This is a digital copy of a book that was preserved for generations on library shelves before it was carefully scanned by Google as part of a project to make the world's books discoverable online.

It has survived long enough for the copyright to expire and the book to enter the public domain. A public domain book is one that was never subject to copyright or whose legal copyright term has expired. Whether a book is in the public domain may vary country to country. Public domain books are our gateways to the past, representing a wealth of history, culture and knowledge that's often difficult to discover.

Marks, notations and other marginalia present in the original volume will appear in this file - a reminder of this book's long journey from the publisher to a library and finally to you.

Usage guidelines

Google is proud to partner with libraries to digitize public domain materials and make them widely accessible. Public domain books belong to the public and we are merely their custodians. Nevertheless, this work is expensive, so in order to keep providing this resource, we have taken steps to prevent abuse by commercial parties, including placing technical restrictions on automated querying.

We also ask that you:

+ *Make non-commercial use of the files* We designed Google Book Search for use by individuals, and we request that you use these files for personal, non-commercial purposes.

+ *Refrain from automated querying* Do not send automated queries of any sort to Google's system: If you are conducting research on machine translation, optical character recognition or other areas where access to a large amount of text is helpful, please contact us. We encourage the use of public domain materials for these purposes and may be able to help.

+ *Maintain attribution* The Google "watermark" you see on each file is essential for informing people about this project and helping them find additional materials through Google Book Search. Please do not remove it.

+ *Keep it legal* Whatever your use, remember that you are responsible for ensuring that what you are doing is legal. Do not assume that just because we believe a book is in the public domain for users in the United States, that the work is also in the public domain for users in other countries. Whether a book is still in copyright varies from country to country, and we can't offer guidance on whether any specific use of any specific book is allowed. Please do not assume that a book's appearance in Google Book Search means it can be used in any manner anywhere in the world. Copyright infringement liability can be quite severe.

About Google Book Search

Google's mission is to organize the world's information and to make it universally accessible and useful. Google Book Search helps readers discover the world's books while helping authors and publishers reach new audiences. You can search through the full text of this book on the web at `http://books.google.com/`

UNIVERSITY OF CALIFORNIA
MEDICAL CENTER LIBRARY
SAN FRANCISCO



DEUTSCHE ZEITSCHRIFT

FÜR

CHIRURGIE.

HERAUSGEGEBEN

VON

Prof. BARDENHEUER in Köln, Prof. v. BERGMANN in Berlin, Prof. BIER in Bonn, Prof. Ch. H. BRAUN in Göttingen, Dr. v. BURCKHARDT in Stuttgart, Prof. DOLLINGER in Budapest, Prof. v. EISELSBERG in Wien, Dr. G. FISCHER in Hannover, Prof. FRIEDRICH in Greifswald, Prof. HELFERICH in Kiel, Prof. HILDEBRAND in Basel, Prof. HOCHENEGG in Wien, Dr. KAPPELER in Konstanz, Prof. KOCHER in Bern, Prof. KÖNIG in Berlin, Prof. KRÖNLEIN in Zürich, Prof. KÜSTER in Marburg, Dr. C. LAUENSTEIN in Hamburg, Prof. LENNANDER in Upsala, Prof. v. LEUTHOLD in Berlin, Prof. MADELUNG in Strassburg i. E., Dr. MARTENS in Berlin, Prof. MÜLLER in Rostock, Dr. A. NEUMANN in Berlin, Prof. POPPERT in Giessen, Prof. RIEDEL in Jena, Prof. E. ROSE in Berlin, Prof. RYDYGIER in Lemberg, Prof. SCHÖNBORN in Würzburg, Prof. SONNENBURG in Berlin, Prof. TRENDELENBURG in Leipzig, Dr. WIESINGER in Hamburg, Prof. WITZEL in Bonn.

REDIGIERT

VON

Prof. Dr. E. ROSE in Berlin. und Prof. Dr. H. HELFERICH in Kiel.

Einundsiebzigster Band.

Mit 82 Abbildungen im Text und 4 Tafeln.

LEIPZIG,
VERLAG VON F. C. W. VOGEL
1904.

172231

Inhalt des einundsiebzigsten Bandes.

Erstes und Zweites (Doppel-) Heft

ausgegeben Dezember 1903.

Seite

I. Aus der chirurgischen Universitätsklinik zu Straßburg i. E.
Über intraperitoneale Digitalkompression von Beckenblutgefäßen. Von Dr. Madelung 1

II. Über Ligatur und Kompression der Arteria iliaca communis. Von Karl Dreist, approb. Arzt in Metz 5

III. Aus dem physiologischen Institut der Kaiser Wilhelms-Universität zu Straßburg i. E. Direktor: Prof. Dr. J. Rich. Ewald.
Experimente und Studien zur Hirndruckfrage. Von Dr. W. Leonhardt, Unterveterinär. (Mit 1 Abbildung) 35

IV. Aus der chirurgischen Klinik zu Jena (Geheimrat Prof. Riedel).
Über den Hallux valgus. Von Dr. W. Röpke, Assistent der chirurgischen Klinik zu Jena. (Mit 12 Abbildungen) 137

V. Aus der chirurgischen Abteilung der Magdeburger Krankenanstalt Sudenburg. (Oberarzt: Dr. Habs.)
Über das Aneurysma der Arteria hepatica. Von Dr. Grunert, Oberarzt im Regiment Elisabeth, kommandiert zur Krankenanstalt 150

VI. Aus der Grazer chirurgischen Klinik. Gew. supplierender Vorstand Prof. Dr. Erwin Payr.
Die Behandlung der Hypospadie nach der Beckschen Methode. Von Dr. A. Martina, Operationszögling 179

Besprechung:
Hitzig, Physiologische und klinische Untersuchungen über das Gehirn. (Edmund Rose) 186

Generalregister.

Drittes und Viertes (Doppel-) Heft

ausgegeben Januar 1904.

VII. Aus der königl. chirurgischen Universitätsklinik zu Greifswald (Prof. Dr. Friedrich).
Experimentelle Beiträge zur Kenntnis der Wirkung der Nebennierenpräparate. Von Dr. Rudolf Klapp, Privatdozenten und Assistenzarzte der Klinik. (Mit 10 Kurven) 187

Seite

VIII. Aus dem Bürgerhospital zu Köln. Oberarzt: Geheimrat Prof. Dr. Bardenheuer.

Über Spiralbrüche an der oberen Extremität. Von Dr. Josef Bayer. (Mit 12 Abbildungen) 204

IX. Aus dem St. Johannishospital zu Bonn (chirurgische Abteilung, Oberarzt weil. Herr Geheimrat Schede, z. Z. Herr Professor Dr. Bier).

Zur Pathologie und Therapie der Luxatio coxae congenita. Von Dr. Karl Vogel, Sekundärarzt, Privatdozent für Chirurgie. (Mit 12 Abbildungen) 222

X. Aus der II. chirurgischen Abteilung des k. k. allgemeinen Krankenhauses in Wien. Vorstand: Hofrat Prof. Dr. Albert Ritter von Mosetig-Moorhof.

Beiträge zur operativen Behandlung der Tuberkulose des Ellbogengelenkes. Von Dr. Nikolaus Damianos, Assistenten der Abteilung. (Mit 8 Abbildungen und 1 Kurve) 288

XI. Aus dem königl. pathologischen Institut der Universität Göttingen.

Eine eigenartige bindegewebige Neubildung der Hohlhand. Von Dr. H. Küster, z. Zt. Volontärassistent am Institut. (Mit 1 Abbildung) 326

XII. Aus der chirurgischen Abteilung des Stadtkrankenhauses zu Chemnitz (Hofrat Dr. Reichel).

Über operativ behandelte Fälle von Perforation der steinhaltigen Gallenblase in die freie Bauchhöhle. Von Dr. Neck, Sekundärarzt 334

XIII. Aus der chirurgischen Universitätsklinik zu Helsingfors. (Direktor: Prof. Dr. Ali Krogius.)

Kasuistische Beiträge zur Pathologie und Therapie des Volvulus des Coecum. Von Dr. R. Faltin, Dozent der Chirurgie . . 355

XIV. Über die Bedeutung des Etappenverbandes in der Behandlung der seitlichen Rückgratsverkrümmungen, besonders der habituellen Skoliose. Von Dr. J. Marcuse in Tilsit 377

XV. Über die Regeneration der unterbundenen Saphena. Von Prof. G. Ledderhose in Straßburg. (Mit 2 Abbildungen) 399

XVI. Besprechungen:

1. Prof. Dr. E. Sonnenburg und Dr. R. Mühsam, Kompendium der Operations- und Verbandstechnik. (Edm. Rose) 409
2. Archives internationales de Chirurgie publiées par le Dr. Ch. Willems: Agrégé à l'université de Gand. (Edm. Rose) 490
3. Geh.-R. Prof. Dr. Heinrich Laehr, Schweizerhof. (Edm. Rose) 410

Literarische Neuigkeiten 411

Fünftes und Sechstes (Doppel-) Heft

ausgegeben Februar 1904.

Seite

XVII. Erfahrungen mit der Jodoformknochenplombe. Von v. Mosetig-Moorhof. (Mit 7 Abbildungen im Text und Tafel I. II) . . 419

XVIII. Beitrag zur Kenntnis der zentralen Luxation des Oberschenkels im Hüftgelenk. Von Dr. Josef Arregger, prakt. Arzt in Luzern. (Mit 1 Abbildung im Text und Tafel III) 487

XIX. Aus der Leipziger chirurgischen Klinik des Prof. Dr. Trendelenburg.

Die Bildung tragfähiger Amputationsstümpfe durch Deckung der Tibiasägefläche mit der Achillessehne. Von Dr. Dietel, Stabsarzt im Regt. Kronprinz zu Chemnitz. (Mit 6 Abbildungen) 515

XX. Zur Exstirpation der Beckengeschwülste. Von Dr. Oskar Zeller in Berlin, früh. 1. Assistent des Herrn Geheimrat Sonnenburg 538

XXI. Aus der Grazer chirurgischen Universitätsklinik. Gew. suppl. Vorstand Prof. Dr. Erwin Payr.

Exstirpation eines Beckenmelanomes. Von Dr. A. Martina. (Mit 1 Abbildung) 582

XXII. Über einige ösophagoskopische Fälle. Von Dr. med. Otto Hartmann in Kassel. (Mit 8 Abbildungen) 594

XXIII. Kleinere Mitteilung.

Aus der Leipziger chirurgischen Klinik und Poliklinik. Direktor: Geheimrat Prof. Dr. Trendelenburg.

Zentrale Luxation des Schenkelkopfes. Von Dr. Wilms, Privatdozent und I. Assistent. (Mit Tafel IV) 603

XXIV. Besprechungen:

1. Dr. L. L. Nouêne, Du Traitement chirurgical des Néphritis. (Göbell-Kiel) 609
2. B. Donath, Die Einrichtungen zur Erzeugung der Röntgenstrahlen. (Dr. Grünberg-Kiel) 610
3. Dr. M. Miller, Manuale für Untersuchung und Begutachtung Unfallverletzter und Invalider. (Baum-Kiel) 611
4. Felix Guyon, Die Technik der Lithotripsie. (Göbell-Kiel) 611
5. Dr. O. Rumpel, Die Diagnose des Nierensteins mit Hilfe der neueren Untersuchungsmethoden. (Helferich) 612
6. Monod et Vanvers, Traité de technique operatoire. (Helferich) 612
7. Dr. Preiswerk, Lehrbuch und Atlas der Zahnheilkunde mit Einschluß der Mundkrankheiten. (Helferich) 612
8. Hildebrand, Scholz, Wieting, Sammlung von stereoskopischen Röntgenbildern. (Helferich) 612
9. Dr. E. Holländer, Die Medizin in der klassischen Sklaverei. (Helferich) 613
10. Dr. Martin, Dr. Bleibtreu und Architekt Ludwig, Das evangelische Krankenhaus Cöln. (Helferich) 613

Seite

11. V. Czerny, M. J. von Chelius, C. O. Weber und Gustav Simon.
A. Kehrer, F. A. May und die beiden Naegele. (Helferich) 613
12. V. Czerny, Über die Entwicklung der Chirurgie während des 19. Jahrhunderts und ihre Beziehung zum Unterricht. (Helferich) 614
13. Dr. Reißig, Das ärztliche Hausbuch für Gesunde und Kranke. Dr. Bartsch, Bis der Arzt kommt. (Helferich) 614
14. Prof. Dr. Bennecke, Operationsübungen an der Leiche. (Helferich). 614
15. Fr. Hessing und Dr. Haßlauer, Orthopädische Therapie. (Helferich) 614
16. Prof. J. Sobotta, Atlas und Grundriß der deskriptiven Anatomie des Menschen. (Helferich) 615
17. G. de Rouville, Consultations sur les maladies des voies urinaires à l'usage des Practiciens. (Göbell-Kiel) 615
18. Fernand Cathelin, Le Cloisonnement vesical et la Division des Urines. (Göbell-Kiel) 616
19. J. Albarran et L. Imbert, Les Tumeurs du rein. (Göbell-Kiel) 617
20. H. Albers-Schönberg, Die Röntgentechnik. Lehrbuch für Ärzte und Studierende. (Dr. Grünberg-Kiel) 619
21. Dr. Eduard Schiff, Erfolge der Röntgentherapie. (Dr. Grünberg-Kiel) 619

Literarische Neuigkeiten 619

I.

Aus der chirurgischen Universitätsklinik zu Straßburg i. E.

Über intraperitoneale Digitalkompression von Beckenblutgefäfsen.

Von

Prof. Dr. **Madelung.**

Vortrag, gehalten in der Abteilung für Chirurgie der 75. Versammlung deutscher Naturforscher und Ärzte in Cassel am 23. September 1903.

Meine Herren!

Es ist bekannt, daß der erfolgreichen Behandlung von Verletzungen der Beckenblutgefäße große, manchmal unüberwindlich große Schwierigkeiten entgegenstehen.

Von der vorderen Bauchwand, von der Gesäßgegend, vom Damme her eindringende stechende Instrumente oder Gewehrkugeln erreichen meist erst nach Durchwanderung eines längeren Weges das Blutgefäß. Man muß zur Stillung der Blutung oft genug schreiten, ohne daß man weiß, wo der Ursprung derselben gelegen ist.

Die Hilfsmittel, über die wir in anderen Körpergegenden, im besonderen an den Extremitäten, verfügen, um temporäre Absperrung des Blutzutritts während des Aufsuchens in sicherer Weise zu bewirken, sind nicht anwendbar oder sie sind unzureichend.

Die Digitalkompression der Aorta, auch mittelst kräftiger Hand ausgeübt, durch straff gespannte Bauchmuskeln hindurch, bei reichlicher Füllung der Därme, bei Fettleibigkeit, versagt, im besonderen wenn sie längere Zeit angewendet werden soll. Die ebenso unsichere instrumentale Aortenkompression kann die Baucheingeweide schädigen. Ganz dasselbe gilt von der durch die Bauchdecken hindurch geübten digitalen und der mit Davys Instrument vom Rektum aus versuchten Kompression der Arteria iliaca communis.

Nur die Kontinuitätsligatur des letztgenannten Gefäßes, und zwar aus naheliegenden Gründen nur die nach Laparotomie durch das

Bauchfell hindurch ausgeführte, entspricht dem genannten Zweck. Aber diese Operation ist schon wegen der Gefahr der Verletzung eines Ureter sehr schwierig, zeitraubend. Vor allem, sie gefährdet in hohem Grade das Leben der Extremität.

Im Mai d. J. stand ich vor der Aufgabe, ein schnell wachsendes, größtenteils retroperitoneal gelegenes, arterielles Hämatom der rechten Beckenhälfte zu behandeln. Dasselbe hatte etwa die Größe von zwei Männerfäusten erreicht. 3 Wochen bevor ich den Patienten sah war ihm ein Messer oberhalb der Mitte des Poupartischen Bandes eingestochen worden. Sehr starke Blutung nach außen war erfolgt. Dann war die Stichwunde vernarbt.

Es war wahrscheinlich, daß die Arteria iliaca externa verletzt war.

In diesem Fall half ich mir folgendermaßen[1]): Der Mann wurde in Beckenhochlagerung gebracht, die untere Extremität blutleer gemacht, die Bauchdecken wurden sodann in derselben Weise wie bei Aufsuchung des Appendix in Handbreite durchtrennt. Die Hand eines Assistenten wurde in die Bauchhöhle geschoben, so daß 4 um den die Linea arcuata interna bildenden Beckenteil gekrümmt liegende Finger den Hauptstamm der Beckenarterie und Vene gegen den Knochen andrückten. Durch um die Hand herum eingestopfte Gazekompressen wurde die Bauchhöhle geschlossen.

Jetzt wurde das Aneurysma freigelegt und gespalten. Es fand sich, daß die Arteria iliaca externa 2 cm über dem Poupartischen Band und die Arteria epigastrica interna angeschnitten waren. Unterbindungen folgten. Dies ließ sich machen ohne jeden Blutverlust. Der komprimierende Assistent erzählte, daß seine Hand, als der aneurysmatische Sack von seinem Inhalt entleert wurde, deutlich tiefer sank. Keinen Augenblick hatte er die Herrschaft über das zu komprimierende Blutgefäß verloren.

Der Fall ist zur Heilung gekommen; die untere rechte Extremität wurde nicht gangränös.

Unter dem Eindruck des Erlebten stehend, fühle ich mich jetzt sicher, mit Hilfe der intraperitonealen Digitalkompression jede Beckenblutgefäßverletzung, auch solche der Hypogastrica und Glutaea, erfolgreich behandeln zu können, ebenso innerhalb oder außerhalb des Beckens sich bildende spontane Aneurysmen.

Der Gedanke, die Arteria iliaca communis nach Laparotomie digital zu komprimieren, liegt in unserer Zeit, die vom Bauchschnitt so häufig Gebrauch macht und machen darf, nahe genug.

1) Die ausführliche Krankengeschichte wird in der nachfolgenden Arbeit des Herrn Karl Dreist mitgeteilt.

Merkwürdigerweise ist das Verfahren unbekannt, wenigstens, so viel ich weiß, in Deutschland.

Bei Durchsicht ausländischer Literatur fand ich allerdings, daß ich Vorgänger gehabt habe. Nachdem Neal Hardys 1891 gemachter Vorschlag, die Aorta nach Laparotomie digital zu komprimieren, Beifall nicht gefunden, hat 1897 Charles McBurney[1]) (Newyork) die „direkt intraabdominal finger-compression of the common iliaca artery" empfohlen zur Ersparung von Blutverlust (to control haemorhage) bei Amputation at the hip-joint. Er hatte sie bis 1897 dreimal verwendet.

Andere amerikanische Chirurgen haben, Mc Burneys Rat folgend, sich von der ausgezeichneten Hilfe des Verfahrens überzeugt, so Da Costa (Philadelphia 1901) bei einer Oberschenkelexartikulation. („I cannot speek too highly of the perfection of the haemostasis by McBurneys method).

Daß Mc Burneys Verfahren auch bei der Behandlung von Verletzungen der Beckenblutgefäße von Nutzen sein könnte, wird in den betreffenden Veröffentlichungen nicht erwähnt.

1898 hat W. H. Battle (London)[2]), ohne anscheinend Mc Burneys Arbeit zu kennen, die intraperitoneale Digitalkompression der Arteria iliaca interna verwendet bei Operation eines Aneurysma der Arteria glutaea.

Ein 25 jähriger Landarbeiter hatte sich bei einem Fall vom Pferd die Arterie zerrissen. 3 Wochen nach dem Unfall Operation. Die Bauchdecken wurden durch einen am Außenrand des rechten Musculus rectus geführten Schnitt durchtrennt, der Muskel nach innen gezogen. Der in die Peritonealhöhle eingeführte Finger eines Assistenten, der auf der linken Seite des Patienten stand, komprimierte — with the most perfect precision — die Arteria iliaca interna, während die Spaltung des Glutäalaneurysma, die Ligatur des zentralen Endes der Glutaea und einer anderen Arterie gemacht wurde. — Heilung.

Battle hält die Durchtrennung der Bauchdecken durch die Rektusscheide mit Verziehung des Muskels für besonders geeignet, Bildung von einem Bruch zu verhüten. Er war von dem Nutzen der Kompression der Arteria iliaca interna durch den Verlauf der Operation so überzeugt, daß er sich vornahm von derselben in jedem passenden Fall wieder Gebrauch zu machen.

In technischer Beziehung hat die Art, wie ich verfahren bin, vor der Mc Burneys und Battle wohl einige Vorteile.

---

1) Annals of surgery. London 1897. vol. XXV. S. 611 u. 741. McBurney hat den ersten seiner operierten Fälle im April 1894 der New-York Surgical Society vorgeführt.

2) Brit. med. journ. 1898. II. p. 1415.

Die Beckenhochlagerung erlaubt die Beckenblutgefäße in schonender Weise zu fassen und zu halten. Es wird besser sein mit mehreren Fingern Arterie und Vene zu komprimieren unter Haltung der Hand in der von mir beschriebenen Weise, als, wie Mc Burney und Battle es taten, nur mit dem durch einen kleinen Bauchwandschnitt auf die Arterie eingeführten Zeigefinger, der doch bei Bewegungen des Patienten leicht abrutschen kann.

Ich glaube, jeder von Ihnen, meine Herren, der in Zukunft in die Lage kommt, sich mit Blutstillung nach Beckengefäßverletzungen zu befassen, wird mit der Hilfe, die ihm hierbei die intraperitoneale Digitalkompression der Arteria iliaca communis geben kann, zufrieden sein.

II.

Über Ligatur und Kompression der Arteria iliaca communis.

Von

Karl Dreist,
approb. Arzt in Herlingen (Lothringen).

Im Frühjahr 1901 führte Herr Dr. Christel in Metz, bei Behandlung eines Aneurysma spurium der Arteria femoralis, an der Arteria iliaca communis die Unterbindung in der Kontinuität aus und erzielte Heilung.

Dieser Fall hat mich veranlaßt, mich mit der Frage nach dem Werte der zum dauernden oder temporären Verschluß der Arteria iliaca communis erdachten Operationsmethoden zu beschäftigen.

Im Jahre 1884 hat Kümmell eine größere Arbeit über die Unterbindung des Arteria iliaca communis veröffentlicht, in der die bis zu dieser Zeit in der Literatur vorhandene Kasuistik gesammelt ist. Seitdem ist das Thema nicht wieder eingehend erörtert worden. Es mußte also von Interesse sein, zu erfahren, ob und inwieweit sich die Resultate dieser Operation seit Einführung der antiseptischen Wundbehandlung geändert haben

Seitdem aber Kümmell seine Arbeit veröffentlicht hat, sind zum Verschluß der Art. iliaca communis auch die Methoden der temporären Ligatur, der digitalen und instrumentellen Kompression der Art. iliaca communis erdacht und vermittelst derselben die definitive Ligatur zu ersetzen versucht worden. Die Resultate, den Wert dieser Methoden kennen zu lernen, erschien mir gleichfalls von Wichtigkeit.

Um mir für meine Zwecke eine möglichst reichliche Kasuistik zu verschaffen, wandte ich mich Mitte Mai d. J. brieflich an die Direktoren der sämtlichen chirurgischen Universitätskliniken Deutschlands, an einige Universitätskliniken des Auslandes, endlich an die Direktoren von mehreren größeren Krankenhäusern mit der Bitte, mir

die etwaigen, nicht veröffentlichten Krankengeschichten von Fällen, in denen Ligatur oder Kompression der A. iliaca communis als Haupt- oder Nebenoperation aus irgendeinem Grunde vorgenommen wurde, gütigst mitzuteilen. Auf diese Schreiben hin erhielt ich Kenntnis von einigen, bisher nicht bekannt gewordenen, sehr interessanten Fällen aus den chirurgischen Universitätskliniken von Heidelberg, Leipzig, Straßburg.

Zunächst teile ich den Operationsfall von Christel-Metz, dem ich, wie gesagt, die Anregung zu dieser Arbeit verdanke, mit.

Am 28. Januar 1901 drang dem 28jährigen Schmied A. beim Bearbeiten eines glühenden Eisenblockes ein Eisensplitter in den linken Oberschenkel. Sofort spritzte aus einer 0,5—0,6 cm langen Wunde ein starker, pulsierender Blutstrahl hervor. A. drückte sofort den Daumen auf die blutende Stelle, bis durch einen Arzt ein Kompressionsverband angelegt wurde. Nach einigen Tagen mußte wegen heftiger Schmerzen der Verband gelöst werden. Die Wunde war verschorft. 8 Tage nach der Verletzung verließ A. das Bett. Bald stellten sich aber lebhafte Schmerzen und eine ziemlich erhebliche Spannung im Trigonum Scarpae ein. Trotz wieder eingehaltener Bettruhe nahm die Schwellung zu, die Schmerzen wurden unerträglich. Es trat Fieber auf. A. wurde am 1. März 1901 dem Rombacher Spital zugeführt. Hier wurde am 3. März 1901 eine Probepunktion vorgenommen, die dünne, rotbraune, blutige Flüssigkeit ergab.

Status am 5. März 1901. A. gleicht einem Phthisiker im letzten Stadium der Krankheit. Er ist hochgradig abgemagert, seine Haut blaß, wächsern, seine Schleimhäute fast blutleer, die Lippen blauweiß. Puls fadenförmig (126—130). Aftertemperatur gegen Abend 36,7°. Der linke Oberschenkel ist vom Knie aufwärts konisch in ganz außerordentlicher Weise geschwollen. 10 cm abwärts von der Spina iliaca anterior sup., dicht am Innenrande des Musc. Sartorius, mitten auf dem M. rectus befindet sich eine schräg von oben außen nach unten innen verlaufende kleine Narbe. Pralles Ödem erstreckt sich auf den Bauch bis in Nabelhöhe. Die Hautvenen im Bereiche der Oberschenkelgeschwulst sind stark gefüllt, die Hautfarbe daselbst livid. Der linke Unterschenkel ist dünn, seine Haut welk, seine Muskeln schlaff. Auskultatorisch läßt sich — bei beschleunigter, aber sehr schwacher Herztätigkeit — nichts Abnormes feststellen. Die Arteria tibialis postica pulsierte deutlich. — Die ganze Untersuchung war sehr schmerzhaft.

Mit Rücksicht auf die Art der Entstehung und den Verlauf, weiter auf Grund obigen Befundes, wurde die Diagnose auf Aneurysma spurium mit beginnender Vereiterung gestellt. Zweifelhaft blieb, ob dasselbe ausging von einer Verletzung der Arteria femoralis oder eines ihrer Hauptäste.

Dr. Christel neigte mehr der Ansicht zu, die Arteria femoralis selbst sei angeschnitten, weil der Patient sowohl wie der erstbehandelnde Arzt erklärten, die Blutung sei in einem sehr starken Strahle erfolgt.

Am 6. März 1901 machte Dr. Christel, nach subkutaner Infusion von

500 ccm physiologischer Kochsalzlösung, in Äther-Chloroformnarkose einen 15 cm langen Einschnitt auf der Höhe der Geschwulst, also auf der Streckseite des Oberschenkels. Derselbe führte in eine große Höhle zwischen Adduktoren- und Extensorenmuskeln. Die Vena femoralis lag sofort in Fingerdicke, blau, prall gefüllt, nicht pulsierend bloß, während die anderen Gefäße und Nerven in den Coagulis, die in etwa 2 cm Dicke die Wandungen der Höhle bekleideten, eingebettet waren. In der Tiefe des Trigonum Scarpae blutete es aus den Gerinnseln hervor, jedoch nicht im Strahle. Da das Gewebe sich sehr stark blutig infiltriert und zerreißlich zeigte, der Versuch, die Gerinnsel zu entfernen, äußerst heftige Blutung zur Folge hatte, wurde von einem weiteren Eingriffe an Ort und Stelle abgesehen und sogleich zur Unterbindung der Arteria iliaca externa geschritten.

Zu diesem Zwecke wird dicht oberhalb und parallel dem Lig. Poupartii ein 8 cm langer Schnitt geführt und durch ihn die A. iliaca externa freigelegt. Da die A. epigastrica inf. ziemlich hoch abzweigt, wird die Art. iliaca externa zuerst unterhalb des Abganges dieses Astes unterbunden. Hierbei reißt aber die Arteria epigastrica inf. dicht an ihrem Ursprunge ab; daher wird nochmals höher oben Unterbindung der A. iliaca ext. und Ligatur der A. epigastrica inf. vorgenommen.

Jetzt wird das die Wundhöhle am Oberschenkel tamponierende Gazestück entfernt. — Es blutet immer noch aus mehreren, nicht deutlich zu erkennenden Gefäßen. A. ist so kollabiert, daß jeder weitere Blutverlust verhängnisvoll wirken mußte. Daher entschloß sich Dr. Christel zur Ligatur der Art. iliaca communis. Hierzu wurde (genau wie in dem von Kümmell beschriebenen Falle), der zur Unterbindung der A. iliaca externa angelegte Schnitt bis nahe an die Spitze der 12. Rippe verlängert. Von einer Orientierung in den Muskellagen konnte keine Rede sein, denn auch hier war alles von Blut infiltriert. Nebenbei sei bemerkt, daß die Raum- und Lichtverhältnisse des Operationszimmers für eine so eingreifende Operation die denkbar ungünstigsten, ebenso die Vorbereitungen ungenügend waren.

Es gelang, sich an der freiliegenden A. iliaca externa entlang unter möglichst schonendem Zurückstreifen aller deckenden Schichten ohne Verletzung des Peritoneums nach oben durchzuarbeiten. Dicht unter der Teilungsstelle der Aorta wurde die Ligatur der A. iliaca communis ausgeführt. Jetzt stand die Blutung aus der großen Wundhöhle am Oberschenkel völlig. So gut als möglich wurde dieselbe von den anhaftenden Coagulis befreit und hierauf lose austamponiert. Die Art. femoralis bekam man auch hierbei nicht zu Gesicht. Dann wurde in die durch einige Nähte verkleinerte, obere Wunde ebenfalls eine Jodoformgazestreifen eingelegt.

Dauer der Operation 80 Minuten. Äthereinspritzung, Kochsalzinfusion folgten (von letzterer, bis zum 13. März 1901 einschließlich täglich je 1000 ccm).

In der nächsten Zeit war die Körperwärme andauernd leicht gesteigert. — Das linke Bein wurde kalt, gefühllos. Es stellte sich eine livide Verfärbung des linken Fußes ein. Die Gangrän breitete sich allmählich bis zur Mitte des Unterschenkels aus (grüngelbe Verfärbung des Unterschenkels, Blasenbildung). Eine Demarkationslinie bildete sich an

der Grenze zwischen mittlerem und oberem Drittel des Unterschenkels. Am 21. März Puls klein, 124; Zunge trocken, belegt; Sopor; Temperatur 39,5°. Dr. Christel entschloß sich zur Amputation des abgestorbenen Gliedes und nahm sie am gleichen Tage in der Höhe der Tuberositas tibiae vor mit Auslösung des Wadenbeinknöpfchens (Zirkelschnitt). Hierbei erfolgte Blutung aus beiden Arteriae tibiales und einer A. interossea in mattem Strahle. Das Periost wird in gleicher Höhe mit den Knochen durchtrennt. Naht. Die Amputationswunde heilte rasch aus mit glatter Narbenbildung; die Ligaturwunde am Bauche eiterte nur einige Tage, heilte aber ebenfalls ziemlich rasch. Störungen von seiten der Bauchorgane traten nicht ein.

Das Ödem am Bauch und Oberschenkel war schon einige Tage nach der Ligatur verschwunden. Da die Entzündung an der Vorderseite des Oberschenkels und die Eiterung aus dieser Wunde andauerten, mußte die Oberschenkelwunde auf etwa 30 cm verlängert werden. Die Wundfläche zeigte sich hierbei morsch, zerreißlich, grauweiß belegt, leicht blutend. Jodoformgazetamponade. Nur allmählich versiegte die Eiterung und schloß sich die Wunde unter Granulationsbildung.

Das Allgemeinbefinden hob sich langsam. Am 6. Oktober 1901 wurde A. mit Prothese aus dem Spital entlassen.

Der in das Bein eingedrungene Eisensplitter wurde nicht gefunden, auch nicht bei späterer aktinoskopischer Untersuchung. Vielleicht ist er bei der ersten Blutung schon hinausgetrieben worden; wahrscheinlicher ist es, daß er bei der Ausräumung der Blutgerinnsel mit entfernt wurde.

Im März 1903 hatte ich Gelegenheit, den Mann nochmals zu untersuchen. Er befindet sich jetzt in einem sehr guten Ernährungszustande. Sein Leib ist weich, nirgends druckempfindlich. Das linke Hüftgelenk ist passiv frei beweglich; aktiv wird das Bein im Hüftgelenk vollständig gebeugt und fast ganz gestreckt. Das Kniegelenk ist in leichter Beugestellung ankylosiert. Die Amputationsnarbe kommt mit der Prothese nicht in Berührung. Sie ist fest, über dem Knochen beweglich, umschreibt halbkreisförmig die hintere Stumpfperipherie. Der Knochenstumpf ist mit reichlicher, gut ernährter Haut bedeckt, an der nirgends Druckstellen wahrnehmbar sind. Der linke Oberschenkel ist bedeutend magerer als der rechte. An ihm ist vorn bis etwas über die Inguinalfalte hinaus, hinten nach oben bis zur Gesäßfalte die Sensibilität völlig aufgehoben (es besteht sowohl Anästhesie wie Analgesie). Die von der Mitte der Ligam. Poupartii (dicht unterhalb desselben beginnend) bis zur Spitze des Trigonum scarpae verlaufende, 30 cm lange, bis zu 3 cm breite Narbe ist ziemlich tief eingezogen, teils mit dem Knochen, teils nur mit Weichteilen verwachsen. 2 cm seitlich von ihr — nach außen — sieht man 10 cm senkrecht unterhalb der Spina iliaca ant. sup. eine schräg von außen oben nach unten innen verlaufende, 0,5 cm lange, strichförmige Narbe.

Daß in dem beschriebenen Falle eine Arterienverletzung vorlag, darüber bestand keinen Augenblick ein Zweifel. Zur Genüge war das bewiesen durch die Art der Blutung im Augenblicke der Verletzung. Wo aber die Arterienverletzung gelegen hatte, hat sich bei den verschiedenen Operationen in dem entzündlich veränderten Gewebe nicht

genau feststellen lassen. Wahrscheinlich ist es, daß die Art. femoralis selbst verletzt war; denn nach Angabe des Patienten und des Arztes schoß, wie gesagt, sofort nach der Verletzung ein starker Blutstrahl aus der kleinen Wunde hervor. Daß gleichzeitig eine Venenverletzung stattgefunden hätte, ist ausgeschlossen, denn bei der Operation fand sich die Vena femoralis zwar stark gefüllt, aber nicht pulsierend vor; bei gleichzeitiger Arterien- und Venenverletzung (Aneurysma per Anastomosin) hätte sie ja pulsieren müssen.

Ob es sich um ein sogenanntes „endständiges" Aneurysma gehandelt hat, oder ob die verletzte Arterie, wie vor der Operation angenommen wurde, nur angeschnitten war, ließ sich gleichfalls nicht bestimmen.

Für das erstere spricht einigermaßen der Mangel an auskultatorischen Erscheinungen, sowie die kolossalen Dimensionen der Geschwulst, dagegen spricht wieder die lange Dauer der Blutung, ohne daß letaler Ausgang erfolgte, für eine wandständige Verletzung der Arterie ohne Aufhebung ihrer Kontinuität. Der Mangel an Geräuschen läßt sich ja auch auf die Anämie und Herzschwäche des Patienten zurückführen, sowie darauf, daß dicke, zum Teil organisierte Gerinnselschichten die Höhle ausfüllten, weiter darauf, daß wochenlang Kompression durch Druckverband und auch der Druck der hochgespannten Haut und Faszien auf die Gerinnsel den Blutstrom geschwächt hatten und zu einem Sickern verlangsamten.

Ob die Art. tibialis postica in der ersten Zeit nach der Verletzung pulsierte, wurde leider nicht festgestellt.

Die Geschichte und die Technik der Unterbindung der Arteria iliaca communis hat schon Kümmell in seiner Arbeit besprochen. Ich kann mich deshalb in dem diese Operation betreffenden Teile meiner Arbeit darauf beschränken, seine Kasuistik durch die von mir in der Literatur seit 1884 vorgefundenen Fälle zu vervollständigen.

Kümmell hatte nach den Indikationen, die die Operationen notwendig machten, die seinerseits gesammelten Fälle in 4 Gruppen geteilt. Ich will, schon um den Vergleich der Operationsresultate in früherer und in jetziger Zeit zu erleichtern, an Kümmells Einteilung festhalten und werde daher meine Fälle folgendermaßen sondern:

A. Unterbindung der A. iliaca communis:
   a) definitive Ligatur.
      I. Zur Stillung von Blutungen;
      II. Zur Heilung von Aneurysmen größerer Gefäßstämme;
      III. Zur Verödung gefäßreicher, pulsierender Tumoren.
      IV. Als präliminäre Operation, zur Vermeidung von Blutungen bei Geschwulstexstirpationen oder Oberschenkelexartikulationen;
   b) temporäre Ligatur.

B. Kompression der Art. iliaca communis:

a) digitale Kompression.

α) extraperitoneal,

β) intraperitoneal,

b) instrumentelle Kompression.

Kasuistik.

A. Unterbindungen der Art. iliaca communis.

a) Definitive Ligatur.

I. Zur Stillung von Blutungen.

1. Czerny. Ich verdanke der Güte des Herrn Geheimrat Czerny die folgende bisher nicht veröffentlichte Krankengeschichte:

Ch. U., 28 Jahre alt, wegen Herzfehlers in die medizinische Klinik zu Heidelberg aufgenommen. Da aber am Herzen nur geringe Veränderungen, dagegen als wahrscheinliche Ursache der akut entstandenen Krankheit ein vom Patienten bisher nicht bemerkter Tumor im Becken festgestellt wurde, wurde er in die chrirurgische Klinik verlegt. Zu bemerken ist noch, daß Patient vor 4 Jahren (5. Januar bis März 1893) ebendaselbst wegen einem traumatischen Hämarthros genu und Hämatoma femoris behandelt worden war. (Die damalige Krankengeschichte bot für meine Arbeit nichts Besonderes.) Als Kind will er eine ihm unbekannte Krankheit, venerische Krankheiten nie durchgemacht haben. Status präsens: Der erwähnte Tumor fühlt sich zwar ziemlich hart an, aber er zeigt Fluktuation und ist gegen das Darmbein verschieblich. Bei der Untersuchung per rectum hat man rechts in der Gegend der Symphysis sacroiliaca einen Widerstand leistenden Körper, der auf dem Knochen aufliegt (Exsudat?) den eigentlichen Tumor fühlt man vom Rectum aus nicht.

Von der früheren traumatischen Erkrankung ist an der Innenseite des rechten Knies eine unregelmäßige, 5 markstückgroße Narbe zurückgeblieben. Keine Zeichen früherer luetischer oder tuberkulöser Erkrankung.

Klinische Diagnose: Vereiterte, wahrscheinlich tuberkulöse Lymphdrüsentumoren (welchen wohl die frühere akute Entzündung im Bereiche der unteren Extremität die Wege geebnet hat).

Operation 26. Februar 1897 durch Herrn Geheimrat Czerny. In Morphium-Chloroformnarkose wird durch einen 15 cm langen oberhalb und parallel dem Ligamentum Poupartii verlaufenden Schnitt der unterhalb der Umschlagstelle des Peritoneums gelegene Raum freigelegt und man kommt sofort auf den auf dem M. psoas gelegenen höckerigen Tumor. Derselbe läßt sich ziemlich leicht und ohne nennenswerte Blutung auslösen als ein nahezu faustgroßer, auf den großen Gefäßen direkt aufliegender Tumor. Nach der Auslösung zeigt sich aber, daß ein ähnliches Paket an den großen Gefäßen entlang in die Höhe geht, nach außen vom M. iliacus begrenzt, innen die Art. iliaca im Verlauf von 5 cm in sich schließend.

Die Ablösung der Pakete von der Arterie, deren Adventitia teilweise losgelöst wurde, war ziemlich schwierig und dabei wurde eine kleine Arterie (beim stumpfen Lostrennen) so nahe an der A. iliaca communis abgerissen, daß es nicht möglich war, diesen Ast isoliert zu fassen, sondern daß die A. iliaca communis in der Tiefe unterbunden werden mußte. Es wurden drei dicke Catgutligaturen angelegt, ohne daß der Arterienstamm durchschnitten wurde. Schließlich gelang es noch, den Tumor von der Vene, ohne Verletzung derselben, freizupräparieren. Endlich wurde noch ein drittes Drüsenpaket, das in dem präsakralen Raum gelegen war, vorgezogen und ausgelöst. Die Drüsenpakete waren sämtlich nur wenig mit der Umgebung verwachsen und relativ leicht stumpf auszulösen; doch erschwerte die ungeheure Tiefe, in der operiert werden mußte und die starke Erweichung, die ein festes Erfassen mit den Musenz unmöglich machte, die Operation. Patient verlor bei der Operation nur wenig Blut. — Jodoformgazetampon. Zwei tiefe Catgutnähte; oberflächliche Silkwormnähte. — Die exstirpierten Tumoren sind kleinhöckerig. Auf dem Durchschnitte gaben sie das Bild stark verkäster Lymphdrüsen. Anatomische Diagnose: Tuberkulose, iliakale und präsakrale, stark verkäste Lymphdrüsentumoren.

Ob die unterbundene Arterie die A. iliaca communis oder externa war, wurde bei der Operation nicht ganz deutlich, jedenfalls blieb die A. epigastrica inf. erhalten, so daß man auf diesem Wege die Herstellung eines Kollateralkreislaufes erhoffen durfte.

Verlauf: In den ersten zwei Tagen blieb die linke Extremität etwas kalt; sensible oder motorische Störungen stellten sich nicht ein. Subjektives Wohlbefinden. Am 27. abends wegen hoher Temperatur Verbandwechsel: Entfernung des Tampons, dafür Einlegung eines dicken Drains. In den folgenden Tagen Abfall der Temperatur, geringe Sekretion.

Allmähliches Kürzen des Drains. Keinerlei Druckempfindlichkeit. Vom 10. März ab ganz unregelmäßige Temperatursteigerungen, anfangs verbunden mit Stirnkopfschmerz, später ohne diesen bei subjektivem Wohlbefinden, abgesehen von Hitzegefühl. Es zeigt sich auf den Lungen hinten oben, bald rechts, bald links, etwas Rasseln, links etwas kürzerer Schall, dabei geballtes, spärliches Sputum und Nachtschweiße. Auch das schon früher konstatierte Geräusch an der Herzspitze und an der Aorta scheint gegen früher stärker und lauter geworden zu sein. Lokal ist unter der Narbe, die solide und völlig geschlossen ist, die allmähliche Entstehung einer derben, nicht druckempfindlichen Verhärtung zu konstatieren, die etwa den Eindruck des früheren Tumors macht, wenn auch in bedeutend kleinerem Maßstabe.

24. März. Wegen der in den Vordergrund tretenden internen Erscheinungen, Verlegung auf die innere Klinik.

Wiedereintritt 31. Mai 1897.

Da der iliakale Drüsentumor wieder gewachsen ist, kommt Patient wieder zurück. Man findet wieder oberhalb des Lig. Poupartii, aber viel oberflächlicher, einen ähnlichen Tumor wie früher. Auf den Lungen keine Erscheinungen, an der Aorta unreiner Ton. Per rectum findet man eine leichte, teigige Anschwellung in der Kreuzbeinaushöhlung. Von

der Prostata ist der rechte Lappen entschieden kleiner als der linke. Seifeneinreibungen. Ichthyol wird innerlich nicht vertragen. 10. Juli geht Patient, der konstant fiebert, in das beantragte Soolbad Rappen.

Es wird ein innerer tuberkulöser Herd vermutet. Bisweilen leichte Darmstörungen.

Wiedereintritt 26. Juli 1897.

Patient wird aus dem Bade zurückgeschickt mit starken Ödemen an beiden Beinen, außerdem lallender Sprache. Linkes Bein stärker ödematös als das rechte. Sprache matt, so daß Patient sich nur mit Mühe verständlich machen kann.

Schon am 27. Juli Somnolenz und Unruhe. Stuhl- und Harnverhaltung. In dem durch Katheter entleerten Urin Spuren von Eiweiß. Patient verfällt immer mehr; die Sprachstörung wird immer auffallender; Gehirnnervenlähmung indes weiter keine bemerkbar. Augenhintergrund: nichts Abnormes. Etwas Rasseln auf den beiden Lungen. Allmählich versagt die Herzaktion.

30. Juli 1897 morgens 5¼ Uhr Exitus letalis.

Klinische Diagnose: Akute Miliartuberkulose mit primärem Herd in abdomine; Meningitis tuberculosa mit Lokalisation im Sprachzentrum.

Sektion: Mächtige käsige Drüsenpakete im rechten Lungenhilus, an der Porta hepatis, entlang der Aorta, rechten A. iliaca communis, A. hypogastrica; im kleinen Becken, hinter dem Magen. Ungewöhnlich große und zahlreiche Konglomerattuberkel in Milz, Leber, Niere. Miliare Tuberkel im Peritoneum (Darmserosa, großes Netz); Meningitis tuberculosa (linkes stärker an der Basis als rechts). Doppelte Ligatur der A. iliaca communis mit vollständiger Verödung. Fortgesetzte Thrombose der ganzen zentralen Gefäßstrecke bis zur Bifurkation der Aorta. Herstellung eines Kollateralkreislaufes zwischen den beiden Art. hypogastricae ohne Ausbildung eines weitkalibrigen mit beiden kommunizierenden Gefäßes.

2. Trendelenburg (bisher ebenfalls unveröffentlicht): Fall von Aneurysma dissecans der Art. iliaca communis behandelt mit Ligatur derselben.

Fr. R., 60 Jahre alt, Arbeiter.

Bei der Aufnahme des Kranken in die chirurgische Universitätsklinik zu Leipzig am 4. Oktober 1898 war von ihm bei seinem elenden Zustande über frühere Krankheiten nichts zu erfahren. Ein Sohn des R. gibt an, daß sein Vater schon seit einem Jahre über Leibschmerzen geklagt habe. Patient hat heute noch den ganzen Tag gearbeitet, wenn er auch nach Angabe eines Mitarbeiters wiederholt über ziehende Schmerzen in der Seite und Appetitlosigkeit zu klagen hatte. Plötzlich gegen 6 Uhr abends traten ganz enorm heftige Leibschmerzen auf, so daß sich Patient vor Schmerzen krümmte. Seitdem wurde er sehr rasch blaß und schwach.

Status: Patient sieht sehr blaß aus, klagt über die heftigsten Leibschmerzen, hat aber kein Erbrechen, nur hier und da wenig Aufstoßen. Das Abdomen ist stark aufgetrieben, aber in der rechten Hälfte auf Druck nicht besonders empfindlich. Leberdämpfung in normaler Ausdehnung

vorhanden. In der linken Seite des Abdomens fühlt man einen derben festen, länglichen Tumor von etwa Armstärke, der in seinem Verlaufe etwa dem Colon descendens entspricht. Perkussionsschall über dem Tumor gedämpft; Metallklang im Abdomen nirgends nachweisbar. Trotzdem wird, in der Annahme, daß es sich um eine Achsendrehung der Flexur oder um eine Inkarzeration des Colon descendens handelt, zur Laparotomie geschritten.

Chloroformnarkose: Zunächst Inzision in der Medianlinie, unterhalb des Nabels. Bei der Durchtrennung der Bauchdecken fällt auf, daß sich im präperitonealen Raume eine größere Blutansammlung befindet. Die in das Abdomen eingeführte Hand konstatiert, daß der längliche Tumor retroperitoneal liegt.

Es wird nun durch einen zweiten seitlichen Schnitt auf den Tumor losgegangen, der sich als ein retroperitoneales Hämatom in der Größe von drei Fäusten erweist. Nach Ausräumung der Coagula steht die Blutung zunächst und man findet in dem Boden der Hämatomhöhle ein pulsierendes Aneurysma, das sich nach der Aorta hin fortsetzt, aber selbst etwas seitlich von der Aortengegend zwischen Lendenwirbeln und M. psoas liegt. Das Aneurysma hat oben eine rundliche Kuppe. Plötzlich spritzt ein dicker Blutstrahl aus dem Aneurysma hervor. Es wird komprimiert; aber unter dem komprimierenden Finger reißt das Aneurysma weiter, wobei in dickem Schwall das Blut hervorstrudelt. Es gelingt jedoch, das Aneurysma zu spalten und während nun die Blutung momentan gestillt ist, um den Stiel des Aneurysma nahe der Aorta eine Seidenligatur zu legen. Die rückläufige Blutung aus dem Riß wird durch Abklemmen mit der Balkenzange und Abschnüren der zerrissenen Stelle mit einem Gazestreifen gestillt. Hautnaht. Infusion von 900 ccm physiologischer Kochsalzlösung. Trotzdem nach 3 Stunden Exitus letalis, nachdem Patient aus der Narkose erwacht war und außerordentliche Unruhe gezeigt hatte.

Sektion: Aneurysma dissecans der A. iliaca communis dextra. Spindelförmiges Aneurysma der A. iliaca communis sin. unmittelbar unter der Teilungsstelle der Aorta, von der Größe eines Hühnereies. Einriß der Intima in der Mitte des Aneurysmas quer zur Längsrichtung. Hämatom hinter dem Peritoneum. Fortsetzung der Blutung in das retroperitoneale Bindegewebe bis in die Gegend der linken Niere. Diffuse Arteriosklerose der ganzen Aorta. Arteriosclerosis sordosa mit Bildung von Kalkinfiltraten in der A. aronaria cordis und beiden A. iliacae. Anämie der Lungen und des Herzens. Hypertrophie des linken Ventrikels. Genuine Schrumpfniere. Anämie von Leber, Milz, Darm.

3. Christel: Der von mir eingangs in extenso beschriebene Fall.

II. Zur Heilung von Aneurysmen[1]).

4. Stetter: Unterbindung der A. iliaca communis wegen Aneurysma; Heilung; operiert von Schoenborn 1883 (Zentralblatt f. Chirurgie. 1884, 10).

---

1) Zur Vervollständigung der Kümmellschen Statistik möge hier auch ein von ihm nicht angeführter Fall aus dem Jahre 1874, Platz finden. Als der vor-

Pfarrer R., 75 Jahre alt, konnte seit Januar 1882 mit dem rechten Beine schlechter gehen. Man hielt sein Leiden für Rheumatismus, aber der Zustand des R. verschlimmerte sich unter Behandlung mit Massage, Einreibungen, Elektrizität ständig, so daß er im Oktober 1882 nicht mehr imstande war, mit dem rechten Beine aufzutreten. Seit Oktober 1882 bemerkte man in der rechten Leistengegend eine rasch an Größe zunehmende Geschwulst, die zunächst für eine Eiteransammlung infolge von Knochenhautentzündung der Beckenknochen gehalten wurde. Nachdem deshalb Eis und später warme Umschläge angewandt worden waren, soll sich die Geschwulst teilweise verkleinert haben. Bald jedoch machte sich ein erneutes Wachstum bemerkbar, weshalb Januar 1883 eine Probepunktion vorgenommen wurde, die „weder reines Blut noch reinen Eiter" ergeben haben soll. Seitdem wurden nach Angabe des Patienten keine weiteren Verordnungen mehr gemacht. Die Geschwulst vergrößerte sich, sich selbst überlassen, allmählich nach der Hinterbacke zu. Die schon im Beginn des Leidens aufgetretenen Schmerzens nahmen derartig zu, daß Patient weder Tag noch Nacht Ruhe hatte und Schlaf nur durch Chloralhydrat und Morphium erzielt werden konnte.

Status: Patient sieht für sein Alter rüstig aus; er kann nur gehen, wenn er von beiden Seiten in den Achselhöhlen unterstützt wird und sich mit der linken Hand auf einen festen Punkt lehnt. Er tritt jedoch dabei mit dem rechten Fuße gar nicht auf, weil er das Gefühl hat; daß ihm im Hüftgelenke jede Stütze fehle. Beim Liegen macht sich ein starkes Pulsationsgefühl in der rechten Fossa iliaca bemerklich. Allgemeinbefinden gut. Am Herzen und den palpablen Arterien ist nichts Abnormes nachzuweisen. Bei genauerer Untersuchung fällt eine schwache Anschwellung auf, von normaler Haut überzogen, die in der Regio supratrochanterica dextra liegt und sich nach der rechten Leistengegend hin ausdehnt. Die Geschwulst reicht nach unten und hinten bis zum unteren Rande der Glutäalmuskulatur, nach oben bis zur Crista ossis ilei, nach vorn und innen bis zur Symphyse. In ihrer ganzen Ausdehnung Pulsation, so daß die aufgelegte Hand rhythmisch gehoben wird. Auskultation ergibt mit der Systole isochrones Blasen. Pulsation der A. tibialis postica deutlich vorhanden. Untersuchung per rectum ergibt keine Anomalien.

Nach dem Status präsens konnte es sich nur um ein Aneurysma im Bereiche der A. iliaca communis handeln. Der Sitz der Geschwulst gab genügende Sicherheit dafür, daß das Aneurysma von einer Becken-

---

antiseptischen Zeit angehörig, nehme ich ihn aber nicht in meine Sammlung auf: 50jähriger Mann, empfindet seit 1 Jahre infolge Aneurysma der A. ischiadica sinistra Schmerzen und ist in seinen Bewegungen gehindert. Vor etwa 2 Monaten Gefühl von Berstung, seitdem Zunahme der Geschwulst bis zur Kniekehle hin und der Schmerzen. Starkes Pulsieren. Zunächst 14 Tage lang Eis und Hochlagerung. Geschwulst ändert sich nicht; daher 14. Juli 1874 extraperitoneale Ligatur der A. iliaca communis; Spaltung des Sackes; Ausräumung; Austamponierung. Kollaps. Anämie. 3 Stunden nach der Operation Exitus letalis. (Aus der Petersburger med. Wochenschrift, 1896, 8–9, mitgeteilt von v. Varendorff in: Verletzungen und Aneurysmen der A. glutaea und ischiadica. Marburg 1899.)

verzweigung der Arteria ausgegangen war und die Schnelligkeit der Entwicklung ließ mit Sicherheit darauf schließen, daß ein größeres Gefäß beteiligt sei. Nach der Art der Entwicklung lag die Annahme eines Aneurysmas der A. iliaca int. dextra am nächsten, das sich in den Bereich der A. iliaca externa ausgebreitet hatte.

Darnach konnte das Leiden nur durch Unterbindung der A. iliaca communis geheilt werden, wenn anders bei einem so bejahrten Patienten eine so einschneidende Operation überhaupt erlaubt schien. Das Allgemeinbefinden legte kein Hindernis in den Weg und genaueste Antisepsis nach Lister ließ hoffen, die Wundheilung möglichst abzukürzen. Außerdem wünschte Patient selbst dringend die Operation, um von seinen Schmerzen befreit zu werden. Da weiter von seiten der Herzaktion und der fühlbaren Arterien keine Kontraindikation gegeben war, so schritt Schoenborn am 2. Mai 1883 zur Ligatur der A. iliaca communis dextra.

Operation in einem gut erwärmten Zimmer unter Thymolspray. 34 cm langer Schnitt vom inneren Drittel des Lig. Poupartii nach der Spitze der 12. Rippe; dann Durchtrennung der Weichteile auf der Hohlsonde bis auf das Peritoneum. Eine währenddem auftretende Asphyxie wurde durch künstliche Atmung rasch beseitigt. Hierauf werden Peritoneum (unverletzt) und Därme stark nach der Medianen zurückgehalten und so die Arterie am inneren Rande des M. ileopsoas sichtbar gemacht. Die Wand der Arterie fühlte sich erweicht an, die Arterie selbst hatte einen auffallend queren Verlauf und zeigte beim Übergang in die quere Richtung eine spitzwinklige Knickung.

Nach der Isolierung in ca. 1½—2 cm Unterbindung mit einem einfachen, starken Catgutfaden. Bei der weiteren genauen Orientierung erwies sich die A. hypogastrica als der Sitz des eigentlichen Aneurysmas, aber auch der Anfang der A. iliaca externa zeigte sich in einer Ausdehnung von etwa 3 cm aneurysmatisch erweitert. Beide Arterien waren überall atheromatös. Im Momente der Unterbindung trat Pulsbeschleunigung (in der Art. radialis gefühlt) von 60 auf 75, dann auf 80 ein. Die von der Ligatur peripher gelegenen Arterien wurden absolut pulslos. Der Ligaturfaden wurde kurz abgeschnitten; die Wunde bis auf die Arterie hin drainiert, dann — gleichfalls unter sorgfältiger Drainage —, die ganze Wunde durch Sutur vereinigt und genauer Listerverband angelegt.

Prima intentio trat nur auf dem Grunde der Wunde an den Enden der Naht ein, sonst überall Eiterung. Auch wurden mehrfach Einschnitte nötig wegen Nekrose der Fascia lata und der Haut. Sonst blieb der Einfluß auf die untere Extremität beschränkt auf Pulslosigkeit. Temperaturunterschiede zwischen beiden Beinen waren nach 10 Tagen keine mehr festzustellen.

Langsame Heilung: Abstoßung nekrotischer Gewebsfetzen; Nachlassen der Schmerzen. Vom 17. Mai ab kein Fieber mehr.

2. August 1883 wird Patient mit fest vernarbter Wunde entlassen, ohne Schmerzen, bei gutem Allgemeinbefinden, und benutzt sein Bein zum Gehen. Das Aneurysma hat sich ganz bedeutend verkleinert. Puls ist nicht zu fühlen, auch nicht in der A. tibialis postica. ½ Jahr nach der Operation noch sehr gutes Befinden.

5. v. Varendorff, Verletzungen und Aneurysmen der A. glutaea und Ischiadica (Dissertation, Marburg 1899):

66jährige Frau, machte vor 10 Jahren Rheumatismus durch, war sonst immer gesund. November 1897 trat auf der linken Hinterbacke eine pulsierende Geschwulst auf, weswegen 11. Juni 1898 Aufnahme ins Krankenhaus. Status: Kindskopfgroße, pulsierende Geschwulst an der linken Hinterbacke. Heftige Schmerzen in der Hinterfläche des Oberschenkels bis zu den Zehen hin. Symptome eines Aneurysma, daneben Arteriosklerose, Mitralisinsuffizienz.

Operation: Absicht, alle einmündenden Gefäße zu ligieren und den Sack zu exstirpieren (Philagrius). Bei dem Isolierungsversuch riß der Sack. Kompression. Ligatur der A. hypogastrica in rechter Seitenlage, — dieselbe zeigt ein Aneurysma fusiforme, deshalb sofort Unterbindung der A. iliaca communis angeschlossen, obgleich dieselbe auch einige kleine, spindelförmige Auftreibungen und Verkalkungen zeigte. Exstirpation des Sackes, hierbei zwei Drittel der Dicke des eingebackenen N. ischiadicus mit entfernt. Tamponade. Am zweiten Tage Gangrän des ganzen linken Beines. Am vierten Tage Exitus letalis.

6. Körte berichtet (in: Deutsche medizinische Wochenschrift 1900, 45 und Zentralblatt f. Chirurgie 1900, 45) über einen Fall von geplatztem Aneurysma der A. iliaca externa mit Ligatur der A. iliaca communis und Aorta folgendermaßen:

28jähriger Mann, empfand nach einer Radtour Schmerzen im Leibe. Behandlung wegen Perityphlitis. Bei der Aufnahme wurde eine pulsierende Geschwulst in der rechten Leiste, oberhalb des Ligam. Poupartii festgestellt, die sich bis zur Nierengegend fortsetzte. Diagnose: Hämatom von einem pulsierenden Aneurysma der A. iliaca externa. Mediane Laparotomie. Ligatur der A. iliaca communis. Aneurysmaexstirpation nicht vorgenommen, da sonst auch noch die A. femoralis und hypogastrica hätten unterbunden werden müssen.

Das Aneurysma fiel zusammen, pulsierte nicht mehr. Nur einige Tage blutige Darmentleerungen. Gute Rekonvaleszenz. Die Schwellung blieb, die Geschwulst wuchs; das Bein stellte sich in Flexion. Wegen der außerdem noch hinzutretenden Schmerzen wird nach 30 Tagen der Blutsack entleert, da die Kommunikation zwischen ihm und dem Blutstrom ausgeschlossen schien. Nach dem Einschnitt trat starke Blutung, nach der Entleerung ein Hervorströmen des Blutes ein. Der ursprüngliche Schnitt wird bis zum Nabel verlängert; das Peritonealblatt gespalten. Aorta ligiert. Die Blutung stand. Ausräumung. Wenige Stunden darauf Exitus. Herz stark vergrößert. Lues war in diesem Falle ausgeschlossen.

Nicht zugängig war mir leider: The international encyclopedia of surgery vol. III, 1883, in der über zwei von Barwell operierte Fälle von Ligatur der A. iliaca communis berichtet wird, die beide tödlich endeten.

III. Fälle von Ligatur der A. iliaca communis wegen pulsierender Tumoren habe ich in der Literatur, die seit Kümmells Arbeit erschienen ist, nicht verzeichnet gefunden.

IV. Als präliminäre Operation zur Vermeidung von Blutungen bei großen Operationen am Becken wurde die Ligatur der A. iliaca communis in folgenden Fällen ausgeführt:

7. Trendelenburg. Über Hüftgelenksexartikulationen, in Langenbecks Archiv f. klinische Chirurgie:

Bei einem 20jährigen, in der Entwicklung zurückgebliebenen Manne hatte sich in den letzten 5 Jahren eine kolossale Geschwulst am linken Oberschenkel ausgebildet. Deshalb wurde am 14. März 1881 die Exarticulatio coxae nach vorheriger Unterbindung der A. iliaca communis ausgeführt. Die A. iliaca communis wurde extraperitoneal mit Catgut unterbunden; bei der Unterbindung riß die Vena femoralis und es erfolgte eine starke Blutung. Deshalb Kompression der Vena iliaca (nicht Ligatur, da Trendelenburg bei der Dünnwandigkeit der Vene ein Reißen derselben fürchtete). Die Blutung stand sofort. Es erfolgte Besserung des Allgemeinbefindens. Die Geschwulst war ein Periostsarkom des Oberschenkels. 4½ Monate später starb Patient an Metastasen.

Zur Vermeidung der in seinem Fall beobachteten rückläufigen venösen Blutung machte Trendelenburg den Vorschlag, die Vena iliaca bei der Ligatur der A. iliaca communis mit zu unterbinden, ein Vorschlag, der im Jahre 1889 von Bose mit bestem Erfolge ausgeführt wurde, wie

8. Poppert in Deutsche medizinische Wochenschrift 1889, Nr. 29 berichtet:

Fall von vom Oberschenkel ausgehenden großen Spindelzellensarkom. Hier war nach Unterbindung (extraperitoneal) der A. iliaca communis der periphere Teil derselben gespannt geblieben, deshalb sah sich Bose zur Vermeidung einer rückläufigen Blutung veranlaßt, die Art. hypogastrica sowie die A. und V. iliaca externa zu unterbinden; dabei vorkommende Drüsen wurden exstirpiert. Unter Bildung eines vorderen Hautfaszienlappens wurde der Oberschenkel exartikuliert, die Art. femoralis wegen geringer Blutung aus ihrem zentralen Ende noch unterbunden. Drainage. Naht. Sublimatgazeverband. Glatte Heilung. Bis zur Veröffentlichung der Arbeit (1884—1889) kein Rezidiv, also Dauerheilung.

In diesem Falle mußte der Kollateralkreislauf sehr stark ausgebildet gewesen sein, daß sogar nach Ligatur der A. iliaca communis das periphere Ende derselben sich sofort füllte. Vielleicht ist abnorm viel Blut durch die A. epigastrica inferior und die A. ileolumbalis und andere Gefäße in die A. iliaca externa geflossen.

9. Cacciopoli (Riforma medica 1894):

H., 17 Jahre alt, empfand seit zwei Jahren Schmerzen. Allmählich bildete sich ein Tumor am linken Trochanter, der zunächst für einen kalten Abszeß gehalten wurde. Bei der Aufnahme in das Spital fand sich ein von der Crista iliaca bis zur Mitte des Oberschenkels reichender Tumor und eine Spontanfraktur des Femur.

Operation: Exarticulatio interileo-abdominalis nach Jaboulay (Genaueres hierüber ist zu ersehen aus Savariaud. Un cas de dés-

articulation interileo-abdominale, Revue de chirurgie 1902), Dauer 45 Minuten. Präliminäre Ligatur der A. iliaca communis. Nach drei Stunden Tod. Es fand sich ein Sarkomknoten auch in der rechten Lunge.

10. Jaboulay (Gayet, Province médicale 1895):

H., 66 Jahre alt, seit 3 Monaten in der Adduktorengegend des Oberschenkels ein wachsender Tumor (Osteosarkom), nach teilweiser Ablatio rezidivierend, der häufige Blutungen verursachte. Deshalb die von Billroth 1885 zuerst ausgeführte Exarticulatio interileo-abdominalis mit präventiver Ligatur der A. iliaca communis. Dauer der Operation 60 Minuten; sehr geringe Blutung. Indes starb Patient schon nach 36 Stunden an Septikämie.

11) Jaboulay. In einem zweiten Falle, über den er im Congrès de chirurgie 1898 berichtete und den er 1895 wegen Osteosarcoma ossis ilei nach derselben Methode wie den vorigen operiert hatte, sah Jaboulay Gangrän im Bereiche der A. iliaca interna, dem der große (hintere) Lappen angehörte — seine Methode wird von Savariaud genannt procédé à grand lambeau posterieur — und nach 5 Tagen Tod an Sepsis.

12) E. G. Ssalitschew: Exarticulatio interileo-abdominalis (Wratsch 1899, 25 u. 26, Archiv f. klin. Chirurgie 1900, Zentralblatt f. Chirurgie 1899) berichtet über einen von ihm ebenfalls nach Jaboulay operierten Fall:

38jähriger Mann mit einem Beckenknochensarkom, nach oben bis zum Nabel reichend, nach unten auf den Oberschenkel übergreifend. Zweige der A. iliaca communis und die untere Hälfte des M. ileopsoas sind in der Geschwulst aufgegangen. Operation 8. Dezember 1898:

1. Schnitt von der Spitze der 12. Rippe zur Spina iliaca ant. sup., von da im Bogen oberhalb des Lig. Pouparti bis zum Tuberculum pubicum — bis auf das Bauchfell. Extraperitoneale Ligatur der A. iliaca communis, 3 cm von der Aorta. Hierauf wird der Schnitt fortgeführt, so daß er — im ganzen ovalär — einen hinteren Lappen bildet, dessen Form von der Jaboulays etwas abweicht. Savariaud (l. c.) nennt ihn lambeau à raquette. Schnittführung: Tuberculum pubicum — Femoroperinealfalte bis zum Tuber ischii, horizontal nach hinten, hinter dem Trochanter major nach oben zur Crista ilei, wo er wieder mit dem Anfang des ursprünglichen Schnittes zusammentrifft.

Durchtrennen der Symphyse nach Ablösung der Weichteile, leichte Abhebung der Gebilde im Becken vom Knochen und M. psoas durchschnitten, ebenso N. femoralis, vasa und obturatorii, Bänder des Ileosakralgelenkes, Nervenplexus und damit die Extremität mitsamt ihrer Beckenhälfte abgelöst. Blutung aus der großen Wunde nur mäßig. Muskeln im Wundrand vernäht: hinten die Bauchwandmuskeln mit dem M. sacrolumbalis und Psoas major, vorn dem M. glutaeus major, dessen unterer Rand dem M. rectus abdominis angeheftet wurde. Hautnaht. Eiterung, daher ein Teil der Wunde wieder geöffnet, per secundam mit späterer Transplantation bis März 1899 zugeheilt. Funktion der Beckenorgane ungestört. Harn konnte bald wieder spontan gelassen werden.

Es handelte sich um ein Periostalsarkom, vom Zentrum des Beckenknochens aus durch das Foramen obturatorium auf den Oberschenkel gewachsen, mit dem Periost desselben verwachsen; ein anderer Teil des Tumors wuchs gegen die Bauchhöhle.

13. Nanu (Congrès international de médicine. Paris 1900) berichtet: Sehr heruntergekommener Mensch von 50 Jahren empfindet heftige Schmerzen in der unteren Extremität, die vor 16 Monaten mit Schmerzen im Knie begannen. Allmählich bildete sich dann in der Leistengegend ein Tumor, der bis zwei Finger vom Nabel hinaufreichte und die Medianlinie überschritt. Bein ist in Abduktion fixiert. Äthernarkose, Esmarchsche Binde vom Fuße bis zum Tumor hin. Ligatur der A. iliaca communis mit Hilfe eines Schnittes von dem Tuberculum pubicum bis zur Spina iliaca post. sup. längs der Crista ilei. Extraperitoneale Durchschneidung der Vasa iliaca communia zwischen zwei Ligaturen. Dies wird erschwert durch das Volumen des Tumors. Exarticulatio interileoabdominalis mit Lappen nach Jaboulay. Durchgreifende Naht. Fast keine Blutung, abgesehen von der Incisura ischiadica major und der Synchondrosis sacroiliaca.

Dauer der Operation 85 Minuten. Die Untersuchung des Gliedes zeigt, daß der Femur das Os pubicum, Ischii, die Pfanne und den Hals des Femur in sich begriff. Mikroskopische Diagnose: Myxosarkom.

Am ersten Tage: leichter Kollaps, Harnverhaltung, kein Fieber, Puls 136.

Nach und nach verschwinden die Shokerscheinungen. Am vierten Tage Trennung der meisten Nähte wegen Infektionszeichen und Gangrän, die am 6. Tage die ganze Wundfläche einnimmt. Feuchte Gangrän und trockener Brand der Zehen treten auf: Tod nach 20 Tagen.

Nanu beschuldigt die Ligatur der A. iliaca communis, die einen Thrombus bis nach der Bifurkation der Aorta hin verursacht hatte, mit darauffolgender Embolie der A. iliaca der anderen Seite. Er macht daraufhin den Vorschlag, künftighin die beiden A. iliacae (externa und interna) gesondert zu unterbinden.

14. Auch Berthomier (Revue de chirurgie, 10. Oktober 1901) empfiehlt im Congrès français de chirurgie:

Die Ligatur der A. iliaca communis als präliminäre Operation zur Exarticulatio coxae.

Zu diesem Zwecke macht er den Rouxschen Schnitt zur Appendicectomie (links entsprechend), löst mit dem Finger das Peritoneum, bis er den äußeren Rand des M. psoas fühlt. Auf diese Weise legt er die Arterie bloß und braucht sie nur noch zu unterbinden. Bei einem Kranken mit einem Osteosarkom des Os ischii hat er diese Methode angewandt, bei dem das Hüftgelenk mit erkrankt war. Nach der Ligatur der A. iliaca communis kam die Exarticulatio coxae sehr leicht zustande, ihr folgte die Resektion eines Teiles des Os pubis und ischii.

Leider war es mir trotz meiner Bemühungen nicht möglich, über die von Berckel (in „Über neue Methoden der Exartikulation im Hüftgelenk", Dissertation 1884) erwähnten 3 Fälle von Schönborn genaueres zu erfahren, aus denen Berckel Anlaß nimmt, vor der definitiven Ligatur der A. iliaca communis zu warnen. In einem der drei Fälle (alle 3: Exarticulatio coxae wegen Geschwulstbildung) soll eine zwei Finger breite Gangrän des vorderen Lappenrandes aufgetreten sein, bei der Sektion sich in der A. epigastrica inferior ein zu dem Lappen hinziehender Eiterpfropf gefunden haben, der die für den Lappen sehr

wichtige Anastomose zwischen A. epigastrica inferior und superior (A. mammaria interna) aufhob.

Auch über die von Wolff, im Zentralblatt f. Chirurgie erwähnten Fälle Bardenheuers habe ich leider keine genaueren Angaben erhalten können.

b) Temporäre Ligatur.

Schon 1877 hat Travers einen Fall von Aneurysma der Arteria brachialis durch temporäre Ligatur, die er 50 Stunden liegen ließ, geheilt. 1883 wurde von Schönborn die temporäre Ligatur der Art. iliaca communis eingeführt, um die Gefahren der definitiven Ligatur der Art. iliaca communis zu umgehen. Insbesondere war Schönborn hierzu veranlaßt worden durch den von Berckel (l. c.) erwähnten Fall von Exarticulatio coxae, in welchem nach Ligatur der Art. iliaca communis Lappengangrän eintrat.

Die 4 von Schönborn derartig operierten Fälle fand ich bei Haßlauer, Inaugural-Dissertation Würzburg 1894: Über temporäre Ligatur größerer Gefäßstämme mit besonderer Berücksichtigung der prophylaktischen Ligatur der Art. iliaca communis bei Exarticulatio coxae, verzeichnet:

15. Schönborn:

J. W., 16 Jahre alt, war schon im August 1888 von Schönborn wegen Osteosarkom im unteren Drittel des rechten Oberschenkels einmal operiert worden. 1. Mai 1889 wegen Rezidivs erneute Operation unter temporärer Ligatur der A. iliaca communis. Exarticulatio coxae. Diese Ligaturmethode beschreibt Haßlauer folgendermaßen: Typische Schnittführung zur Unterbindung der A. iliaca communis dextra. Peritoneum löst sich leicht ab. Zunächst präsentierte sich ein infiltriertes Drüsenpaket, welches den großen Gefäßen auflag, sich aber verhältnismäßig leicht von ihnen isolieren ließ. Zwei größere Tumoren von etwa Gänseeigröße und einige kleinere infiltrierte Drüsen werden nach Versicherung ihrer zuführenden Gefäße exstirpiert. 10 Ligaturen. Bei der Isolierung der A. iliaca communis wird eine taubeneigroße infiltrierte Drüse, welche lateral und ventral von der Einmündungsstelle der A. hypogastrica liegt, exzidiert, was ohne Blutung vor sich geht.

Provisorische Ligatur der A. iliaca communis mit einem 2 cm breiten Gummiband (von einer starken Gummibinde abgeschnitten, mit Seife, Bürste, Alkohol gereinigt, zwei Tage in 5proz. Karbollösung aufbewahrt). Dasselbe wird um die Arterie herumgeführt und geknotet, der Knoten mit einer Köberleschen Zange versichert. Da die A. iliaca externa und interna nicht mehr pulsieren, wird zur Exarticulatio coxae geschritten. Dieselbe wird mit Durchstich zur Bildung des vorderen und Zirkelschnitt zur Bildung des hinteren Lappens gemacht. Aus der A. femoralis und ihren Ästen der A. glutaea ziemlich starke Blutung. Es bluten viele Gefäße, ohne daß es aus einem besonders stark blutete.

Die provisorische Ligatur hat entschieden genützt, aber doch nicht, wie in anderen Fällen, Blutung verhindert. Die Ligaturen wurden sämtlich mit Seide ausgeführt. Lösung der provisorischen Ligatur der A. iliaca communis, — noch ca. 6 Ligaturen kleinerer Gefäße. Während der Operation wird mit 2 proz. Karbollösung irrigiert. Tamponade beider Wunden mit Jodoformgaze; Sublimatgaze; Mooskissen. Patient sieht p. op. sehr anämisch aus. Puls klein, ca. 150. Sherry, Portwein.

Wundverlauf fast regelrecht. W. wird am 8. Juni 1889 mit fast geheilter Exartikulationswunde auf seinen Wunsch entlassen. Aussehen gut.

16. Schönborn:

E. E., Dienstmädchen, 21 Jahre alt. Am 28. Mai 1892 in Spitalbehandlung eingetreten, nach monatelanger vergeblicher Behandlung mit Massage, Einreibungen usw. wegen eines Leidens, das für Rheumatismus gehalten worden war. In Narkose Fraktur des Femurendes festgestellt. Exarticulatio coxae nach präventiver temporärer Ligatur der A. iliaca communis dextra — typisch, mit gutem Erfolg. Dennoch Tod in der folgenden Nacht an Anaemia universalis.

17. Schönborn:

K. Sch., 15 Jahre alt. 15. Oktober 1893 Aufnahme in die Klinik wegen Osteosarkoms des rechten Femur. Temporäre Ligatur der A. iliaca communis, Exarticulatio coxae; Heilung. Austritt 6. Dezember 1893.

18. Schönborn:

M. S., 15 Jahre alt. 29. April 1893 Spitalaufnahme. Anamnese: 1884 überfahren. 1889 akute multiple Osteomyelitis, besonders am rechten Femur.

Status: Eiternde Fisteln am rechten Oberschenkel, die aller Behandlung trotzen, deshalb Exarticulatio coxae nach vorheriger temporärer Ligatur der A. iliaca communis — in diesem Falle mit Hilfe des von Haßlauer eingehend beschriebenen Arterienkompressoriums, das Schönborn zu diesem Zwecke konstruiert hatte. Es trat Eiterung in der Ligatur und der nach Lisfranc angelegten Exartikulationswunde ein. Tod am 22. März 1894. Sektion: Amyloid.

19. Faure, Revue de gynécologie 1899:

Junges Mädchen von 19 Jahren mit gewaltigem Osteosarkom des Os ilei. Ödem der unteren Extremität. Mediane Laparotomie und temporäre Ligatur der Aorta und A. iliaca communis. Hierbei eine heftige venöse Blutung aus Unterhaut- und Peritonealvenen. Der Crista ilei paralleler Schnitt bis in die Gegend der Vasa femoralia. Die Blutung wird so abundant, daß die Operation nicht fortgesetzt werden kann. Tod. Faure beabsichtigte, die Exarticulatio interileo-abdominalis auszuführen.

B. Kompression der Arteria iliaca communis.

a, α: Extraperitoneale Digitalkompression der Arteria iliaca communis.

Dieselbe ist gewiß öfters zur Ersparung von Blut bei Oberschenkel-Exartikulationen angewendet worden. Ich weiß z. B., daß dies in der Straßburger Klinik geschah. In der Literatur fand ich hier aufzuzählende Einzelfälle nicht erwähnt.

Ich will aber daran erinnern, daß H. Braun 1898 vorgeschlagen hat, um „Blut und Zeit" bei der Exartikulation im Hüftgelenk zu sparen, die Arteria und Vena iliaca externa zu unterbinden und von der hierfür angelegten Wunde aus, nach Ablösung des Peritoneums bis zur Teilungsstelle, die A. iliaca interna mit dem Finger gegen den Rand des Beckeneingangs bis zur definitiven Blutstillung in der Exartikulationswunde komprimieren zu lassen. Dieses Verfahren hatte sich (Braun) in zwei Fällen gut bewährt.

a, β: Intraperitoneale Digitalkompression der Arteria iliaca communis.

1894 hat McBurney dieselbe zur Sicherung vor Blutungen bei Oberschenkelexartikulationen empfohlen. Er berichtete 1898 über drei so operierte Fälle.

20. McBurney: 14jähriger, sehr schwacher Knabe. Riesenzellensarkom des rechten Femur. Schnitt durch die Bauchwandung an dem Außenrand des Musc. rectus. Ein Assistent steckt durch diese Lücke seinen Zeigefinger und komprimiert die Art. iliaca communis. Exartikulation. Heilung.

21. McBurney: 20jähriger Mann. Tuberkulose des oberen Teils des rechten Femur. Der Bauchwandschnitt wurde in diesem Fall 1½" nach innen von der Spina ant. ossis ilei gemacht. Das zu entfernende Bein wird durch elastischen Schlauch blutleer gemacht. Sonst wie in Fall 20 Heilung.

22. McBurney: 11jähriger Knabe. Der rechte Oberschenkel war durch Überfahren eines Cable-car zertrümmert. Zuerst wurde Oberschenkelamputation gemacht, die Arteria femoralis unterbunden. 8 Tage später wurde der Rest des Oberschenkels in derselben Weise nach Digitalkompression der A. iliaca communis ganz wie im Fall 21 exartikuliert. Heilung.

23. DaCosta: Großes ulzeriertes und sehr leicht blutendes Rundzellensarkom bei einem 15jähr. Mädchen an der Vorderseite des Oberschenkels bis zum Lig. Poupartii. Digitalkompression nach McBurney durch einen Assistenten. Exartikulation des Oberschenkels. Wundheilung gut. Bald Rezidiv.

Mein verehrter klinischer Lehrer, Herr Geheimrat Madelung, überließ mir gütigerweise die folgende Krankengeschichte eines von ihm auf gleiche Weise operierten Patienten.

24. Madelung: Bäcker W. H. aus G., 35 Jahre alt, war früher angeblich stets gesund. 12. April 1903, nachts 12 Uhr bekam W. einen Messerstich in die rechte Leistenbeuge, als er in der Haustüre eines Wirtshauses stand und hinausgehen wollte. Er brach zusammen und verlor das Bewußtsein. W. blutete kolossal. Man brachte ihn in seine Wohnung, 100 m weit. Im Hause zog man ihn aus. Ein Mann legte ihm einen Verband an. Morgens 5 Uhr kam der Arzt, Dr. Schatz-Saargemünd. Jetzt erst kam der Patient wieder zum Bewußtsein. Der Arzt

nahm den Verband ab. Die Wunde blutete jetzt nicht — er machte einen neuen Verband. Nachmittags ½3 Uhr war der Verband durchgeblutet — weshalb der Arzt jetzt die Wunde zunähte, ohne ein Blutgefäß zu unterbinden. Die Blutung stand. Am 25. April wurden die Nähte entfernt. Die Wunde war geheilt. Patient hatte keine Schmerzen im Bein gehabt, mit Ausnahme der ersten 2—3 Tage nach der Verletzung; doch hatte er ein Gefühl von Totsein und Schlafen in den Zehen des rechten Fußes. Seit dem 25. April hatte W. von neuem Schmerzen. Beim Herausnehmen der Nähte „schoß es ihm", wie er sagte, „plötzlich ins Knie, dann in den Oberschenkel vorn". Die Tage vorher hatte er schon oberhalb der Wunde ein pulsierendes Klopfen gespürt. Die Schmerzen im rechten Bein, welche in kontinuierlichem Brennen bestanden, nahmen in den nächsten Tagen immer mehr zu. Seit dem 25. April konnte W. das Bein nicht mehr strecken; er hielt es in der Hüfte gebeugt und stopfte Kissen unter das Knie. Die Schmerzen im Bein waren kaum mehr erträglich. Der Arzt konstatierte seit dem 24. April Cruralislähmung (motorisch und sensibel). Dieselbe soll anfangs nach der Verletzung nicht vorhanden gewesen sein.

Aufnahme in die Straßburger chirurgische Klinik am 30. April 1903.

Status praesens: Gut genährter, etwas blasser Mann. Puls kräftig. Temperatur normal. W. hält das rechte Bein im Hüftgelenk bis zum spitzen Winkel gebeugt, kann es aktiv nicht strecken. Bei passiven Streckversuchen äußert er große Schmerzen. Die spontan auftretenden Schmerzen in der Vorderseite des rechten Oberschenkels sind anscheinend sehr erheblich. Lähmung des M. quadriceps. Die Sensibilität ist vorn am Oberschenkel im Bereiche des N. cutaneus medius und internus aufgehoben. In der Mitte der Inguinalfalte, 2 cm oberhalb des Lig. Poupartii, liegt eine 2 cm lange, frische, rote Narbe. Die rechtsseitige Inguinalgegend ist stark vorgewölbt. Die Schwellung unter dem Lig. Poupartii ist gänseeigroß. Sie erstreckt sich aber nach oben retroperitoneal (oberhalb der rechten Darmbeinschaufel) bis zur Nabelhöhe. Im unteren Teil der Geschwulst ist Schwirren sehr deutlich zu fühlen. Der Puls in der A. poplitea, dorsalis pedis, tibialis postica ist nicht zu fühlen. Der Fuß und die Zehen fühlen sich warm an, haben normale Farbe; das Gefühl ist in demselben intakt.

4. Mai 1903. Operation: In Narkose wird (der Patient ist in Beckenhochlagerung) 3 Finger breit über dem Lig. Poupartii, diesem parallel, ein 12 cm langer Schnitt durch die sehr fettreichen Bauchdecken gemacht. Ein Assistent schiebt die rechte Hand in die eröffnete Bauchhöhle ein und komprimiert die A. und Vena iliaca communis zentralwärts von dem Aneurysma gegen den Beckenring. Hierauf eröffnet ein entsprechend dem Verlauf der Schenkelgefäße geführter Längsschnitt (12 cm lang) die Aneurysmahöhle. Rasch werden die Coagula und flüssiges Blut ausgeräumt. Sie füllen annähernd ein Waschbecken. Die Coagula sind teilweise sehr derb und schalenförmig. Man sieht jetzt, daß die A. iliaca externa ca. 1 cm oberhalb des Abganges der A. epigastrica inf. fast völlig durchtrennt ist. Das verletzende Messer muß fast vollständig senkrecht eingedrungen sein und die Arterie gerade hinter der Hautnarbe, dicht über dem Lig. Poupartii, getroffen haben. Nur ein 2 mm breiter Streifen der Arterie an der medialen Seite, nach

der Vene zu, ist nicht durchtrennt. Dieses Stück wird durchschnitten. Die Arterie wird jetzt zentral- und peripherwärts ligiert.

Die transperitoneale Kompression hatte Blutaustritt aus der Arterienwunde vollständig verhindert. Der Komprimierende erzählte, daß nach dem Eröffnen des Aneurysma seine Hand beträchtlich tiefer gesunken sei, daß er aber keinen Augenblick die A. iliaca communis unter seinen Fingern verloren habe. Nach Aufheben der Kompression blutete es in ganz unbedeutender Weise aus der A. epigastrica inferior, welche dicht unterhalb ihres Abganges ein kleines Loch zeigt. Auch diese Arterie wird doppelt unterbunden und durchtrennt. Die Vena iliaca externa ist unverletzt, der N. cruralis ist nicht durchschnitten. Die Bauchwandwunde wird völlig geschlossen, die zweite Wunde bis auf eine kurze, durch einen Draht drainierte Stelle. Das Allgemeinbefinden war nach der Operation gut und blieb gut; nur in den ersten 6 Tagen erreichte die Abendtemperatur 38,0—38,4°.

5. Mai. Die Zehen des rechten Fußes sind etwas kühl, nicht ganz kalt; Patient fühlt Berührung an der Ferse deutlich, an den Zehen nicht sicher. Die Schmerzen im rechten Bein haben nachgelassen.

9. An der Großzehenspitze rechts ist eine etwas bläuliche Verfärbung sichtbar.

12. Mai. Die Großzehenspitze ist schwärzlich gefärbt. In beiden Operationswunden ist Sekretverhaltung, weshalb die Nähte entfernt werden. Es zeigt sich, daß ein Teil des subkutanen Fettgewebes des Bauchwandteiles, der zwischen den beiden Operationswunden gelegen ist, nekrotisiert ist.

20. Mai. Die Wunden sind noch nicht gereinigt. Fettgewebs- und und Faszienfetzen stoßen sich ab. Die äußersten Teile der Großzehenspitze (1 1/2 cm) sind trocken gangränös. Die Schmerzen haben ganz aufgehört.

15. Juni. Die Zehengangrän ist vollständig abgegrenzt. Sie erstreckt sich nicht über das ganze Nagelglied. Die quere Bauchwunde ist ganz gereinigt und granuliert. Die längsgerichtete Wunde am Oberschenkel ist geschlossen. Die Großzehe wird im Grundglied abgenommen.

Vom 1. Juli ab macht Patient Gehübungen; am 16. Juli wird er auf seinen Wunsch entlassen. Allgemeinbefinden gut. Patient geht mit zwei Stöcken, aber noch sehr unbeholfen. Das rechte Bein ist abgemagert, aber normal warm. Die Sensibilität auf der Streckseite des Oberschenkels herabgesetzt. Parese des Musc. quadriceps. Bewegungen im Hüftgelenk etwas beschränkt.

b) Instrumentelle Kompression.

Die von Davy 1877 zuerst angewandte und 1878 empfohlene Methode, durch ein von ihm erfundenes intrarektales Kompressorium (Stab) die Art. iliaca communis zu verschließen, hat sich nur in England und Amerika eingebürgert, wie aus den folgenden Fällen hervorgeht, die ich fast alle aus Alvernhe, Thèse Montpellier 1885: de l'hémostase dans la désarticulation de la hauche — entnommen habe.

25. Kind, 9 Jahre alt. Tuberkulose. Durchbruch durch die Pfanne. Exarticulatio coxae mit Vorderlappen. Heilung. (Davy 1878, British med. Journ.) Dieser Fall gab Davy Anlaß, sein Verfahren zu empfehlen.

26. 28. Jahre. Vorgeschrittene Hüfttuberkulose. Gelenk schon früher reseziert. Exarticulatio coxae (Ovalärmethode). Tod am vierten Tage. Thrombose der Venen der anderen Seite bis zur O. iliaca. (Pearce Gould, Lancet 1878.)

27. 10jähriger Knabe. Tuberkulose des rechten Hüftgelenkes. Früher schon Resektion desselben. Exarticulatio coxae mit vorderem und hinterem Lappen. Geringer Blutverlust. Tod nach 9 Tagen im Kollaps. (Armstrong, British med. Journ. 1879.)

28. 7jähriges Kind. Exarticulatio coxae wegen Tuberkulose. Heilung. (Cowall, British med. Journ. 1879.)

29. Kind, 7 Jahre alt. Hüfttuberkulose. Vorherige Resektion. Amyloid. Eiweiß im Harn. Exarticulatio coxae. Heilung. (British med. Journ. 1879.)

30. Frau mit Nekrose des Talus, Calcaneus, der Tibia, des Femur. Exarticulatio coxae. Heilung. (Richardsen, Mediz. Presse 1879.)

31. 21 Jahre. Osteosarcoma. Exarticulatio coxae. Nach 9 Wochen Tod. (Cadje, British med. Journ. 1879.)

32. Kind von 11 Jahren. Hüfttuberkulose; vorher schon Resektion. Exarticulatio coxae. Heilung. (Lucas, British med. Journ. 1879.)

33. 9jähriges Kind. Tuberkulose des Hüftgelenks. Exarticulatio coxae. Heilung. (Joung, British med. Journ. 1879.)

34. 40jähriger Mann. Alte traumatische Arthritis. 3 Fisteln. Exarticulatio coxae. Heilung. (Stokes, Lancet 1880.)

35. 24jähriger Mann. Sarkom. Starke Blutungen. Exarticulatio coxae mit geringem Blutverlust. Fast ganz Prima intentio. Heilung. (Stokes, Dublin Journ. of med. sciences 1882.)

36. Alte Arthritis. Exarticulatio coxae. Geringer Blutverlust. 10 Tage nach der Operation gutes Allgemeinbefinden. (Cowall, British med. Journ. 1883.)

37. 20jähriger Mann. Hüfttuberkulose. Große Schwäche. Exarticulatio coxae. Heilung. (Maclaren, Edinb. med. Journ. 1884.)

38. 17jähriger Mann. Necrosis femoris. Exarticulatio coxae. Aortenkompressorium, da es nicht gelingt, den Hebel rechts anzulegen. Heilung. (Maclaren, Edinb. med. Journ. 1884.)

39. 10jähriges Kind. Phlegmasia alba dolens. Exarticulatio coxae. Tod nach 26 Tagen. Necrosis ossis ilei et pelvis. Tod an Eiterung.

Nicht zugängig war mir The Lancet 1883, nach welcher Davys Kompressorium von Davy selbst 18mal, von andern bereits 40mal angewandt worden sein soll.

Auch über 2 von Berckel (l. c.) erwähnte Fälle habe ich leider genauere Angaben nicht finden können.

In beiden Fällen war die Anwendung der intrarektalen Kompression der Art. iliaca communis von Erfolg gekrönt.

Auch v. Mosetig-Moorhof hat einmal das Davysche Kompressorium angewandt, ist jedoch „nicht entzückt von ihm“.

Im vorstehenden habe ich also gesammelt:

Fälle von definitiver Ligatur der Gruppen (Kümmells); I 3, II 3, III 0 IV 8, Fälle von temporärer Ligatur: 5 (die Indikationen entsprechen denen der Gruppe IV für definitive Ligatur nach Kümmell); Fälle von digitaler Kompression und zwar: intraperitonaler: 5 (von denen 4 zu Gruppe IV, 1 zu Gruppe II, zu rechnen sind); endlich von instrumenteller Kompression 15 Fälle (Gruppe IV).

Um ein Urteil darüber zu gewinnen, welchen Einfluß die Einführung der antiseptischen Wundbehandlung auf die Resultate der definitiven Ligatur der Art. iliaca communis ausgeübt hat (die temporäre Ligatur und die andern hier in Betracht kommenden Methoden sind immer unter antiseptischen Kautelen angewandt worden), sondere ich von den durch Kümmell gesammelten Fällen die nach dem Jahre 1880 operierten aus, nämlich Kümmells Fälle Nr. 16, 47, 48 und 56 und füge sie den von mir gesammelten Fällen zu. Weiter stelle ich den Fall, den ich Seite 13 (Anmerkung) brachte, auf den ihm zukommenden Platz. So erhalte ich folgende Zahlen:

Die definitive Ligatur wurde ausgeführt in der vorantiseptischen Zeit 59mal, davon endeten 46 Fälle tödlich (mithin 77,97 Proz. Mortalität!); in der antiseptischen Zeit 18mal, worunter 10 Todesfälle (Sterblichkeit 55,56 Proz.).

Es ergibt sich also hier eine Besserung der Resultate in betreff der Erhaltung des Lebens nach der Operation von über 20 Proz.

Auf die einzelnen Gruppen verteilen sich die Fälle folgendermaßen:

Fälle der vorantiseptischen Zeit:

I. 17, darunter 14 Todesfälle (82,35 Proz.);
II. 35, wovon 26 Todesfälle (74,29 Proz.);
III. 4, mit 3 Todesfällen (75 Proz.);
IV. 3, alle 3 mit tödlichem Ausgang (100 Proz.)

Fälle der antiseptischen Zeit:

I. 5, davon 3 tödlich endend (60 Proz.);
II. 5, mit 3 Todesfällen (60 Proz.);
III. 0;
IV. 8, wovon 4 (50 Proz.) starben.

Zur Entscheidung der Frage, inwieweit die Resultate der definitiven Ligatur durch extra- oder intraperitonales Operieren bezw. durch gleichzeitige Eröffnung der Bauchhöhle beeinflußt wird, ist festzustellen:

Extraperitoneal sind operiert worden: in der vorantisep-

tischen Zeit 48 Fälle mit 37 (77,78 Proz.) Todesfällen; in der antiseptischen Zeit 15 Fälle mit 8 (53,33 Proz.) Todesfällen; intraperitoneal dagegen: in der vorantiseptischen Zeit 11 Fälle mit 9 Todesfällen (81,82 Proz.); in der antiseptischen Zeit 3 Fälle mit 2 Todesfällen (66,67 Proz.)

Die Resultate der intraperitonealen Ligatur der Art. iliaca communis sind also etwas schlechter.

Um die tieferen Ursachen der aus den bisher angegebenen Zahlen ersichtlichen Besserung in den Erfolgen der definitiven Ligatur der Art. iliaca communis erkennen zu können, wollen wir uns die einzelnen Fälle auf die eigentliche Todesursache hin ansehen.

Von den aus der vorantiseptischen Zeit stammenden 46 Todesfällen sind zurückzuführen: Auf Gangrän (die an der Extremität, deren Art. iliaca communis unterbunden war, auftrat) allein 4, auf Gangrän und zugleich Peritonitis 2, auf Nachblutung 7, auf Kollaps 12, auf Erysipel 2, auf Sepsis und Pyämie 5, auf Peritonitis allein 12, auf Thrombose der Aorta 1, auf „unbekannte" Ursache 1 Todesfall.

Als infolge der Ligatur selbst tödlich endend sind eigentlich nur die Fälle, die zu Gangrän, Nachblutung, Thrombose der Aorta führten, allenfalls auch die Fälle, die an Kollaps starben, zu betrachten. Jedenfalls muß man den unter die Peritonitiden gerechneten Fall von Barral (1845), in dem der Ureter mit ligiert wurde, auch hierher zählen, ebenso die beiden Fälle, in denen Gangrän neben Peritonitis auftrat. Endlich gehört hierher noch ein Fall von Thrombose und Eiterung, der unter die Pyämien gerechnet ist.

Demnach wären also 27 Fälle direkt an den Folgen der Ligatur gestorben, alle andern an accidentellen Wundkrankheiten. Es bleibt aber immer noch als Mortalität, die der Ausführung der Ligatur zuzuschreiben ist: 45,76 Proz.

Von den Fällen aus der antiseptischen Zeit starben:

1. Kümmells Fall Nr. 56 im Kollaps nach 12 Stunden (schwerer Herzfehler);
2. Mein Fall 1 an Miliartuberkulose nach 4 Monaten;
3. Fall 2 an Verblutung nach 3 Stunden (Aneurysma dissecans);
4. Kümmells Fall Nr. 47 im Kollaps nach 45 Stunden (Anämie, Peritonitis);
5. Mein Fall 5 an Gangrän des ganzen linken Beines nach 4 Tagen;
6. Fall 6 an Verblutung nach 30 Tagen (jedoch ist zu bemerken, daß die Blutung erst eintrat, als Körte begonnen hatte, den aneurysmatischen Sack sekundär zu exstirpieren);
7. Fall 9 nach 3 Stunden. (Es fanden sich Sarkomknoten in der Lunge);
8. Fall 10 an Septikämie nach 35 Stunden;
9. Fall 11 an Sepsis nach 5 Tagen;

10. Fall 13 an Gangrän, sowie Thrombose bis zur Aorta, und Embolie nach 20 Tagen.

Demnach läßt sich streng genommen nur in Fall 5 und 10 (13) der Tod auf die durch den definitiven Verschluß der Arteria iliaca communis geschaffenen Verhältnisse zurückführen (Mortalität von 11,11 Proz.)

Bei Betrachtung der Todesursachen fällt auf, wie häufig Gangrän als solche genannt ist. Dies führte mich dazu, ihr Verkommen und ihren Ausgang aus der Kasuistik festzustellen. Ich fand: bei definitiver Ligatur der Art. iliaca communis in der vorantiseptischen Zeit 7mal Gangrän der unteren Extremität, die 6mal den Tod zur Folge hatte, während in der antiseptischen Zeit Gangrän sich entwickelte in folgenden Fällen:

1. Kümmell Nr. 16: Gangrän bis zur Grenze zwischen mittlerem und oberem Drittel des Unterschenkels; Amputatio femoris transcondyloidea; Randgangrän des Stumpfes, schließlich Heilung.

2. Mein Fall 3: Gangrän bis zur Grenze zwischen mittlerem und oberem Drittel des Unterschenkels; Amputation in Höhe der Tuberositas tibiae; Heilung.

3. Kümmell Nr. 47; Gangrän bis zum Knie; Amputatio femoris Randgangrän am Stumpf; Heilung.

4. Mein Fall 4: Nekrose der Fascia lata und der Haut; Heilung.

5. Fall 5: Gangrän bis zur Hüfte; Tod nach 4 Tagen.

6. Fall 13: Feuchte Gangrän der Wundfläche und großen Zehe; Tod nach 20 Tagen infolge Thrombose und Embolie.

Es trat also nur in 2 von den 6 Fällen von definitiver Ligatur der Art. iliaca communis aus der antiseptischen Zeit, in denen Gangrän sich ausbildete, Tod ein. Hier prägt sich der Einfluß der Antisepsis deutlich aus.

Wie ich schon wiederholt erwähnt habe, haben die verschiedenen Todesursachen, besonders aber die so häufig und verhängnisvoll nach der definitiven Ligatur der Art. iliaca communis auftretende Gangrän der unteren Extremität zur Einführung von mancherlei neuen Methoden Veranlassung gegeben.

Während Kümmell 1884 am Schlusse seiner Arbeit anrät, möglichst hoch zu unterbinden, kommen die meisten anderen Autoren zu ganz anderen — entgegengesetzten — Ansichten.

Fälle von bis zur Bifurkation der Aorta fortgeleitetem Thrombus und Embolie (auch mein Fall 13) veranlaßten zum Vorschlage, nur Äste der Art. iliaca communis definitiv zu unterbinden. Trendelenburg, Girard, Bardenheuer, Savariaud, Gallet ligierten die Art. iliaca ext. und int. gesondert.

Wenn Kadjan (Annalen der russ. Chirurgie und Zentralbl. für Chirurgie 1900) wieder vorschlägt, die Art. iliaca communis definitiv zu unterbinden, nachdem er in einem Falle von Exarticulatio interileoabdominalis mächtige Blutungen aus den M. glutaeus und M. iliacus gesehen hatte, so ist hier zu bemerken, daß die Blutungen Folge davon waren, daß Kadjan sich auf die Ligatur der Art. iliaca externa beschränkt hatte, während Braun schon 1894 und 1896 erst die Art iliaca externa definitiv unterbunden hatte, dann für die Dauer der Operation die Art. iliaca interna digital komprimierte, so daß er Blutungen und spätere Zirkulationsstörungen vermied.

Den Methoden, die definitiven Verschluß der Art. iliaca communis (oder ihrer Äste) bewirken, stehen diejenigen gegenüber, die zur Blutsparung während der Operation und zur Vermeidung von Zirkulationsstörungen nach der Operation nur zeitweilig den Strom durch die Art. iliaca communis unterbrechen.

Diese Methoden zerfallen wieder in 2 Gruppen, solche, die ohne Durchtrennung der Haut, und solche, die auf blutigem Wege das genannte Ziel zu erreichen suchen.

Die Kompression der Aorta ohne Eröffnung des Leibes ist nicht zuverlässig, da allen erfundenen Kompressorien die Gefahr des Abgleitens anhaftet und die Atmung oft gestört wird.

Der Kompression der Aorta nach Eröffnung des Leibes ist die Kompression der Art. iliaca communis vorzuziehen, da diese im Gegensatz zu ersterer keinen Einfluß auf das Herz ausüben kann.

Was das Verfahren nach Davy anlangt, so ist zu bemerken, daß es besondere Übung erfordert, daß der in das Rektum eingeführte Stab leicht abgleitet und endlich, daß es nicht immer anwendbar ist (wie Fall 38 zeigt).

Doch will ich von diesen mehr prinzipiellen Bedenken absehen und nun prüfen, welche Resultate die seit 1883 eingeführten Methoden (Schönborn, Mc Burney, Madelung), die die definitive Ligatur der Art. iliaca communis ersetzen sollen, ergeben haben.

Von den von mir gesammelten Fällen von temporärer Ligatur der Art. iliaca communis starben 3 und zwar: Fall 16 ½ Tag nach der Operation an Anämie universalis; Fall 18 nach 10 Monaten 23 Tagen an Eiterung, Amyloid; Fall 19 bei der Operation an Verblutung.

An üblen Folgen, die auf die temporäre Ligatur der Art. iliaca communis selbst zu beziehen wären, starb kein Fall.

Mit Hilfe der Methoden von Mc Burney und Madelung wurden, was die Vermeidung von Blutung anlangt, sehr gute Erfolge erzielt.

Als das wichtigste Ergebnis meiner Zusammenstellung aber sehe ich an, daß aus ihr hervorgeht, daß nur in einem der nach den neuen Methoden operierten Fälle. Gangrän — und diese auch nur in ganz geringem Grade — verzeichnet ist, nämlich bei Fall 24 (Madelung: Trockene Gangrän des Endteiles des Hallux-Endgliedes, die die Heilung übrigens nicht störte).

Bedenkt man, daß dieser Fall von Gangrän sich nicht auf die hier als Nebenoperation ausgeführte Digitalkompression der Art. iliaca communis zurückführen läßt, so bedeutet das gegenüber 13 Fällen (von 77), in denen die Art. iliaca communis definitiv ligiert wurde und Gangrän auftrat, eine Herabsetzung von 17,84 Proz. auf 0 Proz. — ein Verhältnis, das für sich selbst spricht.

Zusammenfassend stelle ich folgendes fest: die Einführung der Antisepsis hat auch auf die Resultate der definitiven Ligatur der Art. iliaca communis einen sehr günstigen Einfluß gehabt.

Immerhin ist die definitive Ligatur der Art. iliaca communis auch jetzt noch eine sehr gefährliche Operation.

Ihre Hauptgefahr ist auch heute noch die in ihrem Gefolge auftretende Beingangrän.

Daher ist die Ausführung der definitiven Ligatur, wenn irgend möglich, zu vermeiden und statt ihrer die temporäre Ligatur oder die Digitalkompression der Art. iliaca communis auszuführen.

Für die Kompression der Art. iliaca communis kommt hauptsächlich in Betracht die intraperitoneale Digitalkompression. Bei einer strengen Asepsis bietet sie ja nicht wesentlich mehr Gefahren als die Methoden ohne Eröffnung des Bauches und besitzt deren Nachteile nicht.

Mangelt es an Assistenz, so ist dem Kompressionsverfahren Schönborns Methode der temporären Ligatur vorzuziehen.

Zum Schlusse sage ich meinen herzlichsten Dank Herrn Dr. Christel in Metz für die Anregung zu dieser Arbeit, den Herren Madelung, Czerny, Trendelenburg für Überlassung von Krankengeschichten. Endlich habe ich noch zu danken den Herren Angerer, v. Büngner, Bier, Braun, v. Eiselsberg, Fischer, Garré, Graser, Goldmann, Helferich, Koch, Krause, Kroenlein, Koenig, Köllicker, v. Mikulicz-Radecky, v. Mosetig-Moorhof, Müller, Poppert, Petersen, Riedel, Stierlin, Tillmanns, sowie den Herren v. Bossen, Wilms, v. Zschock für gütige Bemühungen und Beantwortung meiner Umfrage.

Literaturverzeichnis.

1) Alvernhe, Thèse Montpellier. 1885. Sur l'hémostase de la désarticulation de la hauche.
2) v. Bergmann, v. Bruns, Handbuch der praktischen Chirurgie. 2. Bd.
3) Berckel, Über neue Methoden der Exartikulation im Hüftgelenke. Dissert. 1884.
4) Berthomier, Revue de chirurgie. (Congrès français de chirurgie.) 1901.
5) Braun, Zur Exartikulation im Hüftgelenk. Deutsche Zeitschr. f. Chirurg. 47. Bd.
6) v. Büngner, Die Schußverletzungen der Art. subclavia, infraclavicularis, axillaris. Dissertation. Dorpat 1885.
7) Derselbe, Über eine sogenannte Spontanruptur der Art. femoralis mit Aneurysmabildung bei einem 17jährigen Knaben. Langenbecks Archiv f. klin. Chirurgie. XL. 2.
8) Da Costa, American Journal of the medic. sciensea. 1900.
9) Coronat, La désarticulation coxo-fémorale. Archive générale de médecine. 1897.
10) O. v. Essen, Die Amputationen und Exartikulationen in den Jahren 1878 bis 1888. (Aus der chirurg. Universitätsklinik des Herrn Prof. Dr. Wahl in Dorpat.) Deutsche Zeitschr. f. Chirurgie. 31. Bd.
11) Eisenberg, Beiträge zur Exarticulatio femoris. Dissertation. Würzburg 1886.
12) Faure, Sur la ligature temporaire des artères. Revue de chirurgie. 1899. 11.
13) Derselbe, Tentative de désarticulation interileo-abdominale. Revue de gynécologie. 1899.
14) Golubinin, Abgesackte Aneurysmen und die heutigen Anschauungen über ihre Behandlung. Zentralblatt f. Chirurgie. 1900.
15) Habs, Aneurysma spurium der A. femoralis, kombiniert mit Varix aneurysmaticus.
16) Hartmann, Beitrag zur Exarticulatio femoris mit besonderer Berücksichtigung der Exartikulationsmethoden. Dissertation. Leipzig 1900.
17) Hofmann, Zur operativen Behandlung des Aneurysma. Beiträge z. klin. Chirurgie. XXIV. 2.
18) Heinecke, Blutung, Blutstillung usw. Deutsche Chirurgie.
19) Haßlauer, Temporäre Ligatur der großen Gefäßstämme mit besonderer Berücksichtigung der prophylaktischen temporären Ligatur der A. iliaca communis bei Exarticulatio coxae. Dissertation. Würzburg 1894.
20) Joessel und Joessel-Waldeyer, Lehrbuch der topographisch-chirurgischen Anatomie.
21) Kadjan, Ein Fall von interileo-abdominaler Exartikulation. Centralbl. f. Chirurgie. 1900.
22) Kast, Über Unterbindung der Bauchaorta. Deutsche Zeitschr. f. Chirurgie. 12. Bd.
23) Keen, Rélation d'un cas de ligature d'aorte abdominale au XIII. Congrès internat. de médecine. Paris 1900. Zentralbl. f. Chirurgie. 1900.
24) Körte, Aneurysma der Iliaca externa und Ligatur der Aorta abdominalis. Deutsche med. Wochenschr. 1900.
25) Kümmell, Über Unterbindung der Arteria iliaca communis. Langenbecks Archiv f. klin. Chirurgie. 1884.
26) Lüning, Über die Blutung bei der Exartikulation des Oberschenkels und deren Vermeidung. 1877.

27) May, Beiträge zur Kasuistik der Hüftgelenksexartikulationen. Dissertation. Heidelberg 1887.
28) McBurney, Annals of surgery. 1897.
29) Nasse, Ein Fall von Aneurysma der A. femoralis. Zentralbl. f. Chirurgie. 1897, 1898.
30) Nanu, Un cas de désarticulation interileo-abdominale. Revue de chirurgie: Congrès internat. de mèdecine. 1900.
31) Pirogoff, Annalen der chirurgischen Abteilung der Klinik zu Dorpat. 1839.
32) Poppert, Ein Fall von Exartikulation im Hüftgelenk mit vorheriger Unterbindung der A. iliaca communis. Deutsche med. Wochenschr. 1889.
33) Richter, Zentralbl. f. Chirurgie. 1881. 17.
34) Savariaud, Un cas de désarticulation interileo-abdominale. Revue de chirurgie. 1902.
35) Schally, Zur Behandlung der Aneurysmen mittelst Kompression. Prager med. Wochenschr. 1896.
36) Schopf, Über Aneurysmen der Art. ileo-femoralis. Wiener klin. Wochenschr. 1898. 47.
37) Scalitschew, Exarticulatio interileo-abdominalis. Zentralbl. f. Chirurgie. 1899.
38) Stetter, Unterbindung der A. iliaca communis wegen Aneurysma; Heilung. Zentralbl. f. Chirurgie. 1884.
39) Sulzenbacher, Ligatur der A. iliaca communis wegen eines Aneurysma spurium. Wiener med. Presse. 1882. 7—9.
40) Trendelenburg, Über Hüftgelenksartikulationen. Langenbecks Archiv f. klin. Chirurgie. 1881.
41) v. Varendorff, Über die Verletzungen und Aneurysmen der A. glutaea und ischiadica. Inaug.-Dissert. Marburg 1899.
42) Wolf, Ein Operationsverfahren bei ausgedehnter Beckenkaries nach Coxitis. Zentralbl. f. Chirurgie. 1897.
43) Derselbe, Über ausgedehnte Resektionen am Becken. Zentralbl. f. Chir. 1898.
44) Zahn, Zwei Fälle von operativ geheilten Aneurysmen der unteren Extremität. Dissertation. Erlangen 1897.

Nachtrag.

Nachdem diese Arbeit abgeschlossen war, erhielt ich noch Kenntnis von folgenden Fällen, die bisher noch nicht veröffentlicht sind und für deren Überlassung ich den betreffenden Herren herzlichst danke.

1. Küster (Marburg): Mädchen A. G., 17 Jahre alt; wurde am 3. Dezember 1897 in der chirurgischen Universitätsklinik Marburg aufgenommen.

Anamnese: Eltern und 5 Geschwister leben und sind gesund. Patientin selbst früher angeblich nie krank gewesen. Vor zwei Jahren will sie an Nesselfieber erkrankt sein. Im Anschlusse diesem seien beide Unterschenkel angeschwollen, ohne daß Patientin irgendwelche Beschwerden verspürt hätte. Nach Ablauf der Krankheit ging die Geschwulst nicht zurück, sondern hat bis heute zugenommen. Mit dem 16. Jahre erste Menstruation; bis heute unregelmäßig. Letzte Menstruation

vor ca. 12 Wochen. Von einer Verletzung am Unterschenkel weiß Patientin nichts, ebensowenig von einem Erysipel. In der Familie ist kein ähnlicher Fall nachweisbar.

Status: Gut genährter Körper, Hautfarbe etwas blaß. Auf den Lungen kein abnormer Befund. Herz nicht vergrößert. Herztöne rein. Herzaktion langsam, etwas unregelmäßig. Abdomen ohne besonderen Befund. Keine Wanderniere.

Urin ohne Eiweiß, ohne Formbestandteile. Beide unteren Extremitäten unförmlich verdickt. Oberschenkel beiderseits 54 cm Umfang. Linke Wade 45 cm.

Die Haut fühlt sich sehr derb an. Einzelne erweiterte Hautvenen. Füße nicht von der Elephantiasis ergriffen. Über Brust, linken Ober- und Vorderarm, sowie die linke Hand hin Teleangiektasien.

Hochlagerung, Kompression.

8. Dezember. Schwellung an den Oberschenkeln um 6, an den Unterschenkeln um 5 cm abgenommen.

20. Dezember. Zum ersten Male aufgestanden. Nachmittags dieselbe Schwellung wie früher.

7. Januar 1898. In Äthernarkose Unterbindung des rechten A. femoralis unter dem Poupartischen Bande: reichliches Fettpolster; Auffinden der Arterie sehr erschwert. Nach der Operation Extremität etwas blaß.

18. Januar. Entschieden Abnahme des Umfanges der rechten Extremität. Haut schlaffer als auf der linken Seite. — Wunde granuliert an einzelnen Stellen.

28. Januar. In Äthernarkose Ligatur der A. femoralis sinistra dicht unter dem Lig. Poupartii. Arterie ziemlich tief gelegen, dünn.

10. Februar. Abnahme des Umfanges. Haut hier und da gerunzelt.

20. Februar. Angina follicularis.

25. Februar. Angina abgelaufen.

Patientin steht auf. Am Abend Zunahme des Umfanges der Beine von 3—4 cm.

26. Februar. Elastische Einwicklung. Abends wieder Schwellung.

5. März. Aufstehen ohne Binde.

Rechte untere Extremität schwillt nach einigen Stunden stark an, soweit wie vor der Operation; an der linken kaum eine dickere Zunahme bemerkbar.

7. März. Rechte untere Extremität wieder stark angeschwollen. Haut sehr dick und derb. Umfang des linken Oberschenkels 44 cm, des rechten 52 cm.

8. März. In Äthernarkose extraperitoneale Unterbindung der A. iliaca externa dextra. Gefäß sehr klein. Tamponade.

10. März. Sekundärnaht. Abends 40°.

11. März. Erysipel am linken Knie. Subjektives Befinden gut.

25. März. Erysipel abgelaufen.

9. April. Wunde bis auf einen schmalen Streifen geheilt.

15. April. Extremitäten zur Norm abgeschwollen.

24. April. Wunde fast geschlossen. Extremitäten normal.

30. April. Patientin aufgestanden. Schwellung abends nicht bemerkbar.

12. Mai. Schwellung wieder ebenso stark wie beim Eintritt.

11. Juni. Versuch mit Zinkleimverband — ohne denselben Schwellung der Beine wie vor jedem Eingriff.

23. Juni. Äthernarkose. Extraperitoneale Ligatur der leicht aufgefundenen A. iliaca communis sinistra. Einfache Ligatur ohne Durchtrennung. Am Abend erscheint die Extremität etwas kühler.

27. Juni. Beide Extremitäten gleich warm. Allgemeinbefinden sehr gut.

8. Juli. Nähte durchgeschnitten. Sekretion mäßig.

9. Juli. Beinumfang 41 cm. Patientin darf aufstehen. Auf der zuletzt operierten Seite am Abend keine Schwellung, wohl aber auf der Anderen.

22. Juli. Rechtes Bein umfangreich wie früher; linker Unterschenkel ebenso, linker Oberschenkel weniger dick.

2. August. Schwellung wie bei der Aufnahme. Zinkleimverband.

7. August. Mit Zinkleimverband Gehen ohne jede Beschwerde. Wird entlassen — ungeheilt. Effekt der Operation gleich Null.

2. Christel (Metz): „2jähriges Mädchen leidet seit einem Jahre an Coxitis; Luxatio iliaca; starke Verkürzung; starke Schwellung der ganzen Hüftgegend. Fistelbildung nach hinten abwärts, dicht am Trochanter major und am Os pubis. Heilung erscheint nur durch einen weitgehenden Eingriff möglich.

Exarticulatio interileo-abdominalis — bei dem weichen Skelett mehr als Resektion ausgeführt am 15. Juli 1903. Typischer Schnitt zur extraperitonealen Ligatur der A. iliaca communis. Dieselbe wird mit mit Gummi überzogenen Klemmen gefaßt und geklemmt gehalten bis nach Unterbindung der größeren Gefäße. Zweiter Schnitt entlang der Glutäalfurche am Trochanter major vorbei zum Tuberculum pubicum (als hinterer Glutäallappen).

Es erfolgte nur eine ganz unbedeutende Blutung aus einem Seitenaste der A. sacralis.

Dr. Christel will später den Fall ausführlicher besprechen, wenn sich der Enderfolg — Verlauf bisher ziemlich günstig — der Operation absehen läßt.

III.

Aus dem physiologischen Institut der Kaiser Wilhelms-Universität zu Straßburg i. E. Direktor: Prof. Dr. J. Rich. Ewald.

Experimente und Studien zur Hirndruckfrage.

Von

Dr. W. Leonhardt, Unter-Veterinär.

(Mit 1 Abbildung.)

Einleitung.

Die weitaus größte Zahl der Autoren, die sich mit der Lehre vom Hirndruck beschäftigt haben, stimmen in der Ansicht überein, daß Raumbeschränkungen der Schädelhöhle, wie sie uns bei Schädelimpressionen, Blutungen, Eiteransammlungen, Geschwülsten innerhalb der Schädelkapsel, Vermehrung des Liquor cerebrospinalis usw. begegnen, eine intrakranielle Druckzunahme, den sogenannten Hirndruck, erzeugen. Man meinte, diese Druckzunahme habe eine Kompression der feinen Kapillaren zur Folge, also Gehirnanämie, wodurch ein annähernd gleiches Symptomenbild, Verlangsamung des Pulses, der Respiration, Kopfschmerz, Lähmungen, Brechneigung, Krämpfe, Stauungspapille, Koma usw., schließlich der Tod hervorgerufen würde.

Das ist der Grundgedanke der Hirndrucklehre, die bis in die jüngere Zeit fast allgemeine Geltung erlangt hat. A. Adamkiewicz[1]) war es, der auf Grnnd wichtiger Argumente mit der Behauptung hervortrat, daß ein pathologischer Hirndruck gar nicht existieren könne, also auch keine Kompression der Gefäße.

So heftig auch der Widerspruch war, so erwarb sich doch die neue Lehre Anhänger und war dazu angetan, zur weiteren Forschung über diesen wichtigen Punkt der Medizin anzuregen.

1) Über das Wesen des vermeintlichen „Hirndrucks“ und die Prinzipien der Behandlung der sogenannten „Hirndrucksymptome“. Sitzungsber. d. kaiserl. Akademie d. Wissenschaft. 99. Bd. 1890. S. 450.

Geschichtliches.

Den hervorragendsten Ärzten des Altertums, Hippokrates und Celsus, waren die schweren Gehirnerscheinungen, die nach Impressionen, Blutergüssen usw. auftraten, recht wohl bekannt, doch berichten sie über einen Gehirndruck nichts.

Verduc[1]) meinte: Das Geblüte, so sich auf die Duram matrem ergossen oder ausgetreten ist, komprimieret durch seine Schwere oder Last und durch seine Fermentation das Gehirn, es zerreißet und komprimiert die Duram matrem und das Gehirne.

Boerhave und van Swieten[2]) sprechen dagegen von einer Gehirnkompression: Fisso, fracto, contusove cranio, si arteriae, venae, lymphatica vasa sub cranio rupta effunderint suos humores, hi premendo cerebrum, producunt mala etc.

Fig.

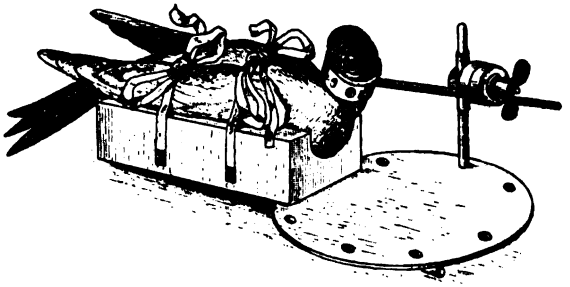

Haller[3]) findet als Folgen der experimentellen Hirnkompression Gefühlsverminderung, Stupor und Schmerz, bei stärkerer Kompression Schlaf.

Asley Cooper[4]) komprimiert mit dem durch eine Trepanationsöffnung geführten Finger das Gehirn und zeigt seinen Schülern die Wirkungen dieses Eingriffes (vergl. oben).

Serres[5]) stach bei Hunden, Kaninchen, Tauben und Krähen nach

1) Joh. Bapt. Verdücks chirurg. Schrift. Aus d. Franz. Leipzig 1712. 1. Teil. S. 284. Zit. n. Pagenstecher.

2) Gerhardi van Swieten, Commentaria in Herm. Boerhave Aphorismos. Hildburghusae 1754. Tom. I. p. 432. Zit. n. Pagenstecher.

3) Elementa physiologiae. Lib. X. Sect. VII. p. 300.

4) Theoretisch-praktische Vorlesungen über Chirurgie. 1837. 1. Bd. S. 118.

5) Nouvelle Division des apoplexies. Ann. med. chir. des hôp. 1819. p. 256.

voraufgegangener Trepanation den Sinus longitudinalis an und verschloß die Öffnung wieder. Symptome, wie sie bei Apoplexie eintreten, konnte er bei seinen Versuchen nie wahrnehmen.

Flourens[1]) kam bei seinen Experimenten an Tauben, denen er den durch den Schädelknochen hindurchschimmernden Sinus longitudinalis anstach, zu einem anderen Resultat. Er fand: Koma, Lähmungen, Konvulsionen, welche Erscheinungen bei Öffnung des Schädels verschwanden.

Malgaigne[2]) spritzte Kaninchen und Hunden Flüssigkeit in die Schädelhöhle in der Menge bis $^1/_6$—$^1/_4$ des Schädelinhaltes, ohne daß die Tiere starben. Er meinte daher, die Kompression ohne Verletzung des Gehirnes sei nicht gefährlich, außer wenn sie jede Grenze überschreite.

v. Leyden[3]) stellte Messungen über den normalen und den durch Einführen eiweißhaltiger Kochsalzlösung gesteigerten Hirndruck an. Die Symptome, die bei den verschiedenen Druckgraden eintraten, wurden beschrieben.

Leidesdorf und Stricker[4]) spritzten besonders Hühnern durch die Karotis Flüssigkeiten ins Gehirn. „Einige Tiere ertragen 60 cbcm Wasser, welche ihnen im Zeitraum von etwa 10 Minuten und unter einem Druck von $^1/_3$ Atmosphäre durch die Karotis gegen das Gehirn getrieben werden, relativ so gut, daß sie sich aus dem rauschähnlichen Zustande, in den sie dabei verfielen, nach $^1/_2$—1 Stunde wieder erholten, während andere von derselben Quantität unter denselben Kautelen eingespritzt zugrunde gerichtet wurden."

Pagenstecher[5]) beschränkt den Rauminhalt der Schädelhöhle durch extradurale Injektion flüssiger Wachs- und Talgmassen und stellt das Verhältnis der eingeführten Masse zum Schädelinhalt fest. Er kommt zu dem Schluß: „Die Symptome eines solchen gesteigerten Hirndrucks sind zurückzuführen auf Kompression der Gefäße. Denn wird ein Druck, der nur kurze Zeit dauerte, aber die gefährlichsten Symptome hervorrief, sistiert, so restituiert sich die Gehirntätigkeit so rasch wieder, daß die Nervensubstanz selbst nicht beeinträchtigt sein kann."

P. Cramer[6]) sucht den Blutdruck in der Vena jugularis zu messen, während er nach Pagenstechers Methode Hirndruck erzeugte.

Duret[7]) erzeugte in zahlreichen Versuchen Gehirndruck durch Injektion von Wachstalgmassen usw. und studierte die Einwirkung des Hirndrucks auf Blutdruck, Puls, Respiration usw.

---

1) Epanchement des liquides dans l'intérieur du crâne. Arch. génér. de méd 1831. XXV. p. 133.

2) Chirurgische Anatomie u. experiment. Chirurgie. Prag 1842. 1. Bd. S. 251.

3) Archiv für pathologische Anatomie und Physiologie usw. 37. Bd. Berlin 1866. S. 519.

4) Injektionsversuche an Hirnen lebender Tiere. Vierteljahrsschr. f. Psychiatrie. 1867. 1. Heft. S. 68.

5) Experimente und Studien über Gehirndruck. Heidelberg 1871.

6) Experimentelle Untersuchungen über den Blutdruck im Gehirn. Inaug.-Dissert. Dorpat 1873.

7) Études éxpérimentales et cliniques sur les traumatismes cérébraux. Collect. d. Thèses. 1878. 11. Paris.

v. Bergmann (l. c.) stellte eine durch viele Tatsachen begründete Theorie auf, in der die Anämie als Ursache der Drucksymptome angesehen wird.

Adamkiewicz (l. c.) bekämpfte diese Lehre (unten wird auf die beiden letzten Arbeiten ausführlich eingegangen werden).

v. Schulten[1]) untersuchte die Zirkulationsverhältnisse des Auges bei Hirndruck, auch er führt die Drucksymptome auf Hirnanämie zurück.

Naunyn und Schreiber[2]) erzeugten allgemeinen Hirndruck vom Subarachnoidealraum des Rückenmarks aus, ebenso vom Subduralraum aus und ermittelten in zahlreichen Versuchen dessen Einwirkung auf die Herzaktion, Respiration, Blutzirkulation usw. Zugleich erniedrigten und erhöhten sie während des künstlichen Hirndrucks den Blutdruck im Gehirn und fanden, daß bei niedrigem Blutdruck sich die Symptome schon auf geringere Druckgrade einstellten, bei erhöhtem Blutdruck jedoch höhere Druckgrade nötig waren. Sie halten diese Tatsache als einen Beweis für die Entstehung von Anämie bei Hirndruck.

Heimann[3]) trieb bei Kaninchen an bestimmten Rindenstellen durch Trepanationsöffnungen Korkstöpsel. Beim Verweilen des Kaninchens auf einer rotierenden Drehscheibe wurden diese Stellen besonders gedrückt und Lähmungserscheinungen waren die Folge. Er wies nach, daß Anämie nicht die Ursache dieser Erscheinungen war, sondern der direkte Druck. Bei Injektion von Farbstoffen konnte er wahrnehmen, daß die Gefäße auch der gedrückten, peripherischen Stellen sich stärker als die zentralen Gefäße füllten und wenn er dem Tiere Blut entzog, traten die Lähmungserscheinungen nicht stärker auf.

H. Falkenhein und B. Naunyn[4]) stellten ausgedehnte Untersuchungen über die Resorption des Liquor cerebrospinalis an.

1885 erschien die Entgegnungsschrift von Bergmanns[5]) auf die Ausführungen von Adamkiewicz.

Albert[6]) verteidigt die Lehre von Adamkiewicz gegenüber der von v. Bergmann.

P. Deucher[7]) stellt Untersuchungen an Kaninchen und Hunden über die Wirkung der Hirnkompression an, wenn dem Lig. cerebrospinalis Abflußwege gegeben sind. Er erzeugt durch lokale Raumbeschränkungen trotzdem allgemeine Drucksymptome, und er meint daher, daß der Liquor zur Übertragung des Drucks nicht nötig sei, auch hält er es nicht für unmöglich, daß ein Teil des Liquors beim Druck ausflösse, dafür spräche

---

1) Untersuchungen über den Hirndruck mit besonderer Rücksicht auf seine Einwirkung auf die Zirkulationsverhältnisse des Auges. Archiv f. klin. Chirurgie. Berlin 1885.

2) Über Hirndruck. Archiv. f. experim. Pathol. u. Pharmakol. Leipzig 1881.

3) Über die Wirkung des Drucks auf die Großhirnrinde. Archiv f. Physiol. XIII. 32. 84.

4) Archiv f. experim. Pathолog. u. Pharmakol. 87. Leipzig.

5) Über den Hirndruck. Archiv f. klin. Chirurgie. Berlin 1885.

6) Die Lehre vom Hirndruck. Klin. Zeit- u. Streitfragen. Wien 1889.

7) Experimentelles zur Lehre vom Hirndruck. Deutsche Zeitschr. f. Chirurgie. Leipzig 1893.

auch der Befund von Schultens (l. c.). Die Fortleitung geschähe durch die Substanz, nicht bloß durch den Liquor. Die Ansicht, daß lokale Raumbeschränkungen in der Schädelkapsel Anämie hervorrufen und einen typischen Symptomenkomplex erzeugen, vertritt auch er.

van Stockum[1]) verwirft die alte Hirndrucklehre, „qu'il n'est plus nécessaire d'en parler plus longuement" und stellt eine neue auf. Er führte folgende Versuche aus: Er spritzte unter dem normalen Druck blaue Flüssigkeit in die Halsgefäße eines Kaninchens, das er kurz vorher durch Hirnkompression getötet hatte. „Les hémisphères, c'est-à-dire le voisinage des ampoules n'avaient pas reçu une goutte du liquide coloré", dagegen waren alle anderen Teile blau gefärbt. Bei einem Hund machte er einen ähnlichen Versuch mit demselben Erfolg; die Kompression des Gehirnes wurde durch Laminariastifte bewirkt. Er schließt aus den Versuchen, daß eine Zirkulationsstörung des Vaguszentrums auf mechanische Weise nicht stattfände. Er zerstörte ferner die Verbindung zwischen den Hemisphären und den anderen Gehirnteilen; es zeigte sich, daß sich bei Kompression keine Veränderung des Pulses und der Atmung einstellte. Dasselbe Resultat hatte er, wenn er vorher die Gehirnoberfläche kauterisierte. Er durchschnitt ferner bei einem Hund zwischen Atlas und Hinterhauptsbein das Rückenmark und sämtliche motorischen Nerven und schloß so die Wirkung des Vaguszentrums aus. Zu gleicher Zeit beschränkte er den Schädelraum. „Je voyais que l'animal perdait connaissance, que le pouls se ralentissait, que le coeur cessait de battre, bref, des symptômes de compression se montraient". van Stockum kommt zu dem Schluß, daß in der Rinde noch ein Zentrum für den Vagus säße, das würde durch Anämie der Rinde gereizt, wodurch reflektorisch Zirkulationsstörungen im Vaguszentrum hervorgerufen würden und nicht durch mechanische Kompression der Gefäße. Eine Spannungszunahme des Liq. cerebrospinalis träte ebenfalls nicht ein.

Die von van Stockum aufgestellte Theorie hat große Ähnlichkeit mit der schon 1884 von Adamkiewicz aufgestellten (Sitzungsber. d. math. naturw. Klasse d. Akad. d. Wiss. 88 Bd. 1884 Wien S. 238):

„Daß die sogenannten allgemeinen „Hirdruckerscheinungen" und die ihnen übrigens sehr ähnlichen Erscheinungen des apoplektischen Insultes immer in derselben Weise auftreten, ... kann diese Auffassung nicht stören. Denn wir brauchen, um jene Erscheinung zu erklären, nur an reflektorische Fernwirkungen zu denken, welche im Sinne Benedikts durch physiologische Assoziationen vermittelt werden. Am besten ließen sich alle jene Symptome durch die Annahme erklären, daß sämtliche Partien der Hirnrinde mit den Zentren der Medulla oblongata in Verbindung stehen und diese erregen, sobald sie selbst gereizt werden".

L. Neumayer[2]) brachte zwischen Dura und Schädeldach Wachskügelchen und Rehposten und untersuchte nach verschiedenen Zeiten das Gehirn. Er fand anfangs in der Nachbarschaft der Fremdhörper Er-

1) Sur la théorie de la compression cérébrale. Congr. franç. d. Chir. Paris 1893.

2) Die histologische Veränderung der Großhirnrinde bei lokalem Druck. Deutsche Zeitschr. f. Nervenheilkunde. 8. 1896.

weiterung der Blutgefäße resp. Füllung, später nach Tagen Verdickung der Gefäßwandung. Die Ganglienzellen hatten besonders an der Druckstelle eine ausgesprochene Formveränderung erfahren, sie waren kleiner und rund geworden. Die Untersuchungen bestätigen die von Adamkiewicz.

Ziegler[1]) spritzte Ferrozyankalilösung in die Schädelhöhle und fand, daß dasselbe schon nach 10 Sekunden im Blut erschien, dagegen in der Lymphe nicht. Er kommt zu dem Schluß, daß bei der Kompression Anämie des ganzen Gefäßsystems entstehe.

W. B. Cannon[2]) stellt die Theorie auf, daß durch Schädeltrauma Hämorrhagien, Thrombosen entständen, dadurch würden die betreffenden Partien, weil das Gehirn endständige Gefäße habe, wegen Blutmangel chemisch verändert. Dadurch trete „water into these parts with consequent swelling". Die Schwellung erzeuge der Schädelkapsel Kompression der benachbarten Regionen mit einhergehenden Zirkulationsstörungen, wodurch sich der Prozeß auf dem neuen Gebiet fortsetze. Cannon meint ferner: „The primary loss of consciousness after a blow on the head is apparently due solely to circulatory disturbances, though minute changes in the nerve cells must also be considered".

Wenn Herr Cannon zuweilen gesehen hätte, wie z. B. Pferde blitzschnell in dem Moment, wo die Keule auf das Schädeldach niedersaust, mit krampfartig ausgestreckten Beinen zu Boden stürzen, würde er an eine Zirkulationsstörung als Ursache der Bewußtlosigkeit bei einem Trauma schwerlich gedacht haben.

W. Leonhardt[3]) erörtert, daß vom physikalischen Standpunkt auch die höchste Druckzunahme innerhalb der Schädelkapsel zunächst keine Kompression der Kapillaren und Gefäße bedingen könne, wenn der Liq. cerebrospinalis durch Poren, Stomata usw. mit dem Blut der Kapillaren kommuniziere. Er glaubt, daß die Natur für solchen Schutz gesorgt habe. Ferner stellt er Berechnungen und physikalische Experimente an, deren Resultate die Lehre von Adamkiewicz stützen.

Untersuchungsmethode.

Meine Untersuchungen führte ich im physiologischen Institut zu Straßburg i. E. aus; die Untersuchungsmethode verdanke ich dem Leiter desselben, Herrn Professor Dr. J. Rich. Ewald. Sie ist sehr einfach und erreicht die Kompression mittelst eines Druckes von außen her. Frühere Autoren haben das Gehirn mit dem Finger, der durch eine Schädelwunde eingeführt wurde, komprimiert. Schon Galen und

---

1) Über die Mechanik des normalen und pathologischen Hirndrucks. Verhandlungen der deutschen Gesellschaft für Chirurgie. 25. 1896.

1) Cerebrale pressure following trauma. The american journal of physiology. Boston 1902.

3) Zur Hirndruckfrage. Zeitschr. f. Veterinärkunde. 1903. S. 357—368. Berlin, E. S. Mittler & Sohn.

Haller bedienten sich zur Kompression des Gehirnes des Fingers. Asley Cooper schlug dasselbe Verfahren ein, um seinen Schülern während der Vorlesungen die Wirkung des Hirndrucks zu demonstrieren. Er führte den Finger durch eine Trepanationsöffnung und drückte, nachdem er vorher die Dura von den Knochen losgetrennt hatte, aufs Gehirn.

„Im Anfang schien das Tier nichts davon zu empfinden, aber als ich tiefer drückte, zeigte es Schmerz und Reizung und versuchte, uns zu entfliehen. Als ich den Druck noch mehr verstärkte, wurde es komatös und fiel hin. Ich unterhielt diesen Zustand 5—6 Minuten lang, dann nahm ich meinen Finger ab und der Hund stand auf. dreht sich zwei- oder dreimal schwindelnd herum und lief endlich fort, dem Ansehen nach wenig von der Operation angegriffen. Während des Experiments fühlte ein Herr den Puls des Tieres und fand, daß er langsamer wurde, wie sich der Druck vermehrte."

Die Ewaldsche Methode besteht nun darin, daß das Schädeldach in möglichst ausgedehnter Weise fortgenommen wird, daß man die Haut durch Heilung wieder zum Verschluß bringt und dann von außen her auf das Gehirn drückt. Diese Methode bietet den großen Vorteil, daß der Versuch an einem völlig ausgeheilten Tiere angestellt wird. Alle die Fehlerquellen, die an frisch operierten Tieren zu fürchten sind, fallen hier gänzlich fort. Auch läßt sich der Versuch immer wieder nach einiger Zeit wiederholen, ohne daß es eines neuen operativen Eingriffs bedürfte.

Es sei gestattet, diese Vorzüge der Methode noch etwas ausführlicher darzulegen.

Zunächst leuchtet ein, daß für das Studium der Symptomatologie der Hirnkompression jede Behinderung der freien Beweglichkeit ein Übelstand ist. Dieser Übelstand liegt bei der Methode kaum vor Die Tiere sind weder aufgebunden, noch befinden sie sich in Narkose, weder stören die Folgen einer kurz voraufgegangenen Operation das Symptomenbild, noch stören Manometer und sonstige Druck- und Meßapparate, noch stören und ermüden Schwierigkeiten, die das Einsetzen von Glasfenstern, Metallschrauben usw. mit sich bringen. Meßinstrumente sind der fühlende Finger, das sehende Auge und das hörende Ohr, jene Apparate, die auf dem Gebiete der Symptomatologie Jahrtausende lang vorzügliche Dienste geleistet haben und noch immer leisten.

Die Methode ermöglicht nicht allein das Studium der Symptome während der Kompression, sondern sie gestattet in ausgezeichneter Weise, sich über die Nachwirkung einer kurz dauernden Kom-

pression Aufschluß zu verschaffen. Eingehende Untersuchungen sind meines Wissens noch nicht darüber angestellt worden.

Aber die Vorzüge sind noch andere. Die Zahl der Tieropfer kann auf ein Minimum beschränkt werden. An demselben Tiere können wiederholt Versuche ausgeführt werden. Es fallen aber auch bei dieser Kompressionsart jene Nebenwirkungen fort, die außer der Operation durch Injektion von heißem Wachs und differenten Flüssigkeiten entstehen.

Pagenstecher (l. c.) hat sich bemüht, vorher in die Schädelhöhle eingespritzte Wachsmassen operativ zu entfernen, um den Zweck einer Operation in pathologischen Fällen festzustellen. Die Tiere gingen an den Folgen der Operation zugrunde und der Zweck war verfehlt. Jene Schwierigkeiten sind bei dieser Methode nicht vorhanden. Den Zustand, den Pagenstecher herstellen wollte, stellte ich durch Fortnahme des drückenden Fingers her. Das, was durch jene Operation nicht gelang, wurde blutlos, schmerzlos, aseptisch und mit großer Schnelligkeit erreicht.

Zu meinen Versuchen verwandte ich hauptsächlich Tauben, in geringer Anzahl auch Kaninchen. Meistens entfernte ich bei beiden Tiergattungen in möglichst großer Ausdehnung das über den beiden Hemisphären liegende Schädeldach.

Die Operation hatte bei den Tauben folgenden Verlauf:

Die Taube wurde zunächst in dem Ewald schen Taubenhalter vgl. S. 36, befestigt. Er besteht aus einem, der unteren Hälfte des Taubenkörpers entsprechenden, muldenförmig ausgehöhlten Holzklotz, an dessen vorderem Ende sich eine kreisrunde, eiserne Platte von etwa 18 cm Durchmesser befindet. An der Peripherie dieser Platte sind in Abständen von etwa 5 cm mit Gewinden versehene Löcher angebracht, in welche nach Bedarf eine eiserne Stange senkrecht eingeschraubt werden kann. Um den Kopf der Taube zu fixieren, steht mit dieser eine kleinere, an ihrem freien Ende mit einem breiten, auseinanderklappbaren Ring versehene Stange derart in Verbindung, daß letzterer jede beliebige Lage gegeben werden kann.

Die zu operierende Taube wird, nachdem vorher die Beine nach hinten ausgezogen sind, in die Mulde hineingelegt und Bänder, die zu beiden Seiten der Mulde befestigt sind, werden über ihren Schwanz und Rücken zusammengeschnürt. Rumpf und Extremitäten liegen auf diese Weise vollkommen fest. Der durch den Ring geführte Kopf wird dadurch fixiert, daß infolge starker Beugung desselben der Schnabel zwischen dem oberen vorderen Teil des Halses und der Innenfläche des eisernen Ringes zu liegen kommt. Nackenfläche und Schnabelrücken liegen also der Innenfläche des Ringes an. Bei seiner bequemen Handhabung bietet der Halter zugleich die leichte Möglichkeit, die Taube sicher zu befestigen und macht so nicht nur den Assistenten entbehrlich,

sondern dürfte den Vorzug deswegen besonders verdienen, weil die hinderlichen und (vornehmlich infolge Ermüdung bei lange dauernder Operation) oft nicht ganz sicheren Hände und Arme des Assistenten fehlen.

Nach obiger Befestigung wird die Taube mit Äther narkotisiert, und die vorher sauber von Federn befreite Kopfhaut in der Medianlinie gespalten. Die hierdurch bedingte geringgradige Blutung steht bald. Meistens sieht man die Blutleiter durch den dünnen Schädelknochen hindurchschimmern. Jenen ausweichend schabte ich in der Regel vorne, etwa in der Mitte über der Hemisphäre, durch den weichen Knochen mit einem feinen scharfen Elevator ein Loch, sodaß die Dura sichtbar wurde. Von diesem Loch ausgehend, brach ich mit einer feinen Knochenzange, vorher die Verklebung der Dura mit dem Knochen vorsichtig lösend, Stück für Stück vom Schädeldach ab, bis auf einer Seite die gewünschte, meistens die ganze obere Fläche der Hemisphäre freilag. Starke Blutungen aus dem Sinus longitudinalis, die ich bei den ersten Operationen bei fortschreitendem Abheben des Knochen von einer Seite nach der anderen nicht vermeiden konnte, veranlaßten mich, das Schädeldach erst über der einen, dann über der anderen Hemisphäre fortzunehmen. Auf solche Weise blieb in der Mitte eine feine Knochenbrücke übrig, die den Sinus longitudinalis bedeckte, und durch vorsichtiges Drücken mit dem Elevator auf die benachbarte Gehirnpartie konnte die Dura auch hier, ohne den Sinus zu öffnen, losgetrennt und die Brücke abgehoben werden. Bemerken möchte ich an dieser Stelle, daß infolge der oft erheblichen Blutungen aus dem Sinus longitudinalis keine anderen Störungen als das Bild der Mattigkeit während der ersten Stunde nach der Operation eintraten; gestorben ist nie eine Taube an der Blutung. Nach sorgfältiger Säuberung des Operationsfeldes von Knochenpartikelchen wurde die Hautwunde durch Knopf- oder fortlaufende Naht geschlossen und die Taube in den Käfig gesetzt. Bald zeigten die Tauben in dem ersten Augenblick etwas Schwanken, wohl auf die Ätherwirkung oder Blutung zurückzuführen, bald zeigten sie sich weniger beweglich und benommen, mehrmals waren aber gar keine Störungen wahrzunehmen. Es wurden Erbsen mit Begierde gefressen und falls eine Genossin in demselben Käfig war, entspann sich oft ein hartnäckiger Kampf, bei welchem die Operierte nicht selten das Feld behauptete. Eine vormittags operierte Taube, die ich zu etwa 10 anderen gesetzt hatte, fand ich nachmittags, ein Opfer der oft gerühmten Sanftmut ihrer Gefährten, mit bis zur Hälfte ausgehacktem Großhirn im Sterben liegend vor. Erkennbare Störungen des Allgemeinbefindens als Folge des operativen Eingriffes traten in den Tagen nach der Operation nicht auf. Bei einigen Tauben stellten sich subkutane Nachblutungen ein, wodurch fluktuierende Anschwellungen entstanden. Das Blutcoagulum ließ sich leicht entfernen, und Störungen wurden weiter nicht beobachtet.

Bei zwei Tauben bildeten sich mächtige Tumoren (vergl. unten). Die Untersuchung ergab, daß es sich um Meningocelen handelte.

Die Hautwunde heilte durchschnittlich in 5 Tagen. Die narbige Verdickung im Verlaufe des Schnittes war in ca. 14 Tagen bis 3 Wochen verschwunden.

Da ich sämtliche Tauben 1—2 Jahre am Leben ließ, so war ich in der Lage, mir zugleich Kenntnis über die Regeneration der Schädelknochen bei den Tauben zu verschaffen. Von 14 Tauben war bei einer die Öffnung nach obiger Zeit etwa um 2 mm im Durchmesser kleiner geworden. Bei einer Taube schloß sich die fast markstückgroße Öffnung auf Gerstenkorngröße. Bei dieser Taube hatte sich bei der Hautwunde Eiter gebildet, und die Ränder mußten mehrmals aufgefrischt werden, um sie zur Verheilung zu bringen. Bei den 12 anderen Tauben war von Knochenneubildungen nichts zu konstatieren. Das Gehirn trat einige Wochen nach der Operation über das Niveau des Schädeldaches etwas hervor, so daß an der Operationsstelle entsprechend den beiden Hemisphären zwei halbkugelartige Wülste zu erkennen waren. Der Gipfelpunkt der Wülste lag 1—3 mm über dem Schädeldach. Die Ränder des Knochendefektes hatten sich im Laufe der Zeit gleichsam nach oben in der Breite von 1—3 mm, dem Wölbungsgrad des hervorgetretenen Gehirns sich anpassend, umgebogen. Dieses Aufrichten des Knochenrandes war um so stärker ausgeprägt, je mehr das Gehirn sich aus der Öffnung hervorgewölbt hatte. Bei einer Taube, bei der dauernd eine Meningocele bestand, war diese Veränderung besonders stark zu konstatieren. Ich erblicke in dieser Tatsache einen Effekt des intrakraniellen, des der Atmosphäre überschreitenden Druckes. Durch vergleichende Messungen des Defektes nach der Operation und bei der Sektion ergab sich, daß am Aufrichten des Randes nur neugebildete Knochenmasse beteiligt war. Eine Bestätigung findet diese Annahme dadurch, daß bei jener Taube, wo sich die Öffnung des Schädels durch Neubildung von Knochen fast ganz schloß, das neue Dach deutlich höher gewölbt war, als es normalerweise der Fall ist. Ich möchte hier gleich erwähnen, daß bei Kaninchen ein derartiges Aufwärtswachsen der Ränder nicht wahrgenommen werden konnte, wohl deswegen nicht, weil der normale Hirndruck bei diesen Tieren relativ und auch wohl absolut geringer ist als bei den Tauben. Eine Hervorwölbung des Gehirns war, wenn überhaupt vorhanden, nur sehr gering.

Die Operation der Kaninchen ging in ähnlicher Weise wie bei den Tauben vor sich. Bei diesen Tieren läßt sich der Trepan gut gebrauchen. Ohne Schwierigkeit und ohne größere Blutungen zu erhalten, kann man das über den beiden Hemisphären liegende Schädeldach in Form eines gleichschenkligen Dreiecks abnehmen. Ich verwandte junge, unausgewachsene Kaninchen von 8—10 Wochen. Das erste Kaninchen starb vor der Operation vielleicht durch die Äthernarkose. Die durch fortlaufende Naht geschlossene Hautwunde heilte in 8—14 Tagen stets per primam. Die narbige Verdickung im Verlauf der Naht verschwand in einigen Wochen. Die gleich nach der Operation in ihr Gelaß zurückgebrachten Kaninchen zeigten keine Störungen, sondern hüpften in der Regel munter auf hingeworfene Kohlblätter los und fraßen mit gutem Appetit und dem gewohnten Gebahren. In den folgenden Tagen konnte zuweilen bei aufmerksamer Beobachtung eine verminderte Freßlust und ein gewisses unlustiges Benehmen beobachtet werden. Das Regenerationsvermögen der Schädelknochen war bei den $1^1/_2$ Monate alten Kaninchen ziemlich bedeutend. Nach durchschnittlich 6 Wochen war der 21 bis

24 mm lange und in der Mitte 18—21 mm breite Defekt durch eine höckrige Knochenmasse geschlossen, so daß aufs neue operiert werden mußte. Wenn die Kaninchen ausgewachsen waren, nahm das Regenerationsvermögen ab, doch schien es mir größer zu sein, als bei den Tauben.

Bei Kaninchen und Tauben verdickte sich sehr bald die Dura durch Überwachsen einer schwartigen Haut, wahrscheinlich von den Knochenrändern auswachsend. Die Schwarte war schon nach 3 Tagen mit den Knochenrändern verwachsen, was ich wenigstens bei 3 Tauben konstatieren konnte. Bei einem Kaninchen hatte sich die Lücke durch eine dünne Knochenplatte geschlossen, die ringsherum durch eine 1 mm dicke und 3 mm breite Membran mit dem Schädel verbunden war. Bei einer zweiten Operation wurde die mit der Innenfläche der Knochenplatte verwachsene Dura entfernt. Bei einer dritten Operation, die infolge starker Verkleinerung der Lücke notwendig wurde, war die Schwarte mit der darunter liegenden neugebildeten Dura nicht mehr verwachsen.

In der ersten Woche nach der Operation war sowohl bei Kaninchen als auch bei Tauben die Haut an der Nahtstelle mit der Unterlage verwachsen. Nach vollständiger Verheilung der Wunde war die Haut in normaler Weise wieder verschiebbar.

Das Gehirn ließ sich durch leichten Druck auf die eine Hemisphäre spielend leicht nach der anderen Seite verschieben, so daß die andere Hemisphäre dadurch mehr aus der Öffnung hervortrat. Taube und Kaninchen empfinden bei diesem Hin- und Herballottieren des Gehirns anscheinend kein Unbehagen, geschweige denn Schmerz. Ich komme auf diese für die vorliegende Frage scheinbar unbedeutende Tatsache noch später zurück.

Die Druckversuche wurden meist erst dann vorgenommen, wenn mit Sicherheit etwaige allgemeine Störungen infolge der Operation beseitigt waren. Wie bei den einzelnen Tieren in bezug auf Zeit und Intensität die Druckwirkung ausgeübt wurde, geht aus der Darstellung nachstehender Experimente hervor. Assistenz brauchte ich bei den Tauben in der Regel nicht.

Die verschiedenen Versuchsreihen an Tauben und Kaninchen in ihrer Zusammenfassung.

Résumé der 1. Versuchsreihe.

Das Gehirn läßt sich komprimieren, es nimmt ähnlich wie eine ödematöse Schwellung Fingereindrücke an. Die Spannung nimmt unter dem drückenden Finger nicht merkbar zu. Der eingedrückte

Teil gleicht sich verhältnismäßig langsam wieder aus. Je tiefer der Eindruck, desto später wird die ursprüngliche Form des Gehirns wieder hergestellt; die Zeitdauer beträgt 2—24 Stunden und darüber. Trotz noch bestehenden tiefen Eindrucks können erkennbare Störungen, z. B. Sopor, Koma, Störungen der Futteraufnahme usw. fehlen, immer aber fehlen die während des Drucks auftretenden Reizerscheinungen: Verlangsamung der Atmung, Nystagmus, Verengerung der Pupille.

Andererseits aber können Störungen infolge des Drucks noch lange fortbestehen, obwohl das Gehirn äußerlich die frühere Gestalt wieder erlangt hat.

Die Druckdauer schwankt zwischen 10 Sekunden bis 5 Minuten. In der größten Mehrzahl der Fälle wird ein neuer Druckversuch dann unternommen, wenn die vom vorhergehenden Druck herrührenden Störungen beseitigt sind. Bald wird ein gleichmäßig starker, bald ein sanft anschwellender Druck von verschiedener Intensität ausgeübt.

Es kann mit Bestimmtheit gesagt werden, daß die Lebensgefahr und die Schwere der Erscheinungen weniger von der Raumbeschränkung der Schädelhöhle abhängt, sondern vielmehr von dem Druckgrad, der diese Raumbeschränkung verursacht. Denn ein plötzlich wirkender starker Druck ruft fast momentan bedrohliche Erscheinungen hervor, obwohl das Gehirn noch viel weniger komprimiert ist, als bei den Versuchen, wo mäßig gedrückt wird und trotz tiefeingedrückten Gehirns keine lebensgefährlichen Symptome auftreten.

Die Störungen, die ein kurzer (10 Sekunden) heftiger Druck erzeugt, sind bald vorüber. Im allgemeinen gleichen sich starke und anhaltende Druckwirkungen am schwersten aus. Bei den meisten Versuchen verschwinden die Störungen innerhalb der ersten beiden Stunden, mehrmals halten sie ca. 8 Tage, einmal auch 3 Wochen an; geringgradige Störungen, Schwäche des rechten Flügels, eine Abnahme der Lebhaftigkeit, verschwinden während der fast 2jährigen Dauer der Versuche nicht. Man sieht die Taube dauernd am Boden sitzen und niemals auf der Sitzstange, was vielleicht auf eine Störung des Flugapparates zurückzuführen ist. Das über ein Jahr gezeigte Wackeln des Kopfes wird in der letzten Zeit nicht mehr beobachtet.

Den Versuchen entnehme ich ferner die interessante Tatsache, daß die Druckstörungen bei den späteren Versuchen nicht so schwer sind und schneller ausgeglichen werden als bei den ersten. Da die Druckdauer und Druckstärke nicht geringer sind, sondern wie mir scheint noch erhöhter, so schließe ich daraus, daß die Widerstandsfähigkeit des Gehirnes im Laufe der Zeit zugenommen hat. Durch Zahlen kann ich diese Behauptung leider nicht erhärten.

Folgende Symptome zeigen sich während der Kompression und im Anschluß daran:

Immer ist beim Beginn des Drucks ein schnell aufeinanderfolgendes Öffnen und Schließen der Augenlider verbunden mit voraufgehendem Über- und Fortziehen der Nickhaut vorhanden. Im weiteren Verlauf der Druckwirkung ist fast dauernder Lidschluß vorhanden, so daß etwaige Veränderungen am Auge, besonders an der Pupille, nur bei künstlicher Öffnung der Lider festgestellt werden können.

Abwehrbewegungen

stellen sich nur selten bei Beginn des Druckes ein. Geschieht es doch, so hören sie nach einigen Sekunden auf. Das Tier verhält sich oft bei fortwirkendem Druck längere Zeit, zuweilen 2—3 Minuten ruhig, bis plötzlich heftiges Sträuben eintritt, das jedoch nach einigen Sekunden bei weiterer Druckzunahme aufhört. Folgt einem starken Druck bald ein zweiter, so bleiben die Abwehrbewegungen fort.

Die Frequenz der Atmung nimmt infolge der Kompression ab, sie wird flacher, unregelmäßig und hört zuletzt ganz auf. Um die Taube am Leben zu erhalten, wird dann mit der Kompression aufgehört. Es ist im allgemeinen ein ziemlich starker und etwa 1 Minute anhaltender Druck nötig, um die hohe Atemzahl der aufgeregten, in der Hand befindlichen Taube unter die Norm herabzubringen. Bei stark herabgesetzter Atemfrequenz ist mit der Atmung ein schnörchelndes, schnäuzendes Geräusch verbunden.

Einmal wird eine Erhöhung der Atemfrequenz bei mäßiger Kompression wahrgenommen.

Wird mit dem Drücken innegehalten, so steigt die Frequenz sofort bedeutend, doch ist sie meist nach 10 Minuten zur Norm zurückgekehrt. Bei dem 2. Druckversuch, wobei sehr stark und anhaltend gedrückt wird, kann man noch nach einer Stunde 76 Atemzüge zählen. Die Zählung wird von der Ferne aus vorgenommen, um jeden psychischen Einfluß auf die Frequenz zu vermeiden.

Über Ab- und Zunahme der Pulsfrequenz konnten keine Ermittelungen gemacht werden.

Gegen Ende jedes stärkeren Druckversuchs stellt sich in der Regel starke Pupillenverengerung ein, die indessen schnell vorübergeht und bei fortbestehendem Druck Erweiterung der Pupillen zur Folge hat.

Cornea- und Pupillarreflex waren nur nach sehr starkem Druck in den ersten Sekunden, zuweilen während 1—3 Minuten erloschen.

Ausgesprochene Krämpfe wurden bei den 16 Druckversuchen

nur 4 mal konstatiert (2, 10, 15, 16). Die Krämpfe (Streckkrämpfe und Tremor der Beine, Krampf der Nackenmuskulatur) stellen sich bei verhältnismäßig starkem Druck ein.

Nystagmus wird 5 mal beobachtet (2, 5, 7, 10, 14). Es ist jedoch möglich, daß derselbe nicht immer bemerkt wurde. Hinderlich war an der genauen Feststellung der beim Druck oft auftretende Lidschluß.

Die in kurzen Pausen aufeinanderfolgenden Druckversuche 2, 3 und 4 zeigen interessante Zwangsbewegungen. Es treten einerseits Rollbewegungen nach rückwärts um die Querachse, gleich im Anschluß an den Druck ein, andererseits stellen sich nach dem Druck zunächst Lähmungserscheinungen ein, und einige Minuten später können durch periphere Reize, Roll-, Zeiger- und Manegebewegung ausgelöst werden. Diese Erscheinungen machen sich bei den anderen Versuchen nicht bemerkbar, doch wird bei 4 Versuchen (7, 8, 9, 15) im Anschluß an den Druck zunächst nach vorne Stürzen mit der Neigung nach vorne hinüberzurollen, was einmal gelingt, beobachtet.

Falls nach Aufhebung des Drucks sich nicht sofort Zwangsbewegungen einstellen, zeigt sich das Bild allgemeiner Schwäche oder Lähmung. Bald ist es ein Taumeln von links nach rechts, nach vorn und hinten, bald reichen die Kräfte zur Bewegung nicht aus, schlaff und energielos liegt die Taube mit ausgebreiteten Flügeln auf dem Boden. Doch dauert ein derartiger Zustand nur Sekunden, selten 1—2 Minuten.

Absatz meist dünnflüssiger Exkremente erfolgt besonders in den ersten 5—10 Minuten nach Aufhebung des Drucks. Während des Druckes selbst wird keine Defäkation beobachtet.

Herabsetzung des Bewußtseins wird bei oder nach allen stärkeren Druckgraden nie vermißt. Die Stärke und die Dauer des Drucks entscheiden über die Schwere der Bewußtseinstörung, die das Bild des Stupors oder des Komas darbietet:

Das Verständnis für die Außenwelt ist dann ganz oder zum Teil aufgehoben. Mit Vorliebe geht die Taube in eine dunkle Ecke; stundenlang sitzt sie mit aufgebürsteten Hals- und Rückenfedern, angezogenem Kopf, stierem, blödem Blick, die Augen häufig langsam müde öffnend und schließend, zuweilen längere Zeit geschlossen haltend auf einem Fleck. Ab und zu schüttelt sie sich und pickt sich im Federkleid herum, um dann weiter zu träumen. Ist der Stumpfsinn stark ausgeprägt, so rührt sie sich überhaupt nicht. Gleich einer toten Masse läßt sie sich mit der Hand von ihrem Platz fortschieben; Schlag oder Stoß veranlassen sie nicht, die Flucht zu ergreifen. Das Greifen läßt

sie sich ohne das geringste Bedürfnis, sich dem durch die Flucht zu entziehen, gefallen. Ein brennendes Streichholz vor's stiere Auge gebracht, ruft nicht die geringste Bewegung des Kopfes hervor. Das Klatschen in die Hände kündet ihr keine Gefahr. Auch das Gefühl scheint erloschen zu sein, und das durch 'starkes Kneifen der Zehe hervorgerufene langsame oder schnellere Anziehen des Beins scheinen nur Reflexbewegungen zu sein. Kräftiges Schütteln am Schwanze veranlaßt sie noch am besten, einige Schritte nach vorwärts zu gehen, dann aber sitzt sie wieder stumpfsinnig wie zuvor da. In leichteren Graden des Stumpfsinns läuft sie auf Stoß, Schlag usw. etwas weiter, dabei zuweilen die Flügel ein wenig aufhebend oder sie fliegt sogar 1—2 m. Kommt sie an eine Tischkante, so läuft sie darüber hinweg und fällt flatternd zu Boden. Über Gegenstände stolpert sie, läuft gegen die vorgehaltene Hand und stößt gegen ein Stuhlbein. Legt man sie auf den Rücken, so bleibt sie in der Lage liegen und duldet zuweilen, daß eine andere Taube (blinde) auf sie gelegt wird. In die Luft geworfen, macht sie anscheinend regelmäßige Flugbewegungen, doch flattert sie sofort wieder zu Boden und stößt, weil sie nicht durch verstärkten Flügelschlag vorbeugt, hart auf, oder sie fliegt hart anprallend gegen die Wand, um, an diese sich anklammernd, hinunterzugleiten. Wird eine Gefährtin zu ihr gebracht, wird sie zornig und hackt auf diese ein. Dieses Benehmen zeigt sie, wenn die selbständige Futteraufnahme noch völlig sistiert. Erbsen locken sie nicht, sie erkennt sie nicht und muß tagelang, auch wochenlang, künstlich gefüttert werden. Der Schluckakt wird normal ausgeführt. Ist sie lange nicht gefüttert, so flattert sie im Käfig hin und her.

Allmählich stellt sich das Erkennungsvermögen in Tagen bis Wochen wieder her. Sie lernt wieder die Erbsen als Nahrung erkennen und bringt sie, anfangs nach vielen vergeblichen Versuchen, in den Schnabel.

Auch das Lagegefühl ist längere Zeit abnorm verändert. Mit weitgespreizten Beinen oder sonstiger unphysiologischer Beinstellung verharrt sie längere Zeit und empfindet nicht das Unbequeme der Lage. Wird sie auf eine Stuhllehne oder den Finger gesetzt, schwankt sie nach vorne und hinten. Der Krallenschluß ist auffallend locker.

Résumé der 2. Versuchsreihe.

Diese Versuchsreihe hat im allgemeinen dasselbe Ergebnis wie die vorhergehende. Es schließt sich an den letzten Druckversuch der Tod an, der in erster Linie nicht eine Folge des Druckes, sondern die Folge der mangelhaften, zuletzt ganz sistierenden Atmung sein

dürfte, denn künstliche Atmung kann bei Versuch 4 die sterbende Taube am Leben erhalten.

Die Obduktion liefert das Bild der Erstickung.

Résumé der 3. Versuchsreihe.

Ein etwa 40stündiger mäßiger Druck ruft keine Allgemeinstörungen hervor. Das Vorhandensein einer relativ großen Menge subduralen Liquors ($1\frac{1}{2}$—$2\frac{1}{2}$ cbcm.) ist für das Allgemeinbefinden bedeutungslos, ebenso werden cerebrale Störungen durch den vermehrten Liquor (Meningocele) nicht hervorgerufen.

In 45—60 Sekunden (vergl. Druckversuch 14 u. a.) kann durch sanften Druck die Meningocelen-Flüssigkeit fortgedrückt werden, ohne daß dadurch Schmerz, Veränderung der Atmung, Sopor und sonstige abnorme Erscheinungen weder während des Fortdrückens, noch später hervorgerufen werden. Der auf solche Weise fortgedrückte Liquor ist in der früheren Menge nach 1—2 Stunden zurückgekehrt. Geschieht das Fortdrücken rasch durch Verstärkung des Druckes in 10—20 Sekunden, so treten schwere, bedrohliche Symptome auf. Heftiges Sträuben oder krampfhaftes Strecken der Beine und tiefe, angestrengte Atmung, die oft ganz sistiert, sowie Konvulsionen und Defäkation stellen sich ein. Die Folgen sind verhältnismäßig gering: Im nächsten Augenblick allgemeine Lähmung oder Stürzen nach vorne und Koma. Vollständige Wiederherstellung ist nach ca. 45 Minuten zu konstatieren.

Trotz der Meningocele kann das Gehirn tief unter das Schädeldach herabgedrückt werden. Ich bin über die Widerstandsfähigkeit dieser Taube außerordentlich starken Druckgraden gegenüber, erstaunt. Selbst nach den schwersten Kompressionen waren Störungen nicht länger als 24 Stunden zu konstatieren.

Die Meningocele hat trotz der vielen Druckversuche nach etwa 2 Jahren noch dieselbe Größe.

Das unveränderte Geschlechtsleben beweist vor allem, daß die Psyche der Taube durch die häufigen Druckversuche nicht oder nur wenig gelitten hat.

In Versuch 15 zeigt die Taube eine eigentümliche Abnormität bei der Futteraufnahme nach dem Druck. Sie läßt die volle Schüssel stehen, um vorbeigefallene Körner zu suchen. Bei Versuch 17 (8 Minuten nach einem starken Druck) zeigt sie eine Vorliebe dafür, schwarze Stellen des Tisches anzupicken.

Über den Eintritt der Abwehrbewegungen läßt sich auf Grund der Versuche folgendes sagen: Bei mäßigem Druck, auch

wenn das Gehirn dadurch etwa 3 mm unter das Schädeldach gedrückt wird, fehlen sie. Wird ein langsam ansteigender Druck ausgeübt, so treten erst bei einem gewissen Druckgrad, bei dem auch zugleich die anderen schweren Symptome (schnörchelndes Atmen, Verengerung der Pupille usw.) einsetzen, Abwehrbewegungen ein. Nach plötzlich wirkendem starkem Druck fehlen Abwehrbewegungen nie.

Öffnen und Schließen der Lider sind in der Regel anfangs beobachtet.

Bei mäßigem Druck ist die Atemfrequenz nicht wesentlich verändert. Starke Druckgrade haben Stillstand oder erhebliche Verlangsamung der Atmung zur Folge.

Nystagmus wird bei starkem Druck und tiefer Impression selten vermißt. Zugleich ist meist auch starke Verengerung der Pupillen vorhanden.

Bei starkem, anhaltenden Druck werden die Kopfschleimhäute bläulichrot.

Ein einziges Mal tritt Kreisbewegung nach vorne und rechts herum als Folge starken Druckes auf.

Defäkation wird während des Drucks und später nicht beobachtet.

Koma dauert nur kurze Zeit, oft nur einige Minuten; zur völligen Bewußtlosigkeit scheint es kaum zu kommen. Seh- und Gehörstörungen sind nicht zu konstatieren.

Die Ränder des Knochendefektes haben sich infolge der Meningocele nach oben gerichtet.

Im übrigen gilt das bereits angegebene der 1. Versuchsreihe.

Résumé der 4. Versuchsreihe.

Eine auffallende Erscheinung ist die hochgradige Empfindlichkeit des Gehirns gegenüber niedrigen Druckgraden. Der Unterschied ist zwischen dieser und der Taube der vorhergehenden Versuchsreihe ein enormer.

Das Gehirn wölbt sich aus dem Schädeldefekt bis zur Höhe von etwa 3 mm heraus. Der Gehirntumor wird bei den verschiedenen Versuchen nicht einmal bis zur Höhe des Schädeldaches fortgedrückt, höchstens aber nur bis 1 mm unter das Schädeldach.

Um besser über Schmerzäußerungen, Veränderungen der Atmung usw. Aufschluß zu erhalten, wird die Taube vor den Druckversuchen in einen hypnotischen Zustand versetzt. Die Hypnose ist indessen eine sehr leichte, durch schwache Geräusche wird sie meist schon aufgehoben.

Diese Versuchsreihe zeigt, daß schwere Symptome (Rollbewegung, Erbrechen, tiefes Koma usw.) eintreten können, ohne daß die Atmung bezüglich der Zahl wesentlich verändert ist. Nach Druckversuch 1 wird die Atmung ganz flach, doch sinkt die Frequenz nicht unter 20 in $^1/_2$ Minute[1]). Sie bleibt also noch höher als sie eine normale, ruhig atmende Taube zeigt. Bei den anderen Versuchen bleibt die Atmung durch den Druck unverändert.

Abwehrbewegungen treten entweder gar nicht oder in einer solchen Art auf, daß sie als Symptome des Schmerzes kaum angesehen werden können.

Pupillenverengerung wird nicht beobachtet, doch sind bei allen Versuchen Spasmus und Tremor der Extremitäten vorhanden, auch Konvulsionen treten auf und zwar bei relativ leichten Druckgraden, ebenso Krampf der Nackenmuskulatur. Bei Druckversuch 4 löst jeder kurze, momentane Druck regelmäßig Krampf der Beine und der Nackenmuskulatur aus.

Bemerkenswert ist, daß nach Aufhebung des Druckes, durch den Krämpfe der Extremitäten und der Nackenmuskulatur usw. ausgelöst werden, die Taube noch im hypnotischen Zustand in der Rückenlage bleibt und einmal noch 3 Minuten lang, ohne festgehalten zu sein, das Ausziehen der Beine duldet. Die Tatsache, daß die Taube nach der Freigabe nicht sofort davonfliegt, dürfte darauf hindeuten, daß durch die angewandten Druckgrade keine Schmerzen erzeugt wurden.

Im Anschluß an die geringgradigen Druckintensitäten tritt außer tiefem Koma Erbrechen auf. Es stellt sich sehr leicht ein, wenn vorher gefüttert wurde.

Einmal versucht die Taube Rollbewegung nach hinten zu machen.

Die Alteration des Bewußtseins kommt in sehr interessanter Weise zum Ausdruck:

Die vor dem Druck sehr scheue Taube sitzt mit blödsinnigem Blick auf einem Fleck, der Versuch, sie durch Handbewegungen in ihrer nächsten Nähe zu verscheuchen, gelingt selten. Sie antwortet

---

1) Viele derartige, bei ganz normalen Tauben angestellte Versuche ergaben, daß die Atemfrequenz der Tauben, nachdem sie gegriffen und locker gehalten in der Rückenlage auf den Schoß gelegt waren, innerhalb 5—15 Minuten je nach der Intensität der voraufgegangenen Fluchtversuche von 50—90 auf 33—25 (in $^1/_2$ Minute) herabsinkt und diese letzte Frequenz in der Hypnose bestehen bleibt. Da eine normale, ruhig atmende Taube nur 20—34 Atemzüge, also in $^1/_2$ Minute 10—17 zeigt, so ist daraus zu ersehen, daß die Hypnose keine sehr tiefe ist und das Halten in der Hand die Atmung noch beeinflußt.

meist nur durch eine ausweichende Bewegung des Kopfes darauf, bald nach rechts und links, bald duckt sie den Kopf ängstlich zu Boden. Sowohl am Schwanz als am Schnabel läßt sie sich hin- und herschütteln ohne fortzulaufen. In die Luft geworfen, fliegt sie zurück und setzt sich dem Beobachter auf die Schulter, den sie vor dem Versuch mit der größten Anstrengung geflohen ist; oder sie fliegt hart anprallend gegen eine Wand, klammert sich in einer Ecke mehrere Minuten fest und fliegt selbst dann nicht davon, wenn sie durch Handbewegungen belästigt wird. Dabei gibt sie einen eigentümlichen dumpfen Laut, den normale, erschreckte Tauben ausstoßen, von sich. — Obwohl sie vor dem Versuch starken Hunger gezeigt hat, sieht sie jetzt teilnahmlos zu, wenn ihre Gefährtinnen sich gierig über den gefüllten Futternapf hermachen. Auch die Tischkante übersieht sie zuweilen und fällt dann flatternd zu Boden. Händeklatschen in ihrer unmittelbaren Nähe läßt sie meist wenig zusammenzucken.

Nach Druckversuch 4 treten eigentümliche Schüttelbewegungen des Kopfes während kurzer Zeit auf.

Die Cornea reagiert einmal im Anschluß an den Druck nicht.

Volle Wiederherstellung tritt in 1—2 Stunden, also relativ spät ein.

Résumé der 5. Versuchsreihe.

Auch bei dieser Taube ist eine erhöhte Empfindlichkeit den Drucken gegenüber zu konstatieren.

Pupillenverengerung wird während der Druckwirkung stets wahrgenommen, ebenso starke Herabsetzung der Atemfrequenz bis Stillstand der Atmung.

Sehr starker Druck ruft Lähmungserscheinungen hervor, zu Zwangsbewegungen scheint dann die Kraft nicht mehr auszureichen. Bei Druckversuch 2 liegt die Taube wie tot da, bei Druckversuch 5 liegt sie halb auf der Seite, sich mit den Flügeln wenig stützend und stirbt.

Ist der Druck weniger stark, so treten regelmäßig Zwangsbewegungen auf: Manege-, Zeigerbewegung und Überschlagungen nach hinten, auch wird Kreisfliegen beobachtet.

Der Druck hat starke Störungen der Großhirnfunktionen zur Folge, die sich in Aufhebung oder starker Herabsetzung des Sehens und Hörens und völliger psychischer Depression zu erkennen geben.

Die Zahl der Atemzüge ist bei Druckversuch 3 noch 20 Minuten nach dem Druck ungewöhnlich hoch, 120. Interessant ist, daß sie auf 100 fällt, wenn die Taube in die Hand genommen wird.

Résumé der 6. Versuchsreihe.

Es zeigt sich bei dieser Taube wieder eine geringere Widerstandsfähigkeit. Die während des Drucks eintretenden Erscheinungen decken sich im ganzen mit den bisher geschilderten; viel Interessantes bieten dagegen diesmal die Folgen der Hirnkompression. Im Unterschied zu oben mitgeteilten Versuchen gleichen sich die cerebralen Störungen nicht nach Stunden oder einigen Tagen aus, sondern hier handelt es sich um 4 oder 8 Monate. Da die Taube vor der vollständigen Genesung getötet wird, kann über die Heilungsdauer der letzten Störungen keine sichere Angabe gemacht werden. Vermutlich wäre eine komplette Heilung überhaupt nicht eingetreten.

Bemerkenswert ist die etwa 5 Tage anhaltende Lähmung des linken unteren Augenlides (M. zygomaticus minor).

Die unmittelbare Folge desjenigen Drucks, der die anhaltenden Störungen nach sich zieht, ist totale Lähmung während einiger Minuten, verbunden mit Stillstand der Atmung. Künstliche Atmung bringt die Taube in den nächstfolgenden Minuten soweit, daß sie, wenn auch noch schwankend, stehen kann. Das sich anschließende tiefe Koma wird am nächsten Tag nicht mehr bemerkt. Die Atmung ist sogar nach 15 Minuten normal.

Die Eigentümlichkeiten, die sich in den nächsten Wochen, einige davon monatelang, zeigen, lassen sich etwa wie folgt zusammenfassen:

Die Taube frißt und säuft in den ersten Wochen nicht und muß daher künstlich ernährt werden. Sie ist unfähig ihre Umgebung zu erkennen. Was die gesunde Taube zum sofortigen Entfliehen veranlaßt, seien es langsame oder schnelle Bewegungen der Hand gegen den Kopf, sei es ein plötzlich dicht vor dem Auge aufblitzendes Streichholz, sei es ein Klatschen in die Hände, selbst ein Ergreifen, Berühren, ja Stoßen, Schlagen, das alles beachtet sie nicht; sie bleibt sitzen mit bald bedeckten, bald offenen Augen. Am nächsten Tage fängt sie schon an mit scheuem Blick den Kopf zur Seite zu beugen, nach mehreren Tagen gehend auszuweichen und zuweilen unter Benutzung der Flügel eine kleine Strecke davonzufliegen, wenn Handbewegungen gegen sie gemacht werden. Doch ungeschickt, irrationell entweicht sie oft ihrem Verfolger, indem sie ihm direkt entgegenläuft. Meine Nähe, meine Bewegungen veranlassen die vor mir frei auf dem Tisch sitzende Taube nicht, auf ein weniger gefährliches Gebiet zu fliegen. Auch in anderer Weise zeigt sie eine Abnormität ihres Gesichtsinnes. Sie

verwechselt eine mit Wattetampons angefüllte Schale mit einer Wasserschüssel und steckt den Kopf unter die Watte, dabei Saugbewegungen machend; sie tastet außen am Rand der Wasserschale entlang, anstatt den Schnabel direkt ins Wasser zu stecken; statt die Erbsen mit dem Schnabel zu treffen, pickt sie daneben; obgleich sie in ihrer nächsten Nähe ihren Hunger auf der Platte, dem Beispiel anderer Tauben folgend, befriedigen könnte, — geht sie lieber auf ein weit von ihr stehendes, mit Erbsen gefülltes hohes Glasgefäß zu, obwohl die darin liegenden Erbsen nicht für sie zu erreichen sind; sie scheut nicht oder erkennt dabei nicht ihren Feind, in dessen Nähe das Gefäß steht und kehrt beharrlich, wenn sie fortgescheucht ist, zurück. Sie sieht Instrumente und ihre eigenen Zehen für Erbsen an und pickt danach. Sie sieht den Rand des Tisches nicht und fällt hinunter; ein anderes Mal aber sieht sie sofort eine fremde Taube im Zimmer und geht böse von dem anderen Ende des Raumes her auf sie zu. Sie merkt es nicht, daß meine Hand mehrmals ihren Kopf umkreist, erst als sich diese von oben schnell auf sie hinabsenkt, läuft sie heftig erschreckt davon. Sie weiß nicht, daß sie meinen Fuß streift. Hat sie Hunger und werden Erbsen gestreut, so sieht sie diese und läuft auf sie zu. Sie nickt dann bald tief, bald weniger tief mit dem Kopf; es macht den Eindruck, als wenn sie die Bewegungen, die zum Aufpicken der Erbsen nötig sind, verlernt habe. Beim Trinken zeigt sie Ähnliches. Sie neigt auch den Kopf über's Wasser, geht bald nach links, bald nach rechts am Rande der Schüssel herum, als wollte sie sich eine günstige Stelle aussuchen, oder sie hebt das eine Bein, dann das andere hoch, um in die Schale hineinzusteigen, führt jedoch den Vorsatz nicht aus. Hat sie eine Nickbewegung, besonders beim Fressen ausgeführt, so dreht sie sich sofort nach rechts oder nach links. Es scheint der Willensimpuls nicht ausreichend zu sein, daher das Unvollkommene, die mangelhafte Ausführung des Freßaktes und all ihrer Handlungen, auch scheint der unvollkommene Wille schnell durch einen neuen ersetzt zu werden. So läuft sie plötzlich von der Futterplatte, wo sie gefressen hat, der Wasserschüssel zu bis an deren Rand, kehrt aber, ohne die Absicht zu trinken ausgeführt zu haben, wieder zur Platte zurück. Warum läuft sie, wenn sie Hunger hat, dauernd auf gestreuten Erbsen oder zufällig daliegenden Instrumenten in der ersten Zeit nach dem Druck herum? Warum geht sie beim Durst 30—40 mal durch die Wasserschüssel oder steht stundenlang im Wasser? In dem Maße, wie sie besser trinken lernt, hört auch die Neigung, im Wasser zu stehen, auf.

Sie sitzt ferner viel auf einer Stelle, schlafend; dabei ist der Kopf

tief eingezogen, die Federn sind aufgerichtet, die Augen bald offen, bald geschlossen. Ist sie hungrig oder durstig, so scheint sie ihren Platz mehr als sonst zu verlassen; ½ Stunde oft und länger sieht man sie, immer die Richtung ändernd, mit angezogenem Hals und Kopf umhergehen, oft sich selbst dabei auf die Füße tretend und das getretene Bein mit einem kräftigen Ruck unter dem anderen hervorziehend. Die Gelenke der Extremitäten werden beim Gehen stark flektiert, so daß dadurch die Füße ungewöhnlich hoch gehoben werden und es macht so den Eindruck, als wollte die Taube über ein Hindernis hinwegschreiten (Ataxie der Bewegungen). Mit Vorliebe pickt sie sich in den Rückenfedern herum; sie bleibt stets auf der Erde sitzen und fliegt nicht auf eine Stange oder sonstigen erhöhten Sitz. Aus einem offen gelassenen, 30 cm hohen Glaskasten fliegt sie nicht hinaus, obwohl sie dazu angetrieben wird. In der Höhe losgelassen, fliegt sie zu Boden oder in schräger Richtung gegen die Wand usw. Hat sie Durst, so trinkt sie, obwohl sie in der Hand gehalten wird, und kehrt selbständig, als sie am Weitertrinken verhindert wird, zur Schale zurück.

Das Lagegefühl ist auch verändert. Sie empfindet kein Unbehagen, wenn beim Sitzen an der Tischkante die äußerste Zehe darüber hinaushängt; 10 Minuten verharrt sie in dieser abnormen Lage.

Résumé der 7. Versuchsreihe.

Die Zeitdauer der Gehirnkompressionen bewegt sich zwischen 5 Sekunden und 10 Minuten. Die bei sehr kurzer und intensiver Kompression beobachteten Erscheinungen unterscheiden sich nicht wesentlich von den minutenlang anhaltenden und leichten; dagegen scheinen erstere schneller ausgeglichen zu werden als die letzteren. Bei den starken Druckgraden werden Abwehrbewegungen nie vermißt. Die völlige Wiederherstellung erfolgt in 2—70 Stunden. Die Somnolenz schwindet zuletzt und ist noch vorhanden, wenn schon lange wieder mit Appetit und normalem Geschick Futter genommen wird. Das Gehirn ist bei dieser Taube wieder stark empfindlich; es läßt sich nur 2 mm unter das Schädeldach drücken, so daß die Kompression bei dieser Tiefe ausgesetzt werden muß, um das Leben der Taube zu erhalten.

Während der Kompression zeigen sich folgende Symptome:

Im Anfang stellen sich dieselben Erscheinungen an den Augenlidern ein, wie sie sonst beobachtet sind.

Bei starkem Druck treten gleich nach einigen Sekunden, bei

schwachem Druck später, etwa nach 2—4 Minuten Streckkrämpfe der Extremitäten ein. In der Regel tritt mit diesen synchron Pupillenverengerung auf. Die Atmung wird langsam, schnörchelnd und tief. Die Frequenz ist niemals so niedrig wie sie eine normale Taube in der Ruhe zeigt. Druckversuch 2 zeigt, daß die Frequenz, bevor sie einen schnörchelnden Ton annimmt, 9 in 1/4 Minute beträgt und darauf auf 12 steigt und schnörchelnd wird.

Abwehrbewegungen werden 2mal überhaupt nicht beobachtet und einmal erst nach 4 Minuten der Druckwirkung.

Nach Aufhebung starker und kurzer Druckgrade läuft die Taube unter starkem Taumeln nach vorne, während sie bei den länger anhaltenden, mäßigen Druckgraden meist auf demselben Fleck unter anfänglichem Schwanken mit aufgebürsteten Federn sitzen bleibt.

Immer ist das Bild großer Somnolenz vorhanden, verbunden mit eigentümlichen Störungen des Bewußtseins und der Willenstätigkeit.

Sie duckt sich ängstlich zu Boden, wenn die Hand auf sie hinabgesenkt wird, läuft und fliegt nicht davon oder sie reagiert auf Bewegen der Hand gegen ihr offenes Auge nur durch einmaliges, momentanes Zucken. Durch fortwährendes Berühren mit den Füßen läßt sie sich vor sich hertreiben. Beim Vorüberschreiten seines Weibchens läßt der Tauber jenes dem Geschlechtsakt voraufgehende Gurren hören; doch kaum ist dieses durch Aufrichten des aufgeplusterten Halses eingeleitet, als es schon wieder abgebrochen und der Habitus einer tief schlafenden Taube angenommen wird. Die Taube zeigt Streitsucht, doch werden ihre Angriffe unvollkommen und mit wenig Energie ausgeführt. Die Somnolenz ist außerordentlich ausgeprägt. Die beim Fressen keine Störungen zeigende Taube läßt sich am Schnabel, ohne fortzulaufen, hin- und herschütteln und am Schwanz hochheben, obwohl die Augen bei diesen Versuchen geöffnet sind. Bei der Futteraufnahme zeigt sie auch Eigentümlichkeiten. Sie pickt auf einen weißen Fleck am Boden und scheint denselben für eine Erbse zu halten. Mehrmals pickt sie vorbei, bevor sie ein Korn erhascht; zuweilen macht sie nur nickende Bewegungen mit dem Kopf über dem Futter. Sie sucht ihren Hunger durch spärlich neben der Platte verstreut liegende Erbsen zu befriedigen, obwohl dieselbe mit Erbsen gefüllt ist. Bei den Fluchtversuchen benimmt sie sich sehr ungeschickt; sie drängt sich beim Davonlaufen zwischen die Wand und einen niedrigen Stein, ohne sofort über das Hindernis hinwegzulaufen oder seitwärts auszuweichen. Sie läßt sich nach dem Druck bedeutend tiefer und schneller hypnotisieren.

Die Zahl der Atemzüge ist gleich nach dem Druck erhöht, später sinkt sie auf 5 in 1/4 Minute, wie bei einer normalen, schlafenden Taube.

Das Hörvermögen ist nicht beeinträchtigt, von einer Herabsetzung des Sehvermögens ist wenig zu konstatieren. Die Taube fällt nie über die Tischkante, läuft beim Greifen davon, doch stößt sie zuweilen, wenn sie aus ihrem Schlaf gescheucht wird, an.

Die Fähigkeit des Erkennens ist jedoch beschränkt (vergl. oben).

Erbrechen wird einmal 2 Minuten nach Aufhebung des Drucks konstatiert.

Résumé der 8. Versuchsreihe.

Das Schädeldach ist nur über der linken Hemisphäre entfernt.

Die Taube zeigt sich der Kompression gegenüber sehr widerstandsfähig. Durch Kompression des Gehirns wird eine sichtbare Verengerung der oberflächlich liegenden Gefäße nicht erzeugt. Ob die beobachteten schweren Symptome bei Aufsaugung der subkutanen Blutansammlung durch die Erzeugung eines negativen Drucks und einer damit verbundenen Zirkulationsstörung veranlaßt sind, kann mit Sicherheit nicht gesagt werden.

Die mächtige Meningocele läßt sich in 45 Sekunden, ohne Störung zu verursachen, fortdrücken. Das Gehirn kann tief imprimiert werden ohne lebensgefährliche Störungen hervorzurufen. Alle durch den Druck erzeugten Abnormitäten werden außerordentlich schnell wieder ausgeglichen; 3—8 Minuten nach der oft starken Kompression ist die Taube von einer normalen nicht mehr zu unterscheiden.

Es werden Druckversuche von 6 Sekunden bis 5 Minuten Dauer ausgeübt.

Über die Symptome während des Drucks ist folgendes zu sagen:

Abwehrbewegungen treten einmal bei mittelstarkem 5 Minuten anhaltenden Druck überhaupt nicht auf, obwohl die große Meningocele fortgedrückt wird und das Gehirn am Ende des Drucks 4 mm unterhalb des Schädeldaches liegt. Bei plötzlichem, starkem Druck treten heftige Abwehrbewegungen ein.

Pupillenverengerung, Nystagmus, Krämpfe, Verlangsamung der Atmung werden nicht beobachtet. Dagegen wird während der Druckwirkung eine erhöhte Atemfrequenz festgestellt.

In der Regel liegt die Taube nach Aufhebung des Drucks einen Augenblick auf dem Boden, erhebt sich, zeigt 1—2 Minuten Benommenheit und Schlafsucht.

Einmal (Druckversuch 4) wird beobachtet, daß die Taube 2 Minuten

nach dem Druck neben eifrig fressenden Tauben in sich gekehrt auf einem Fleck verharrt, plötzlich pickt sie einige Male nach dem Boden, wo sich keine Erbsen befinden, dann aber, das Bewußtsein gleich wieder erlangend, läuft sie zu der gefüllten Platte, wo sie mit großem Appetit frißt.

Sehstörungen, einseitige oder beiderseitige, werden nicht konstatiert, ebenso fehlen Zwangsbewegungen.

Résumé der 9. Versuchsreihe.

Bei dieser Taube befindet sich der Defekt über der rechten Hemisphäre. Eine Meningocele hat sich bei dieser Taube nicht gebildet. Das Symptomenbild ist ein anderes als das der vorhergehenden. Sie ist empfindlicher, der Ausgleich der Störungen geschieht langsamer, etwa in 20—40 Minuten.

Die Druckzeiten betragen: $2^1/_2$, 2, 1, $^3/_4$ Minuten, 5, 8 Sekunden. Das Gehirn wird bis 3 mm unter das Schädeldach gepreßt. Während des Drucks stellt sich sehr bald schnäuzendes, verlangsamtes Atmen ein; doch sinkt die Atemfrequenz nicht unter die Norm einer ruhig atmenden normalen Taube.

Abwehrbewegungen treten nur spärlich auf.

Nach einem starken, 1 Minute lang anhaltenden Druck stellen sich mehrere blitzschnell ausgeführte Manegebewegungen nach rechts herum ein, sowie Überschlagen nach hinten.

Bewußtseinstörungen sind nur im geringen Grade vorhanden; tiefes Koma wird nicht beobachtet. Dieselbe Abnormität bei der Futteraufnahme wie sie bei der Taube der vorhergehenden Versuchsreihe beobachtet wird, zeigt auch diese.

Bei dieser Taube wird einseitige Sehstörung und zwar auf der kontralateralen Seite konstatiert.

Résumé der letzten Versuchsreihe bei den Tauben.

Um allzu häufige Wiederholungen der Beschreibungen der immer wiederkehrenden Erscheinungen zu vermeiden, mag es genügen, die während eines Jahres gesammelten experimentellen Beobachtungen der letzten Versuchsreihe zusammenzufassen.

Die am 17. Januar 1902 vorgenommene Operation der betreffenden Taube verlief ohne Zwischenfall. Die Hautwunde heilte schnell. Im ganzen wurden 16 Druckversuche vorgenommen Der erste Versuch wurde 5 Wochen nach der Operation ausgeführt. Die Tötung erfolgte am 28. Januar 1903. Die Taube erfreute sich kurz vor derselben des besten Wohlseins, Abweichungen von einer

normalen Taube waren absolut nicht zu konstatieren. Die angewandten Druckgrade waren nicht erheblich. Wie bei allen anderen Tauben wurden auch bei dieser die Versuche von Juni bis Oktober 1902 unterbrochen.

Auffallend leicht gleichen sich die durch den Druck hervorgerufenen Störungen wieder aus. Zur Erläuterung dieser Tatsache diene eine kurze Schilderung zweier Druckversuche.

29. Mai 1902. 11. Druckversuch.

3 Minuten mäßiger Druck. Während des Drucks folgende Symptome:

Schnell miteinander abwechselndes Schließen und Öffnen der Augen, keine Abwehrbewegungen, verlangsamtes, tiefes, schnäuzendes Atmen, krampfhaftes Ausbreiten und Aufrichten des Schwanzes. Auf den Boden gesetzt und frei gegeben stellt sich sofort folgendes ein: 3 maliges Überschlagen nach hinten, dann 1/4 Minute Lähmung der rechten Seite und Liegen auf dieser. Darauf richtet die Taube sich auf, sieht sich, wie aus einem Schlaf erwacht, verwundert um, bleibt an derselben Stelle 1/2 Minute sitzen, geht 3 m davon, bleibt wieder etwa 1/2 Minute sitzen und fliegt mit gewöhnlichem Geschick auf eine 1 1/2 m hohe Sitzstange. Im ganzen 15 Minuten nach dem Druck frißt sie gleich einer gesunden Taube und läuft auf dem Boden munter herum, als wenn nichts geschehen wäre.

20. Juni 1902. 13. Druckversuch.

2 Minuten mäßiger Druck. Während des Drückens: Keine Schmerzäußerungen. Die Atmung wird zuerst beschleunigt, dann nimmt die Frequenz ab, die Atemzüge werden tief und angestrengt. Kurz vor dem Freigeben Aufrichten und Ausbreiten des Schwanzes mit gleichzeitigem Heben der Flügel. Nach Aufhebung des Drucks sofort 5—6 Rollbewegungen nach hinten, im Anschluß daran Reitbahnbewegung nach rechts herum. Dann sitzt die Taube zunächst schwankend und benommen da. Prüfungen des Sehvermögens ergeben, daß das rechte Auge gar nicht reagiert. 15 Minuten nach dem Eingriff sind keine Störungen mehr wahrzunehmen: sie frißt mit gewöhnlichem Geschick und fliegt spontan gleich einer normalen Taube.

Das Gehirn tritt links aus der Schädelöffnung 3 mm hervor, während rechts infolge Regeneration des Schädeldefektes das Gehirn aus der verkleinerten, etwa erbsengroßen Öffnung nur 1 mm sich hervorwölbt. Der ganze Defekt hat die Form einer Birne im Durchschnitt; der schmale Teil liegt über der rechten Hemisphäre und bietet dem komprimierenden Fingerballen nicht hinreichend Raum. Es wird daher nur die linke Hemisphäre primär komprimiert und rechts durch

einen über der kleinen Öffnung liegenden Finger ein Gegendruck ausgeübt.

Bei den Druckversuchen kommt das Gehirn an der linken Seite bis 4 mm unter dem Schädeldach zu liegen.

Über die während und nach der Kompression eintretenden Symptome ist folgendes zu bemerken:

Abwehrbewegungen.

Zweimal nach Druckversuchen von 1/2—3/4 Minute Dauer treten Abwehrbewegungen ein, bei allen anderen fehlen sie.

Atmung.

Genaue Erhebungen über die Veränderungen, die die Atmung während der Kompression erleidet, sind in folgendem Versuch angestellt:

3. Januar 1903. 16. Druckversuch.

Die Taube läßt sich sehr schwer greifen; die Atmung ist daher sehr frequent, wie der Druck einsetzt (140—160 in der Minute).

Nach 5 Sekunden 2—3 sehr langsame Atemzüge, darauf Stillstand der Atmung für die Dauer von 10 Sekunden dann ca. 10 Züge von mittlerer Frequenz, die in ganz flache, frequente, kaum sichtbare Atemzüge übergehen und bis zur Freigabe der Taube, die nach 75 Sekunden erfolgt, bestehen bleiben. Schmerzäußerungen werden nicht wahrgenommen. Losgelassen liegt die Taube nach vorne über mit dem Kopf am Boden, nach 15 Sekunden hat sie sich erholt und steht auf. Das Gehirn liegt am Ende des Drucks 3—4 mm unter dem Niveau des Schädeldaches.

Im übrigen geht aus den Versuchen hervor, daß am Ende jedes stärkeren Druckes tiefes, angestrengtes, verlangsamtes und schnörchelndes Atmen eintritt, das sich zuweilen einige Sekunden nach Aufhebung des Drucks fortsetzt. Zu Anfang des Drucks stellt sich in der Regel, falls die Taube vor dem Druck beruhigt war, Beschleunigung der Frequenz ein, die bald in Verlangsamung übergeht.

Krämpfe.

Bei den 16 Druckversuchen von 1/2—5 Minuten Dauer tritt mehr oder weniger starkes, mit Ausbreiten verbundenes Heben des Schwanzes am Ende der Kompression ein; leichtes Heben der Flügel und Streckkrampf der Beine gesellen sich manchmal dazu.

Zwangsbewegungen.

Sobald die Taube freigegeben wird, stellen sich meist sofort Zwangsbewegungen ein. In 8 Fällen werden Rollbewegungen nach

hinten ausgeführt, die 3 mal mit Reitbahngang nach rechts und vorn verbunden sind.

Lähmungen.

3 mal sind gleich nach dem Druck oder im Anschluß an die Rollbewegungen Lähmungserscheinungen vorhanden, die nicht länger als 15 Sekunden dauern und sich durch Liegen auf der rechten Seite zu erkennen geben.

Rechtsseitige vorübergehende Sehstörung.

Vom 15. Mai ab wird nach den Druckversuchen stets mit Sicherheit starke Schwäche oder vollständiger Verlust des Sehvermögens der rechten Gesichtshälfte konstatiert.

Zur Feststellung resp. Prüfung des Sehvermögens wird folgendes Verfahren eingeschlagen:

15. Mai 1902.

Geht man gegen die auf dem Finger sitzende Taube von rechts aus gegen ihren Kopf mit der Hand vor, als wenn man sie verscheuchen wollte, so tritt nicht die geringste Reaktion ein; es bleibt sich gleichgültig, ob die Bewegung langsam oder schnell geschieht. Anders aber ist es, wenn die Hand sich von links her ihrem Kopfe nähert; deutlich duckt sich dann die Taube, gleichsam ängstlich mit ihrem Kopf ausweichend, zur Seite. Das Experiment wird 10—15 mal mit demselben Erfolge ausgeführt. Die Pupillen sind auf beiden Seiten gleich weit.

Dieser einseitige Sehverlust tritt bei allen folgenden Versuchen ein, doch hält er meist nur kürzere Zeit an (15 Min. bis 30 Minuten).

Sonstige Symptome.

Im übrigen stellt sich nach allen Versuchen stets eine mehr oder weniger hochgradige allgemeine Herabsetzung des Bewußtseins ein. Sie kennzeichnet sich in derselben Weise, wie es oft geschildert wurde.

Die Atemfrequenz ist in 15—30 Minuten nach dem Druck zur Norm zurückgekehrt.

4 mal stellt sich im Anschluß an den Druck sofort oder einige Sekunden später Erbrechen ein.

Die Versuchsreihen an Kaninchen in ihrer Zusammenfassung.

(Verhalten der Herzaktion und der Respiration bei den 3 Kaninchen vgl. unten, Symptomatologie.)

Résumé der 1. Versuchsreihe.

Der intrakranielle, normale Druck scheint bei den Kaninchen nur niedrig zu sein. Eine Hervorwölbung des Gehirnes wie bei den Tauben wird nicht beobachtet.

Der Defekt hat etwa die Form eines gleichseitigen Dreiecks, dessen Ecken abgerundet sind und legt fast die ganzen beiden Hemisphären bloß.

Der komprimierende Finger wird einmal 11 mm unter das Schädeldach gesenkt. Es dauert mehrere Stunden bis der Eindruck wieder ausgeglichen ist. Die Störungen cerebraler Funktionen werden erst in mehreren Tagen ausgeglichen, wenn durch die Kompression schwere Symptome hervorgerufen wurden.

Die Versuche zeigen, daß das Gehirn durch den Druck hervorgerufene, vielleicht entzündliche Vorgänge außer ordentlich empfindlich wird, daß die Empfindlichkeit nach mehreren Tagen verschwindet und wiederkehrt, sobald ein neuer Druckversuch gemacht wird. Ein ganz winziger Druck ruft dann genau dieselben Symptome hervor, wozu vor der erhöhten Empfindlichkeit starke Druckgrade nötig waren. Die Symptome treten sogar auf einen sehr kurzen und schwachen Druck ein.

Über die Drucksymptome kann folgendes gesagt werden:

Abwehrbewegungen stellen sich nur auf Sekunden ein, obwohl sich die Kompression über 3 Minuten fortsetzt. Dagegen zeigt das Tier bei den Versuchen, bei welchen eine ausgeprägte Empfindlichkeit besteht, mit Sicherheit Schmerz.

Die Lider schließen sich zu Anfang des Drucks, dann tritt Öffnen ein; am Ende der Kompression wird oft krampfartiges Schließen beobachtet. Die Nickhaut wird über den Augapfel gezogen, es bildet sich ein Exophthalmus aus, sowie hochgradiger Strabismus convergens, dem Nystagmus voraufgeht. Später werden die Bulbi in die Augenhöhle hineingezogen und die Lider schließen sich wieder.

Die Ohren sind steil aufgerichtet. Am Ende des Drucks stellen sich Konvulsionen und Zwangsbewegungen ein (Rollbewegung und Manegebewegung nach rechts herum). Den Zwangsbewegungen folgt ein oft minutenlanges Gelähmtsein, die Atmung steht; der Strabismus und der krampfhafte Lidschluß halten nach Aufhebung des Drucks noch einige Minuten an.

Die cerebralen resp. psychischen Störungen äußern sich in folgender Weise:

Das Kaninchen sitzt mit blödem Blick auf einem Fleck, die Stellung der Beine ist eine unphysiologische; werden die Beine ausgezogen, verbleiben sie in der ihnen gegebenen Lage. Die Ohren sind längere Zeit steil aufgerichtet. Ein brennendes Streichholz dicht vor's Auge gebracht, ruft keine andere Reaktion hervor, als reflektorischen Lidschluß infolge der nahen Wärme. Bei spontanen Ortsbewegungen stößt es oft hart gegen die Wand. Als später teilweise eine Wiederherstellung eingetreten ist, dokumentiert sich die Sehstörung dadurch, daß das Tier fehl geht und nicht den Ort, an den es offenbar zu gelangen wünschte, erreicht. Ein eigentümliches Verhalten wird bei der Futteraufnahme beobachtet. Es hält auf seinen Spaziergängen regelmäßig vor den Kohlblättern an, macht über diesen oft Kaubewegungen, ohne sie zu berühren; später wird zwar ein Blatt zwischen die Zähne gebracht, doch ist ein Hineinschieben des Futters in den Mund nicht möglich. Der Freßakt ist also gestört. Die ersten erfolgreichen Freßversuche gehen sehr langsam vor sich.

Die Willensenergie ist herabgedrückt: Begehrlich auf die Blätter zuspringend, verfällt es, dort angekommen, in stumpfsinniges, regungsloses Brüten. In demselben Maße wie die Gehirnsubstanz eine ausgesprochene Empfindlichkeit der Kompression gegenüber zeigt, reagiert es auch auf alle übrigen Reize stärker. Es ist außerordentlich scheu. Beim Berühren der Barthaare fährt es erschreckt zusammen, auf einen Pfiff hin geschieht dasselbe und der ganze Körper wird zitternd bewegt usw. (Hyperästhesie). Stundenlang läuft es planlos mit hoch aufgerichteten Ohren, ohne sich um seine Umgebung zu bekümmern und gleich einem normalen Kaninchen fremde Gegenstände zu beschnüffeln, umher.

Résumé der 2. Versuchsreihe.

Bei diesem Kaninchen wird eine Gehirnimpression von 7 mm Tiefe erzeugt, die nach mehreren Stunden noch in derselben Weise besteht. Auch bei diesem Kaninchen stellt sich im Anschluß an den Druck eine hochgradige Empfindlichkeit des Gehirnes ein. Am Tage nach dem Druckversuch löst es schon bei winzigen Druckgraden Kompressionssymptome aus.

Abwehrbewegungen stellen sich erst 4½ Minuten nach Beginn der Kompression ein.

Pupillenverengerung, Hervortreten der Nickhaut, leichter Exophthalmus, schnörchelndes Atmen werden ähnlich wie beim

Kaninchen der letzten Versuchsreihe beobachtet. Nystagmus, die eigentümliche Augenstellung, das krampfhafte Schließen der Lider und die Retraktion der Bulbi, sowie die intensiven Zwangsbewegungen fehlen (1 mal, am Ende eines Druckes, tritt Manegebewegung ein).

Die Symptome nach dem Druck sind Lähmungserscheinungen, die bald in einen spastischen Zustand der Extremitäten übergehen. Die Extremitäten sind ad maximum gebeugt.

Die psychischen Störungen sind mit einigen Ausnahmen ähnliche wie sie bei dem ersten Kaninchen angetroffen wurden: Starke Somnolenz, ein eigentümliches Verhalten bei der Futteraufnahme. Es werden, wenn überhaupt, langsame Kaubewegungen gemacht, einmal auch da, wo kein Futter dazu eine Anregung gibt. Bevor es die Ruhestellung einnimmt, bleibt es noch mehrere Sekunden aufgerichtet stehen. Es läuft oft gegen die Wand.

Die Ohren sind nicht aufgerichtet, es stellt sich auf leichten Druck an der Defektstelle Schütteln des Kopfes ein. Die Reaktion auf Geräusche tritt außerordentlich spät ein, erst dann, wenn normale Kaninchen schon mehrere Sekunden lang wieder zur Ruhe gekommen sind.

Der Obduktionsbefund zeigt, daß die motorische Sphäre zum Teil zerstört ist (vergl. S. 112).

Résumé der 3. Versuchsreihe.

Die durch die Kompression hervorgerufenen Störungen verschwinden relativ schnell. Die schweren Störungen bei den Druckversuchen 3, 4 und 5 sind in weniger als einer Stunde verschwunden Es scheint für den Effekt nicht gleichgültig zu sein, ob, wie gewöhnlich, das Gehirn senkrecht von oben nach unten oder schräg von vorne oben nach unten und hinten usw. komprimiert wird.

Das Gehirn wurde bei diesem Kaninchen nicht tiefer als 2—3 mm imprimiert.

Die Druckzeiten betragen 2 Sekunden bis 30 Minuten.

Die Symptome sind folgende: Die Pupillen verengern sich von 7 mm Durchmesser auf 2 mm. Die Nickhaut tritt vor den Bulbus und dieser tritt aus der Orbita stets ein wenig hinaus. Ferner stellt sich zu Anfang der Kompression Lidschluß ein.

Abwehrbewegungen treten bei anschwellendem Druck erst am Ende auf; wird plötzlich ein starker Druck ausgeübt, so stellen sie sich sofort ein.

Die nach der Kompression auftretenden Symptome sind folgende:

Nach Druckversuch 1 wird der Kopf einige Minuten auf- und abwärts bewegt, weiter wird nichts Abnormes konstatiert.

Zwangsbewegungen treten nicht auf. Einmal ist 15 Minuten anhaltendes Koma nach dem Druck vorhanden. Das Tier reagiert dabei weder auf Geräusche noch auf Reize (brennendes Streichholz), die das Auge treffen und es liegt platt auf dem Bauch mit blöden Augen da. Am Ende dieser Zeit hüpft es ein wenig auf Kneifen der Beine davon, fällt nicht über die Tischkante, sondern schaut, am Rande angekommen, prüfend darüber hinaus und es läuft mir entgegen, mich beschnubbernd. Störungen bei der Futteraufnahme werden nicht konstatiert.

Experimente über Gehirnkompression nach ausgedehnter Resektion von Schädelknochen. Ausgeführt a) an Tauben.

1. Versuchsreihe.

Rotbraune Taube, ausgewachsen. Am 19. November 1901 wird das Schädeldach oberhalb des Großhirns entfernt. Der Sinus longitudinalis wurde verletzt, starke Blutung etwa 5 Minuten. Die Taube ist nach vollendeter Operation etwas benommen.

1. Dezember 1901. Naht gut verheilt, keine Störungen vorhanden. Gehirn ist etwa 2 mm aus der Schädelhöhle hervorgetreten.

16. Dezember. 1. Druckversuch.

Es wird im ganzen 5 Minuten lang mit dem Finger ein Druck auf das mit der federlosen Haut bedeckte Gehirn ausgeübt. Der drückende Finger preßt zunächst das hervorgequollene Gehirn in die Schädelhöhle hinein und macht dann eine der Fingerbeere entsprechende muldenartige Vertiefung ins Gehirn, deren tiefster Punkt 5 mm unterhalb des Schädeldaches liegt. Der Widerstand, den das Gehirn dem drückenden Finger bietet, nimmt zu: mit anderen Worten, der Druck muß steigen, wenn in jedem folgenden Zeitabschnitt das Gehirn in demselben Maße fortgedrückt werden soll als in jedem vorhergehenden. Der Druck setzt ein, sobald die in der Hand festgehaltene Taube sich beruhigt hat.

Bei dem steigenden mäßigen Druck werden folgende Erscheinungen beobachtet: Die Augenlider werden in rascher Aufeinanderfolge geöffnet und geschlossen, die Nickhaut wird beim Schließen mit über den Augapfel gezogen. Nach etwa 2 Minuten: plötzlich heftige Abwehrbewegungen, die sich durch bald schnell abwechselndes Gegenstemmen des einen oder des anderen Beines, bald durch angestrengtes, krampfhaftes Gegenstemmen beider Beine gegen die festhaltende Hand und durch Versuche, die Flügel auszubreiten, sowie durch krampfartiges konvulsivisches Bewegen des Rumpfes und Kopfes äußern. Diese Abwehrbewegungen halten nur wenige Sekunden an. Kurz vor Ende des Druckes wird starke, schnell wieder verschwindende Pupillenverengerung konstatiert. Die Taube wird auf den Boden gesetzt und bleibt an derselben Stelle mit angezogenem Kopf und stierem Blick sitzen. Mit einem angezündeten Streichholz kann man bis dicht vors Auge gehen, ohne daß ein Ausweichen des Kopfes erfolgt. In die Luft geworfen, fliegt die Taube sofort wieder zu Boden und sitzt wie vorher apathisch da. Weitere

Untersuchungen werden nicht vorgenommen, sondern 10 Minuten nach dem vorhergehenden wird ein neuer Druckversuch gemacht.

2. Druckversuch. 10 Minuten später.

In der vorher angegebenen Weise und mit möglichst gleicher Intensität wird 3 Minuten gedrückt.

Diesmal treten keine Abwehrbewegungen ein.

Nach 1½ Minuten zitternde Bewegung der Bulbi, gleich darauf Tremor des linken und Krampf des rechten Beines. Beide Extremitäten sind extendiert. Die Atmung ist flach, langsam und unregelmäßig geworden.

Die Taube wird freigegeben: Unvermögen sich aufrecht zu erhalten, sie liegt nach rechts hinüber, der Flügel dieser Seite ist ausgebreitet, der Kopf neigt nach rechts. Dieser Zustand dauert etwa 30 Sekunden, dann sitzt sie mit normal angelegten Flügeln da. Bei Druck auf eine Zehe des linken Fußes wird das Bein angezogen, zugleich tritt die Taube ausweichend etwa 1 m nach rückwärts. Eine halbe Minute später verläßt sie, ohne äußere Veranlassung rückwärts gehend, ihren Platz, und versucht nach etwa 30 Schritten, sich nach hinten durch Strecken der Beine, Schlagen mit ausgebreiteten Flügeln und Neigen des Kopfes und Halses nach rückwärts hinüber zu rollen. Anschließend an den mißlungenen Versuch, bewegt sich die Taube rückwärts, links herum einen Kreis von 1 m Durchmesser beschreibend, anfangs ziemlich schnell, allmählich langsamer und schließlich nach 8 Minuten aufhörend. Dreimal setzt sie dabei dünnflüssige Exkremente ab. Ohne sich zu rühren, sitzt sie mit nach rechts gedrehtem und eingezogenem Kopf soporös etwa 20 Minuten auf einem Fleck und läßt sich nur durch Fortschieben von der Stelle bewegen. Wie ich eine Zehe kneife, macht sie Zeigerbewegung nach links herum, die nach 3—4 Umdrehungen aufhören und durch erneutes Kneifen wieder ausgelöst werden können. Die Augen sind geöffnet, durch Handbewegungen läßt sie sich nicht verscheuchen, auch haben letztere keine ausweichenden Bewegungen des Kopfes zur Folge.

1 Stunde nach dem Druck Zahl der Atemzüge 76.

3. Druckversuch. 1¼ Stunde nach dem vorhergehenden.

Nach einem kurzen leichten Druck tritt Rückwärtsgehen ein.

4. Druckversuch. Stärker, 1 Minute anhaltend, gleich dem vorigen folgend.

Es tritt Rollen nach rückwärts, 3—4 mal herum, und im Anschluß daran stellt sich große Benommenheit ein, der Kopf ist nach rechts gedreht, die Augen sind meist bedeckt. Zahl der Atemzüge 59.

17. Dezember morgens.

Die Taube hat nicht gefressen, sitzt mit gesenktem Kopf, mit blödsinnigem und schläfrigem Blick im Käfig. Bei der künstlichen Fütterung schluckt sie gut. Wird sie von ihrem Platz fortgetrieben, so läuft sie gegen vorgehaltene Gegenstände, tritt über die Tischkante hinweg und fällt flatternd zu Boden. Mit dem Kopf macht sie fast dauernd wackelnde Bewegungen, der Gang ist schwankend. Faßt man sie an die Flügelspitzen, so entweicht sie nach vorne. Atemzüge 34 in der Minute.

18. Dezember. Selbständige Futteraufnahme wird noch nicht be-

obachtet, abnorme Bewegungen des Kopfes noch vorhanden. In die Luft geworfen, zeigt sie einen matten Flug und fliegt gleich wieder zu Boden. In die Hand genommen, sträubt sie sich heftig und sucht sich frei zu machen. Sie stößt auf ihrem Gang noch häufig an Gegenstände an, doch weicht sie fast immer vor der vorgehaltenen Hand aus. Werden die Flügelspitzen schüttelnd hin- und herbewegt, so läuft sie regelmäßig gegen die $^1/_2$ m von ihr sich befindende Wand. Der Blick ist außerordentlich stier. Die Pupillen haben normale Weite.

8. Januar 1902. Während der verflossenen 20 Tage soll die Taube nicht selbständig Erbsen und Wasser genommen haben. Es wird eine andere Taube zu ihr ins Bauer gesetzt, gleich läßt sie jene den Tauben eigentümlichen, knurrenden Töne vernehmen und hackt auf den unwillkommenen Besuch zornig los.

13. Januar. Der Diener teilt mir mit, die Taube sei, wenn sie längere Zeit nicht gefüttert wurde, im Käfig vor Hunger hin und her geflattert, habe aber, wenn Erbsen vorgeworfen wurden, keine davon genommen.

Nach längerem Beobachten sehe ich heute, daß sie etwa 6 vergebliche Versuche macht, eine Erbse mit dem Schnabel zu fassen, als mehr Erbsen vorgeworfen werden, frißt sie etwa 20 Erbsen, die sie nach häufigem Vorbeipicken und Fallenlassen erhascht hat.

21. Januar. 5. Druckversuch.

In den letzten 8 Tagen hat die Taube gut gefressen, außer einem leichten Wackeln des Kopfes sind keine Störungen bemerkt worden. Das Gehirn wird, wie oben angegeben, 3 Minuten komprimiert. Anfangs zeigt sich heftiges Sträuben mit Öffnen und Schließen der Lider verbunden. Die Atmung wird langsamer, schnörchelnd und am Ende des Druckes sistiert sie. Leichter Nystagmus ist in der letzten Minute zu bemerken.

Frei gelassen: starkes Schwanken anfangs. Die Pupille reagiert auf Licht. Angetrieben, verläßt sie ihren Platz und läuft einige Schritte bald in gerader, bald in wechselnder Richtung und stößt gegen die vorgehaltene Hand und ihr in den Weg gelegte Gegenstände. Ab und zu werden dünnflüssige Exkremente abgesetzt.

6. Druckversuch. $^3/_4$ Minute, mittelstark.

Nach dem Druck vermag die Taube sich im ersten Augenblick kaum stehend zu erhalten, dann sitzt sie, das Bild des Blödsinns, mit angezogenem Kopf und etwas aufgerichteten Federn da. Die Zahl der Atemzüge beträgt 50 in der Minute. Schüttelt man den Kopf und Hals, den Schnabel erfassend, hin und her, so sucht sie diesen den Fingern zu entwinden und läuft einige Schritte davon, doch war sie vor diesem Druck viel leichter dazu zu bewegen. Im übrigen das Verhalten wie vorhin.

22. Januar. Die Taube hat nicht gefressen; beim Versuche sie zu greifen, was sehr leicht gelingt, benutzt sie nicht die Flügel, sondern nur die Beine zur Flucht. Dabei ist der Gang langsam und eigentümlich tappend. Die Pupillen reagieren gut. Es scheint eine Herabsetzung des Sehvermögens vorzuliegen, links deutlicher als rechts.

23. Januar. Verhalten beim Greifen wie gestern. Auf einen Finger

gesetzt, schließt sie die Krallen nur sehr locker um diesen. Auf einer Stuhllehne hält sie sich schwer aufrecht und flattert bei geringer Bewegung des Stuhles zu Boden, wo sie bewegungslos ohne Sinn und Verständnis für die Außenwelt sitzen bleibt.

24. Januar. Das Erkennungsvermögen der Taube ist noch stark herabgesetzt. Nimmt man sie in die Hand, so zeigt sie heftige Abwehrbewegungen, stärker als eine normale Taube in der Regel. Nähert man sich mit der Hand schnell ihrem Kopf, so macht sie keine Fluchtversuche. Der Krallenschluß ist wie gestern. Die Beine befinden sich oft in anormaler Lage; bald werden sie mehrere Minuten, während sie vor mir auf dem Tisch steht, weit gespreizt, bald wird das eine Bein nach vorne, das andere nach hinten gestellt. Auf Händeklatschen reagiert sie nicht. Die Atemzüge betragen 28—30 in der Minute. Futter nimmt sie noch nicht selbständig auf.

29. Januar. Die Taube frißt und sieht, doch scheut sie stärker als sonst. Atemzüge 28—30 in der Minute. Der Kopf wird meist noch leicht zitternd bewegt.

7. Druckversuch.

Das Gehirn wird relativ stark 3 Minuten lang komprimiert. Dabei tritt plötzlich Pupillenerweiterung ein. Abwehrbewegungen und Nystagmus wurden nicht konstatiert. Losgelassen, rennt sie schnell mit gesenktem Kopf und Hals nach vorn und geht dann einige Schritte unter starkem Schwanken. In den ersten 5 Minuten nach dem Druck werden fünfmal dünnflüssige Exkremente abgesetzt. Im weiteren Verlauf bleibt sie stumpfsinnig auf einem Fleck.

30. Januar. 8. Druckversuch. Ziemlich stark, Dauer 1 Minute. Die Pupille erweitert sich am Ende des Drucks. Sofort, nachdem sie freigegeben, stürzt sie eine kleine Strecke nach vorn und macht fünf Rollbewegungen nach vorne und daran anschließend Manegebewegung nach rechts herum. Die Dauer dieser Zwangsbewegungen beträgt nur 20—30 Sekunden, dann liegt die Taube etwa eine Minute lang erschöpft mit ausgebreiteten Flügeln und starrer, weiter Pupille auf dem Boden.

Auf die Stuhllehne gesetzt, hält sie sich einen Augenblick, sinkt, dann den Kopf nach rechts gedreht, die Augenlider müde über die Bulbi ziehend, vorne hinunter und flattert zu Boden, wo sie komatös mit aufgebürsteten Federn und angezogenem Kopf verharrt, ab und zu entleert sie dünnflüssige Exkremente; die Beine sind weiter als sonst auseinandergestellt. 10 Minuten nach dem Druck beträgt die Zahl der Atemzüge 72.

4 Stunden später weicht die Taube beim Gehen der vorgehaltenen Hand aus.

4. Februar. Die Taube zittert leicht mit dem Kopf; vorgeworfene Erbsen bringt sie in der Regel erst in den Schnabel, nachdem sie etwa zehnmal fehlgepickt hat. Sie zeigt sich auffallend scheu.

9. Druckversuch. Es ergibt sich, daß bei mittelstarkem Drücken die Frequenz der Atmung zunimmt, bei verstärktem Druck nimmt sie ab und wird schnörchelnd. Am Ende der Druckwirkung werden die Schleimhäute zyanotisch verfärbt. Wie sie auf den Boden gesetzt wird, stürzt sie taumelnd nach vorne und sucht Rollbewegungen nach vorn zu machen, was ihr vielleicht wegen zu großer Schwäche nicht gelingt. Die Taube

sieht zunächst nicht und reagiert auch auch auf Geräusche nicht. Etwa 3 Minuten sitzt sie in sich gekehrt auf einem Fleck, dann geht sie ohne äußere Veranlassung ca. 10 Minuten in nicht beschleunigter Gangart im Kreise um ein Stuhlbein als Zentrum herum und setzt mehrmals dünnflüssige Exkremente ab.

5. Februar. Die Taube sieht anscheinend noch nicht. Wird sie nämlich in die Luft geworfen, so fliegt sie gegen ein eisernes Gitter und fliegt und läuft beim Greifen nicht davon. Sie sitzt mit den heute gedrückten Tauben in einem Käfig. Zunächst werfe ich über den ganzen Boden verstreut Futter. Die anderen werden dadurch nicht berührt, dagegen bewegt diese den Kopf derartig, daß der Eindruck des Hörchens hierdurch hervorgerufen wird[1]). Ich schütte hierauf Erbsen in die sonst als Futternapf benutzte metallene Schale. Das damit verbundene bekannte Rasseln lockt die Taube an; sie geht auf die Schale zu, steigt ungeschickt hinein und pickt etwa 30—40 mal auf die Erbsen los; doch keine erfaßt sie. Der Kropf war leer.

4 Stunden später, Zittern des Kopfes; nachdem Futter vorgeworfen ist, pickt sie mehrmals auf den Boden umher, vor ihr liegende Erbsen selten berührend; in den Schnabel bringt sie keine.

Wirft man sie in die Luft, so fliegt sie gegen die Decke, klammert sich an die Wand und benutzt nicht die vielen Stangen zum Sitzen. Wird dagegen eine andere Taube in ihren Käfig gebracht, versetzt sie dieser zornig Schnabelhiebe.

13. März. Die Taube pickt beim Fressen noch häufig vorbei und zittert mit Kopf und Hals.

29. Mai. Die Taube ist sehr gut genährt und frißt meistens mit gutem Appetit und der normalen Geschicklichkeit. Sie hat sich mit einem Täuberich gepaart, dem sie nach Taubenart ein hohes Maß von Zärtlichkeit entgegenbringt. Doch ist im ganzen eine deutliche Abnahme der Lebhaftigkeit zu konstatieren; mit Rücksicht auf ihren eigentümlichen traurigen Blick und die gedrückte nach vorn übergebeugte Haltung möchte man sie für melancholisch halten. Sie läuft nicht so viel wie ihre Gefährtinnen im Zimmer umher. Sie sitzt fast immer auf dem Boden und nicht auf der Sitzstange, weil sie nur schlecht fliegt. Der rechte Flügel scheint paretisch zu sein.

1. Oktober. Es ist dasselbe Bild wie vor Monaten; der Ernährungszustand ist ein sehr guter.

19. November. Allgemeinstörungen sind heute ebensowenig wie früher zu beobachten. Die einzigen Abweichungen von dem normalen Verhalten bestehen in einer geringgradigen Schwäche des rechten Flügels. Atrophische Muskeln sind nicht zu konstatieren. Das Fressen geschieht etwas hastig. Blick und Temperament der Taube lassen auf geringgradige cerebrale Veränderungen schließen. Das Gehirn tritt 2 mm über das Schädeldach hervor.

10. Druckversuch. 11 Uhr 30 Min. V. Es wird, nachdem die Taube sich beruhigt hat, ein mäßiger, 4 Minuten anhaltender Druck aus-

1) Die Art der Bewegung ist analog derjenigen, die von einer geblendeten Taube beim Futterschütten in der Regel gemacht wurde.

geübt. Die Zahl der Atemzüge, die vor dem Druck 33 in der Viertelminute beträgt, fällt auf 19 in derselben Zeit und sinkt nicht unter 17. Das Gehirn kommt 4 mm unter dem Schädeldach zu liegen. Abwehrbewegungen bestehen während der ganzen Druckwirkung in einem dreimal schnell aufeinander folgenden Ausstrecken und Anziehen der Beine. Wie sie hingesetzt wird, zeigt sie leichtes Taumeln; wird die Hand schnell ihrem Kopf genähert, so wird derselbe ausweichend zur Seite gebeugt.

11 Uhr 38 Min. V. Jetzt weicht die Taube beim Greifen aus, fliegt sogar eine Strecke davon. Auf einen Finger gesetzt, bleibt sie auch dann noch sitzen, wenn man, wie oben, die Hand ihrem Kopfe nähert.

12 Uhr 5 Min. V. Sie wird zu den anderen Tauben gesetzt. Von dem vorgeworfenen Futter frißt sie nichts. Das Gehirn liegt noch immer unter dem Schädeldach. Beim Spannen der Kopfhaut treten die Knochenränder scharf hervor.

3 Uhr 30 Min. N. Die Taube wird Erbsen fressend angetroffen. Der Kropf ist stramm gefüllt. Der Gehirntumor hat die sonstige Größe wieder erlangt. Trotz sorgfältiger Prüfung ist keine Abweichung von der Norm in dem Verhalten der Taube festzustellen.

11. Druckversuch. 3 Uhr 30 Min. N. Die Taube wird auf dem Rücken liegend in der Hand gehalten. Als sie sich im hypnotischen Zustand befindet, wird ein kräftiger Druck auf das Gehirn ausgeübt. Dauer 2 Minuten. Das Gehirn liegt am Ende der Druckwirkung, 4 mm unter dem Niveau des Schädeldaches. Am Anfang wird schnelles Öffnen und Schließen der Augenlider beobachtet. Abwehrbewegungen treten überhaupt nicht ein. Nach $1\frac{1}{2}$ Minuten streckt sie krampfhaft die Beine, die Atmung wird sehr flach, die Bulbi werden einige Male langsam hin und her bewegt. Beim Hinsetzen bekundet sie zunächst starkes Taumeln, dann sitzt sie still auf einem Fleck, fliegt aber, als ich sie mit der Hand verscheuchen will, davon. Es werden Exkremente abgesetzt.

3 Uhr 45 Min. N. Ich greife sie mit geringer Mühe. Die Zahl der Atemzüge beträgt beim Halten in der Hand 30 in der Viertelminute.

12. Druckversuch. Es wird aufs neue 3 Minuten stark gedrückt. Bei jedem plötzlichen Verstärken des Druckes treten Abwehrbewegungen, jedoch keine Krämpfe ein. Beim Freigeben wieder Taumeln, Absetzen von Exkrementen.

3 Uhr 50 Min. N. Die Taube fliegt beim Greifen davon.

13. Druckversuch. 3 Uhr 55 Min. N. 1 Minute heftig gedrückt. Sofort Abwehrbewegungen mit Beinen und Flügeln. Sie bleibt, auf den Finger gesetzt, sitzen.

14. Druckversuch. 3 Uhr 57 Min. N. Einige Sekunden heftig gedrückt. Sie fliegt sofort nach dem Loslassen davon, und auf der Erde angekommen, sieht sie sich verwundert, blödsinnig und stier um.

4 Uhr N. Nachdem sie gegriffen, werden 24 Atemzüge in $\frac{1}{4}$ Minute gezählt.

15. Druckversuch. $\frac{1}{2}$ Minute sehr heftig. Abwehrbewegungen; ein geringer Grad von Nystagmus, dann Verengerung der Pupille, schnörchelndes Atmen. Beim Hinsetzen Taumeln.

4 Uhr 3 Min. N. Sie läßt sich leicht greifen, fliegt, wenn sie in die Luft geworfen wird, höher als sonst. Sie steht vor mir auf dem

Tisch mit stierem Blick, der Kopf ist ein wenig nach der rechten Seite gedreht. Das Gehirn liegt 4—5 mm unter dem Schädeldach.

4 Uhr 5 Min. N. Beim Verscheuchen mit der Hand weicht sie zur Seite. Beim Klatschen schrickt sie nicht zusammen.

4 Uhr 7 Min. N. Setzt Exkremente ab, stierer Blick, Schwäche, steht nicht aufrecht, die Gelenke sind gebeugt, steht etwas nach links geneigt da, richtet sich beim Berühren mit dem Finger auf. Der Kopf wird oft nach hinten so verdreht, daß die Schnabelspitze dabei auf dem Rücken ruht. Die Pupillen reagieren. Die Augenlider werden oft langsam müde über die Bulbi gezogen.

4 Uhr 12 Min. N. Ruhiges Atmen, 26 Atemzüge in der Minute.

4 Uhr 13 Min. N. Beim Händeklatschen wird der Hals ganz wenig gestreckt, doch bleibt sie vor mir auf dem Tisch stehen. Die Augenlider werden noch immer müde über die Bulbi gezogen. Der Eindruck des Müdeseins kommt dadurch zustande, daß das untere Augenlid längere Zeit nach oben gezogen bleibt, während das obere herauf und heruntergezogen wird. Kopf und Hals, werden bald nach links, bald nach rechts rückwärts gedreht.

4 Uhr 17 Min. N. Ich gehe mit der Hand gegen das rechte Auge der vor mir stehenden Taube sehr langsam vor. Bei einer Entfernung von etwa 15 cm bewegt sie etwas den Kopf, und der bisher außerordentlich stumpfsinnige Blick verändert sich so, daß man auf einen gewissen Grad von Sehvermögen schließen darf. Bei Wiederholung des Experimentes, wird der etwas eingezogene Kopf regelmäßig mit dem Hals ausgestreckt. Bei weiterer Annäherung der Hand trippelt sie ausweichend einige Schritte nach der entgegengesetzten Seite. Auf Schall reagiert sie meistens gar nicht. Die Halsfedern sind etwas aufgerichtet, der Kopf ist nur mäßig angezogen.

4 Uhr 25 Min. N. Der Kopf wird noch immer bald nach rechts, bald nach links, wie oben, rückwärts verdreht. 32 Atemzüge in der Minute.

4 Uhr 55 Min. N. Die Taube sitzt etwa 20 Minuten auf meinem Schoß. Drehen des Kopfes, wie vorhin. Die Augenlider werden nicht mehr so häufig geschlossen. Ich schüttele sie am Schnabel hin und her; zunächst geschieht nichts, bald aber fliegt sie auf den Boden.

Das Gehirn ist noch in derselben Weise eingedrückt, wie unmittelbar nach dem Druck.

20. November. 11 Uhr V. Die Taube zeigt ihr früheres Verhalten wieder. Das Gehirn tritt wie sonst aus der Öffnung hervor. Im Kropf befinden sich viele Erbsen, also hat sie gefressen.

16. Druckversuch. 24. November. 10 Uhr V. 10 Sekunden lang wird ein starker Druck ausgeübt. Krampf der Beine, Strecken derselben. Das Gehirn, das 2 mm hervorquoll, liegt 2 mm unter dem Schädeldach. Losgelassen, stürzt sie heftig mit den Flügeln schlagend, etwa 1 m auf dem Boden nach vorne und versucht sich nach vorne zu überschlagen; dann bleibt sie still stehen.

10 Uhr 10 Min. V. Die Taube zeigt keine erheblichen Störungen mehr. Als ich auf die Taube zugehe, läuft sie davon. Gegriffen und auf den Finger gesetzt, bleibt sie einen Augenblick sitzen, um alsdann

auf den Boden zu fliegen. Die Rücken- und Halsfedern sind etwas aufgerichtet; sie pickt sich oft in den Federn herum und spaziert in dem Zimmer, wie sonst umher.

10 Uhr 14 Min. V. In die Hand genommen, zeigt sie dasselbe Sträuben wie vor dem Druck.

17. Druckversuch. 10 Uhr 17 Min. V. 3/4 Minute lang wird außerordentlich stark gedrückt. Die Zahl der sehr flachen Atemzüge in der letzten Viertelminute beträgt 22. Diesen vorauf gingen einige sehr tiefe, krampfhaft angestrengte Atemzüge. Die Pupillen verengern sich stark. Beim Hinsetzen auf den Boden wird der Kopf krampfartig in den Nacken gebeugt. Der Blick ist stier, Pupillar- und Kornealreflex sind erloschen.

10 Uhr 19 Min. V. Sie sitzt da, wie oben geschildert, der Schnabel ruht meist auf dem Rücken.

10 Uhr 21 Min. V. Als ich auf sie zugehe, weicht sie mit wildem Blick aus. Obwohl diesmal der Druck ebenso stark wie der letzte war und länger anhielt, sind merkwürdigerweise die Veränderungen nicht größer.

10 Uhr 30 Min. V. Die Taube, die still auf einem Fleck gestanden, versucht auf eine Stange zu fliegen, läuft im Zimmer umher, pickt sich im Federkleid herum. Der Kopf wird wie sonst getragen.

10 Uhr 47 Min. V. Sie frißt einige Erbsen, obwohl sie vor dem Druck den Kropf ziemlich voll hatte.

12 Uhr 10 Min. V. Sie frißt vorgeworfene Erbsen mit gutem Appetit. Es können keine vom Druck herrührende Störungen wahrgenommen werden.

2. Versuchsreihe.

Geschieferte Taube. Operation in derselben Weise wie oben.

1. Druckversuch. 6. Dezember 1901. Das Gehirn wird stark komprimiert. Dauer 2 Minuten. Starke Pupillenverengerung nach 1 Minute. Abwehrbewegungen.

Die Taube sitzt nach dem Druck mit gesträubten Hals- und Rückenfedern und nach rechts gedrehtem Kopf sehr apathisch da. Beim Berühren des Kopfes mit dem Finger wird derselbe gerade ausgenommen. Der Pupillarreflex zeigt sich 5 Minuten nach dem Druckversuch erhalten. Zuweilen wird der Kopf auch nach links gedreht. Ein Streichholz kann dicht vor das offene Auge gebracht werden, sie rührt sich nicht. Das Erkennungsvermögen scheint aufgehoben zu sein. Das Fliegen wird ungeschickt ausgeführt.

8. Dezember. Die Taube zeigt keine erkennbaren Störungen.

2. Druckversuch. Nach 3 Minuten: starke Pupillenverengerung, gleich darauf Nystagmus. Nach Aufhebung des Drucks liegt die Taube wie tot einige Sekunden am Boden, erholt sich jedoch und bietet, wie oben, das Bild großen Stupors.

18. Dezember. Heute das Bild der normalen Taube.

4. Februar 1902. 3. Druckversuch. Das Gehirn wird so komprimiert, daß es 5 mm unterhalb des Schädeldaches zu liegen kommt. Folge des Drucks: Stupor, häufige Defäkation.

5. Februar. Die Taube frißt und zeigt sich vollkommen munter.

4. Druckversuch. Starker Druck: am Ende des Drucks, Erweiterung der Pupille. Folgen: Stupor, Herabsetzung des Sehvermögens.

14. Februar. 5. Druckversuch. Die Taube ist schon längere Zeit vollständig wieder hergestellt.

Es wird 4 Minuten anhaltend gedrückt. Das Gehirn liegt am Ende des Drucks 5 mm unterhalb des Schädeldaches. Die Atmung wird zuletzt ganz flach, langsam und sistiert. Die vorher verengten Pupillen erweitern sich und Krämpfe der Beine treten ein. Jetzt sistiert der Druck, doch schlaff und leblos bleibt sie auf dem Boden liegen. Künstliche Atmung belebt sie nicht mehr.

Obduktionsprotokoll.

Blutsuggillationen in der Halshaut. Die Venen sind mit schwarzrotem Blut gefüllt; die Kopfhaut ist mit der Dura nicht verwachsen. Die Dura ist schwartig verdickt. Der Knochendefekt ist nicht regeneriert. Die Hemisphären sind dunkelrot auf dem Durchschnitt, die übrigen Gehirnteile haben normale Farbe.

3. Versuchsreihe.

Rotbraune Taube. Operation 15. November 1901. Bei der Operation wird der Sinus longitudinalis verletzt. Die Blutung sistiert durch Kompression der blutenden Stelle in etwa 3 Minuten. Nach der Operation ist etwas unlustiges Benehmen vorhanden, sonst keine Störungen.

22. November. Die Taube zeigt keine Störungen. Hautschnitt ist gut verheilt.

1. Druckversuch. Kräftig: Dauer 1—2 Minuten. Anfangs schnelles Öffnen und Schließen der Augenlider, später sind sie meist geschlossen.

Etwa nach einer $^1/_2$ Minute werden heftige Abwehrbewegungen gemacht. Die Atmung ist sehr angestrengt. Wie die Taube freigelassen wird, zeigt sie keine erkennbaren Störungen.

Es wird nun ein fester Wattetampon von fast Haselnußgröße über den Schädeldefekt, wo sich durch den vorhin ausgeübten Druck eine dem drückenden Finger entsprechende Vertiefung gebildet hat, gelegt, und mit Heftpflasterstreifen befestigt. Zur Verstärkung des Druckes werden kleine Holzstäbchen, die vorher keilförmig zugespitzt sind, zwischen Wattetampon und Heftpflasterstreifen geschoben. Die Taube sucht sich durch Kratzen mit den Füßen dieser ungewohnten Kappe zu entledigen. 2 Stunden wird sie überwacht.

23. November. Die Kappe sitzt noch, die Taube zeigt keine Störungen.

25. November. Morgens hat sie sich die Druckkappe, die im ganzen etwa 40 Stunden das Gehirn imprimiert hat, abgelöst. An der Operationsstelle aber hat sich eine blasenartige fluktuierende Anschwellung von über Haselnußgröße gebildet. Die äußere verschiebbare Haut ist stark gespannt. Die Anschwellung ragt 7 mm über das Schädeldach hervor. Störungen sind nicht zu konstatieren.

27. November. Der Tumor hat dieselbe Größe. Es besteht kein herabgesetztes Bewußtsein, denn auf alle Reize reagiert sie wie eine

normale Taube. Vor allem ist Freßlust vorhanden, und Abweichungen im Fluge können nicht wahrgenommen werden.

2. Dezember. 2. Druckversuch. Der Tumor wird mit dem Finger stark komprimiert bis krampfhaftes Zucken an den Füßen eintritt. Nach wiederholter starker Kompression ist der Tumor fortgedrückt. Störungen treten nach der Kompression weder gleich noch in den nächsten Stunden ein.

4. Dezember. Das Gehirn wölbt sich 5—6 mm an der Operationsstelle hervor.

3. Druckversuch. Mäßig; 5 Minuten. Während der Druckwirkung treten keine erkennbaren Symptome auf. Störungen sind im Anschluß daran nicht vorhanden.

5. Dezember. Der Tumor ist jedoch nicht ganz in der früheren Größe wiedergekehrt.

6. Dezember. 4. Druckversuch. Es wird etwa 15 mal das Gehirn komprimiert, jedesmal etwa 15 Sekunden. Bei allen Versuchen stellt sich regelmäßig Verengerung der Pupille ein.

Hieran anschließend wird ein mehr verstärkter und länger anhaltender Druck ausgeübt. Dabei erhält man die Empfindung eines sich lösenden Widerstandes, etwa des Sprengens einer feinen Membran. Die fluktuierende Anschwellung schwindet schnell und das Hirn liegt nun etwa 3—5 mm unter dem Schädeldach.

Der Druck wird nun noch erhöht, bis bald Nystagmus und Erweiterung der Pupille, verbunden mit heftigen Abwehrbewegungen, eintreten. Die Schleimhäute sind bläulichrot. Die Taube wird auf die Erde gesetzt. Sie läuft zunächst einige Schritte taumelnd, fliegt dann aber auf einen Schrank, wo sie etwas benommen sitzen bleibt.

9. Dezember. Die Taube frißt ausgezeichnet. Keine Störungen. Das Gehirn ist etwas hervorgewölbt.

5. Druckversuch. Dauer des Versuchs 5 Minuten. Anfangs stellt sich auf plötzlich verstärkten Druck regelmäßig Pupillenverengerug ein, später nicht mehr. Bei Anwendung eines plötzlichen, sehr intensiven Druckes starke Pupillenverengerung und geringgradiger Nystagmus; beides vergeht schnell. Beim Freigeben zeigt die Taube keine auffallenden Störungen.

20. Dezember. Das Gehirn ragt 4—5 mm über das Schädeldach hervor und zwar in Form zweier gleichmäßig gerundeter, kugeligen Wülste, die durch eine seichte, auch an der äußeren Haut sichtbaren Vertiefung getrennt sind. Die Haut ist leicht über diesen Wülsten verschiebbar, und das Gehirn läßt sich durch leichten Druck hin- und herschieben, ohne, wie es scheint, eine Empfindung auszulösen.

6. Druckversuch. Es wird 3 Minuten ziemlich kräftig gedrückt. Nystagmus wird bemerkt. Nach Sistierung des Druckes taumelt die Taube in den ersten Sekunden und zeigt Benommenheit; auch die Sehkraft erscheint im ersten Augenblick unterdrückt zu sein, ist aber bei der Wiederkehr des vollen Bewußtseins normal. 15 Minuten nach dem Druck frißt sie mit gutem Appetit vorgestreute Erbsen.

30. Januar 1902. Der Tumor hat eine Höhe von 5 mm und seine Basis entspricht der Schädellücke.

7. Druckversuch. Es wird plötzlich ein heftiger Druck auf den Tumor ausgeübt, so daß das Gehirn nach dem Druck 4 mm unterhalb des Schädeldaches liegt. Auf der Höhe des Druckes tritt fast Pupillenschluß ein.

Nach Fortnahme des drückenden Fingers sofort auf die Erde gesetzt, führt sie mit großer Geschwindigkeit etwa 1 Minute Kreisbewegungen nach vorne und rechts herum aus; ihre Brust schleift dabei auf der Erde. Darauf zur Ruhe gekommen sieht sie sich verwundert, wie aus einem Schlafe erwacht, um, läßt sich jedoch mit geringer Mühe, weil sie nur laufend ausweicht, greifen. In die Luft geworfen, fliegt sie ohne auffallende Störungen. Ich gewinne den Eindruck, daß das Sehvermögen nicht wesentlich gestört ist. Die Taube wird in einen Käfig gesetzt und frißt sofort 3 bis 4 von den vorgeworfenen Erbsen.

4. Januar 1902. 8. Druckversuch. Der Tumor wird ohne irgendwelche Reaktion in einer Minute fortgedrückt.

13. Februar 1902. 9. Druckversuch. 4 Minuten wird mäßig gedrückt. Das Gehirn liegt am Ende etwa 4 mm tief unter dem Schädeldach. Nach 2 Minuten tritt starke Pupillenverengerung ein, schließlich Nystagmus. Nach der Freigabe zeigt sie wieder im ersten Moment Schwanken, sieht sich gleichsam verwundert um und fliegt fort, als ich versuche sie zu greifen.

17. Februar 1902. 10. Druckversuch. Sehr kräftig 1 Minute. Nystagmus, Pupillenverengerung. Defäkation. Nach Aufhebung: Taumeln, dann Erholung zur Norm in wenigen Minuten.

20. Februar 1902. 11. Druckversuch. Die Taube ist vollkommen munter. Der Tumor hat sich in der früheren Größe wieder eingestellt. Es wird der Tumor so fortgedrückt, daß sich das Gehirn mit dem Schädeldach in gleicher Höhe befindet. Obwohl der drückende Finger erst nach 10 Minuten entfernt wird, können nicht die geringsten Symptome festgestellt werden.

27. Februar 1902. Die Knochenränder haben sich nach oben umgebogen. Der Tumor besteht in der alten Weise.

20. Mai 1902. Der Tumor ist etwas vergrößert; sein höchster Punkt liegt 6 mm über dem Schädeldach. Die Taube ist munter.

12. Druckversuch. Dauer 2 Minuten. Das Gehirn liegt am Ende des Druckes 4 mm unter dem Schädeldach. Es wird 3 mal kurzes Sträuben während des Drückens beobachtet. Wie die forthaltende Hand sich nach dem Druck öffnet, fliegt die Taube davon. Der Tumor ist nach einer halben Stunde noch nicht wiedergekehrt, das Gehirn liegt fast noch so tief wie gleich nach dem Druck.

20. Mai 1902. Der Tumor ist in der ursprünglichen Höhe von 6 mm zurückgekehrt. An der munteren Taube sind keine Störungen bemerkbar.

1. Oktober 1902. Die Taube ist gut genährt. Der Defekt besitzt die alte Form; der aus diesem hervorgetretene Tumor hat die sonstige Größe. Die Knochenränder sind aufgerichtet.

Ihr ganzes Benehmen deutet auf normales Bewußtsein hin, daß trotz der häufigen Versuche nicht gelitten hat. Der Flug ist sehr leicht. Die Taube ist seit Mai mit normalen und allen andern Versuchstauben in einem Zimmer untergebracht. Seit Mai hat sie sich mit einem ebenfalls zu den Versuchen benutzten Täuberich gepaart (vergl. 7. Versuchsreihe).

Das Bild ihres Geschlechtslebens ist durchaus identisch mit dem normaler Tauben. Im Juni, sobald von dem Paar in einem an der Wand sich befindlichen Kasten aus Strohhalmen ein Nest gebaut ist, werden von der Taube 2 Eier gelegt. Ich kann den großen Eifer, mit dem sie das Geschäft des Brütens besorgt, hervorheben. Einmal hatte ich sämtliche im Zimmer befindlichen Tauben hungern lassen. Wie ich Erbsen schütte, stürzen alle gierig auf das Futter los, auch diese kommt von ihrem Nest herunter, erhascht schnell einige Körner und kehrt dann, ihren Appetit dem Pflichtgefühl unterordnend, zum Nest zurück.

Nach meiner 3monatlichen Abwesenheit berichtet mir der Diener, das eine Ei sei nur ausgebrütet und die junge Taube, über 2 Monate alt, sei 4 Tage vor meiner Rückkehr an einer Verletzung gestorben. Zur Beurteilung ihrer Psyche diene noch folgendes:

8. Oktober 1902. Die Taube hat im Verein mit 2 normalen und 12 Versuchstauben 30 Stunden kein Futter erhalten. Beim Betreten des Taubenzimmers läuft sie gleich den andern erwartungsvoll hin und her, schlägt wie diese mit den Flügeln. In der Hoffnung sich getäuscht sehend, sitzen bald alle still wieder auf dem Boden. Jetzt setze ich ein $^3/_4$ mit Erbsen gefülltes zylindrisches Glasgefäß in die Nähe der Tauben. Alle stürzen auf das Gefäß mit den Flügeln schlagend und sich um dasselbe herumdrängend und picken auf dessen Glaswand, hinter welcher sich die begehrte Nahrung befindet, los. Dieses vergebliche Bemühen setzen die Tauben mit großem Eifer etwa 10 Minuten fort, dann hören schon einige damit auf, ab und zu noch einen erneuten Versuch machend. Gelegentlich, aus Ärger und Neid darüber, daß die eine glücklicher als die andere im Erhaschen der Erbsen sein könnte, werden Schnabelhiebe ausgeteilt. Obige Taube ist auf einen erhöhten Sitz geflogen und kommt nach 25 Minuten, während nur noch eine pickt, herunter, setzt sich auf das 25 cm hohe und 8 cm im Durchmesser betragende Glasgefäß und erhascht durch tiefes und mit großer Anstrengung verbundenes Hineinbeugen des Kopfes einige Erbsen. Ich verscheuche sie, sie kehrt bald zurück, doch hat sie nicht viel gelernt: sie pickt einige Male wieder aufs Glas los. Jedoch später, als sie nochmals auf ihren hohen Sitz geflogen war, wiederholt sie den früheren glücklichen Versuch. Die andern, darunter zwei normale Tauben, folgen dem guten Beispiel nicht.

3. November 1902. 13. Druckversuch. 11 Uhr V. Der Tumor wird in $^3/_4$ Minute bis zur Höhe des Schädeldaches fortgedrückt. Die Zahl der Atemzüge beträgt in dem letzten Viertel 14. Es war also keine Herabsetzung der Atmungsfrequenz zu konstatieren. Losgelassen fliegt die Taube mit leichtem Flug davon und fängt sofort an Erbsen zu fressen. 11 Uhr 44 Min. V. Der Tumor ist fast bis zur alten Höhe von 6 mm wiedergekehrt.

14. Druckversuch. Die Atmungsfrequenz der locker in der Hand gehaltenen Taube beträgt kurz vor dem Druck 17 in der Viertelminute.

11 Uhr 44 Min. bis 11 Uhr 48 Min. V. mäßiger Druck; keine Abwehrbewegung. Das unter dem Fingerballen sich befindliche Gehirn liegt am Ende des Druckes 5 mm unter dem Schädeldach. Im Anfang häufiges Öffnen und Schließen der Augen, später bleiben sie geöffnet. Die Atmung wird in Abständen von $^1/_4$—$^1/_2$ Minute genau festgestellt. Es werden 11, 12, 12, 11, 12 Atemzüge in der Viertelminute gezählt.

Als die Hand nach Unterbrechung des Drucks ganz fortgezogen wird, bleibt die Taube auf dem Rücken, vielleicht hypnotisiert, liegen und fliegt dann mit leichtem Fluge davon.

Es sei noch erwähnt, daß der im Gehirn eingebettete Finger ein in der Mitte hervorragendes, dünnes, durch den Finger gespanntes Band fühlte.

11 Uhr 53 Min. V. fliegt die Taube aus eigenem Antriebe mit der gewohnten Leichtigkeit auf einen höher gelegenen Sitz und weicht in ihrem Benehmen nicht von einer normalen Taube ab. 12° liegt das Gehirn noch etwa 3 mm unterhalb des Schädeldaches.

3 Uhr 30 Min. N. Der Tumor ist noch nicht zur früheren Größe zurückgekehrt. Die Taube zeigt keine Störungen.

4. November 1902. 10 Uhr. Der Tumor zeigt die frühere Größe und Spannung wieder. Die Taube wird gegriffen, auf den Rücken gelegt und die Atmung festgestellt. Sie wird locker gehalten und kommt dabei in einen hypnotischen Zustand. Die Atemzüge während 5 Minuten mit $^1/_2$ Minute Unterbrechung gezählt betragen: 40, 30, 30, 30, 28.

Die Atmung ist weder flach noch tief. Ab und zu wird sie durch ein Geräusch aufgeschreckt und streckt dann mechanisch die Beine, ohne den Versuch zum Fortfliegen zu machen, obwohl die Hände ihren Körper kaum berühren. Während sie ganz frei daliegt, fliegt sie auch nicht davon, läßt sich sogar ein Bein nach hinten völlig ausziehen; dasselbe entgleitet meinen Fingern und schnellt in die alte Lage zurück. Die Taube erwacht und fliegt davon und sieht sich auf der Erde angekommen schlaftrunken um.

15. Druckversuch. Sie wird aufs neue gegriffen, wieder auf den Rücken gelegt, so daß die Beine sich frei bewegen können. Die Pupillen können kontrolliert werden. Sie ist ganz ruhig. Die Atmungsfrequenz beträgt nach einer Minute 30 in der halben Minute. Sie ist bald hypnotisiert und rührt sich nicht. In diesem Zustande, ohne ihre Lage zu ändern, wird der Tumor in einer Minute (10 Uhr 15 Min. V.) langsam fortgedrückt. Frequenz und Typus der Atmung erleiden keine Veränderung, auch nicht das geringste Sträuben der Beine und Flügel tritt ein. Als der drückende Finger und die haltende Hand fortgenommen werden, liegt sie, wie zuvor in dem hypnotischen Zustand, mit geöffneten Augen auf dem Rücken. Doch schläft sie nicht tief. Nach $^1/_2$ Minute fliegt sie davon. Die Zahl der Atemzüge betrug zuletzt 28 in der halben Minute. Störungen sind durch das Fortdrücken nicht eingetreten.

10 Uhr 30 Min. V. Die Taube wird wieder ergriffen. Die Atmung wird in derselben Lage und in derselben Weise wie oben gezählt: 36, 32, 28, 28 (je $^1/_2$ Minute). Die Taube bleibt noch 4 Minuten auf dem Rücken liegen, wiegt aber ein wenig mit dem Kopf und fliegt nach 1 Minute, wie ich meine Hand ein wenig bewege, davon. Der Tumor war noch nicht wiedergekehrt.

10 Uhr 35 Min. V. Die Tauben erhalten Morgenfutter; sie ist die erste, die hinzuläuft, und pickt mit großer Sicherheit.

16. Druckversuch. Atmungszahl vorher 40 in der halben Minute. Druckdauer: 1 Uhr 45 Min. bis 1 Uhr 52 Min. Nach 1 Minute liegt mein Fingerballen tief unter dem Schädeldach.

Die Atmung wird gezählt mit etwa 1/4 Minute Unterbrechung und verhält sich wie folgt: 30, 28 regelmäßig; 26, 26 tief; 30, 30, 26, 26 flach (je 1/2 Min.).

Während des Drückens besonders, wenn der Druck momentan wenig verstärkt wird, zeigt sich leichtes, schnell vorübergehendes Zucken mit den Beinen, sonst liegt die Taube ruhig. Pupillenveränderung wird nicht beobachtet. Der Lidschluß wird in derselben Weise wie bei früheren Experimenten wahrgenommen. Auffallend ist der tiefe Eindruck ins Gehirn.

Nach 7 Minuten wird aufgehört, die Taube bleibt 1/2 Minute auf dem Rücken liegen, fliegt dann davon und setzt sich auf einen Stein, wo sie in sich gekehrt die Augen oft müde schließt. (Die Augenlider werden langsam über den Augapfel gezogen, oft bleibt das untere Lid herübergezogen, während sich nur das obere auf und ab bewegt.)

10 Uhr 55 Min. V. Wenn ich langsam auf sie zugehe, läuft sie nicht gleich davon, sondern weicht zunächst scheu und mit stierem Blick mit dem Kopf zur Seite aus, doch fliegt sie nicht wie vor dem Druck davon. Sie läßt sich treiben; es macht den Eindruck, als wenn sie wohl entfliehen möchte, aber die dazu nötigen Bewegungen nicht ausführen kann.

Der Flug ist nicht ganz so leicht wie sonst, doch fliegt sie selbständig auf eine Stange.

11 Uhr V. Ich sehe die Taube einige Körner fressen.

11 Uhr 5 Min. V. Die Taube scheint Hunger zu haben, pickt ab und zu in der Nähe einer mit Erbsen gefüllten Platte am Boden umher, doch geht sie nicht auf die Platte, wo zwei Tauben beim eifrigen Fressen sind. Klatschen in die Hände erschreckt sie. Das Gehirn ist noch nicht wieder hervorgetreten.

5 Uhr N. Der Tumor ist bis 3/4 seiner Größe wiedergekehrt. Die Taube zeigt keine Störung. Auf den Rücken gelegt, schläft sie, gleich einer normalen Taube, bald ein.

24. November. 9 Uhr 48 Min. V. Die Taube läßt sich schwer greifen. Atmungsfrequenz 40 in 1/2 Minute nach dem Greifen.

17. Druckversuch. Innerhalb 20 Sekunden wird durch starkes Drücken der Tumor fortgedrückt, und die Oberfläche des betreffenden Gehirnteils liegt etwa 3 mm unter dem Schädeldach. Heftiges Sträuben etwa 5 Sekunden lang, dann wogendes, verlangsamtes Atmen. Es scheint der Exitus letalis nahe zu sein.

Hingelegt, liegt sie einen Augenblick unbeweglich mit ausgebreiteten Flügeln auf der Seite, steht dann auf, dabei stark hin- und herschwankend.

9 Uhr 52 Min. V. Die Taube scheint nicht zu sehen, denn sie läuft gegen meine Hand. In die Luft geworfen, fliegt sie.

9 Uhr 54 Min. V. Es wird Futter geschüttet. Alle Tauben sind hungrig, da sie noch kein Morgenfutter erhalten haben. Alle fressen begierig, diese nicht. Beim Versuch, sie zu greifen, fliegt sie davon; auf Händeklatschen schrickt sie leicht zusammen.

9 Uhr 56 Min. V. Die Taube sitzt schläfrig mit eingezogenem Kopf auf einem Fleck mit halbbedeckten Augen. Die fressenden Tauben locken sie nicht; ab und zu pickt sie sich in den Federn herum. Die Rücken- und Brustfedern sind etwas aufgerichtet.

10 Uhr V. Beim Greifen sucht sie gehend zu entweichen. Auf einen Finger gesetzt, fliegt sie sofort auf eine hohe Stange.

10 Uhr 28 Min. V. Die Taube frißt wie eine normale. Eine Störung kann nicht mehr wahrgenommen werden.

10 Uhr 30 Min. V. Der Tumor tritt schon wieder etwa 1 mm aus der Schädelhöhle hervor. Zahl der Atemzüge 38 in $^1/_2$ Minute.

10 Uhr 34 Min. V. 18. Druckversuch. Starker Druck; Dauer 10 Sekunden. Es stellt sich sofort heftiges Sträuben ein. Die Atmung steht. Das Gehirn liegt etwa 5 mm unter dem Schädeldach. Losgelassen, versucht sie nach vorn stürzend Rollbewegungen zu machen, setzt Exkremente ab, taumelt einige Schritte und sitzt dann komatös in einer Ecke da.

10 Uhr 40 Min. V. Ich kann mit der Hand vor ihr Auge gehen, dieses berühren, sie zieht den Kopf nicht fort. Ich setze sie auf einen Tisch, berühre mit dem Finger ihren Rücken und sehe, daß sie nach einer Stelle des Tisches pickt, als wolle sie ein Korn erhaschen. Von den darauf vorgelegten Erbsen nimmt sie keine.

10 Uhr 42 Min. V. Als ich auf sie zugehe, weicht sie laufend aus, tritt jedoch nicht über die Kante des Tisches. Beim Fortlaufen pickt sie plötzlich in ein kleines schwarzes Loch des Tisches hinein, holt etwas Undefinierbares heraus, doch frißt sie es nicht. Oft tritt dünnflüssige Defäkation ein.

10 Uhr 45 Min. V. Die Taube weicht beim Ergreifen fliegend aus und bleibt auf den Finger gesetzt nicht mehr sitzen.

10 Uhr 47 Min. Ich sehe, daß die Taube eine Erbse aufpickt, sie aber wieder fallen läßt.

10 Uhr 48 Min. V. Sie sitzt schlafend da, die Augen sind meist geschlossen. Beim Händeklatschen schreckt sie etwas zusammen.

11 Uhr 10 Min. V. Die Taube frißt. Störungen treten kaum noch hervor.

12 Uhr 10 Min. V. Es wird Futter vorgeschüttet, alle Tauben fressen, auch frißt sie mit großer Begierde, als wenn sie starken Hunger empfände. Es ist das Bild einer normalen, nach längerem Hungern fressenden Taube.

25. November. Keine Störungen. Der Tumor besonders links stark hervorgetreten, 6 mm Höhe. Beim Halten anfangs 38 Atemzüge in der halben Minute.

19. Druckversuch. 10 Uhr 14 Min. V. Durch starken Druck wird der Tumor in 10 Sekunden fortgedrückt; der Finger dringt etwa 2 mm in die Knochenlücke ein. Es treten Konvulsionen ein, die Atmung stockt.

Beim Loslassen fällt sie um, schwankt dann 3—4 mal beim Erheben hin und her und geht einige Schritte davon.

10 Uhr 17 Min. V. Sie läßt sich leicht greifen, bleibt einen Augenblick auf den Finger sitzen und fliegt dann davon.

10 Uhr 18 Min. V. Sie fliegt aus eigenem Antriebe auf einen 2 m hoch an der Wand befindlichen Kasten, zieht dann und wann müde die Augenlider über die Augen, zeigt aber im großen und ganzen wenig Abnormes in ihrer Haltung.

10 Uhr 20 Min. V. Es wird Futter geschüttet. Die Taube fliegt sofort munter von ihrem Sitz und frißt einige Erbsen, doch merkwürdigerweise nur die auf dem Boden zerstreut liegenden, während die Futterschale voller Erbsen dasteht.

10 Uhr 23 Min. V. Man kann nicht mehr von einer abnormen Taube sprechen.

4. Versuchsreihe.

3. Juni 1902. Geschieferter Tauber. Operation gut verlaufen.

3. November. Vollständig gesund. Die Taube läßt sich schwer greifen. Sobald sie gefangen, verhält sich die Zahl der Atemzüge wie folgt:

(Die Zahl wird in dem ersten Viertel jeder folgenden Minute festgestellt).

39; 35; 33; 29; —— 21.

Das Gehirn ist aus der Schädelöffnung bis zur Höhe von 3 mm hervorgetreten.

1. Druckversuch. 11 Uhr 3 Min. bis 11 Uhr 5 Min. V. Mäßiger Druck.

Es treten Abwehrbewegungen ein. Die Atmung verhält sich in mehreren, während des Drucks festgestellten Viertelminuten:

20, 12 annähernd normal; 12 flach; 12 etwas tiefer; 10 ganz flach.

Losgelassen, versucht die Taube sich nach hinten hinüberzurollen. Im Anschluß daran erbricht sie 16 Maiskörner. (Die Taube ist vor ½ Stunde gefüttert worden). Die Augen sind geöffnet; sie macht sich nichts daraus, wenn man sie am Schnabel hin- und herschüttelt.

Nach einer Minute weicht sie, beim Versuch, sie mit der Hand zu verscheuchen, mit dem Kopf zur Seite, doch geht sie dabei nicht vom Fleck. In die Luft geworfen, macht sie einige Flügelschläge und läßt sich auf meine Schulter nieder. Ab und zu werden noch Brechbewegungen gemacht, die aber keinen Erfolg haben.

11 Uhr 13 Min. V. Während diese Notizen gemacht werden, sitzt die Taube mit angezogenem Kopf, aufgerichteten Federn und offenen, stieren Augen in einer Ecke. Auf Händeklatschen schrickt sie zusammen, doch verläßt sie ihren Platz nicht.

11 Uhr 16 Min. V. Sie läuft jetzt davon, wie ich sie zu greifen versuche.

11 Uhr 20 Min. V. Langsam auf sie zugehend, kann ich ihren Schnabel fassen, ihn hin- und herschütteln. Sie duckt sich dabei bald nach der einen, bald nach der anderen Seite, doch weder fliegt sie, noch geht sie davon.

In die Luft geworfen, fliegt sie gegen die Wand, klammert sich fest und bleibt eine Minute in dieser unbequemen Lage sitzen. Ich nähere meine Hand ihrem Kopf, sie duckt sich dabei scheu nach unten, gibt eigentümliche Laute von sich, wie sie Tauben ausstoßen, wenn sie erschreckt sind, aber sie fliegt nicht davon. Das geschieht erst später aus eigenem Antriebe.

11 Uhr 30 Min. V. Es wird Futter vorgeworfen. Sie bleibt teilnahmslos in einer Ecke sitzen.

12 Uhr V. Die Taube läßt sich leicht greifen; denn sie weicht nur gehend aus. Auf den Finger gesetzt, bleibt sie zunächst darauf sitzen und fliegt erst nach mehrfachem Hin- und Herwippen auf den Boden. Wird ihr Gleichgewicht gestört, so stellt sie es verhältnismäßig leicht wieder her.

3 Uhr 40 Min. N. Die Taube zeigt keine Stöngen mehr.

5. November. Das Gehirn tritt in derselben Weise wie sonst hervor.

2. Druckversuch. 11 Uhr 30 Min. V. Es wird, während die Taube in der Hand auf dem Rücken liegt und sich beruhigt hat [1]), ein leichter Druck ausgeübt. Die Atemfrequenz verhält sich 30, 30, 26, 26 (in 1/2 Minute).

Es wird der Gehirntumor kaum fortgedrückt. Die Augenlider werden nur ab und zu bewegt, Abwehrbewegungen treten fast gar nicht ein. Am Ende des Drucks tritt krampfartiges Strecken der Beine ein. Die bisher locker gehaltene Taube wird vollständig freigegeben; doch bleibt sie auf dem Rücken liegen, Atemfrequenz wie zuletzt. Die Augen sind geöffnet. Das rechte Bein zittert einen Augenblick. Die Muskulatur der Beine befindet sich im Kontraktionszustande; die Taube duldet das mit Schwierigkeit verknüpfte Ausziehen derselben (eine eingeschläferte Taube duldet es auch). Noch 3 Minuten duldet sie derartige und ähnliche Experimente (die Muskulatur ist nach 2 Minuten wieder schlaffer geworden) und fliegt auf den Boden.

Hebe ich aus der Ferne die Hand, so reagiert sie darauf durch geringgradiges Ausstrecken des Halses, Veränderung des Blickes und zuweilen durch Rückwärtstrippeln um 1 oder 2 Schritte. Das Greifen ist bedeutend leichter als vor dem Druck.

3. Druckversuch. 11 Uhr 45 Min. V. Die Taube wird zunächst eingeschläfert, die Atemzahl beträgt kurz vor Ausübung des Druckes 26 in 1/2 Minute. Leichter Druck.

Zunächst stellt sich krampfhaftes Strecken der Beine ein, gleich darauf geringgradige Konvulsionen über den ganzen Körper, leichtes Verdrehen des Kopfes, die Atmung ist unverändert.

Die Taube bleibt losgelassen mit offenen Augen liegen; auch als ein erneuter Druck ausgeübt wird, bleibt sie noch einige Sekunden in derselben Lage und fliegt dann zu Boden, wo sie wieder auf einem Fleck still dasitzt.

12 Uhr V. Die Taube läßt sich, ohne davonzulaufen, greifen; an den Schnabel gefaßt, läßt sie sich hin- und herschütteln, ohne sich loszumachen und davonzulaufen. Versucht man, sie mit der Hand zu verscheuchen, so duckt sie sich nur nach unten oder zur Seite. Vom Finger fliegt die Taube bei Bewegungen der Hand gegen sie, nicht hinunter.

4. Druckversuch. 12 Uhr 3 Min. V. Nach 1 Minute ist die Taube eingeschlafen. Bei jedem leichten momentanen Druck tritt Strecken des Kopfes durch Kontraktion der Nackenmuskeln und krampfhaftes Strecken der Beine ein. Dies Experiment kann stets mit Erfolg ausgeübt werden.

---

1) Wird eine kurz vorher gegriffene, normale Taube auf den Rücken gelegt, so beruhigt sie sich sehr bald; die Zahl der Atmung geht in 5 Minuten von 70 in der Regel auf 30 (in 1/2 Minute) herunter. Die Taube verfällt in einen hypnotischen Zustand.

Dabei schläft die Taube noch, gehalten wird sie locker. Die Pupille zeigt keine Veränderung. Losgelassen, liegt sie noch regungslos auf meinem Schoß, dreht sich um, und verharrt dann in sitzender Stellung. In die Luft geworfen, fliegt sie zu Boden und bietet das Bild einer schlafenden Taube. Ab und zu, etwa jede Viertelminute, schüttelt sie mit dem Kopfe, als wolle sie etwas Unbequemes davon entfernen. Auch setzt sie einige Mal Exkremente ab.

12 Uhr 15 Min. V. Ich bewege, 1 m von ihr entfernt sitzend, die Hand; sie erschrickt leicht und verlängert etwas den Hals. Durch Händeklatschen schrickt sie zusammen und richtet sich gleich einer normalen Taube auf, doch sofort fällt sie in ihren schläfrigen Zustand wieder zurück.

Das Kopfschütteln hat noch nicht aufgehört; sie sitzt noch immer auf demselben Fleck; die Augen sind bald offen, bald geschlossen. Vorgeworfenes Futter nimmt sie nicht.

12 Uhr 25 Min. V. Ich nehme die Taube auf den Finger; sie bleibt sitzen, ist aber etwas lebhafter, als bei dem letzten Versuch. Die aus der Ferne gezählte Atemfrequenz beträgt 16 in $^1/_2$ Minute.

4 Uhr 5 Min. N. Genaue Prüfungen ergeben nichts Abnormes an der Taube.

14. November. Die Taube ist gesund, läßt sich schwer greifen.

5. Druckversuch. 10 Uhr 15 Min. V. Die Taube ist eingeschläfert. Durch leichten Druck wird der Gehirntumor nicht ganz fortgedrückt. Abwehrbewegungen stellen sich nicht ein. Nach 2 Minuten wird der Druck ein wenig verstärkt. Es tritt Tremor des rechten Beines ein, dann Verdrehen des Hinterteils nach rechts. Auf den Boden gesetzt, schwankt die Taube im ersten Augenblick nach vorne und hinten und nach der Seite. Der Kornealreflex ist nicht vorhanden; sie läßt sich schütteln am Schwanz, ohne davon zu gehen.

10 Uhr 21 Min. V. Die Taube fliegt und läuft schon davon, wenn ich sie greifen will; doch weicht sie nur schlecht aus, bleibt oft sitzen, wenn sich die Hand über sie senkt und duckt sich ängstlich zu Boden usw.

Die Taube hat noch kein Morgenfutter erhalten; alle anderen Tauben fressen jetzt gierig die vorgeworfenen Erbsen; sie sitzt daneben mit offenen, stumpfsinnigen Augen, und scheint keine Ahnung davon zu haben, was um sie herum vorgeht.

10 Uhr 25 Min. V. Die Haltung ist jetzt nicht die einer schlafenden, sondern einer normalen Taube, die Federn sind nicht aufgebürstet, der Kopf ist nicht eingezogen. Beim Berühren zuckt sie erschreckt zusammen.

10 Uhr 30 Min. V. Wenn ich auf die Taube zugehe und den Finger über ihren Kopf bewege, weicht sie demselben entsprechend nach oben, unten oder zur Seite aus, oder trippelt mit tief und ängstlich gesenktem Kopf einige Schritte rückwärts. Sie scheint vergessen zu haben, sich durch Fortfliegen der Gefahr entziehen zu können. Sie hat großen Hunger, doch erkennt sie die Erbsen in ihrer Nähe nicht, die sie sättigen können.

Geht man schnell mit der Hand gegen sie vor, so fährt sie erschreckt zusammen und fliegt gegen die Wand, um sich klammernd daran festzuhalten, doch gleitet sie hinunter.

Auf dem Finger bleibt sie sitzen. Der Krallenschluß ist unverändert. Den Finger kann man mehrmals auf- und abbewegen, ihn rechts und links herumdrehen, wobei das Gleichgewicht der Taube gestört wird, ohne daß sie davonfliegt.

10 Uhr 45 Min. V. Auf den Tisch gesetzt, bemerkt sie die Kante nicht, tritt darüber hinaus und fällt flatternd hinunter.

Das Greifen gelingt noch mit derselben Leichtigkeit wie zuvor. Liegt sie in der Hand, so läßt sie oft jene ängstlichen, dumpfen Töne hören. Die Zahl der Atemzüge beträgt 28—30 in $^1/_2$ Minute.

10 Uhr 50 Min. V. Die Taube pickt sich dauernd im Federkleid herum und zeigt kaum noch ein krankhaftes Aussehen.

11 Uhr V. Die Taube fliegt von selbst auf eine hohe Stange.

Es wird nochmals Futter vorgeworfen. Sie beteiligt sich nicht am Aufpicken. Wie ich mit dem Finger auf sie zugehe, läuft sie zunächst auf der Stange zur Seite und fliegt dann hinunter. Eine neben ihr sitzende gesunde Taube fliegt sofort davon.

11 Uhr 5 Min. V. Die Taube frißt etwa 10 Erbsen mit gewohnter Sicherheit, doch ohne große Begierde; dann fliegt sie wieder auf die Stange.

11 Uhr 10 Min. V. Die Taube weicht schon wieder mit fast alter Geschicklichkeit aus.

5. Versuchsreihe.

22. November 1901. Geschieferter Tauber. Blutung bei der Operation sehr minimal. Gleich nach der Operation frißt die Taube.

5. Februar 1902. Die Taube zeigt keine Störungen. Die aus der Ferne festgestellte Zahl der Atemzüge beträgt 20—22.

1. Druckversuch. Es wird ein starker Druck ausgeübt von etwa $^3/_4$ Minute Dauer. Es stellt sich starke Pupillenverengerung und starke Herabsetzung der Atemfrequenz ein.

Auf den Boden sofort nach Aufhebung des Drucks gesetzt, führt die Taube unter heftigem Schlagen mit den Flügeln etwa zweimal sehr schnell im Kreise links herum Manegebewegungen aus und macht dann etwa 2—3 vergebliche Versuche, sich nach hinten hinüberzuwälzen; dann sitzt sie ruhig und in sich gekehrt da. Den Bewegungen der Hand gegen sie weicht sie durch Trippeln zur Seite aus.

2. Druckversuch. 10 Uhr 15 Min. V. Sehr stark. Die Atmung sistiert nach einigen Sekunden.

Auf den Boden gelegt, liegt sie wie tot da; durch künstliche Atmung erholt sie sich nach etwa 1 Minute. Wird sie angetrieben, läuft sie langsam davon und stößt sich an vorgehaltenen Gegenständen.

10 Uhr 20 Min. V. Die Taube sitzt schläfrig vor mir auf dem Tisch; die Zahl der Atemzüge beträgt 88 in der Minute. Die Reflexe sind vorhanden. In die Höhe geworfen, fliegt sie, gleich einer blinden Taube, gegen die Wand; beim Ergreifen entflieht sie nicht, fällt vom Tisch und setzt dünnflüssige Exkremente ab.

7. Februar. 3. Druckversuch. 10 Uhr V. Sie wird 3 Minuten mäßig gedrückt. Das Gehirn liegt am Ende des Drucks, etwa 3 mm unterhalb des Schädeldaches.

Während des Druckes werden schnell vorübergehende Pupillenverengerung und starke Verlangsamung der Atmung konstatiert. Nach der Freigabe: Zunächst Manege- und Zeigerbewegung nach links, sowie 3—4maliges Überschlagen nach hinten. Darauf tiefes Koma.

10 Uhr 20 Min. V. Es wird die Atemfrequenz, während die Taube vor mir auf dem Tisch sitzt, festgestellt; sie beträgt 180 in der Minute. Die Zahl der Atemzüge geht merkwürdigerweise auf 100 zurück, wenn ich sie in die Hand nehme und steigt auf 180, sobald sie wieder vor mir sitzt.

17. Februar. 4. Druckversuch. 10 Uhr V. Die Taube wird 2 Minuten mäßig gedrückt; das Gehirn liegt am Ende des Druckes etwa 2 mm unter dem Schädeldach.

Im Anschluß an den Druck: Manegebewegungen nach links. Nachdem sie ziemlich schnell 3—4 Kreise beschrieben hat, fliegt sie im Kreise mehrmals 1—2 m über dem Erdboden im Saal herum, bis sie an einen Tisch stößt und zu Boden fällt. Gleich darauf in die Luft geworfen, beschreibt sie nochmals fliegend 1—2mal einen Kreis. Nähere Prüfungen zeigen die vollständige Blindheit der Taube.

5. Druckversuch. 3 Uhr 15 Min. N. Die Sehkraft ist wieder hergestellt. Einige Sekunden lang wird ein starker Druck ausgeübt. Zunächst werden 10—15mal Zeigerbewegungen nach links ausgeführt. Dann sitzt sie einige Sekunden mit flektierten Beinen, fast auf der linken Seite liegend, mit nach rückwärts gedrehtem Kopf und Hals, die Augen bald schließend, bald öffnend da. Die Atmung ist sehr tief, langsam und krampfhaft angestrengt. Dreimal versucht sie, heftig mit den Flügeln schlagend, nach links herum Kreisbewegung zu machen; dann stellen sich allgemeine Konvulsionen ein und die Taube stirbt, die Gehirnkompression nur etwa 2—3 Minuten im ganzen überlebend.

Die Sektion wird sofort ausgeführt.

Obduktionsbefund.

Starke venöse Hyperämie, Sugillationen in der Halsunterhaut. Die rechte Herzkammer ist mit zyanotischem Blut gefüllt. Die schwartig verdickte Dura ist mit der Haut durch wenig lockeres Bindegewebe verwachsen, was ein ergiebiges Verschieben der Kopfhaut ermöglicht. Mit den Rändern des Knochendefektes und mit der Gehirnoberfläche ist die Dura fest verwachsen. Ihre Farbe, sowie die der Hemisphären sind auf der Oberfläche und auf dem Durchschnitt rot.

Mittel- und Kleinhirn haben ihre normale grauweißliche Farbe. Zerreißungen der Gehirnsubstanz sind makroskopisch nicht festzustellen.

6. Versuchsreihe.

16. Januar 1902. Tauber. Bei der Operation nur sehr geringe Blutung, die Taube frißt nach derselben.

17. März 1902. 1. Druckversuch. Taube zeigt nach sehr geringgradigem Druck von kurzer Dauer Benommenheit, doch tritt nach einigen Minuten wieder normales Verhalten ein.

2. Druckversuch. Es wird länger und kräftiger gedrückt, etwa

2—3 Minuten, doch ist der Druck im Verhältnis zu den bei anderen Tauben ausgeübten Druckgraden noch gering. Am Ende des Druckes strecken sich die Beine der Taube krampfartig. Sofort wird sie auf dem Boden losgelassen, wo sie wie tot liegen bleibt. Die Atmung steht. Nach 3 Minuten kommt sie infolge eingeleiteter künstlicher Atmung wieder so weit zu sich, daß sie sich aufrecht halten, und, wenn sie in die Luft geworfen wird, auch fliegen kann. Sie fliegt sofort in schräger Richtung wieder zur Erde. An den Flügelbewegungen fällt nichts Besonderes auf. Ohne im geringsten dadurch alteriert zu werden, läßt sie sich in die Hand nehmen und auf den Tisch setzen. Da sitzt sie vor mir auf einem Fleck, meist mit bedeckten Augen, gebeugtem und eingezogenem Kopf und aufgebürsteten Federn. Dabei schwankt sie beim Sitzen; bald wippt sie nach vorne, bald nach hinten und stützt sich minutenlang mit dem Schnabel auf dem Boden, während der Schwanz hoch in die Luft ragt. Sie zeigt so das Bild großer Somnolenz. Schnelles Bewegen der Hand gegen sie, ein dicht vor ihren Augen plötzlich aufflammendes Streichholz, Klatschen der Hände in ihrer unmittelbaren Nähe oder andere starke Geräusche haben nicht den geringsten Effekt. Wird sie gestoßen, am Schwanz geschüttelt, so trippelt sie 2—3 Schritte davon, oder sie läßt sich nur durch Fortschieben von der Stelle bringen. Wenn ich ihr eine andere Taube (eine blinde Taube) auf den Rücken setze, so tritt weiter nichts ein, als ein Neigen des Vorderkörpers nach vorne, um Kopf und Schnabel bei dieser ungewohnten Last als Stützen zu benutzen. Wird sie umgekehrt auf den Rücken der anderen gesetzt, so verharren beide Tauben in dieser absonderlichen Lage. Die Reflexerregbarkeit ist etwas herabgesetzt. Wird sie in die Zehe gekniffen oder mit der Nadel gestochen, so zieht sie das betreffende Bein langsam an, verläßt ihren Platz jedoch nicht.

15 Minuten nach dem Druck zuckt die Taube schon ein wenig auf starke Geräusche zusammen, und die Zahl der Atemzüge beträgt in der Minute 28 (gezählt, ohne die Taube zu berühren). Zu anderen Tauben gesetzt, die mit großem Vergnügen auf sie einhacken, trippelt sie bei heftigen Anfällen ein paar Schritte steif und ungelenk zur Seite, ohne die eingezogene Haltung des Kopfes zu verändern.

18. Februar 1902. Die Taube hat nicht gefressen und getrunken; Wasser- und Futternapf haben noch denselben Inhalt. Das Benehmen ist dem gestrigen ähnlich.

Ich nehme sie aus ihrem Käfig und setze sie vor mich auf den Tisch. 10 Minuten bleibt sie sitzen wie gestern mit eingezogener Kopfhaltung und stark aufgerichteten Federn, so daß sie dadurch gleichsam die Gestalt einer Kugel annimmt; dann marschiert sie aus eigenem Antriebe plötzlich auf die Kante des Tisches, mir entgegen, zu, tritt darüber hinaus und fällt flatternd zu Boden. Das linke untere Augenlid ist dauernd hochgezogen. Die Taube wird künstlich mit gequollenen Erbsen, die sie vom Zungenrücken aus mit großer Leichtigkeit verschluckt, gefüttert.

19. Februar 1902. Das linke untere Augenlid hat noch dieselbe Stellung. Die eigentümliche Beobachtung, der ich sonst kein Gewicht beilegte, kann ich heute wieder machen, daß die Taube oft viele Minuten lang (einmal dauerte es sogar $^1/_2$ Stunde) in der Wasserschüssel stehen

bleibt. Die Federn an der Unterbrust sind dadurch völlig durchnäßt. Im ganzen zeigt sie mehr Beweglichkeit, sie läuft oft von selbst auf dem Tisch hin und her und läuft etwas weiter als sonst auf Schlag, Stoß usw. davon. Wird sie in die Luft geworfen, so fliegt sie gegen die Wand, tritt auch noch über die Tischkante hinaus, doch weicht sie der vorgehaltenen Hand fast immer aus.

20. Februar 1902. Das linke untere Augenlid ist weniger hochgezogen. Die Taube hat kein Futter selbständig genommen. Die Prüfungen über ihr Sehvermögen haben dasselbe Ergebnis wie gestern. Aus ihrem Käfig genommen, spaziert sie viel im Zimmer hin und her. Der Gang ist aufrecht, die Federn sind nicht mehr in dem Maße wie sonst aufgerichtet. Beim Gehen bekundet sie eine hohe Aktion.

24. Februar 1902. Das Sehvermögen ist immer noch herabgesetzt. Die Taube fliegt gegen die Wand, den Schrank usw., tritt über die Tischkante hinweg und fällt, falls es ihr ab und zu nicht gelingt, das dadurch gestörte Gleichgewicht wieder herzustellen, zu Boden.

Im Saale läuft sie planlos sehr lebhaft nach allen Richtungen herum. Wird sie mit der Hand angestoßen, so macht sie 3—4 Flügelschläge und springt so ein Stückchen davon.

Vor die Taube in den Saal gestreute Erbsen nimmt sie nicht, geht aber etwa 20 mal über die ziemlich dicht beieinander liegenden Erbsen, auf diese tretend, hinüber und kehrt immer gleich, wenn sie alle überschritten hat, wieder um. Zuweilen werden dabei geringgradige, nickende Kopfbewegungen ausgeführt.

Die Taube wird wieder auf einen Tisch gesetzt und Erbsen werden darauf gelegt. Wieder wird sie dadurch angelockt und läuft wie vorhin, mehrere Minuten unermüdlich herum. Etwa 20 mal sehe ich sie mit dem Kopf stärker als vorhin nicken, doch neigt sich der Kopf nie so tief, daß die Erbsen mit dem Schnabel berührt werden. Ich setze ein zylindrisches mit Erbsen gefülltes Glasgefäß auf den Tisch. Gleich geht sie auf das Gefäß zu und pickt einige Male auf das Glas los, um die hinter der durchsichtigen Glaswand befindlichen Erbsen zu erhaschen.

In eine kleine mit Erbsen gefüllte Glasschale, die ich auch auf den Tisch stelle, steckt sie den Schnabel, zieht ihn schnell ungeöffnet wieder heraus und läuft dann noch etwa 20 Minuten planlos auf den Erbsen umher, ohne das Kopfnicken so ausgeprägt und so oft zu zeigen wie vorher.

Die Taube hatte noch kein Morgenfutter erhalten.

Heute kann ich beobachten, daß sie mehrere Stunden in dem Wassernapf sitzt, bis auf die Haut sind die Federn naß. Oft setzt sie dünnflüssige Exkremente ab.

25., 26. Februar 1902. Die Taube zeigt im allgemeinen dieselben Eigentümlichkeiten wie in den Tagen vorher. Zur Beobachtung wird sie wieder auf den Tisch gesetzt, auf welchem Pinzetten, Scheren usw. zerstreut an einer Stelle liegen. Gleich geht sie auf diese zu und spaziert mit großer Hartnäckigkeit wie sonst auf den Erbsen auf diesen herum und nickt ebenfalls oft leicht mit dem Kopf. Als Erbsen zerstreut daneben geschüttet werden, benutzt sie auch dieses Gebiet zu ihrem Spaziergang. Auch gegen die Glaswand des mit Erbsen gefüllten Gefäßes pickt sie einige Male. Sie bietet keinen Widerstand, wenn man

sie, den Unterkiefer mit den Fingern fassend, frei hängen läßt. Sehr leicht läßt sie sich in einen hypnotischen Zustand versetzen.

27. Februar. Es wird das Wassergefäß, welches wegen ihrer Gewohnheit, im Wasser zu sitzen, entfernt worden war, wieder in den Käfig der Taube gesetzt. Sofort klettert sie in das Gefäß hinein, durchwatet es, steigt auf der anderen Seite wieder hinaus, kehrt um und macht solche eigentümlichen Gänge 20 bis 30 mal. Als Erbsen vorgeworfen werden, sehe ich sie bald zweimal danach picken, ohne eine Erbse in den Schnabel zu bekommen; dann beginnen wieder die mit Kopfnicken verbundenen Spaziergänge, bald über die Erbsen und bald über die Schüssel hinweg.

28. Februar. Heute erhält die Taube vorher Erbsen und Wasser in reichlicher Menge. Nach $^1/_2$ Stunde werden Erbsen in ihren Käfig geworfen und Wasser wird hinein gestellt. Die Taube, die schläfrig in einer Ecke sitzt, rührt sich diesmal nicht vom Fleck.

3. März 1902. Die Taube sitzt 1 m vor mir auf dem Tisch; es wiederholt sich das Bild der letzten Tage; die Nickbewegungen sind etwas ausgiebiger, doch sehe ich sie heute niemals die Erbsen erreichen oder die Instrumente mit dem Schnabel berühren. Wird sie auf den Erdboden gesetzt, wo keine Erbsen liegen, so hören die Spaziergänge in der Regel auf; Kopfnicken konnte ich dann niemals wahrnehmen. Ich bemerke auch, daß sie beim Vorübergehen an verschiedenen Flaschen die mit Äther, Kochsalzlösung usw. gefüllt sind, ihren Schnabel einen Moment stillhält und dann weitergeht. Als eine mit Wasser gefüllte Schale gebracht wird, steckt sie hastig den Schnabel ins Wasser und trinkt.

Beim Gehen tritt die Taube sich außerordentlich häufig auf die innere Zehe. Bewegt man langsam einen Finger bis vor das Auge, so wird der Kopf nur etwas seitwärts geneigt.

Wird die Zehe mäßig mit dem Finger gedrückt, so geschieht nichts, dagegen hebt sie beim stärkeren Druck das Bein auf und stellt es dann wieder hin. Geht sie an die Tischkante, so tritt sie darüber hinaus, fällt aber nicht herunter, sondern stellt das verlorene Gleichgewicht wieder her. Aus einem 30 cm hohen Glaskasten fliegt sie nicht hinaus, obwohl sie auf alle mögliche Art zum Entfliehen angeregt wird. Sie kann fliegen, doch beim Niederlassen versteht sie es nicht, gleich einer normalen Taube, sich auf bequeme Sitze hinzusetzen.

4. März. Die Taube fliegt, wenn man sie ergreift, zuweilen einige Schritte davon, läuft auf vorgeworfenen Erbsen herum und pickt darnach, doch meist berührt der dabei sich nicht öffnende Schnabel die Erbsen nicht. Zuweilen sehe ich sie versehentlich ihre Zehe anpicken.

5. März. Die Taube, die schon einige Tage selbständig Wasser säuft, ist daran gewöhnt, es aus einem Emaillegefäß zu nehmen. Seit gestern hat sie gehungert und gedurstet. Sie wird wieder auf den Arbeitstisch vor mir gesetzt. Sofort geht sie an eine Emailleschale, in welcher sich Wattetampons befinden, steckt den Kopf hinein und macht, wie es mir scheint, Saugbewegungen. Sie wiederholt dieses eigentümliche Gebaren mehrmals. Es wird nun eine ähnliche mit Wasser gefüllte Schale auf den Tisch gesetzt, nach 1 Minute trinkt sie daraus an-

haltend, dann geht sie auf vor ihr liegende Maiskörner, neigt den Kopf und in dieser Haltung ihn etwa 6 mal langsam hin- und herschüttelnd, pickt sie auf ein Maiskorn los, ohne es in den Schnabel zu bekommen. Noch immer sitzt sie mehr auf den Instrumenten als auf den Erbsen und Maiskörnern. Bald nach kürzerer, bald nach längerer Zeit verläßt sie ihren Platz und nimmt dann die Haltung einer schlafenden Taube an (eingezogener Kopf, aufgebürstete Federn, zeitweise Lidschluß). Interessant ist folgendes: Sie ist an die Tischkante auf ihrer Wanderung gekommen und steht schlafend parallel zu der Kante derart, daß die rechte äußere Zehe über der Kante nach abwärts hängt. So verharrt sie regungslos 10 Minuten, dann zieht sie das sich in unbequemer Lage befindliche Bein an und bleibt auf dem linken Bein 7 Minuten stehen. Zweimal werden während dieser Zeit dünnflüssige Exkremente abgesetzt; bei diesem Akt wird das angezogene Bein auf einen Augenblick heruntergesetzt. Mehrmals pickt sie sich in den Federn herum; 15 Minuten nach der Wasseraufnahme findet sehr häufig wässrige Defäkation statt.

Mit der Taube werden Hypnotisierungsversuche angestellt, indem sie so auf den Rücken gelegt wird, daß der Kopf über der Kante des Tisches hängt. Sie erbricht dabei Wasser.

6. März. 9 Uhr 30 Min. V. Die durstende und hungernde Taube wird wieder wie üblich auf den Tisch gesetzt.

9 Uhr 33 Min. V. Sie geht auf die mit Wattetampons gefüllte Schale zu, steckt 3 mal den Kopf hinein und macht die bei der Wasseraufnahme üblichen Saugbewegungen. Einige Minuten später wird eine mit Wasser gefüllte Schale vorgesetzt, erst nach einiger Zeit trinkt sie mit großer Begierde, 3 mal absetzend, 25 ccm Wasser. Von jetzt vorgeworfenen Maiskörnern erhascht sie, erst etwa 30—40 vergebliche Versuche machend, 4 Körner. Kurz nach der Wasseraufnahme setzt die Taube 2 mal Exkremente von normaler Beschaffenheit ab; 17 Minuten nach der Wasseraufnahme sind sie wässrig und von ziemlich großer Menge. 5 mal wird durchschnittlich von 7 zu 7 Minuten dasselbe wahrgenommen. Die Taube trinkt 30 Minuten nach der ersten Wasseraufnahme nochmals 10 ccm. (Eine andere Taube, die an der Wasseraufnahme während derselben Zeit verhindert war, trinkt nur 3 ccm und nach 20 Minuten hat sie noch nicht gekotet.)

8. März. Die Taube hat vorher kein Futter und Wasser erhalten. Beim Fressen pickt sie nicht mehr in dem Maße wie sonst vorbei. Wie oben beschrieben, versucht sie, aus den mit Flüssigkeit gefüllten, verschlossenen und nicht farbigen Flaschen zu trinken, obwohl in der Nähe ein mit Wasser gefülltes Trinkgefäß steht. Oft läßt sie sich greifen, ohne davon zu gehen. Sie wird in die Hand genommen und ihr Schnabel ins Wasser gesteckt; gleich trinkt sie mit großer Begierde; am Weitertrinken verhindert und losgelassen, geht sie nach 2 Minuten aufs Gefäß zu, scheint dasselbe zunächst einer näheren Prüfung zu unterziehen und trinkt dann hastig und anhaltend, den Schnabel tief ins Wasser steckend. Um Luft zu schöpfen, hält sie plötzlich inne und schüttelt einige Male mit dem Kopf.

Vom 10. bis 26. März lernt die Taube allmählich besser fressen, so daß sie nur etwa 3—4 mal an den Erbsen vorbeipickt, bevor sie dieselben erhascht. Beim Ergreifen hüpft sie davon.

Am 26. März geht sie aus dem offengelassenen Bauer hinaus, läuft und fliegt im Zimmer umher. Doch zeigt sie im allgemeinen ein auffallend scheues, ängstliches Wesen.

Am 12. Mai wird notiert: Die Taube zeigt keine Störungen.

15. Mai. 3. Druckversuch. Es wird ein sehr leichter Druck ausgeübt, bis geringgradige Abwehrbewegungen eintreten. Die Taube wird losgelassen und fliegt davon.

4. Druckversuch. Nach 20 Minuten wird aufs neue etwa zwei Minuten ziemlich stark komprimiert, bis mittelgradige Abwehrbewegungen eintreten. Sie wird auf den Boden gesetzt, taumelt einige Schritte davon und bleibt schlafend sitzen. In die Höhe geworfen, fliegt sie hart anprallend gegen die Wand. Bei Greifversuchen läuft sie nur davon.

16. Mai 1902. 5. Druckversuch. Mit Unterbrechung von 10 Minuten werden zwei Druckversuche gemacht. Im Anschluß daran, zeigt sie starke Benommenheit. Schnelle Bewegung der Hand gegen sie läßt sie unbeachtet.

20. Mai. Die Taube zeigt ein ähnliches Benehmen wie früher. Sie befindet sich mit anderen Versuchs- und normalen Tauben in einem Zimmer, in dessen Mitte eine eiserne Platte mit Maiskörnern gefüllt und in deren Nähe eine Schale mit Wasser sich befinden. 10 Minuten sehe ich die Taube mit leicht aufgerichteten Federn, etwas eingezogenem Kopf und stierem Blick auf der Platte unter stetem Kopfbeugen, dabei ab und zu auch neben ein Korn pickend, umhergehen. Der Gang ist ungeschickt und tappend; tritt sie einmal über die erhöhten Ränder der Platte, so kommt ihre Ungeschicklichkeit durch ausgeprägtes, mit Heben der Flügel verbundenes Stolpern besonders zum Ausdruck. Nach den vergeblichen und eigenartigen Versuchen, ihren Hunger durch Maiskörner zu stillen, steigt sie aus der Platte und bleibt etwa 1 m davon in sich gekehrt oder schlafend 10 Minuten lang sitzen, dann geht sie wieder, stets den Kopf angezogen, so daß der Schnabel der Brust anliegt, auf die Platte. Diesmal bekundet sie mehr Geschick und nimmt im ganzen, wenn auch erst in 20—30 Minuten, bei vielem Fehlpicken 5 Maiskörner und geht dann der Wasserschale zu, wo sie wieder ein eigentümliches Gebaren zu erkennen gibt. Sie tastet mit dem Schnabel außen an der Wandung der Schale, bald nach rechts, bald nach links, streckt, gleich einer trinkenden Taube, den Hals und führt scheinbar auch Saugbewegungen aus; zuweilen hebt sie auch während dieser Versuche abwechselnd das eine und das andere Bein, um in die 4—5 cm hohe Schale hineinzusteigen; doch zur Ausführung kommt diese Absicht nicht. Dann sitzt sie wieder in tiefem Schlaf versunken da, wobei der Kopf kaum aus dem Federkleid hervorragt, jedoch oft mit offenen Augen. Dieses Benehmen erleidet nicht die geringste Veränderung, als meine Hand sich dicht vor ihr offenes Auge bewegt und mehrmals ihren Kopf umkreist. Erst als die Hand schnell von oben herab auf sie gesenkt wird, fliegt sie, plötzlich außerordentlich erschreckt, davon. Ein zweiter ähnlicher Versuch mißlingt, als sie die Schlafstellung aufs neue eingenommen hatte. Sie weicht der Hand, wenn auch nicht mit der normalen Geschicklichkeit aus.

Mehrmals sehe ich sie, bei weiterer Beobachtung in einer Ecke des Raumes sitzend, wie sie dicht an meinem Fuß, denselben fast streifend, vorübertrippelt.

Nach etwa 2 Stunden meiner Beobachtung trinkt die Taube einmal anhaltend.

Die Notizen vom 21., 22. und 27. Mai zeigen im ganzen ein unverändertes Benehmen. Folgende Eigentümlichkeiten sind noch zu erwähnen: Beim Gehen kommt häufig der eine Fuß auf den anderen zu stehen; das Unangenehme sofort bemerkend, zieht sie den durch das andere Bein belasteten Fuß heftig an.

Ich bewege gegen die in meiner Nähe sitzende Taube meine Hand bis dicht vor den Schnabel. Dabei hebt sie einmal erschreckt den Kopf, schläft aber gleich weiter und läuft erschreckt davon, als draußen ein Geräusch entsteht. Beim Greifen weicht sie falsch aus, läuft der greifenden Hand oft entgegen, statt von dieser fort; erst im letzten Moment erkennt sie die Gefahr und weicht dann erschreckt aus. Als am 27. Mai eine andere Taube ins Zimmer gesetzt wird, läßt sie, 4 m davon sitzend, ein eigentümliches, dumpfes Gurren hören und geht auf sie zu.

28. Mai. 6. Druckversuch. Mäßig, 1 Minute. Im Anfang leichtes Sträuben, dann liegt sie ruhig in der Hand, die Atmung wird etwas langsamer.

Auf den Boden gesetzt: Zunächst leichtes Taumeln, wirres Umsichblicken, als wenn sie aus tiefem Schlaf erwacht sei. 10 Minuten später frißt sie schon wieder in der eigenartigen Weise. Eine stärkere Somnolenz ist ausgeprägt.

30. Mai. Die Taube geht auf die Wasserschüssel zu und will trinken, vorher aber bewegt sie den Kopf über dem Wasser etwa 10 mal hin und her und trinkt dann hastig. Ähnliche hin- und herwiegende Bewegungen mit dem Kopf macht sie auf der Futterplatte, auf der sie dauernd unter Nicken und Picken hin- und hertrampelt. Es geschieht dies in der Weise, daß sie meist nach jedem Beugen des Kopfes oder nach jedem mit oder ohne Erfolg einhergehenden Picken ihre Bewegungsrichtung ändert, bald nach rechts, bald nach links eine Wendung oder sogar ganz kehrt macht. Diese planlosen, in der Richtung dauernd abwechselnden Bewegungen sind von den zielbewußten einer normalen Taube ganz verschieden. Eine hungrige, normale Taube verharrt auf ihrem Platz, wenn in ihrer unmittelbaren Nähe viele Erbsen liegen und nimmt der Reihe nach die ihr zunächst liegenden Körner.

21. Juni. Bei der Futteraufnahme bekundet die Taube noch die bisherige Eigentümlichkeit.

23. Juni. Das heutige Benehmen bei der Wasser- und Futteraufnahme ist folgendes: Sie geht schnell und sicher auf die Wasserschale zu, bewegt den Kopf über dem Wasser einige Male hin und her oder zuweilen am Rande der Schüssel, taucht dann erst den Schnabel ins Wasser und trinkt. Ab und zu macht sie nur nickende Bewegungen mit dem Kopf über dem Wasser, ohne zu trinken, oder sie geht von der Futterplatte, wo sie zuvor längere Zeit gefressen hat, auf die Schale zu, nickt wieder mit dem Kopf einige Male und kehrt, ohne getrunken zu haben, zur Platte zurück und frißt weiter. Zuweilen trifft sie versehentlich beim Picken ihre eigene Zehe.

Ihre Aufmerksamkeit ist gering. Sie läßt sich von ihrer Freßlust nicht abhalten, wenn ich meine Hand bis etwa 2 cm über ihren Kopf hinab-

senke. Dann erst bemerkt sie diese und springt erschreckt einige Schritte zur Seite, um im nächsten Augenblick sorglos weiter zu fressen.

1. Oktober. Die Taube zeigt nach 3 Monaten fast dasselbe Benehmen wie im Juni. Beim Gehen zeigt sie die früheren Eigentümlichkeiten. Es verdient noch hervorgehoben zu werden, daß sie die Beine ungewöhnlich hoch hebt, als ob sie über ein Hindernis treten wolle. Das Trinken versteht sie etwas besser. Wenn man beim Halten in der Hand ihre Zehenglieder mit dem Finger streicht, so geschieht nichts, drückt man sie dagegen stark, so erfolgt ein schreckhaftes, heftiges, andauerndes Sträuben. Der Schädeldefekt ist unverändert. Das Gehirn ragt etwa 3 mm aus der Öffnung hervor. Der Nährzustand ist sehr gut.

12. Oktober. Alle im Zimmer befindlichen normalen und anormalen Tauben haben gehungert. Es wird ein mit Erbsen gefülltes zylindrisches Glasgefäß in die Mitte des Raumes gesetzt. Sofort stürzen alle, doch unsere Taube ausgenommen, auf das Gefäß zu und picken gegen die Glaswand. Nun wird Futter auf die Platte geworfen, und das Glasgefäß mit Erbsen stelle ich in meine Nähe. Alle anderen Tauben fressen begierig. Sie allein läuft in der Nähe der Platte unruhig hin und her; die fressenden Tauben erregen nicht ihren Neid; sie weiß nicht, daß die anderen Tauben in ihrer Nähe fressen, daß sie dort ihren Hunger stillen kann. Einige Male pickt sie auf dem Boden herum, wo kein Futter liegt. Plötzlich, gleichsam einen guten Einfall bekommend, geht sie in beschleunigtem Schritt auf das etwa 4 m von ihr entfernte neben meinem Fuß stehende Glasgefäß mit Erbsen zu und pickt darauf los und kommt etwa 10 mal wieder zurück, wenn sie verscheucht wird.

7. Druckversuch. Durch einen sagittalen Hautschnitt wird die Dura sichtbar; sie ist durch den Liquor cerebrospinalis etwas gespannt und nach oben aus der Öffnung kuppelartig hervorgewölbt. Sie ist gut durchsichtig; es scheint die rechte Hirnhälfte zu fehlen, weil rechts nur der Liquor wahrzunehmen ist. Es wird nun ziemlich stark gedrückt, zugleich wird eine Ligatur fest um den Hals gelegt. Ein größerer Widerstand wird beim Drücken nicht wahrgenommen. Der sichtbare Liquor schwindet sofort unter dem drückenden Finger, ohne eine merkliche Schwierigkeit zu bieten. Das Gehirn wird tief in die Schädelhöhle gepreßt. Die Druckdauer beträgt 1 Minute; am Ende derselben treten Krämpfe ein. In diesem Augenblick wird der Hals hinter der Ligatur durchschnitten.

Die Sektion ergibt, daß die rechte Hemisphäre stark auf etwa Erbsengröße atrophiert und der Liquor auf der rechten Seite entsprechend vermehrt ist.

7. Versuchsreihe.

3. Januar 1902. Rotbrauner Tauber. Die Operation ist nur mit sehr geringer Blutung verknüpft.

22. Mai. 1. Druckversuch. 5 Uhr N. Es wird ein mäßiger Druck ausgeübt, sobald die Taube sich beruhigt hat und die Atemfrequenz auf 18—20 in der Viertelminute zurückgegangen ist. Die Druckdauer beträgt 1 Minute. Zunächst stellt sich einige Sekunden leichtes Sträuben ein, das in allmähliches Strecken der Beine übergeht. Die Augen werden in unregelmäßigem Wechsel bald geschlossen, bald

geöffnet. Lidschluß ist jedoch längere Zeit vorhanden. Nach 30 Sekunden wird die Atmung deutlich hörbar und ist mit einem schnäuzenden, schnörchelnden Ton verknüpft; sie ist tiefer als sonst und angestrengt; die Frequenz beträgt 12—15 in dem letzten Viertel der Druckminute. Sträuben wird nicht mehr beobachtet. Freigegeben, schwankt sie, als wenn sie nach rückwärts fallen würde; dann sitzt sie mit bald offenen, bald geschlossenen Augen da und entflieht nicht. Auf Händeklatschen erschreckt sie, indem der Hals ein wenig ausgestreckt und mit den Flügeln eine zuckende Bewegung gemacht wird. Nähert man die Hand ihrem Körper, bald schnell, bald langsam im Kreise um ihren Kopf herum, oder führt man stoßende Bewegungen in der Richtung auf das offene Auge aus, so sieht man in der Regel nur ein 1 maliges leichtes Zucken des Körpers, obwohl die Taube noch längere Zeit durch derartige Bewegungen gereizt wird. 2 Minuten nach Aufhebung des Druckes werden 6 Maiskörner erbrochen.

Vorhergehende Beobachtungen beziehen sich auf die ersten 28 Minuten nach dem Druck.

5 Uhr 21 Min. N. Meine Hand senkt sich von oben auf die in einer Ecke stumpfsinnig dasitzende Taube langsam hinab. Wie sich die Hand 20 cm über ihrem Kopf befindet, duckt sie diesen ganz tief und ängstlich nach unten, geht und fliegt jedoch nicht davon. Es macht den Eindruck, als wenn sie das Bedürfnis habe zu entfliehen, aber der Willensimpuls nicht ausreiche, die nötigen Bewegungen zur Ausführung zu bringen.

5 Uhr 35 Min. N. In die Luft geworfen, fliegt die Taube sofort wieder zu Boden. Man kann sie durch fortwährendes Berühren mit den Füßen vor sich hertreiben; die Flügel nimmt sie beim Entfliehen nicht zur Hilfe.

5 Uhr 40 Min. N. Die Taube bleibt, sobald sie nicht mehr belästigt wird, still mit eingezogenem Kopf und Hals und meist offenen Augen auf einem Fleck sitzen. Ich gehe wieder mit der Hand langsam gegen sie vor; wieder ein momentanes, kaum merkbares Zucken, wenn die Hand einige Zentimeter vor ihren Augen angekommen ist; dann aber tritt keine Reaktion mehr ein. Die Hand oder der Finger können sich sogar 1 cm vor den offenen Augen befinden. Ich berühre so sanft wie möglich eine Zehe ihres Fußes mit dem Finger, schnell wird der Fuß hochgezogen und dann wieder niedergesetzt; die Taube bleibt dabei unverrückt in der alten Lage.

5 Uhr 45 Min. N. 24 ruhige Atemzüge in der Minute (aus der Ferne gezählt).

6 Uhr N. Die Taube läuft ab und zu im Zimmer umher; ich sehe, daß sie auf einen weißen Fleck am Boden lospickt. Als Futter vorgeworfen wird, pickt sie mehrmals vorbei, doch erhascht sie schließlich ein Korn.

6 Uhr 15 Min. N. Schon wieder wird das mit Aufrichten des Halses und aufgerichteten Halsfedern verbundene Gurren des Taubers gehört, als ihm sein Weibchen begegnet. Doch dauert das Gurren nur einen Moment, gleich darauf ist wieder der alte soporöse Zustand da.

Am nächsten Morgen können keine Störungen mehr wahrgenommen werden. Der Geschlechtsakt wird schon wieder in normaler Weise vollzogen.

1. Oktober 1903. Das Gehirn wölbt sich 3 mm hervor, der Defekt hat sich nicht verkleinert, Störungen sind nicht vorhanden. Inzwischen hat der Tauber im Verein mit der rotbraunen Taube der 3. Versuchsreihe eins von zwei Eiern ausgebrütet.

13. Oktober 1902. 2. Druckversuch. Die Taube hat kein Morgenfutter erhalten. Die Zahl der Atemzüge beträgt vor dem Druck 44 in 1/4 Minute (beim Halten in der Hand).

Druckdauer von 9 Uhr 15 Min. bis 9 Uhr 18 Min. Der Druck ist gering. Zu Anfang dauernder Lidschluß. Zur Beobachtung der Pupillen werden die Lider auseinandergehalten. Nach 2 Minuten tritt mäßige, schnell vorübergehende Pupillenverengerung ein, ferner werden die Beine langsam extendiert. Ein Sträuben tritt nicht ein. Die Atemfrequenz nimmt sofort stark ab; es werden 9 ruhige Atemzüge in der Viertelminute gezählt; nach 1 Minute werden sie angestrengt, etwa auf 12 in der Viertelminute beschleunigt und schnörchelnd; die Afterpartie bewegt sich stark hin und her. Das Gehirn liegt am Ende des Drucks 2 mm unter dem Niveau des Schädeldaches.

Auf den Boden gesetzt, wippt sie bald nach vorn, bald nach hinten, der Kopf ist etwas seitwärts gedreht, die Augen sind geschlossen. Es ist das Bild einer stark benommenen, somnolenten Taube. 9 Uhr 20 Min. wird die Taube auf einen Tisch, auf welchem sich Wasser und Erbsen befinden, gesetzt. Sie rührt sich aber nicht vom Fleck.

Der Blick ist starr und teilnahmlos; den Finger kann ich dicht vor's offene Auge bringen, sie reagiert nicht darauf, manchmal bemerkt man nur ein leichtes Zucken des Körpers. Wird der Fuß berührt, so tritt nur ein Anziehen und Wiederhinsetzen desselben ein.

2 Minuten nach Aufhebung des Druckes ist die Atemfrequenz bei freiem Sitzen 48 in der Minute.

9 Uhr 24 Min. V. Wie eben das Bein berührt wird, geht die Taube einige Schritte davon.

9 Uhr 25 Min. V. wird auf den sich nähernden Finger durch Seitwärtsbeugen des Kopfes reagiert.

9 Uhr 27 Min. V. Beim Berühren geht sie davon, über die Tischkante fällt sie nicht, sondern fliegt zuvor, mit einem Bein darüber hinaustretend, auf den Boden. Wenn man sie greifen will, läuft sie davon. Erbsen hat sie nicht genommen.

9 Uhr 35 Min. V. Sie wird wieder zu anderen Tauben ins Zimmer gesetzt, und einige Erbsen werden auf die Platte geworfen. Alle Tauben (auch sie) stürzen mit großer Begierde auf die Platte los, von der bald die Erbsen verschwunden sind.

9 Uhr 50 Min. V. sitzt sie mit geschlossenen Augen und angezogenem Kopf gleich den anderen Tauben schlafend da; doch letztere haben die Augen nicht geschlossen, daher ist bei dieser Taube die Stellung des Schlafens stärker ausgeprägt. Beim Auftreten eines Geräusches öffnet sie die Augen, um sie sofort wieder zu schließen. Ich habe mich der Taube langsam bis etwa 20 cm genähert; sie wird dadurch nicht irritiert, obwohl sie die Augen bald auf- bald zugemacht. Die Atemfrequenz bleibt auch dieselbe und beträgt 20 in der Minute. Ich berühre mehrmals mit dem Finger ihren Schnabel, sie öffnet die Augen, schließt sie wieder und

schläft weiter. Beim Berühren der Zehe wird das Bein wie vorhin angezogen.

10 Uhr 10 Min. V. Ich kann lose den Schnabel der Taube fassen und längere Zeit denselben von vorne nach hinten bewegen, die Augen werden dabei geöffnet und wieder geschlossen; zuletzt bleiben sie längere Zeit geschlossen.

11 Uhr 15 Min. V. Derartige Experimente werden noch fortgesetzt, zuweilen beugt die Taube den Kopf seitwärts, sieht mich dumm an und schläft weiter. Auf jedes kleine Geräusch reagiert sie mit geringgradigem Zucken des Körpers.

10 Uhr 20 Min. V. Ich habe einige Erbsen vorgeworfen; sie folgt dem Beispiel der anderen Tauben, frißt mit gutem Geschick und sieht beim Fressen wie eine normale Taube aus.

11 Uhr 45 Min. V. ist weder Somnolenz noch sind sonstige Störungen vorhanden.

17. November 1902. 3. Druckversuch. Das Gehirn ragt 4 mm aus der Öffnung hervor. Die Zahl der Atemzüge beträgt vor dem Drücken 28 in der halben Minute. Der Druck ist mäßig und dauert im ganzen mit Unterbrechung einiger Sekunden 10 Minuten.

10 Uhr V. Zunächst bemerkt man Lidschluß, die Atemfrequenz geht auf 24 in der halben Minute zurück. Nach 4 Minuten tritt plötzlich heftiges Sträuben ein. Die Taube wird hingesetzt, sie bleibt an derselben Stelle sitzen. Sofort wird die Kompression wieder aufgenommen. Einige Male sieht man noch Flexion und Extension der Extremitäten. Das Gehirn liegt am Schluß der Kompression 2 mm unter dem Niveau des Schädeldaches.

Die Taube bleibt an der Stelle, wohin sie nach Aufhebung des Druckes gesetzt wird, schlaftrunken mit gesträubten Federn und eingezogenem Kopf sitzen.

10 Uhr 17 Min. V. Klatschen in die Hände läßt sie leicht zusammenfahren und veranlaßt sie, sich umzusehen.

10 Uhr 20 Min. V. Meistens sind die Augen geschlossen; bei Handbewegungen gegen sie wird nur ein leichtes Ausweichen des Kopfes bemerkbar. An dem Schwanz läßt sie sich emporheben, ohne davonzufliegen. Der Kopf hängt dabei lang hinunter. Beide Pupillen reagieren. In die Luft geworfen, fliegt sie sofort wieder zu Boden, um weiter zu schlummern.

10 Uhr 30 Min. V. Sie läßt sich am Schnabel hin- und herschütteln; man kann sie vor sich hin- und hertreiben; zuweilen rennt sie dann gegen die Wand, auch macht sie einige Flügelschläge, um sich ihrem Verfolger zu entziehen. Indessen macht sie ihre Fluchtversuche ohne normale Geschicklichkeit, ohne Überlegung; sie kommt z. B. beim Davonlaufen zwischen einen größeren Stein und die Wand. Mit großem Eifer sucht sie sich durch diesen Engpaß durchzuzwingen, den vergeblichen Versuch immer wiederholend, bis sie endlich (was eine normale Taube sofort getan haben würde) sich umdreht und auf der andern Seite des Steins vorbeiläuft.

10 Uhr 35 Min. V. Auf den Tisch gesetzt, geht sie nicht über die Kante, wenn sie angetrieben wird.

Sie bleibt auf dem Finger sitzen und fängt an zu schlafen; das

Gleichgewicht behält sie bei Drehung des Fingers, doch wird sie dadurch nicht veranlaßt, hinunterzufliegen. Oft setzt sie Exkremente ab.

Alle Tauben im Zimmer haben noch kein Morgenfutter erhalten. Es wird vorgestreut; mit Begierde stürzen alle mit Ausnahme der in Rede stehenden, die nicht von der Stelle geht, darauf los.

10 Uhr 37 Min. V. 4. Druckversuch. Ziemlich starker Druck, 1/2 Minute lang.

Es treten zunächst Abwehrbewegungen ein. Die geschlossenen Lider werden von mir auseinander gebracht; es stellt sich starke Pupillenverengerung ein.

10 Uhr 55 Min. V. Die Taube sitzt auf der Futterplatte, um sie herum sitzen dauernd zwei Tauben, die ihr bald von der einen, bald von der anderen Seite einen Stoß erteilen. Sie merkt von allem nichts. Die Erbsen um sie her locken sie trotz ihres Hungerns nicht.

3 Uhr 15 Min. N. Beim ersten Anblick erkennt man nichts Abnormes an der Taube; die schlafende Haltung hat sie nicht mehr eingenommen. Beim Ergreifen läuft sie davon; in einer Ecke angekommen, duckt sie sich und läßt sich in die Hand nehmen. Das Gehirn ist schon wieder etwa auf 1 mm aus der Operationsöffnung des Schädels hervorgetreten. Sie bleibt noch auf dem Finger sitzen, läßt sich durch Bewegung desselben auf- und abbewegen. Bei diesen Versuchen lüftet sie zuweilen die Flügel, endlich fliegt sie aber doch zu Boden. Sie wird, ohne daß sie Fluchtversuche macht, aufs neue ergriffen. Sofort wird sie mit dem Rücken aufs Knie gelegt, sie bleibt liegen und schläft sogleich ein. Nun wird sie, ohne dessen bewußt zu werden, langsam am Schwanz hochgehoben; der Kopf hängt herunter, die Augen werden bald geöffnet, bald geschlossen. So kann man sie frei in der Luft hängend, 1 Minute halten und sie duldet auch das Zurückbringen in die Rückenlage. Beim Klatschen in die Hände zieht sie die Beine an, fliegt aber nicht davon; sie läßt sich aufs neue am Schwanz emporheben und macht nun erst Flugbewegungen, die sie auf den Boden bringen, wo sie ruhig sitzen bleibt.

3 Uhr 30 Min. N. Es wird Futter vorgeschüttet. Alle anderen Tauben stürzen darauf los, sie bleibt zunächst 1 m von der Futterplatte entfernt auf ihrem Platz sitzen. Da plötzlich läuft sie zur Platte, nickt zweimal mit dem Kopf, jedoch ohne die Erbsen mit dem Schnabel zu berühren, steht dann wieder gleichsam in Gedanken versunken da, macht kehrt und bleibt 1/2 m von der Platte entfernt. Doch zeigt sie in ihrem Benehmen nicht das Bild einer schlafenden Taube. Eben kommt eine andere Taube in ihre Nähe, sie macht mit dem Kopf eine stoßende Bewegung, um dem Ankömmling einen Schnabelhieb zu versetzen. Weil der Hieb nur langsam und ungeschickt ausgeführt wird, trifft er die andere Taube nicht.

18. November. Die Taube sitzt noch viel mit geschlossenen Augen und eingezogenem Kopf da, fliegt jedoch spontan auf eine hohe Stange und zeigt Streitsucht. Noch läßt sie sich relativ leicht greifen. Es wird Futter auf die Platte geworfen, 2 Körner sehe ich sie nehmen, dann aber geht sie wieder fort. Es macht fast den Eindruck, als getraue sie sich nicht mehr Körner zu nehmen. Ich versuche sie zu greifen, je

mehr ich mich ihr nähere, desto mehr dreht sie furchtsam, scheu den Kopf bald nach rechts, bald nach links. Ich kann sie vor mich hertreiben, sie fliegt nur selten einige Schritte. Nach längerem Umhertreiben wird sie gegriffen und in die Hand genommen und die Atemfrequenz festgestellt. Sie beträgt nur 28 in der halben Minute, während die normale Taube unter denselben Bedingungen etwa 50—70 und darüber aufzuweisen hätte. Sie bleibt ruhig, stumpfsinnig und weiß nicht, wie eine normale Taube, daß sie gefangen werden soll, oder sich in Gefangenschaft befindet. In der Hypnose zeigt diese Taube nur 26 Atemzüge in der halben Minute.

Im Kropf sind keine Körner zu fühlen. Der Gehirntumor hat die alte Größe wieder.

Auf dem Finger bleibt sie sitzen und fliegt erst nach mehrfachen Bewegungen der anderen Hand gegen sie hinunter.

19. November. 10 Uhr V. Die Taube frißt, gleich einer normalen Taube, die eben vorgestreuten Erbsen; doch läßt sie sich noch relativ leicht greifen. Auf dem Finger bleibt sie nicht mehr sitzen. Nach dem Greifen werden 35 Atemzüge in der halben Minute gezählt.

25. November. 11 Uhr V. Das Gehirn ragt 4 m aus der Öffnung hervor. Der Kropf ist stark gefüllt.

Atemfrequenz nach dem Greifen 44 in der halben Minute.

11 Uhr 10 Min. V. Die Taube wird auf den Rücken gelegt und eingeschläfert. Die Zahl der Atemzüge geht auf 28 in der halben Minute zurück.

5. Druckversuch. Der Gehirntumor wird in 10 Sekunden fortgedrückt.

Während des Druckes: Lidschluß, starke Abwehrbewegungen, die Atmung ist nicht sichtbar.

Nach dem Druck: Im ersten Augenblick Streckkrampf beider Beine nach hinten, dann werden 3—4 mal Reitbahnbewegungen nach links und vorne ausgeführt, und Brechbewegungen werden gemacht. Erbrechen erfolgt nicht. Dann bleibt das Tier in tiefem Schlaf sitzen.

11 Uhr 16 Min. V. Die Taube erhält von einer anderen Taube einen Schnabelhieb. Sie geht etwa $^1/_2$ m davon, um dann aufs neue schlafend mit geschlossenen Augen sitzen zu bleiben.

11 Uhr 20 Min. V. Beim Ergreifen läuft und fliegt sie davon, doch gelingt das Greifen leichter als sonst. Auf dem Finger schläft sie gleich ein. Auf Fingerbewegungen tritt sie einige Schritte zur Seite; sie läßt sich an den Schnabel fassen; auf meinem Knie bleibt sie einige Sekunden sitzen.

11 Uhr 25 Min. V. Die Taube läßt sich leichter und tiefer hypnotisieren. Zu diesem Zweck in die Hand genommen und auf den Rücken gelegt, sträubt sie sich zunächst, liegt aber im nächsten Augenblick schon schlafend da. Zahl der Atemzüge in der Viertelminute 10. Am Schwanz läßt sie sich hochheben, der Kopf pendelt dabei nach unten, die Augen sind geschlossen. Atemzüge 5 in der Viertelminute. Sie wird nach 1 Minute wieder in die Rückenlage von vorhin gebracht, kein Erwachen: Atemzüge 6 und 7 in der Viertelminute. Sie wird nochmals am Schwanz hochgehoben. Atemzüge 5 in der Viertelminute. Die Augen

sind bald geschlossen, bald geöffnet. Nach etwa 6 Minuten solchen Schlafes erwacht sie und fliegt auf den Boden, wo sie 11 Uhr 37 Min. in schläfriger Stellung sitzt.

6. Druckversuch. 11 Uhr 40 Min. V. 5 Sekunden ziemlich starker Druck.

Hingesetzt, läuft sie etwa 10 Schritte nach vorne und schläft weiter. Als ich auf sie zugehe, weicht sie aus.

12 Uhr V. Die Taube ist noch immer somnolent.

27. November. Störungen sind kaum noch wahrzunehmen.

5. Dezember. Die Taube zeigt keine Störungen.

7. Druckversuch. 10 Uhr 55 Min. V. 30 Sekunden wird mäßig stark gedrückt. Es stellen sich ein: Lidschluß, Abwehrbewegungen, schnäuzendes Atmen.

Nach Sistierung des Druckes und Freigabe: Starkes Taumeln von einer Seite zur anderen; Schlafen. Das vorher 4 mm hervortretende Gehirn liegt noch 1 mm oberhalb des Schädeldaches.

11 Uhr V. Die Taube läuft nur beim Greifen davon. Atemzüge 13 in der Viertelminute in der Hand gezählt.

8. Druckversuch. 3/4 Minute mäßiger Druck. Pupillenverengerung auf beiden Seiten.

Schnäuzendes Atmen, Lidschluß. Abwehrbewegungen. Freigegeben: Taumeln, starke Benommenheit.

9. Druckversuch. 11 Uhr 5 Min. V. 30 Sekunden mäßiger Druck. Sofort Abwehrbewegung, Lidschluß, schnell vorübergehende Pupillenverengerung, schnäuzendes Atmen.

Freigegeben: starkes Taumeln, Sopor, aufgerichtete Federn.

11 Uhr 9 Min. V. Die Taube bleibt auf den Rücken gelegt, sofort frei liegen. Beim Händeklatschen öffnet sie nur momentan die Augen.

11 Uhr 12 Min. V. Auf ein stärkeres Geräusch hin bewegt sie die Füße; bei Wiederholung dreht sie sich um, und sitzt mit stark gesträubten Federn da.

6. Dezember. 10. Druckversuch. 11 Uhr V. Die Taube zeigt keine erkennbaren Störungen. Sie zeigt sich bei nochmals ausgeübter Kompression empfindlicher. Im Anschluß daran starkes Taumeln.

11 Uhr 5 Min. V. Sie pickt in der Nähe der Platte einige Mal am Boden nach Erbsen, während die Platte voller Erbsen liegt. Der wiedergekehrte Tumor ist heute nur wenig fortgedrückt worden.

10. Dezember. Die Taube frißt, doch ist die Psyche noch nicht ganz frei.

8. Versuchsreihe.

18. November 1902. Taube. Dieses Mal wird das Schädeldach nur über der linken Hemisphäre entfernt. Die Öffnung ist von der Größe eines Pfennigstückes. Die Operation verläuft gut. Der vorliegende Sinus longitudinalis ist prall mit Blut gefüllt. Es wird auf die Oberfläche des Gehirns gedrückt, um die oberflächlich liegenden Gefäße zu komprimieren. Bei plötzlicher Fortnahme des drückenden Fingers läßt sich an der Druckstelle kein Erblassen, ähnlich wie bei Fingerdrücken an der menschlichen Haut, konstatieren. Der Sinus longitudinalis behält dieselbe Füllung.

25. November. Es hatte sich nach der Operation eine Nachblutung eingestellt, wodurch sich ein mächtiger fluktuierender Tumor bildete. Es wurden 2 ccm geronnenes Blut entfernt. Der Tumor war am nächsten Tag wieder vorhanden, doch fand sich diesmal blutig verfärbte Flüssigkeit vor. Das Allgemeinbefinden der Taube war bei diesen subkutanen Blutextravasaten nicht gestört.

Heute ist wieder ein fluktuierender Tumor vorhanden. Mit einer Pravazschen 10,0 Spritze versuche ich die Flüssigkeit zu entleeren.

Weil sich das Loch der Kanüle beim Aufziehen des Spritzenstempels verstopft, gelingt das Aufziehen nur mit Mühe. Nach einigen Sekunden schießt das wenige Blut mit Luftblasen vermischt in den großen luftverdünnten Raum der Spritze hinein.

9 Uhr 50 Min. V. Als die Spritze aus der Haut gezogen wurde, war die Taube wie tot. Die Beine sind nach hinten krampfartig ausgestreckt. Der Kopf und Hals hängen schlaff wie bei einer toten Taube zur Seite hinunter. Die Atmung steht. Es wird künstliche Atmung eingeleitet, die nach 5 Minuten die Taube wieder zum Stehen bringt.

10 Uhr V. Sie ist benommen, läuft beim Greifen aber davon.

10 Uhr 5 Min. V. Die Tauben haben noch kein Morgenfutter erhalten. Als dasselbe vorgeschüttet wird, bleibt sie abseits sitzen und pickt sich in den Federn herum. Die Federn sind gesträubt, der Kopf ist eingezogen. Sie schläft.

10 Uhr 10 Min. V. Die Taube sieht gut, fliegt, wenn ich von der Ferne aus Bewegungen mit der Hand mache, mit leichtem Flug davon.

10 Uhr 20 Min. V. Sie frißt mit großer Begierde.

26. November. Der fluktuierende Tumor ist wiedergekehrt. Von dem Gedanken ausgehend, daß die schweren Erscheinungen am 25. auf Zirkulationsstörungen innerhalb des Gehirns zurückzuführen seien, die das forzierte Aussaugen des Blutes bedingt habe, wiederhole ich den Versuch. Störungen treten diesmal jedoch nicht ein.

27. November. Der Tumor ist wieder vorhanden. Der Versuch von gestern wird wiederholt. Störungen stellen sich nicht ein.

4. Dezember. 1. Druckversuch. Die Psyche der Taube ist frei. Über dem Defekt hat sich ein Tumor gebildet. Die Haut läßt sich bequem darüber verschieben und in Falten legen. Die Anschwellung ist mit Sicherheit auf eine subdurale Ansammlung von Liquor cerebrospinalis zurückzuführen. Der Tumor hat eine Höhe von 5 mm.

Die Taube läßt sich schwer greifen und macht gleich nach dem Fangen 80 Atemzüge in der halben Minute; kurz vor dem Druck werden 40 Atemzüge in der halben Minute gezählt.

10 Uhr 57 Min. bis 10 Uhr 59 Min. V. Es wird ein ziemlich starker Druck auf die linke Hemisphäre ausgeübt. Zunächst schwindet der Tumor und die untere Fläche des Fingerballens liegt am Ende des Druckes 3 mm unter dem Niveau des Schädeldaches.

Einige Sekunden nach Beginn des Druckes treten 4—5 Sekunden dauernde Abwehrbewegungen ein, und Lidschluß ist vorhanden.

Die Atmung verlangsamt sich nicht, wird sogar um ein Geringes frequenter. Freigegeben, fällt die Taube nach rechts hinüber, steht jedoch gleich wieder auf und sitzt benommen da.

11 Uhr 2 Min. V. Die Taube weicht fliegend ausgezeichnet aus. Die Zahl der Atemzüge beträgt gleich nach dem Greifen 70 in der halben Minute. Eine ein- oder beiderseitige Sehstörung ist nicht zu konstatieren.

11 Uhr 5 Min. V. 2. Druckversuch. Als die Atmungsfrequenz bis auf 34 in der halben Minute gestiegen ist, wird 6 Sekunden stark komprimiert. Sofort stellen sich heftige Abwehrbewegungen ein. Losgelassen, scheint sie nach vorn hinüberschießen zu wollen, der Kopf liegt am Boden, der Schwanz ragt hoch in die Luft, zugleich wird der ganze Körper krampfhaft bewegt. Diese ganze Erscheinung dauert nur 3—4 Sekunden, dann steht sie auf und läuft einige Schritte nach vorn.

11 Uhr 8 Min. V. Auf künstliche, starke Geräusche hin fährt sie zusammen.

11 Uhr 10 Min. V. Sie weicht, sehr gut fliegend, aus.

11 Uhr 15 Min. V. Es können keine Störungen mehr wahrgenommen werden.

3. Januar 1903. Der frühere Tumor ist bedeutend größer geworden, an der Basis ist derselbe über 10-Pfennigstückgroß und 1 cm hoch. Die Haut ist über der Geschwulst verschiebbar; gegen das Licht gehalten, ist der Tumor hell durchscheinend. Die Taube ist vollkommen frei von Störungen.

28. Januar. 3. Druckversuch. Die Taube ist vollständig munter; der Tumor ist wiedergekehrt, doch ist er etwas verkleinert.

10 Uhr 20 Min. V. In 45 Sekunden wird derselbe wieder fortgedrückt. Abwehrbewegungen treten nicht ein; ab und zu einige Sekunden anhaltender Lidschluß. Wie die Taube hingesetzt wird, läuft sie davon. Es wird das Morgenfutter gestreut. Die übrigen Tauben gehen sofort darauf zu und fressen begierig. Sie bleibt zunächst etwa 2 Minuten sitzen, dann pickt sie 3 mal nach dem Boden, wo sich keine Erbsen befinden; plötzlich läuft sie auch zur Platte und frißt etwa 15 Körner.

10 Uhr 25 Min. V. Sie läßt sich etwas leichter als sonst greifen, und pickt sich mehr als die anderen Tauben in den Federn herum; die Federn sind etwas aufgerichtet.

4. Druckversuch. Der Tumor wird in 45 Sekunden fortgedrückt, dabei treten keine Abwehrbewegungen, keine Verlangsamung der Atmung ein.

12 Uhr bis 12 Uhr 4 Min. N. Der Druck wird fortgesetzt auf vier Minuten, bis die über dem Defekt liegende Kopfhaut 4 mm unterhalb des Schädeldaches liegt. Es treten keine Abwehrbewegungen ein. Die Taube wird losgelassen und fliegt zu Boden.

12 Uhr 7 Min. N. Die Taube läßt sich leichter als sonst greifen, sie schüttelt sich. Gehe ich langsam auf sie zu und bis auf 1 cm mit der Hand gegen sie, so dreht sie verwundert den Kopf bald nach rechts, bald nach links, als wenn sie sich der Gefahr nicht ganz bewußt wäre und fliegt davon.

12 Uhr 12 Min. N. Sie pickt sich längere Zeit in den Federn herum, läuft, als ich mich, 3—4 m von ihr entfernt sitzend, erhebe, davon. Sie frißt.

12 Uhr 15 Min. N. Sie läßt sich fast so schwer, wie sonst greifen.

9. Versuchsreihe.

18. November. Taube. Resektion der Schädelknochen über der rechten Hemisphäre. Die Operation wird ohne Narkose ausgeführt; keine Schmerzensäußerungen: Die Taube schläft während der Operation. Es wird auf die Dura ein Druck ausgeübt, die deutlich sichtbaren Gefäße werden dadurch nicht komprimiert. Das Gehirn erhielt durch den Druck eine seichte Vertiefung. Trotz dieses Druckversuches frißt die Taube 10 Minuten nach Vernähen der Hautwunde.

Störungen treten in den nächsten Tagen nicht ein.

2. Dezember. 1. Druckversuch. Das Gehirn ist 3 mm aus der Defektöffnung hervortgereten.

11 Uhr 8 Min. bis 11 Uhr 10 Min. V. wird ein mäßiger Druck ausgeübt. Die Drucksymptome sind: Lidschluß, verlangsamtes schnäuzendes Atmen, mehrmals Abwehrbewegungen von geringer Intensität. Die Kopfhaut liegt an der Defektstelle 2 mm unterhalb des Schädeldaches. Nach der Freigabe läuft sie schnell fort nach der anderen Ecke des Zimmers, fliegt gut, setzt Exkremente ab, läßt sich nicht leichter wie sonst greifen.

11 Uhr 16 Min. V. Es wird Futter vorgeworfen. Alle anderen Tauben im Zimmer fressen; sie bleibt 1/2 m von der Platte entfernt sitzen und pickt sich im Federkleid herum. Die Federn liegen nicht glatt an.

11 Uhr 35 Min. V. Es wird nochmals Futter geschüttet, wieder fressen alle anderen Tauben sofort. Merkwürdigerweise geht sie nicht auf die Platte, wo Futter sich in großer Menge vorfindet, sondern sie frißt einige von den spärlich auf dem Boden verstreut liegenden Erbsen. Nach einer Weile nimmt sie wieder einige Erbsen. Es ist eigentümlich, daß sie nicht dem Beispiel der anderen Tauben folgt, die noch immer mit großer Begierde von der Platte fressen.

4 Uhr 5 Min. N. 2. Druckversuch. Die Taube ist wieder hergestellt. Es wird ziemlich stark 1 Minute lang gedrückt. Sofort tritt schnäuzendes, verlangsamtes Atmen ein; Abwehrbewegungen. Das Gehirn liegt am Ende des Druckes mit dem Schädeldach in einer Ebene. Die Taube wird auf den Boden gesetzt; sofort erfolgen blitzartig schnell etwa 20 vollständige Manegebewegungen nach rechts herum. Der Durchmesser des beschriebenen Kreises beträgt 10—20 cm. Im Anschluß daran wälzt sie sich 2 mal nach hinten herum und läuft dann in eine Ecke. Beim Versuch, sie zu greifen, fliegt sie davon.

4 Uhr 10 Min. N. läßt sie sich leicht greifen und auf den Finger setzen, von dem sie durch Handbewegungen nicht zu verscheuchen ist.

4 Uhr 15 Min. N. läuft sie nur beim Greifen davon.

4 Uhr 35 Min. N. Die Taube zeigt in ihrem Gebaren kaum noch Abweichungen.

4 Uhr 40 Min. N. Sie frißt, Abnormitäten sind nicht zu konstatieren.

4. Dezember. 3. Druckversuch. 10 Uhr 10 Min. V. Die Taube läßt sich schwer greifen. Atemzüge gleich nach dem Fangen 35 in 1/4 Minute. Das Gehirn ragt 3—4 mm aus der Öffnung hervor. Die Taube wird auf den Rücken gelegt und eingeschläfert. Kurz vor der Kompression ist die Frequenz auf 13 in 1/4 Minute gesunken.

10 Uhr 13 Min. V. Es wird 2½ Minuten mäßig gedrückt; die Frequenz der Atmung sinkt auf 8 (¼ Min.) und wird schnäuzend. Ab und zu stellen sich leichte Abwehrbewegungen mit den Beinen ein. Am Ende des Drucks liegt das Gehirn resp. die über dem Defekt befindliche Kopfhaut 2 mm unterhalb des Schädeldaches. Hingesetzt bleibt sie zunächst etwas niedergedrückt sitzen; taumelt hin und her, zieht langsam die Lider über die Augen, geht dann einige Schritte erst langsam, dann schneller von ihrem Platz.

10 Uhr 18 Min. V. sitzt die Taube in einer Ecke und sieht sich verwundert um. Ich sitze 4 m von ihr entfernt; sobald ich mich erhebe, bekundet sie durch den Blick und die Beugung des Halses, daß sie mich bemerkt. Indem ich auf sie zugehe, läuft sie davon.

Die Taube sieht, wie ich nach näherer Prüfung finde, auf beiden Augen.

10 Uhr 26 Min. V. Das Gehirn tritt noch nicht wieder über das Niveau des Schädeldaches hervor.

4. Druckversuch. Es wird 5 Sekunden ziemlich stark gedrückt. Es tritt nur Lidschluß ein. Losgelassen, läuft die Taube umher, Taumeln, zeitweiliges Ausbreiten der Flügel nach der entgegengesetzten Ecke.

10 Uhr 29 Min. V. reagiert sie auf Bewegungen von der Ferne aus.

10 Uhr 30 Min. V. weicht sie nicht mit der Geschicklichkeit wie sonst aus. Die nach dem Greifen sofort festgestellte Atemfrequenz beträgt 20 (¼ Min.).

Die Pupillen sind beiderseits gleichweit. Es ist aber **linkerseits Sehstörung** vorhanden. Geht man z. B. im linken Gesichtsfeld mit der Hand gegen die in der Hand gehaltenen Taube vor, so geschieht nichts. Wird dasselbe im rechten Gesichtsfeld ausgeführt, so tritt regelmäßig ein Aufkrallen beider Füße ein; auch wird häufig eine Seitwärtsbewegung des Kopfes nach links gemacht.

10 Uhr 37 Min. V. Die linksseitige Sehstörung ist noch zu erkennen.

10 Uhr 38 Min. V. läßt sie sich leicht greifen; die sofort festgestellte Atemfrequenz beträgt 16 (¼ Min).

10 Uhr 40 Min. V. 5. Druckversuch. Es wird 8 Sekunden ziemlich stark gedrückt. Die Frequenz der Atmung geht auf 10 (¼ Min.) zurück. Krampfhafter Lidschluß.

Hingesetzt geht sie taumelnd davon.

10 Uhr 42 Min. erhebe ich mich; sofort tritt sie unter Ausrecken des Halses hin und her; sie sieht mich.

10 Uhr 44 Min. V. wird die Taube ohne große Mühe ergriffen und auf den Finger gesetzt. Von der linken Seite her läßt sie sich nicht verscheuchen, wohl aber von der rechten; sie fliegt sofort weg und setzt sich auf eine Stange, wo sie mit eingezogenem Kopf und oft geschlossenen Augen schlafend sitzen bleibt. Zuweilen dreht sie den Kopf; die Halsfedern sind gesträubt. Auf einen Pfiff usw. bewegt sie sich auf der Stange von der Schallquelle fort und forscht mit ausgerecktem Hals und aufmerksamem Blick nach der Ursache des Tones.

10 Uhr 47 Min. V. ist die linksseitige Sehstörung noch vorhanden; im übrigen fällt nichts Besonderes auf.

4. Dezember 1902. Der Gehirntumor hat die ursprüngliche Größe noch nicht wieder erreicht. Störungen können nicht mehr wahrgenommen werden.

5. Dezember 1902. 10 Uhr 40 Min. V. Atemfrequenz nach dem Greifen: 29 in 1/4 Minute geht auf 10 herab.

6. Druckversuch. 1 Minute mäßiger Druck. Etwas Pupillenverengerung. Am Ende des Druckes Strecken und Beugen des linken Beines. Wie sie losgelassen wird, liegt sie nach rechts hinüber, der Kopf wird nach rechts verdreht. Nach einigen Sekunden steht sie auf und geht in eine Ecke. Sie läßt sich leicht greifen.

7. Druckversuch. 10 Uhr 47 Min. V. 3/4 Minute. Das Gehirn liegt vor dem Druck durch den vorhergehenden 3 mm unter dem Schädeldach. Am Schluß des Druckes ist schnäuzendes Atmen hörbar. Pupillenverengerung auf der Druckseite ist nicht zu konstatieren.

10 Uhr 49 Min. V. Der Druck wird in derselben Intensität wiederholt. Es zeigt sich keine Pupillenverengerung auf der kontralateralen Seite.

Nach dem Freigeben zeigt die Taube nur Schwanken, geht in eine Ecke und schläft.

10 Uhr 51 Min. V. läßt sie sich leicht greifen und auf den Finger setzen. Von links her wird sie verscheucht und fliegt zu Boden.

Experimente über Hirnkompression, angestellt an Kaninchen.

1. Versuchsreihe.

7. November 1902. Operation in der oben angegebenen Weise. Ausgewachsenes Kaninchen. Es frißt nach der Operation.

25. November 1902. Die Hautwunde ist gut verheilt. Es sind im Anschluß an die Operation keine Störungen aufgetreten.

1. Druckversuch. Das Kaninchen wird auf einen Tisch gesetzt. Die Atemfrequenz beträgt durchschnittlich 23, die Pulsfrequenz 58 in 1/4 Minute. Der Druck wird wieder auf die Weise ausgeübt, daß der Fingerballen des linken oder rechten Zeigefingers auf die von Haaren befreite, über der Defektstelle befindliche intakte Kopfhaut gelegt wird und das darunter liegende, mit allen Häuten bedeckte Gehirn in die Schädelhöhle hineingepreßt wird. Der Nagel des betreffenden Fingers ist vorher sorgfältig beschnitten; ein Assistent ist bei der Ausführung des Experiments behilflich.

4 Uhr 32 Min. N. beginnt der Druck; er ist relativ stark und hört nach 3 Minuten auf. Die Kopfhaut liegt am Ende des Drucks 7 mm unter dem Niveau des Schädeldaches.

Die während des Druckes auftretenden Symptome sind:

Die Lider schließen sich, doch nicht krampfartig. Nach 30 Sekunden treten starke, einige Sekunden dauernde Abwehrbewegungen und leichter Nystagmus auf beiden Augen ein; die Atmung wird langsam, angestrengt und mit einem eigentümlichen, schnörchelnden Ton verknüpft. Die Nickhaut ist bis fast zur Hälfte über den Bulbus gezogen. Die Bulbi selbst werden bald darauf nach dem inneren Augenwinkel hin verzogen, so daß die mediane Hälfte der Iris verschwindet und die weiße Sklera den größten

Teil der Lidspalte ausfüllt. Es werden krampfartige Bewegungen der Beine ausgeführt und es kommt zu Konvulsionen am Schluß des Druckes. Das Kaninchen wird schnell auf den Boden gesetzt. Es stößt einen leichten Schrei aus und rollt sich 5—6 mal blitzschnell unter Krämpfen um die Längsachse. Dann liegt es wie tot auf der Seite; die Atmung ist sehr flach, die Stellung der Bulbi hält noch 3 Minuten an, während welcher Zeit das Kaninchen sich bei künstlicher Atmung soweit erholt, daß es unter großem Schwanken 2—3 Schritte davonhüpft. Dann sitzt es (4 Uhr 45 Min. N.) starren Blickes still auf einem Fleck; die Nickhaut ist wieder zurückgetreten. Die Stellung der Gliedmaßen ist eine anormale: Die Vorderbeine sind weit gespreizt, die Hinterbeine jedoch normal angezogen. Die Ohren sind stark aufgerichtet, welcher Umstand besonders dem Kaninchen in Verbindung mit dem starren Auge einen blödsinnigen Ausdruck verleiht. Die Pupillen reagieren. Die Zahl der Atemzüge beträgt aus der Ferne gezählt 21 in 1/4 Minute. Beim Anfassen wird einige Male bei der Exspiration ein eigentümliches Geräusch ausgestoßen, wie man es ähnlich bei erschreckten normalen Kaninchen hören kann. Die Atemfrequenz steigt beim Anfassen gleich auf 54 in 1/4 Minute. Durch ein vor's Auge gehaltenes Streichholz bleibt das Kaninchen unberührt.

4 Uhr 50 Min. N. Vorgeworfene Kohlblätter erwecken keine Freßlust, ebenso wenig das Beispiel der im gleichen Raum befindlichen normalen, mit lebhafter Begierde fressenden Kaninchen.

5 Uhr N. Es sitzt noch immer mit den steilen, relativ eng zusammenstehenden Ohren und dem starren Blick regungslos da Bei kräftigem Druck auf die Pfoten macht es eine einzige Hüpfbewegung und bleibt wieder sitzen. Beim Annähern eines brennenden Streichholzes dicht an das Auge wird keine ausweichende Bewegung des Kopfes gemacht, nur die Augen werden langsam infolge der Wärme reflektorisch geschlossen. Das Gehirn liegt noch 7 mm unter dem Schädeldach.

5 Uhr 15 Min. N. Die Vorderbeine kann man nach der Seite ausziehen, so daß diese künstlich gegebene Lage beibehalten wird. An den Hinterbeinen dagegen kann man dieses Experiment nicht vornehmen. Wird es parallel einer Tischkante gesetzt und kommen dabei Vorder- und Hinterbeine über die Kante hinweg, so läßt es beide Beine lang über diese hinaushängen. Das so herunterhängende Bein wird nur bei starkem Kneifen angezogen.

5 Uhr 30 Min. V. Atemzahl 18, Puls 48 (in einer 1/4 Minute). Es wird durch Nadelstiche zum Fortlaufen veranlaßt. Es stößt an vorgehaltene Gegenstände. Das Gehirn liegt noch in der durch den Druck erlangten Tiefe unter dem Schädeldach.

26. November. 2. Druckversuch. 10 Uhr V. Das Kaninchen sehe ich heute mit starrem Blick und steil aufgerichteten Ohren langsam Heu kauen. In der Art des Ausweichens beim Greifen und in der Bewegung überhaupt fällt nichts Besonderes auf. Es wird auf einen Tisch gesetzt und an den Ohren festgehalten.

Durch Palpation ergibt sich, daß das Gehirn mit dem Schädeldach abschneidet. Es wird mit dem Ballen des Zeigefingers ein leichter, gleichsam nur ein Berührungsdruck von 2—3 Sekunden Dauer, dessen Stärke ziemlich jenem entspricht, der zum Hinabdrücken einer Klaviertaste er-

forderlich ist, ausgeübt. Dieser Druck wird 5mal wiederholt; jedesmal entweicht es gleichsam „auskratzend" im Anschluß daran nach vorne. Durch Festhalten an den Ohren wird es am völligen Fliehen verhindert. Offenbar empfindet das Tier durch diesen, wenn auch sehr minimalen, Druck Schmerz.

Darauf wird ein ganz sanft anschwellender Druck ausgeübt: vom leichten Berühren bis etwa zur Höhe der vorhin ausgeübten geringen Druckgrade. Es ist diese Druckhöhe schätzungsweise etwa 30—40mal geringer als die gestern zur Hervorrufung jener Symptome angewandte. Während dieses Druckes geschieht zunächst nichts; das Tier sitzt ruhig da, sucht diesmal nicht zu entfliehen. Die Atmung wird ruhig und langsamer, etwa wie es beim normalen schlafenden Kaninchen der Fall ist. Der Bulbus bewegt sich langsam hin und her. Plötzlich treten heftige krampfhafte Bewegungen des ganzen Körpers ein. Die locker gehaltenen Ohren entschlüpfen der Hand, und das Tier führt blitzschnell 4—5 Rollbewegungen und daran sofort anschließend 3—4 Reitbahnbewegungen, beide nach rechts herum aus. Der Kreis hat einen Durchmesser von etwa 50 cm. Die Reitbahnbewegungen werden besonders durch kräftiges Stoßen des linken Hinterbeines ausgeführt, die untere Bauchfläche wischt dabei auf dem Boden entlang. Die Augen werden bei diesen Zwangsbewegungen wieder derart verdreht, daß die Pupillen im inneren Augenwinkel liegen. Die Nickhaut ist weit über den Bulbus gezogen, auch geringer Exophthalmus besteht, dann liegt das Tier, ohne zu atmen, die Extremitäten lang ausgestreckt, da. Es wird künstliche Atmung eingeleitet, doch bleibt der Zustand zunächst unverändert; erst nach etwa 1 Minute werden die Lider krampfhaft über die vorher verdrehten und aus der Orbita herausgetretenen Augen geschlossen und die Bulbi treten nun tief in die Augenhöhle hinein. Der neue Zustand dauert etwa 15 Sekunden, dann wird endlich ganz flaches Atmen sichtbar und nach weiteren 15 Sekunden sitzt das Kaninchen mit steil aufgerichteten Ohren, offenen, starren Augen und normaler Beinstellung da und hüpft bald unter anfänglichem Schwanken, die steife aufgerichtete Haltung der Ohren beibehaltend, 3—4 m nach vorne.

Es läuft, als es zu anderen normalen Kaninchen gesetzt wird, mehrmals gegen die Wand, ohne angetrieben zu sein; Futter nimmt es nicht.

27. November. Das Verhalten des Kaninchens ist von dem normaler Tiere wenig abweichend. Es fällt ein etwas starrer Blick auf; die Ohren haben die lockere, schräg nach hinten divergierende Haltung oder liegen der Rückenfläche an.

Rüben frißt es mit derselben Begierde wie normale Kaninchen, die sich in demselben Raum befinden. Es ist etwas ängstlicher, als die anderen. Die Fluchtversuche beim Greifen sind intensiver.

3. Druckversuch. 10 Uhr 35 Min. V. Es wird auf den Tisch gesetzt. Atemzüge 35 in der Viertelminute. Heute muß ein stärkerer Druck angewandt werden, um Schmerzensäußerungen hervorzurufen.

Es wird leicht anschwellend gedrückt; einmal versucht das Kaninchen nach vorne fortzulaufen, doch verhält es sich gleich wieder ruhig, auch als der Druck noch wenig verstärkt wurde. Es tritt leichter Nystagmus ein, die Pupillen erleiden keine Veränderung, die Atmung

wird sehr langsam und schnörchelnd. Plötzlich tritt krampfartiges Strecken und Beugen der Extremitäten ein. Losgelassen, macht es eine Rollbewegung nach links. Dann liegt es gelähmt auf dem Bauch, die Beine sind gespreizt und zunächst schlaff. In jede für das Tier unbequeme Lage können die Extremitäten gebracht werden. Das Gehirn liegt am Ende des Druckes 6 mm unter dem Schädeldach.

11 Uhr V. Die Ohren sind wieder steif aufgerichtet; der starre Blick fällt auf; die Pupillen scheinen etwas weiter zu sein. Es sitzt schon wieder auf den Beinen.

11 Uhr 45 Min. V. Man erkennt kaum noch Störungen an dem Tier; es weicht gut aus, nur der Blick ist starr.

Es wird die Defektstelle mehrmals berührt und ein momentaner, sehr leichter Druck ausgeübt, der immer von einigen schnaufenden Exspirationsgeräuschen und von Versuchen, sich um die Längsachse zu rollen, begleitet ist.

Dann sitzt das eben noch sehr scheue und gut ausweichende Kaninchen still mit aufgerichteten Ohren, starrem Blick auf einer Stelle. Es läßt sich nicht durch Bewegungen mit der Hand verscheuchen. Infolge leichten Klopfens auf den Rücken hüpft es davon.

11 Uhr 48 Min. V. Die Atmung ist ruhig. Atemzüge 12, Puls 35 in der Viertelminute. Fortgetrieben, stößt es zuweilen an Hindernisse an; auf Schall reagiert es.

3 Uhr 30 Min. N. Es werden Kohlblätter in das Futterglas der Kaninchen geworfen. Zunächst bleibt das Kaninchen in der Ecke sitzen, nach etwa 2 Minuten aber kommt es hinzugehüpft, beschnüffelt die Blätter, macht einige Kaubewegungen, ohne Futter im Munde zu haben und sitzt dann daneben. Die Ohren sind nicht mehr aufgerichtet; oft läuft es vielleicht vor Hunger hin und her; auch weicht es schon wieder ziemlich gut aus.

4. Druckversuch. 4 Uhr 30 Min. N. Es wird das Kaninchen locker bei den Ohren gefaßt und durch kurzes Niederdrücken des Fingers ein leichter Druck ausgeübt. Das Tier macht sich los und läuft anscheinend vor Schmerz davon. Ein derartig kurzer, 2—3 Sekunden währender Druck wird wiederholt und ein wenig verstärkt; es läuft schreiend einige Schritte davon. Der Druck wird mehrmals wiederholt: Schreien, einige Rollbewegungen nach rechts, ein paar Mal Überschlagen nach vorn. Solche Experimente werden noch einige Male ausgeführt, stets folgen Schmerzäußerungen und Zwangsbewegungen und darauf Verharren auf einer Stelle im schläfrigen Zustand. Auf Schall wird nur geringradig reagiert. Die Beinhaltung ist anormal.

5 Uhr N. Es weicht schlecht aus, läuft häufig gegen die Wand; das übliche Hüpfen wird aber normal ausgeführt; auch spontan verläßt es seinen Platz.

6 Uhr N. Es hat lange auf einem Fleck mit steilen Ohren dagesessen.

28. November. 12 Uhr V. Es wird ein Kohlkopf vorgelegt, trotzdem kaut das Kaninchen auf einem Strohhalm, der sich zufällig dicht vor seinem Munde befindet, langsam herum. Ich bringe meinen Finger dicht vor's Auge des Tieres; anfangs kaut es weiter, doch läuft es nach

einigen Sekunden, den Finger erkennend, einige Schritte davon und sitzt mit starrem, blödsinnigem Blick und aufgerichteten Ohren da. Zuweilen läuft es noch gegen die Wand. Obwohl es bisher vermutlich kein Futter genommen hat, wird es durch die 1 m entfernt sitzenden, mit Begierde fressenden Kaninchen nicht angelockt. Nach einer Bewegung des Fingers gegen sein Auge und Berührung der Lider hüpft es in gerader Richtung fort, auf den Kohlkopf zu.

Es fängt sofort an zu fressen, doch geschieht dies keineswegs in normaler Weise. Es ist ein bald langsames, bald ein etwas schnelleres Öffnen und Schließen der Kiefer; das Hineinbringen des Blattes in den Mund ist sehr erschwert, fast unmöglich. Dieselbe Stelle des Blattes wird deswegen immer aufs neue gekaut, mit der Zunge berührt und stark eingespeichelt. Ab und zu wird ein heftiges Fassen und Abreißen von Blattteilen beobachtet.

29. November. Durch ungewohnte Geräusche wird es mehr als normale Tiere erregt. Wie z. B. einmal auf dem Hof Zeug geklopft wird, nimmt es plötzlich eine gespannt ängstliche Haltung an, die Ohren sind aufgerichtet, Vorderkörper und Hals werden etwas ausgereckt, und wie zum Sprunge werden die Beine gestellt. Normale danebensitzende Kaninchen werden durch das Geräusch nicht gestört. Im übrigen frißt es besser, die Ohren sind nicht mehr aufgerichtet; auch zeigt es mehr Beweglichkeit.

1. Dezember. 10 Uhr 30 Min. V. Es zeigt keine Abweichungen mehr in seinem Verhalten. Es hüpft sofort auf vorgeworfenes Futter los.

Die Defektstelle zeigt sich dagegen noch immer etwas empfindlich.

5. Druckversuch. Es wird einige Sekunden leicht gedrückt. Trotz des relativ geringen Druckgrades schließen sich nicht unerhebliche cerebrale Störungen an. Das Tier sitzt mit starrem Blick auf einer Stelle, Handbewegungen verscheuchen es nicht, wird es berührt, so hüpft es fort, mit dem Kopf meist gegen die Wand stoßend. Nach 3—4 Hüpfbewegungen setzt es sich nicht gleich wieder schlafend hin, sondern steht noch mehrere Sekunden mit halbgestreckten Beinen da. Es frißt keine Kohlblätter mehr. Auf Geräusche, Stampfen mit den Füßen, Händeklatschen zuckt es wenig zusammen, doch läuft es nicht davon, noch richtet es sich zum Fortspringen auf; die normalen Kaninchen dagegen springen mit großer Schnelligkeit in die Ecke.

3 Uhr 30 Min. N. Das Kaninchen sitzt noch immer auf einem Fleck, läßt sich schwer mit der Hand verscheuchen, der Blick ist stier. Es wischt sich mit den Pfoten das Maul ab. Als eine Schüssel voll Kleie gebracht wurde, springen alle Kaninchen, auch dieses Kaninchen hinzu; es geht aber gleich, nachdem 3—4 Kaubewegungen gemacht sind, wieder von der Schüssel fort.

Es wird Brot vorgeworfen, sofort kommt es angesprungen, doch verfehlt es das Brot und läuft auf die Schüssel zu; dann sieht es sich nach allen Seiten um, findet bald das 1 m davon entfernt liegende Brot und frißt mit Begierde.

Das Gewicht des Kaninchens beträgt 2200 g. Es ist mager. Es hüpft, in den Experimentiersaal gebracht, etwa $^1/_2$ Stunde planlos umher, mitunter bleibt es mit hoch aufgerichteten Ohren und dummem Blick

sitzen. Ein normales Kaninchen, das ich daneben beobachte, legt sich zunächst auf den Bauch und schläft, dann fängt es auch an zu laufen, bewegt aber während des Laufens den Kopf, suchend, schnüffelnd bald nach oben, bald nach unten und beriecht alle im Weg liegenden Gegenstände.

2. Dezember 1903. Beim Anfassen macht es ein eigentümlich knurrendes Geräusch. Der Blick ist noch stier, sonst fällt an dem Tier nichts auf.

3. Dezember. Beim Anfassen, oder wenn ein anderes Kaninchen diesem ein Blatt aus dem Mund zieht, oder wenn es fortgetrieben wird, ist wieder das oben erwähnte Geräusch zu vernehmen. Dasselbe macht entschieden einen bösartigen Eindruck.

4. Dezember 1902. Es können keine Störungen mehr wahrgenommen werden.

9. Dezember. 6. Druckversuch. 10 Uhr 23 Min. V. Atemzüge 21, Puls 70 in der Viertelminute. Das Kaninchen sitzt auf einem Tisch. Auf die Defektstelle wird der Finger leicht drückend gelegt, sonst wird das Tier nicht gehalten. Es legt den Kopf platt auf die Tischplatte. Nach 5 Minuten ist die Atemfrequenz auf 16 zurückgegangen, und ein hypnotischer Zustand des Kaninchens ist eingetreten. Wenn der Druck verstärkt wird, zieht es seinen Kopf unter dem (10 Uhr 28 Min. V.) drückenden Finger fort.

10 Uhr 35 Min. V. Es wird aufs neue mäßig gedrückt. 3 mal treten Fluchtversuche ein; die von der Nickhaut bedeckten Bulbi werden nach dem inneren Augenwinkel hin verzogen. Die Atmung wird etwas langsamer und schnörchelnd, 12 in der Viertelminute.

Am Ende des Druckes werden 3 Rollbewegungen nach rechts ausgeführt.

Das Gehirn liegt 11 mm unter dem Niveau des Schädeldaches.

10 Uhr 55 Min. V. Durch Stöße vor mich hergetrieben, rennt es nicht gegen die Wand usw. Beim Berühren der Barthaare fährt es erschreckt zusammen. Auf einen Pfiff hin spitzt es die Ohren, zugleich zittert der ganze Körper. Auf Stampfen mit den Füßen reagiert es nicht; ein dicht vor den Mund gehaltenes Kohlblatt wird nicht angerührt. Atemzüge 11 in der Viertelminute.

11 Uhr V. Wie ich die Fingerspitze in die gedrückte Vertiefung lege, hüpft es davon; auf dem Wege ein Kohlblatt findend, beschnubbert es dieses und macht einige, kaum sichtbare Kaubewegungen, ohne etwas vom Blatt im Mund zu haben. Es läßt sich jetzt durch Handbewegungen nicht verscheuchen.

11 Uhr 10 Min. V. Es sitzt etwa 20 cm vor einer Wand, dieser zugekehrt, und hüpft, als es mit dem Fuß berührt wird, davon, hart gegen die Wand stoßend. Durch derartiges einmaliges Antreiben mit dem Fuß wird es veranlaßt, etwa 5—10 m davon zu hüpfen. Trifft es dabei die mitten im Zimmer (von etwa 30 qm Bodenfläche) liegenden Kohlblätter, so zeigt es ein interessantes Verhalten. Hüpfend vor denselben bis auf 20 cm Entfernung angekommen, spitzt es die Ohren, streckt begehrlich den Hals nach vorne, beugt ihn ein wenig nach unten und nimmt so die Haltung eines mit Begierde auf solche Speisen zuhüpfenden normalen

Kaninchens an. Ist es nach etwa zwei Hüpfbewegungen am Ort seiner Wünsche, so zeigt es sich jetzt wunschlos, brütet mit stumpfem, blödsinnigem Blick über der Lieblingsspeise und macht, ohne die Blätter zu berühren, gleichsam geistesabwesend, nach einigen Sekunden einige, wenn auch nicht ausgeprägte Kaubewegungen. Dann tritt wieder ein regungsloses Sitzen ein, bis es durch Stoß, Schlag oder Geräusche aus dem Schlaf geweckt wird, wieder herumläuft, vor den Blättern anhält, sie beschnubbert usw.

11 Uhr 28 Min. V. Jetzt, nachdem es die Blätter nach allen Richtungen hin beschnubbert hat, bringt es ein Kohlblatt in den Mund und frißt sehr langsam, etwa 40—50 Sekunden.

11 Uhr 30 Min. V. Es läuft ohne Anregung ab und zu; bei den Blättern angelangt, frißt es diesmal nicht.

Es ist in eine Wasserlache getreten, das Unangenehme empfindend, bemüht es sich durch schnell aufeinander folgende Wischbewegungen mit den Vorderbeinen, das Wasser von diesen zu entfernen. Zur Entfernung des Wassers von den Hinterläufen streckt es, während es sich in Sitzstellung befindet, den Hinterlauf weit nach vorne und schräg nach oben und es ist gleich eifrig dabei, von diesem das Wasser abzulecken. Plötzlich hält es ohne Ursache mit dem Lecken inne und bringt den Kopf in die gewöhnliche Lage. Das Bein verbleibt noch längere Zeit in dieser unnatürlichen Haltung.

12 Uhr V. Es läßt sich relativ schwer greifen.

10. Dezember. 10 Uhr 15 Min. V. Es läuft auf Verscheuchung mit der Hand fort; stierer Blick; die Ohrenstellung ist normal. Sofort nach dem Füttern wird gefressen; die Kaubewegungen sind verlangsamt (50 bis 60 in $^1/_4$ Minute).

Bei Greifversuchen wird ziemlich geschickt ausgewichen. Das Gehirn liegt mit dem Schädeldach wieder in gleicher Ebene; große Empfindlichkeit in der Gegend der Operationsöffnung.

7. Druckversuch. Es wird ein leichter, momentaner Druck ausgeübt, ohne das Tier dabei festzuhalten. Sofort stellen sich Rollbewegungen ein, dann sitzt es stumpf auf einem Fleck. Der Versuch wird wiederholt mit Erfolg ausgeführt; einmal hat derselbe lautes, kurz anhaltendes Schreien zur Folge. Wie ein leicht anschwellender Druck bis zu einer minimalen Höhe ausgeübt wird, tritt verlangsamtes, angestrengtes Atmen ein.

11 Uhr 30 Min. V. Es ist schwer von der Stelle zu bewegen, läuft gegen die Wand usw., reagiert nicht auf Geräusche.

11 Uhr 47 Min. V. Es sitzt noch auf demselben Fleck, auf dem es vor 20 Min. gesessen hat. Als Kohlblätter vorgelegt werden, zeigen sich, ohne daß der Kopf bewegt wird, andeutungsweise Kaubewegungen.

12 Uhr 50 Min. V. Es frißt etwa 15 Minuten mit relativ gutem Geschick.

8. Druckversuch. 1 Uhr N. Das Kaninchen wird auf den Tisch gesetzt. Die linke Hand prüft den Herzschlag durch Umfassen der Brust. Der Zeigefinger der rechten Hand übt einen sanften Druck von 4—10 Sekunden auf die Defektstelle aus. Das schläfrig dasitzende Tier spürt den Druck nicht; nicht die geringste Reaktion wird auf diesen Eingriff äußer-

lich wahrgenommen. **Nur der Herzschlag erleidet eine interessante Veränderung. Die Frequenz wird sofort ausserordentlich herabgesetzt von 30—35 innerhalb 5 Sekunden auf 8—10.** Diese starke Verlangsamung beginnt fast mit dem Moment, wo der Druck einsetzt und wird, falls der Druck nicht mehr verstärkt wird, nach etwa 15 Sekunden wieder geringer, dann wird der Puls sehr klein, so daß er nicht gut zu fühlen ist. Der Herzschlag ist während der starken Verlangsamung sehr kräftig. Dieses interessante Experiment wird etwa 20 mal mit demselben Erfolg ausgeführt. Bei weiterer Fortsetzung ist die Frequenznahme weniger ausgeprägt, auch die Zeitdauer der Abnahme und die Stärke des Herzschlages ist geringer. Endlich kann kaum noch von einer Veränderung des Herzschlages bei den oben angewandten Druckgraden gesprochen werden.

Bei später verstärktem Druck tritt gleich schnaufendes Atmen ein.

11. Dezember 1902. Es werden Kohlblätter vorgeworfen. Das Kaninchen hüpft hinzu, bewegt schnüffelnd den Kopf über dem Futter einige Male hin und her und frißt. Die Kaubewegungen sind verlangsamt 54—60 in 1/4 Minute; daher wird das Futter langsamer verzehrt als bei einem normalen Kaninchen. Im übrigen ist der Blick noch etwas starr; an den Bewegungen fällt nichts auf.

9. Druckversuch. 8 Uhr 50 Min. V. Die Herzschlagfrequenz des vor mir auf dem Tisch sitzenden Kaninchens ist 25—28 in 5 Sekunden. Es wird nun verfahren wie bei den Versuchen unter Druck 8.

Bei 10 angestellten Versuchen sinkt die Frequenz auf 7—8 in 5 Sekunden. Obwohl der Druck sistiert, der Finger jedoch an der Stelle verbleibt, wird der Herzschlag kaum fühlbar, und die Frequenz steigt wieder auf 30 in 5 Sekunden. Schmerzen sind infolge der Versuche nicht geäußert worden.

Lasse ich bei den Versuchen denselben leichten Druck weiter wirken, so wird der Herzschlag doch wieder in der alten Weise beschleunigt. Wird der Finger von der Druckstelle fortgenommen, so wird der Herzschlag pochend und frequent.

12. Dezember 1902. 10. Druckversuch. Es frißt; die Kaubewegungen sind noch verlangsamt; der Blick ist stier. Durch kurzen sanften Druck tritt nur während der ersten 3 Versuche Herabsetzung der Herzschlagfrequenz ein. Wird ein etwas stärkerer Druck ausgeübt, so macht es intensive Fluchtversuche nach vorn, die durch Festhalten des Tieres an den Ohren verhindert werden.

11. Druckversuch. 10 Uhr 5 Min. V. Es wird ein leicht anschwellender, nur ab und zu auf Sekunden unterbrochener Druck von 13 Minuten ausgeübt. Der drückende Finger bleibt dabei an der Druckstelle. Das Kaninchen liegt während der ganzen Zeit ruhig atmend da, die Atmung verhält sich wie die eines schlafenden Kaninchens. Der Herzschlag wird durch die linke Hand dauernd geprüft und erfährt ebenfalls keine Veränderung. Die Augen sind offen. Das vor den Versuchen leicht über das Schädeldach hinaustretende Gehirn liegt am Ende des Druckes 7—8 mm unter demselben.

Der Druck wird noch weiter fortgesetzt, als plötzlich nach 3 Minuten heftige Abwehrbewegungen und Fluchtversuche eintreten. Sofort auf die

Erde gesetzt, hüpft es in dem gewohnten Tempo davon und zeigt in seinem Verhalten ein ähnliches Bild wie vor dem Druckversuch.

10 Uhr 40 Min. V. Die Oberfläche des Gehirns liegt nur 4—5 mm mehr unter dem Schädeldach.

12. Druckversuch. 10 Uhr 50 Min. V. Es wird ein relativ leichter Druck von etwa 2 Sekunden ausgeübt. Es tritt sofort eine Rollbewegung nach rechts herum von $^3/_4$ Drehung ein; dann sitzt das Tier benommen, schnell und angestrengt atmend da. Der Versuch wird 3 mal mit 5 Minuten Unterbrechung wiederholt und hat stets denselben Erfolg.

2. Versuchsreihe.

3. April 1902. Operation.

23. April 1902. 1. Druckversuch. Die Pulsfrequenz des beruhigten Kaninchens beträgt 40 in $^1/_4$ Minute.

10 Uhr V. Es wird ein mäßiger, langsam anschwellender Druck ausgeübt. Das Tier ist zunächst vollkommen ruhig. Nach 2 Minuten wird der Blinzknorpel über den Augapfel gezogen, nach 4 Minuten tritt leichte Pupillenverengerung und schnaufendes Atmen ein. Der Puls ist voll und es werden 24—33 Schläge in $^1/_4$ Minute gezählt. Nach $4\,^1/_2$ Minuten treten Abwehrbewegungen ein und der Druck wird sistiert.

Störungen werden nicht konstatiert.

2. Druckversuch. 11 Uhr V. Der ausgeübte Druck dauert 6 Minuten und ist außerordentlich stark. Anfangs wird besonders die vordere Partie des Großhirns komprimiert. Die auftretenden Symptome sind: Verlangsamung der Puls- und Atemfrequenz. Überziehen der Nickhaut und krampfhafter Lidschluß. Kurze Abwehrbewegungen treten nur 2mal auf; die Atmung wird am Schluß etwas schnörchelnd und das Gehirn liegt etwa 7 mm unter dem Schädeldach.

11 Uhr 10 Min. V. Nach Aufhebung des Druckes hüpft es einige Schritte davon und schüttelt, als wenn es etwas Unbequemes entfernen wollte, mit dem Kopf. Dann liegt es gelähmt, die Extremitäten zum Teil lang ausgestreckt, etwas nach einer Seite herüber auf dem Bauch. Die Pupillen sind nicht verändert, die Ohren hängen schlaff herab. Auf Kneifen werden die Extremitäten nicht angezogen. Atemzahl 33 in $^1/_2$ Minute ruhig; es scheint zu schlafen.

11 Uhr 20 Min. V. Es hat sich schon wieder aufgerichtet. Beim Kneifen eines Beines schüttelt es regelmäßig mit dem Kopf. Das Bein wird aber nicht angezogen. Der Versuch wird etwa 15—20mal wiederholt. Der Kornealreflex ist erhalten. Das Gehirn liegt noch 7 mm unter dem Schädeldach.

11 Uhr 30 Min. V. Die Beine werden jetzt beim Kneifen angezogen, Schütteln des Kopfes entsteht aber nicht mehr. Die Extremitäten können in jede abnorme Lage gebracht werden. Es läßt sich am Schwanz soweit hochheben, daß sich nur Kopf und Vorderbeine auf dem Boden befinden. Wird es in Ruhe gelassen, so verharrt es in diesem Stumpfsinn mit halbbedeckten Augen auf einem Fleck.

3 Uhr 30 Min. N. Es sitzt zusammengekauert mit angezogenen Beinen und Kopf und platt auf dem Rücken liegenden Ohren da. Die Augen sind starr und stehen offen. Erst auf starkes Kneifen einer Extremität

macht es etwa 3—4 Hüpfbewegungen. Die Pulsfrequenz beträgt 44, die Atemfrequenz 21 in 1/4 Minute. Durch Bewegungen der Hand läßt es sich nicht verscheuchen. Die Beine sind krampfartig flektiert. Nach dem passiven Strecken schnellen sie in die vorher eingenommene Lage wieder zurück. Der Schwanz ist aufgerichtet und schnellt nach dem Herunterbeugen stets wieder nach oben.

Es läßt bei diesen Versuchen Urin abgehen und hüpft ein Stückchen davon.

Nach jedem winzigen Druck an der Defektstelle werden die Lider geschlossen. Wird ein etwas verstärkter Druck angewandt, so hüpft es fort und schüttelt mit dem Kopf. Bei noch stärkerem Druck tritt schnörchelndes Atmen und schnell vorübergehendes Schreien ein.

4 Uhr 18 Min. N. Es wird ein kurzer, 1—2 Sekunden anhaltender schwacher Druck angewandt. Sofort macht es Manegebewegung nach rechts herum, hüpft fort und stößt dabei stark gegen die Wand, dann sitzt es auf einem Fleck.

Derartige Versuche werden noch einige Male wiederholt.

Um 6 Uhr N. läuft es auf Stoß hin noch gegen die Wand usw., auch spontanes Davonhüpfen wird beobachtet. Es liegt auf dem Bauch, die Beine sind unregelmäßig ausgestreckt und werden nicht zum Stützen des Körpers gebraucht.

28. November 1902. Es frißt nicht und läuft nicht von seinem Platz durch Handbewegungen. Die Druckstelle ist empfindlich.

29. November 1902. Das Kaninchen stößt nicht mehr an, wenn es fortgetrieben wird. Bevor es die Ruhelage wieder einnimmt, bleibt es noch mehrere Sekunden halb aufgerichtet stehen. Die Atmung ist ruhig, 24 in 1/2 Minute. Vermutlich hat es seit vorgestern nicht gefressen. Es werden Kohlblätter direkt vor den Mund des Tieres gebracht. 2 Minuten lang tritt nicht die geringste Reaktion darauf ein, dann vollführt es langsam etwa 20 Kaubewegungen und bekommt auch ein Stück vom Kohlblatt zwischen die Zähne. Später werden nochmals Kaubewegungen gemacht, ohne daß diesmal Kohlblätter dazu die Anregung geben.

Auf Geräusche zuckt das Kaninchen zwar zusammen, aber die Reaktion tritt außergewöhnlich spät ein, wenn danebensitzende normale Kaninchen längst beruhigt sind. Auf Berühren und Geräusche stampft es mit den Hinterbeinen auf den Boden und erzeugt dadurch einen lauten Schall.

Am 30. November 1902 starb das Tier.

Sektion am 1. Dezember 1902.

Obduktionsbefund. Der Kadaver befindet sich in schlechtem Nährzustand. Die Dura ist mit dem Gehirn verwachsen. Das vordere Ende des Großhirns ist blutig durchtränkt, in der Mitte dieser Stelle findet sich ein 3 mm langes, 2 mm breites und 2 mm tiefes Loch. Die Umgebung des Loches zeigt rote Erweichung.

Der Magen enthält nur wenig dünnbreiigen Inhalt.

3. Versuchsreihe.

Operation am 3. Juni 1902. Weibliches Kaninchen.

1. Druckversuch. 5 Minuten, mäßig.

Die Atemfrequenz sinkt während 4 Minuten von 21 auf 8 in der Viertelminute. Nach der vierten Minute treten Abwehrbewegungen ein, die vorher vollständig fehlen. Die Pupillen verengern sich.

Als das Tier nach der fünften Minute freigelassen wurde, machte es Auf- und Abwärtsbewegungen mit dem Kopf. Nach 10 Minuten geht es auf vorgeworfenes Futter zu und frißt mit der gewohnten Begierde.

1. Dezember. Das Gewicht des Kaninchens beträgt 3,200 kg.

2. Dezember. 2. Druckversuch. Mäßiger Druck. 3 Minuten lang. Atemzüge 35 in der Viertelminute.

Zunächst werden langsam die Nickhäute über beide Bulbi gezogen, gleich darauf tritt Verengerung der Pupillen auf 2 mm Durchmesser ein. Die Zahl der Atemzüge verlangsamt sich von 35 auf 9 in 1/4 Minute, zuweilen werden 12 Atemzüge gezählt. (Das Kaninchen wird nur an den Ohren gehalten.) Die Atmung wird schnörchelnd, Fluchtversuche treten nicht ein. Gleich nach Fortnahme des Fingers bleibt es in der bisher eingenommenen Stellung mit offenen Augen sitzen. Die Atemfrequenz steigt wieder auf 35.

9 Uhr 57 Min. V. Es sitzt noch an derselben Stelle schlafend, mit offenen Augen da. Die Pupillenweite beträgt 6 mm im Durchmesser. Es scheint sich schwerer als sonst greifen zu lassen: im übrigen fällt nichts auf.

10 Uhr V. Das Kaninchen wird wieder auf den Tisch gesetzt. Atemzüge 37, Puls 61 in der Viertelminute.

3. Druckversuch. 10 Uhr 3 Min. bis 10 Uhr 8 Min. V. In den ersten 2 Minuten wird wie vorhin gedrückt. Die Folge ist: Überziehen der Nickhaut, Herabsetzung der Atemfrequenz auf 9—8. Die Atmung wird ganz flach. Während der folgenden 3 Minuten wird der Druck verstärkt. Fluchtversuche und Pupillenverengerung sind zu konstatieren. Das Gehirn liegt am Ende des Druckes nur 3 mm unter dem Schädeldach. Nach Aufhebung des Druckes werden keine Störungen wahrgenommen.

10 Uhr 12 Min. V. Atemzüge 35, Puls 55 in der Viertelminute.

4. Druckversuch. 10 Uhr 14 Min. Atemzüge 37. Es wird 3/4 Minute stark gedrückt. Die Nickhaut tritt hervor. Atemzüge 6 in der Viertelminute, Sträuben, schnörchelndes Atmen.

5. Druckversuch. 10 Uhr 16 Min. V. Starker Druck, ca. 30 Sekunden. Die Pupille verengt sich von 7 mm Durchmesser auf 2 mm. Atemzüge 6 in der Viertelminute. Sträuben, schnörchelndes Atmen. Gleich nach dem Freigeben tritt Tremor der Extremitäten auf.

10 Uhr 20 Min. V. Atemzüge 20 in der Viertelminute. Das Kaninchen läßt sich nicht mit der Hand verscheuchen. Die Beine können ausgezogen werden, der Schwanz ist nach unten gesenkt. Es liegt auf dem Bauch. Auf ein dicht vor's Auge gehaltenes Streichholz reagiert es nicht, ebensowenig auf Klatschen in die Hände.

10 Uhr 25 Min. V. Es läßt sich durch Kneifen schwer zum Forthüpfen bewegen. Es läuft nicht an Hindernisse an; kommt es an die Tischkante, streckt es den Kopf prüfend darüber hinaus und springt nicht hinunter.

10 Uhr 35 Min. V. Die Beine können nicht mehr ausgezogen werden. Es läuft mir zuweilen entgegen und beschnubbert mich. Der Blick ist

dumm, blöde. Es werden noch einige Druckversuche ausgeführt, die ähnliche Erscheinungen wie sonst zur Folge haben.

10 Uhr 51 Min. V. Das Tier frißt mit gutem Geschick und zeigt kaum Abweichungen vom normalen Verhalten.

10. Dezember. 6. Druckversuch. Es werden während 30 Minuten mit Unterbrechung einiger Minuter Kompressionen vorgenommen. Das Kaninchen sitzt dabei auf einem Tisch.

Bei jeder Druckwirkung tritt der Bulbus etwas hervor, zugleich legt sich auch die Nickhaut über die vordere Hälfte des Auges. Die Abwehrbewegungen sind im allgemeinen gering. Mehrmals kann konstatiert werden, daß bei mäßigem Druck ein stark verlangsamtes, schnaufendes Atmen eintritt. Wird der drückende Finger fortgenommen, so tritt sofort beschleunigtes Atmen ein. Abwehrbewegungen treten regelmäßig bei plötzlich starker Erhöhung des Druckes ein. Nach dem Druck zeigt das Tier Schlafsucht.

Die Herzschlagfrequenz fällt oft schon nach 2—4 Sekunden von 70 auf 36—24 in 1/4 Minute; nach Aufhebung des Drucks kehrt sie wieder auf 70 zurück. Meist ist der Herzschlag regelmäßig. Abwehrbewegungen treten dann in der Regel ein, sobald diese Verlangsamung des Herzschlags erreicht ist, weshalb derselbe meistens nur 3—10 Sekunden gezählt werden kann.

Das Kaninchen ist einige Minuten nach den Druckversuchen wieder vollständig munter; es frißt 20 Minuten lang; der Freßakt ist normal.

11. Dezember. Das Kaninchen ist frei von Störungen. Es wird auf einen Tisch gesetzt. Atemzüge 34, Puls 48 in der Viertelminute.

7. Druckversuch. 9 Uhr 50 Min. V. Wie sonst ist die Druckrichtung senkrecht von der Defektstelle nach unten. Es werden wieder einige Versuche ausgeführt, die Herabsetzung der Atemfrequenz auf 11 in 1/4 Minute, mäßige Verengerung der Pupillen, Lidschluß und Überziehen der Nickhaut zur Folge haben. Pulsverlangsamung ist bei den Versuchen nicht zu konstatieren.

10 Uhr bis 10 Uhr 4 Min. V. Es wird nun 4 Minuten nach hinten, auf das Kleinhirn zu, ein mäßiger Druck ausgeübt.

Die Symptome werden dadurch viel ausgeprägter. Zunächst tritt ausgesprochener Exophthalmus auf, Hervortreten der Nickhaut ad maximum, die vordere Hälfte des Auges bedeckend. Der Herzschlag ist klein, Frequenz 24—27 in 1/4 Minute; Atemfrequenz 6—8 in 1/4 Minute. Die Atmung ist leicht schnaufend.

Schmerzäußerungen werden nicht wahrgenommen.

10 Uhr 12 Min. V. Puls 63 durchschnittlich in 1/4 Minute.

10 Uhr 13 Min. bis 10 Uhr 15 Min. V. Es wird mäßig und gleichmäßig auf die ganze Öffnung gedrückt: leichter Exophthalmus; mäßige Pupillenverengerung; der Herzschlag wird durch den Druck auf 90—99 in 1/4 Minute erhöht, ist schwach und kaum zu fühlen; Lidschluß; Herabsetzung der Atemfrequenz auf 9; Abwehrbewegungen.

8. Druckversuch. 10 Uhr 20 Min. V. Herzschlagfrequenz 23 in 5 Sekunden. Es wird nun nach hinten zu gedrückt, 4 Minuten mäßig.

Pupillenverengerung, starker Exophthalmus; der Puls geht auf 6—7, wird unregelmäßig, aussetzend. Die Atmung wird schnaufend.

10 Uhr 30 Min. V. Der Druck wird nach rechts hinüber verlegt. Es tritt nur am rechten Auge Lidschluß ein.

Nach den Versuchen frißt das Kaninchen mit gutem Appetit.

Symptomatologie der bei Tauben und Kaninchen erzeugten Hirnkompression.

1. Schmerz.

Die menschliche Pathologie zeigt zur Evidenz, daß intrakranielle Raumbeschränkungen außerordentlich oft mit Schmerzen verknüpft sind. Die Schmerzen erklärte man sich als eine Folge des Hirndrucks, eine Folge der Kompression der empfindlichen Dura. Die Abwehrbewegungen, das Schreien und Stöhnen der Tiere, bei denen künstlicher Hirndruck erzeugt wurde, ist in gleicher Weise erklärt worden (v. Leyden, v. Bergmann, Naunyn, Schreiber u. a.). Adamkiewicz und Pagenstecher haben dagegen Symptome des Schmerzes als Folge intrakranieller Raumbeschränkungen nie auftreten sehen. Ersterer führt die bei Menschen und Tieren beobachteten Schmerzäußerungen auf einfache Reizsymptome des Gehirns und nicht auf eine durch Hirndruck hervorgerufene Kompression der Dura zurück.

Naunyn und Schreiber halten es für fraglich, ob beim Hirndruck die Schmerzen allein durch Kompression und Zerrung der Dura zu erklären seien, da bei allmählicher Steigerung der Kompression „ganz plötzlich und dann meist kurz vor dem Eintreten der weiteren und charakteristischen Hirndruckerscheinungen (Pulsverlangsamung, Krämpfe usw.) die Schmerzäußerungen sehr heftig werden."

Deucher beobachtete bei langsamer Steigerung des Druckes keinen Schmerz, dagegen bei rascher Steigerung.

Auf Grund der Beobachtungen, die ich bei den zahlreichen Kompressionsversuchen machen konnte, möchte ich den Schmerz als Ursache der so oft konstatierten Abwehrbewegungen ganz oder wenigstens zum allergrößten Teil in Abrede stellen.

Gerade meine Versuchsanordnung dürfte besonders dazu geeignet sein, die Frage zu beantworten, da weder das Bewußtsein durch Narkotika alteriert, noch die Beweglichkeit der Tiere wesentlich beschränkt war. Besonders wichtig aber war, daß die Versuche an demselben Tier oftmals wiederholt werden konnten.

Es bedarf wohl kaum einer Erwähnung, daß das Schreien, die Abwehrbewegungen der Tiere usw. nicht allein durch Schmerzgefühle veranlaßt zu werden brauchen. Ich erinnere an das betäubende Geschrei der Schweine, wenn man versucht, sie zu greifen und festzuhalten.

Fast allen Tieren, selbst dem Menschen, ist der Verlust der Freiheit nicht gleichgültig. Wir sehen die Tiere die intensivsten Anstrengungen machen, sich diese zu erhalten: bald sind es Fluchtversuche bis zum Zusammenbrechen, bald sind es heftige Abwehrbewegungen, die bei einzelnen Tieren von lautem Geschrei, Gebrüll usw. begleitet sind. Selbst das Kind schreit oft und strampelt mit Händen und Füßen, wenn es von einer ihm fremden Person aus dem Arme der Mutter genommen wird.

Die Ursache dieser Effekte ist wohl das mehr oder weniger ausgeprägte Gefühl der Angst und vielleicht das des Unbehagens.

Die in die Hand genommenen gesunden Tauben zeigten einige Sekunden lang starkes Sträuben, das sich ab und zu wiederholte; setzte dann der Druck ein, so rief wohl dieser ungewohnte Eingriff einen neuen Fluchtversuch hervor. Die Druckgrade waren anfangs oft so gering, daß von Schmerzempfindung nicht die Rede sein konnte. Dieselben Abwehrbewegungen ließen sich meist bei allen möglichen Reizen auslösen: durch Bewegen der Hand gegen das Auge, durch bloße Veränderung ihrer Lage, durch ein Geräusch usw.

Traten überhaupt zu Beginn der Druckwirkung Abwehrbewegungen ein, so dauerten sie durchaus nicht länger als die mit Sicherheit ohne Schmerz erzeugten, nämlich nur einige Sekunden. Da sich die Kompression aber oft bis 10 Minuten und darüber fortsetzte, so ist nicht einzusehen, falls Schmerz die Ursache war, warum sich die Abwehrbewegungen nicht dauernd fortsetzten oder wenigstens sehr oft wiederholten. Dauernde Abwehrbewegungen sah ich fast immer beim Vernähen der Hautwunde nach der Resektion von Schädelknochen, obwohl die Tauben sich zum Teil noch in voller Narkose befanden, oder wenn ich einer gesunden, in der Hand befindlichen Taube am Beine usw. Schmerz zufügte. Es wird geltend gemacht (Naunyn und Schreiber), daß die Abwehrbewegungen deswegen schnell vorüber gehen, weil Bewußtlosigkeit erfolgt. Oft habe ich nun Tauben und Kaninchen, die während einer allmählich steigenden Kompression mehrere Minuten lang keine Abwehrbewegung mehr zeigten und bei denen schon einige Kompressionssymptome (verlangsamtes, schnörchelndes Atmen, Verengerung der Pupille usw. eintraten) blitzschnell durch Öffnen der Hand usw. befreit und konnte sehen, daß keine Bewußtlosigkeit vorhanden war: die Kaninchen hüpften und die Tauben flogen eilig davon; sie zeigten oft nicht die geringsten Störungen.

Bei der Taube der 4. Versuchsreihe S. 81 hatten sich während der Kompression bereits Krämpfe der Extremitäten und der Nacken-

muskulatur eingestellt, nach Aufhebung des Drucks blieb sie schlafend frei auf dem Schoß liegen — einmal 3 Miuuten lang — und duldete das Ausziehen der Beine und andere Experimente gleich hypnotisierten Tauben. Beim Erwachen drehte sie sich um und flog davon und zeigte nichts weiter als etwas Schläfrigkeit in den ersten Minuten nach der Kompression. Ich glaube berechtigt zu sein, diese Beobachtung als einen Beweis dafür anzusehen, daß Schmerzen bei obiger Kompression nicht auftraten.

Bei vielen Versuchen ließ sich ferner konstatieren, daß von Anfang bis zum Ende des Druckversuchs nicht eine einzige Abwehrbewegung eintrat, selbst dann nicht, wenn trotz bestehender Meningocele das Gehirn am Ende des Drucks 4—5 mm unterhalb des Schädeldaches lag und die Taube bei der Freigabe nichts Abnormes in ihrem Verhalten aufwies. Innerhalb 45 Sekunden ließ sich eine mächtige Meningocele fortdrücken, ohne daß die Taube während des Drucks und später die geringste Reaktion darauf zeigte.

Daß das Bewußtsein in diesen Fällen nicht in der Weise alteriert war wie es später bei schweren Druckgraden geschah, nach denen das Tier auf alle Reize gar nicht oder nur sehr schwer reagierte, wird dadurch bewiesen, daß bei den fraglichen Versuchen Abwehrbewegungen erfolgten, wenn ein Geräusch gemacht wurde, wenn die Hand des Assistenten vor's offene Auge bewegt wurde usw.

Wenn ich Tauben und Kaninchen vor der Kompression in einen hypnotischen Zustand versetzte, traten bei mäßigen Druckgraden fas nie Abwehrbewegungen auf. Einerseits durch das lange Halten und andererseits durch den Druck auf das Gehirn scheint bei den Versuchen gleichfalls ein gewisser hypnotischer Zustand einzutreten, wodurch die Aufmerksamkeit auf das durch die Kompression hervorgerufene Gefühl ausgeschlossen wurde. Daß die plötzliche, durch den Druck entstandene Bewegung des Liquor cerebrospinalis durch die unzähligen Kanäle, deren Wände zum größten Teil die nervösen Elemente sind, ein subjektives Empfinden hervorruft, dürfte kaum wundernehmen. Auch wäre es ja möglich, daß sich dieses Gefühl mit einer ganz geringgradigen Schmerzempfindung kombiniert, die durch Zerrung und Kompression der Dura bedingt wird. Anzweifeln möchte ich indessen auch einen minimalen Schmerz, weil ein leichtes Kneifen der Zehe während jener Kompressionsversuche schon heftige Abwehrbewegungen auslöste, die während der Kompression sonst fehlten.

Naunyn und Schreiber haben bei ihren Versuchen gefunden, was durch meine in zahlreichen Fällen bestätigt wird: „doch scheinen sie (die Schmerzen) nach dem Gebaren der Tiere stärker bei plötz-

licher Drucksteigerung auf höhere Grade, z. B. 0—100 mm, die Schmerzen scheinen auch bei ganz allmählicher Kompression mit jeder neuen Steigerung derselben wieder heftiger zu werden."

Auch bei den Versuchen, bei welchen ich Tauben und Kaninchen vor der Kompression eingeschläfert hatte, traten stets, wenn der Druck plötzlich stark (durch schnelles Niederdrücken des Fingers) einsetzte, heftige Abwehrbewegungen auf und auch dann, wenn der Druck plötzlich während mäßiger Kompression erhöht wurde.

Ich habe oft wahrnehmen können, daß die Abwehrbewegungen nur der plötzlichen Druckerhöhung ihre Entstehung verdanken, nicht aber der absoluten Stärke des Drucks; denn die plötzlich entstandene und mit jenen Abwehrbewegungen verknüpfte Druckhöhe wurde oft bei allmählicher Drucksteigerung weit überschritten und entbehrte dann der Abwehrbewegungen. Ich möchte es so erklären, daß die Tiere durch den plötzlichen Reiz aus dem Schlafe erweckt wurden und das Bedürfnis hatten, zu entfliehen. Bestätigt wird die Ansicht dadurch, daß die Kaninchen nur Abwehrbewegungen zeigten und niemals Schreilaute ausstießen, wie ich sie einmal bei Verletzung der Dura sehr intensiv konstatieren konnte.

Die von Naunyn und Schreiber gemachte Beobachtung, daß bei allmählicher Drucksteigerung vornehmlich, wenn dieselbe eine ziemliche Höhe erreichte, plötzlich sehr heftige Abwehrbewegungen usw. eintraten, konnte auch ich oft machen.

Bei einer Kompression von 4—5 Minuten Dauer bei Kaninchen stellten sich plötzlich, als schon Drucksymptome eine Zeitlang vorhanden waren, starke Abwehrbewegungen ein, obwohl die Kompression an Stärke allmählich zugenommen und das Kaninchen regungslos die Kompression bis dahin ertragen hatte.

Es drängt sich die Frage auf, warum traten vorher keine Abwehrbewegungen ein und schließlich so plötzlich und auffallend heftig, trotz gleichmäßig steigenden Druckes?

Naunyn und Schreiber ziehen aus dieser und ähnlichen Beobachtungen — wie oben gesagt — den Schluß, daß der Schmerz wohl nicht allein durch Kompression zu erklären sei. Ich habe Gründe dafür anzunehmen, daß es sich hier gar nicht um Schmerz handelte. Ich machte nämlich Erstickungsversuche bei den Tauben und den Kaninchen, bei letzteren dadurch, daß ich die Luftzufuhr durch ein vor die Nase gehaltenes Tuch abschnitt oder beschränkte. Ich habe über die Versuche genaue Protokolle aufgenommen; ich will hier nur erwähnen, daß die Kaninchen oft 30—60 Sekunden vollkommen ruhig auf dem Tisch saßen, die Frequenz der Atemzüge fiel

sofort von 13 auf 2 in 5 Sekunden, die des Herzschlages durchschnittlich von 22 auf 11 und ging auf 6, welche Zahl 5 mal zuweilen gezählt wurde, bevor die völlige Ruhe plötzlich in starke Abwehrbewegungen überging, so daß die Tiere nur mit Mühe gehalten werden konnten.

Die bei Tauben angestellten Versuche hatten ein ähnliches Ergebnis: immer, wenn die Erstickung bis zu einem gewissen Grade vorgeschritten war, traten heftige Abwehrbewegungen ein. Es scheint mir zweifellos zu sein, daß in den erwähnten Fällen eine mangelhafte Arterielisierung des Blutes die Ursache zur Entstehung plötzlicher Abwehrbewegungen abgab. Die durch die Kompression bewirkte Störung der Atmung und der Herztätigkeit sind Momente, die einen Sauerstoffmangel des Blutes herbeiführen müssen. Bestätigt wird die Ansicht durch den Sektionsbefund, der das ausgesprochene Bild der Erstickung liefert.

Endlich deutet noch eine Eigentümlichkeit während der Kompression, wie ich sie bei Tauben fast immer bemerkte, darauf hin, daß kein Schmerzgefühl bestand. Mit dem Einsetzen des Druckes nämlich öffneten und schlossen die Tauben in sehr schnellem Wechsel die Lider, später entstand dauernder Lidschluß. Abwehrbewegungen vergesellschafteten sich nicht mit dieser eigentümlichen Bewegung der Lider, die vielleicht durch ein unbehagliches Gefühl veranlaßt wurde. Wären Schmerzen damit verknüpft gewesen, hätten sich sicher auch Abwehrbewegungen mit den Beinen zu gleicher Zeit eingestellt, da das Tier zweifellos bei vollem Bewußtsein war.

Meine Ausführungen können demnach dahin zusammengefaßt werden:

1. Bei den Kompressionsgraden, durch welche jene bekannten Symptome (Veränderung der Respiration, des Pulses usw.) hervorgerufen werden, entsteht kein Schmerz.

2. Die bei den Druckversuchen beobachteten scheinbaren Schmerzäußerungen werden durch andere subjektive Gefühle (Erstickungs-, Angstgefühle usw.) hervorgerufen; bei maximal starken Hirnkompressionen tritt Verlust des Bewußtseins ein, und Reize, die Schmerz erzeugen könnten, werden nicht als Schmerz empfunden.

Die menschliche Chirurgie kommt oft in die Lage, ähnliche Operationen ausführen zu müssen, wie ich sie an Tauben und Kaninchen angestellt habe. Jeder Zweifel dürfte durch ein am erwachsenen Menschen angestelltes Experiment beseitigt werden können. Das zu anderen Zwecken von v. Bergmann angestellte Experiment an einem Kinde mit Meningocele ist nicht geeignet, die vorliegende Frage zu

entscheiden, obwohl die Kompression der Meningocele veranlaßte, daß das Kind mehrmals aufschrie, denn das Schreien beim Kinde ist durchaus nicht allein eine Schmerzäußerung.

2. Alteration der psychischen Tätigkeit.

Nach schweren Graden der Kompression scheinen die Tauben und Kaninchen ihr Bewußtsein verloren zu haben. Sie bieten in ihrem Verhalten große Ähnlichkeit mit den Tauben und Kaninchen, denen man das Großhirn exstirpiert hat. Alle Sinneseindrücke rufen keine Reaktion hervor. Der Gehörssinn stellt sich stets vor dem Gesichtssinn wieder ein und zwar um so schneller, je geringer die Kompression war. Es ist das vielleicht ein Beweis dafür, daß alle Gehirnteile nicht gleichstark durch die Kompression betroffen wurden, wie es bei gleichmäßiger Fortpflanzung des Drucks der Fall sein müßte. Die Tatsache ferner, daß einseitige Sehstörungen beobachtet wurden (Reihe 9, 10) bestätigt noch besser diese Annahme. Die bezüglich Intensität, Qualität und Quantität mannigfach variierten Versuche gestatteten nicht allein die unmittelbaren Wirkungen auf die cerebralen Funktionen kennen zu lernen, sondern auch einen Einblick zu gewinnen in die stufenweise Wiederherstellung der Störungen. Die Tiere konnten in den verschiedenen Graden der Bewußtseinsstörungen des Sopors, Komas, der Somnolenz und des Stupors beobachtet werden. Es stellten sich dabei interessante Eigentümlichkeiten bei der Futteraufnahme, bei den Gangbewegungen und in ihrem Gebaren heraus, wenn sie mit normalen Tieren in Gesellschaft waren. Es konnte so z. B. auch ein Einblick in das veränderte Geschlechtsleben der Tiere gewonnen werden. Um Wiederholungen zu vermeiden, verweise ich auf die Schilderungen der obigen Versuche, resp. auf die Résumés derselben.

Manche Eigentümlichkeiten wiederholten sich bei den verschiedenen Tieren. Besonders interessant verhielten sich in dieser Beziehung die Taube der 6. und das Kaninchen der 1. Versuchsreihe.

3. Krämpfe.

Wenn sich Krämpfe einstellten, wurde die Kompression in der Regel gleich oder jedenfalls nach einigen Sekunden aufgehoben. In den meisten Fällen wurde die Kompression aber schon früher unterbrochen, weil die sonstigen Symptome auf eine Lebensgefahr hinzudeuten schienen.

Es wurden bei den Tauben oft Streckkrämpfe der Beine, die meistens auf einem Bein begannen und dann auf das andere über-

gingen, beobachtet. Zuweilen schloß sich der Krampf einem vorausgehenden Tremor an. Allgemeine Konvulsionen schienen sich als Folge von plötzlichen starken Druckgraden einzustellen. Ferner traten Krämpfe der Nackenmuskulatur, der Muskulatur des Schwanzes und der Flügel nicht selten ein.

Die Dauer der Krämpfe betrug nur wenige Sekunden, selten über eine Minute.

Schmerzen schienen die Krämpfe nicht zu verursachen, da eine Taube, die Krämpfe zeigte, nicht aus ihrem Schlaf dadurch erweckt wurde.

Bei Kaninchen konnte ich nur allgemeine Konvulsionen bemerken.

4. Zwangsbewegungen.

Meistens sofort nach Aufhebung der Kompression stellten sich Zwangsbewegungen ein, seltener traten sie schon am Ende des Drucks ein. Naunyn und Schreiber fanden, daß Krämpfe häufig gerade in dem Momente auftraten, in welchem die Kompression plötzlich von einer bedeutenderen Höhe + 80 oder mehr auf 0 mm herabgesetzt wurde. Vielleicht hat es sich dort nicht um reine Krämpfe gehandelt, sondern auch um Zwangsbewegungen, die wegen des Aufgebundenseins der Tiere unter dem Bilde von allgemeinen Krämpfen verliefen.

Bei den Tauben stellten sich nie Rollbewegungen um die Längsachse, sondern nur um die Querachse ein, meistens wurde ein Hinüberrollen nach hinten, doch auch nach vorne beobachtet, dem schlossen sich Manege- und Zeigerbewegungen an.

Bei den Kaninchen waren die Rollbewegungen um die Längsachse vorherrschend, ein Überschlagen nach hinten wurde nur einmal beobachtet.

Bei der Taube der 1. Reihe ließen sich noch etwa eine Stunde nach Aufhebung des Drucks durch Kneifen in die Zehe usw. Zwangsbewegungen auslösen. Einmal traten auch spontane Zwangsbewegungen auf.

5. Lähmungen.

Nach den schweren Graden der Kompressionswirkungen bleiben Tauben und Kaninchen mit vollständig schlaffem Rumpf und Extremitäten atemlos einige Sekunden, selten 1—2 Minuten auf dem Boden liegen. Um nicht unnötig Tiere zu opfern, wurde durch frühzeitige Aufhebung des Drucks verhütet, daß sich derartige Störungen einstellten. Bei der Taube der 6. Versuchsreihe wurde eine etwa 5tägige Lähmung des einen unteren Augenlides beobachtet, andere dauernde Lähmungen als Folge des Drucks wurden nicht festgestellt.

6. Verhalten der Herzaktion und der Respiration während und nach der Kompression.

Sichere Erhebungen über die Herzaktion konnten nur bei den Kaninchen gemacht werden.

Die Verlangsamung der Pulse trat in der Regel erst dann ein, wenn die Atmung schon längere Zeit schnörchelnd war. War die Pulsveränderung deutlich zu konstatieren, so stellten sich nach etwa 5—15 Sekunden, zuweilen schon früher, Abwehrbewegungen, Krämpfe, Bewegungen der Bulbi usw. ein, so daß eine Feststellung über die Dauer der Herabsetzung und die spätere Veränderung des Herzschlages während der Kompression fast nie gemacht werden konnte.

Der Herzschlag verlangsamte sich durchschnittlich von 70 auf 25 in 1/4 Minute.

Im allgemeinen kann gesagt werden, daß die Frequenzabnahme um so früher eintrat, je stärker der Druck war. In dem Fall, wo während 30 Minuten mit kurzen Unterbrechungen Kompression ausgeübt wurde, konnte konstatiert werden, daß bei mäßigem Druck eine starke Herabsetzung schon 2—4 Sekunden nach dem Einsetzen des Druckes eintrat. Da solches in andern Fällen bei demselben Tier sonst nicht wahrgenommen wurde, dürfte wohl eine erhöhte Empfindlichkeit infolge der vielen hintereinanderfolgenden Kompressionen angenommen werden können.

Die Versuche an dem Kaninchen Nr. 1 zeigen, wie außerordentlich leicht die Drucksymptome ausgelöst werden können, wenn das Gehirn durch tagsvoraufgehende Kompressionen im hohen Grade empfindlich geworden ist. Die starke Herabsetzung konnte durch ganz winzige Druckgrade von 100 auf 28 in 1/4 Minute bewirkt werden, ohne daß das Tier dadurch Schmerzäußerungen zeigte. Die Herabsetzung des Herzschlages ging nach etwa 10 Sekunden wieder in einen schnellen kleinen Herzschlag über.

Einmal trat bei mäßigem Druck eine Beschleunigung von 63 auf 90—99 in 1/4 Minute ein, nachdem diesem Druck einer von gleicher Intensität vor 8 Minuten vorausgegangen war, welcher eine Herabsetzung auf 27—24 zur Folge hatte.

Es ist bemerkenswert, daß bei einer Druckrichtung nach hinten auf das Kleinhirn zu die stärkste Frequenzabnahme bei mäßigem Druck erzielt wurde, vielleicht deswegen, weil das Vaguszentrum dadurch um so mehr beeinflußt wurde.

Es ist möglich, daß durch Veränderung der Druckrichtung auch ein verändertes Symptomenbild erzeugt werden kann, da die Fort-

pflanzung des Drucks beim Gehirn[1]) eine andere sein dürfte, als sie es beim Wasser ist. Meine wenigen Versuche zur Entscheidung dieser Frage sind indessen belanglos. Die Frequenz des Herzschlages kehrt — soweit meine Versuche das darlegen können — nach Aufhebung der Kompression in Sekunden bis Minuten zur Norm zurück.

Die Respiration läßt sich bei beiden Tiergattungen gut kontrollieren. Die Atemfrequenz ist bei den Tauben und Kaninchen außerordentlich variabel. Sie beträgt bei ruhenden Tauben, die weder durch Geräusch noch durch andere Reize psychisch alteriert werden, durchschnittlich 20—30, bei ausgewachsenen Kaninchen 35—45 in der Minute. Werden die Tiere aus ihrer Ruhe gestört, so veranlaßt wahrscheinlich das Angstgefühl eine bedeutende Erhöhung, bei den Tauben und Kaninchen auf das 5—10fache. Besonders hoch wird die Frequenz wenn die Tiere vorher abgejagt sind.

Sie steigt bei beiden Tiergattungen dann in der Regel auf 180 und darüber. Die Frequenz einer gegriffenen normalen, in der Hand gehaltenen Taube fällt etwa nach 6 Minuten auf 60 in der Minute und bleibt meistens auf dieser Höhe, ohne weiter zu sinken. Bei den Kaninchen tritt ein Sinken auf die Norm nach mehreren Minuten ein. Infolge der Hirnkompression war die Beeinflussung der Atmung durch psychische Affekte zum Teil aufgehoben. Man konnte also aus der geringen Frequenz nach dem Ergreifen des Tieres auf Störungen der Psyche schließen. In der Regel betrug die Frequenz dann nach dem Greifen 60—90. Ich möchte hierbei erwähnen, daß eine oben nicht angeführte Taube, in deren Großhirn wochenlang in der Quere ein 1½ mm dicker Draht steckte und die infolge des Eingriffs bis 2 Jahre lang starke Störung der Psyche zeigte, nach dem Greifen eine Frequenz von 54—70 aufwies, die nach einigen Minuten auf 45 fiel, während eine blinde Taube (augenblind) 66 nach dem Greifen hatte, die nach 3 Minuten ebenfalls auf 45 herabging.

Durch die Kompression wurde bei den Tauben die Atemfrequenz meist nach ein paar Sekunden, wie es schien im allgemeinen proportional der Intensität des Drucks verlangsamt. Es war gleichgültig, ob die Atemzahl vor der Kompression eine sehr hohe war oder eine mittlere. Es war indessen mit Sicherheit eine individuelle Verschiedenheit dem Druck gegenüber zu konstatieren, bei der einen Taube mußten zuweilen bedeutend stärkere Druckgrade angewandt

1) Die unmittelbar gedrückten Gehirnteile leiden am meisten (v. Bergmann, Adamkiewicz u. a.).

werden als bei der anderen. Wurden mehrere Versuche hintereinander ausgeführt, so schien sich zuweilen die Herabsetzung der Frequenz bei den späteren Versuchen leichter auslösen zu lassen.

Nicht selten wurde zu Beginn einer 2—5 Minuten langen mäßigen Kompression Beschleunigung der Atmung festgestellt, wenigstens dann fast immer, wenn die Taube vor dem Druck beruhigt war und die Frequenz nur 60—80 in der Minute betrug. Die Herabsetzung ging bei mäßigen Druckgraden auf 60—32 und die Atmung war dann fast immer schnörchelnd gleichmäßig und tief, also schneller als die einer ruhenden normalen Taube. Verlangsamte sich die Atmung noch mehr, so setzte sie nicht selten auf etwa 10 Sekunden aus und wurde dann sehr flach, frequent und oft unsichtbar (Cheyne-Stockes Phänomen); der schnörchelnde Ton hörte auf. Die Kompression wurde in der Regel sistiert, wenn ein derartiger Typus der Atmung Lebensgefahr andeutete. Nach starker kurzer Kompression war bald tiefe, langsame und angestrengte Atmung zu konstatieren, die mit Stillstand und flachem Typus abwechselte. Zuweilen wurde der schnörchelnde Ton noch einige Sekunden nach Aufhebung der Kompression gehört.

Je nach der Empfindlichkeit, der Dauer und Stärke des Drucks war kurz nach Aufhebung der Kompression eine mehr oder weniger starke Beschleunigung der Atmung wahrzunehmen; durchschnittlich belief sich die Beschleunigung auf 70—90 nach 1—5 Minuten nach Aufhebung des Druckes bei der sich selbst überlassenen Taube; bei einer empfindlichen Taube wurden noch nach 20 Minuten 180 Atemzüge gezählt. Merkwürdigerweise fiel die Frequenz auf 100, als sie in die Hand genommen wurde und ging sofort wieder auf 180 zurück, als sie wieder auf den Boden gesetzt war. Spätestens nach 45 Minuten war auch nach den stärksten, nicht tödlichen Druckgraden die normale Frequenz wieder hergestellt. Da die Tiere sich dann meist noch in starkem Sopor befanden, waren gleichmäßige ruhige Atemzüge wie bei einer normalen schlafenden Taube zu konstatieren.

Lag die Taube nach der Kompression atemlos mit schlaffer Muskulatur auf dem Boden, so konnte sie durch künstliche Respiration gerettet werden. Prinzipielle Unterschiede zwischen Tauben und Kaninchen ergaben sich, wie die Versuchsreihen und die angefügte Tabelle zeigen, bezüglich der Respiration nicht.

Die Versuche dürften im wesentlichen die von Naunyn und Schreiber erlangten Resultate über das Verhalten der Respiration und der Herzaktion bestätigen.

Datum		vor	während	nach d. Druck	während des Druckes	vor	während	nach d. Druck	des Druckes
					Kaninchen Nr. 3.				
21. Juni 1902. 5 Min.	Mäßig.	—	—	—	—	21	8	—	-
2. Dezember 1902. 9 Uhr 50—53 Min.	do.	—	—	—	—	35	9—12	35	Die Atmung wird schnörchelnd.
10 Uhr 3—8 Min.	2 Min. mäßig, dann verstärkt.	61	—	55	Puls wird 2 Minuten nach dem Druck gezählt.	37	9—8 flach	35 reglm	—
10 Uhr 14 Min. 45 Sek.	Stark.	—	—	—	—	37	6	—	Die Atmung wird schnörchelnd.
10 Uhr 16 Min. 30 Sek.	do.	—	—	—	—	—	6	—	do.
10. Dezember 1902. 30 Min.	Der Druck wird 5 Sek. bis etwa 2 Min. unterbroch., i. ganz. mäßig.	70	36—24	70	Die Verlangsamung, innerhalb 2 bis 4 Sekunden nach Einsetzen des Drucks, mehrmals beobachtet.	Nach jedem mäßigen Druck tritt verlangsamtes, schnaufendes Atmen ein.			
11. November 1902. 9 Uhr 50 Min.	—	78	—	—	Es werden mehrere Druckversuche gemacht.	34	11	—	—
10—10 Uhr 4 Min.	Mäßig, Druck nach hinten gerichtet.	—	27—24	42	10 Uhr 12 Minuten gezählt.	—	6—8	—	Leicht schnaufend.
10 Uhr 13—15 Min.	Mäßig, Richtung senkrecht.	63	90—99	—	Schwach.	—	9	—	?
10 Uhr 20 24 Min.	Mäßig nach hinten.	69	21—18	—	Unregelmäßig, aussetzend.	—	—	—	Die Atmung wird schnaufend und langsam.
					Kaninchen Nr. 2.				
23. Juni 1902. 10 Uhr 0—4 Min.	Mäßig, allmählich anschwellend.	40	24—33	—	-	—	—	—	Kaninchen war v. d. Druck beruhigt.
24. November 1902. 11 Uhr 0—6 Min.	Sehr stark.	—	—	—	Besonders die vordere Partie des Großhirns wird komprimiert.	—	—	—	Atmung schnörchelnd, langsam, nach dem Druck ruhig.
	—	—	—	44	3 Uhr 30 Min. gezählt.	—	—	21	3 Uhr 30 Min. gezählt.
					Kaninchen Nr. 1.				
9. Dezember 1902. 10 Uhr 35—38 Min.	Mäßig.	70	—	—	—	21	12	—	Schnörchelnd.
10 Dezember 1902.	Sehr leichter Druck.	90—105	24—30 —105	105	Herabsetzung sofort bei etwa 20 Versuchen.	—	—	—	—

Anmerkung. Der Druck ist immer allmählich steigend, je nach der Zeitdauer langsam oder schnell. Die Atemfrequenz ist 1—2 Minuten nach dem Druck festgestellt und zwar aus der Ferne. Die Zahlen beziehen sich immer auf 1/4 Minute. Herz- und Atemfrequenz wurden von 5 zu 5 Sekunden aufgenommen, daher die Differenzen.

7. Erscheinungen an den Augen.

Als konstantes Symptom der Hirnkompression bei Tauben wurde zu Anfang derselben besonders bei leicht anschwellendem Druck in sehr schnellem Wechsel, ein Öffnen und Schließen der Lider (etwa 200 mal in 5 Sekunden) wahrgenommen, das bei mittlerer Stärke des Drucks in dauerndem Lidschluß, der die Kontrolle der Pupille erschwerte, überging. Zur Beobachtung der Pupille mußten daher die Lider meist geöffnet werden, denn ein vorübergehendes Öffnen trat nur selten ein bei mittlerem Druck; am Ende höherer Druckgrade jedoch häufiger.

Bei den Kaninchen schlossen sich die Lider bei Beginn der Kompression langsam, müde und zwar nur locker, um sich bei Steigen des Drucks wieder zu öffnen.

Ein Öffnen und Schließen der Lider in so rapidem Wechsel wurde bei den Kaninchen nicht beobachtet. Der Umstand, daß diese Erscheinung wohl nur bei Tauben oder Vögeln beobachtet werden kann, dürfte der Grund dafür sein, daß dieselbe von seiten der Experimentatoren keine Erwähnung findet, da Tauben nur selten zu Versuchstieren für unsere Frage benutzt wurden. Bei elektrischer Reizung des unter der intakten Kopfhaut liegenden Gehirns war die Erscheinung immer zu konstatieren.

Ich möchte die Vermutung aussprechen, daß diese Liderbewegung auf eine von der Dura durch den Druck oder den elektrischen Reiz ausgelöstes unbehagliches Gefühl zurückzuführen und dem Willen unterworfen ist, besonders deswegen dem Willen unterworfen, weil bei fortgesetzter Druckwirkung und fortwirkenden elektrischen Reizen die Bewegung wohl infolge Beschränkung der Willenstätigkeit aufhörte.

Sobald sich bei den Kaninchen die Lider während des Drucks nach voraufgegangenem Schließen wieder öffneten, traten die Nickhäute aus dem Lidsack hervor und füllten fast die innere Hälfte der Lidspalte aus, zugleich war Exophthalmus vorhanden.

Bei Kaninchen Nr. 1 schloß sich nach Aufhebung starker Druckgrade ein ausgesprochener Strabismus convergens diesen Erscheinungen an. Der Strabismus dauerte mehrere Minuten und war noch zu bemerken, nachdem ergiebige Zwangsbewegungen voraufgegangen waren. Gewöhnlich gleich nach Ablauf dieser Zwangsbewegungen stellte sich dann krampfhafter Lidschluß ein, der mit einer starken Einziehung der Bulbi einherging.

Die Veränderungen an den Pupillen fanden immer auf beiden Seiten gleichmäßig statt und zwar trat Verengerung derselben oft

außerordentlich stark fast bis zum Pupillenschluß bei starken Druckgraden — etwa zur Zeit, wenn Tremor oder Streckkrämpfe der Beine (bei Tauben) auftraten — ein. Die Verengerung dauerte nur einige Sekunden, und wenn der Druck nicht sistierte, ging die Verengerung in eine Erweiterung der Pupillen über.

War diese einmal da, so blieb sie auch gelegentlich Sekunden bis Minuten nach der Aufhebung des Drucks bestehen, zugleich war dann der Korneareflex erloschen.

Sehr oft wurde Nystagmus beobachtet, bei Tauben und Kaninchen; derselbe stellte sich immer früher ein als die Pupillenverengerung.

8. Erbrechen.

Erbrechen konnte ich bei den Tauben gleich oder bis 2 Minuten nach Aufhebung des Drucks häufig beobachten. Entweder kam es zu Brechbewegungen oder wirklichem Erbrechen. Waren die Tauben vor dem Druckversuch gefüttert worden, so wurde Erbrechen nur selten vermißt. Bei Kaninchen dagegen stellten sich nie Brechbewegungen ein, wie auch von anderer Seite berichtet wird. Beim Hunde tritt nach v. Leyden, Naunyn und Schreiber u. a. auch kein Erbrechen bei Hirnkompression auf.

Die Hirndruckfrage.

1. Einleitung.

Die Hirndrucklehre beschäftigt sich im wesentlichen nur mit der Frage:

Welche Wirkung üben in kurzer Zeit sich bildende intrakranielle Raumbeschränkungen auf das Gehirn und seine Häute aus?

Daß solche Raumbeschränkungen innerhalb der starren Schädelkapsel für die vielfältigen Funktionen des Hirnes nicht gleichgültig sind, wird durch die klinischen Erfahrungen bewiesen, die bei Blut, extravasaten, Fremdkörpern, Tumoren innerhalb der Schädelkapselferner bei Schädelimpressionen, Hirnhypertrophie, Hirnödem usw. gemacht sind. Bei all diesen Leiden fand man einen typischen Symptomenkomplex: Störung der Respiration, des Pulses, Nystagmus Krämpfe, Brechbewegungen, Lähmungen, Sopor, Koma.

Die Beantwortung obiger Frage würde keine Schwierigkeiten bieten, wenn uns die anatomische resp. physiologische Grundlage dieser Symptome bekannt wäre.

Sehr nahe scheint zunächst die Antwort zu liegen, daß jeder abnorme Zuwachs des Schädelinhaltes eine allgemeine Spannungszunahme innerhalb der Schädelkapsel erzeuge, einen abnormen Druck

in dieser, den Hirndruck. Deswegen sprach man von Hirndrucksymptomen, deswegen schuf man eine Hirndrucklehre.

v. Bergmann[1]) hat dieser Lehre eine Fassung gegeben, die sich fast allgemeiner Geltung erfreut und ihre Anhänger selbst dann nicht verlor, als in jüngerer Zeit Adamkiewicz auf Grund seiner Forschungen die alte verwarf und eine neue Lehre aufstellte.

Es sei mir gestattet, besonders mit Rücksicht auf vorliegende experimentelle Untersuchungen zur Entscheidung dieser Streitfrage beitragen zu dürfen.

2. Die alte und neue Lehre.

Eine kurze Fassung der von v. Bergmann aufgestellten Lehre würde etwa folgendermaßen lauten:

„In der Schädelhöhle sind die Nervenmasse des Gehirns, die Gefäße mit ihrem Inhalt, dem Blut, und der Liquor cerebrospinalis eingeschlossen. Die Nervensubstanz ist bei denjenigen Druckhöhen, welche innerhalb der Schädelhöhle wirksam werden können, einer Kompression nicht fähig. Mithin ist es undenkbar, daß durch eine Kompression der Hirnmasse selbst Raum geschafft werden könnte, weder für die anderen Komponenten des Schädelinhaltes, noch für Krankheitsprodukte oder Neubildungen“[2]).

„Die Schädelhöhle ist nicht allseitig geschlossen, durch eine mächtige Öffnung, das Foramen magnum, kommuniziert sie mit der das Rückenmark bergenden Rückgratshöhle und durch eben dieses Foramen gewinnt der Liquor cerebrospinalis Kontinuität mit der Flüssigkeitssäule, welche die Medulla umspült . . .“[3]).

„Die allgemeine Wirkung der Raumbeschränkung ist die Steigerung des intrakraniellen Drucks und die Folge dieser ein langsamerer Blutwechsel im Gehirn und seinen Häuten . . .“

„Durch all diese drückenden Momente wird der Liquor cerebrospinalis verdrängt und stärker gespannt . . .“

„Stellen wir uns den Augenblick vor, wo schon eine größere Menge Liquor cerebrospinalis aus dem Schädel in die Rückgratshöhle gedrängt und die Nachgiebigkeit des in der Wirbelsäule sich ausdehnenden ligamentösen Apparats bereits stark in Anspruch genommen ist. Von diesem Moment an wird jede weitere Schmälerung des Raumes rapide, und zwar um das zehn- und hundertfache mehr, als kurz vorher den Druck im Liquor steigern . . .“[4]).

„Die Spannung nämlich der Cerebrospinalflüssigkeit nähert sich,

1) Die Lehre von den Kopfverletzungen. Deutsche Chirurgie. Lfg. 30. 1880.
2) S. 274. 3) S. 275. 4) S. 318.

ja erreicht bei diesem, ihrem rapiden Hinaufgehen, die Spannung der Blutsäule in den Kapillaren und bringt dieselben dadurch zum Stauen und Stocken ... Überragt die Spannung außen nur um ein Minimum den Druck innen im Kapillarraum, so folgt ohne weiteres ein gewisser Grad der Kapillarkompression."

Weiter heißt es, die durch Anämie bedingte Ernährungsstörung reize und lähme die Nervencentra und erzeuge so die sogenannten Hirndrucksymptome.

Stellen wir dieser die von Adamkiewicz[1]) aufgestellte Lehre gegenüber:

„Das Nervengewebe ist kompressibel.

Eine pathologisch erhöhte Spannung des Liquor cerebrospinalis gibt es nicht.

Ein intrakranieller Herd kann nicht Hirnanämie hervorbringen.

Hirndrucksymptome sind nicht die Folge intrakranieller Spannungszunahmen, sondern der allgemeine Ausdruck der Reizung und der Lähmung der irgendwie alterierten Gehirnsubstanz."

3. Kritische Bemerkungen.

Wir sehen also, daß Adamkiewicz in seiner Lehre Behauptungen aufstellt, die den Grundanschauungen der alten Lehre diametral gegenüberstehen, indessen geht aus den Arbeiten beider Autoren hervor, daß nur eine scheinbare Meinungsverschiedenheit bezüglich der Kompressibilität der Gehirnmasse besteht. Beide Autoren stimmen selbstverständlich in der Ansicht überein, daß die Gehirnmasse ähnlich dem Wasser in undurchlässigen starren Gefäßen annähernd inkompressibel, ebenso darin, daß das Gehirn innerhalb der Schädelkaspel durch Raumbeschränkungen gleich einem Schwamme auspreßbar sei.

Der bedeutungsvolle Unterschied liegt darin: Kann bei akuten Raumbeschränkungen der aus dem Gehirn verdrängte Liquor aus der Schädelrückgratshöhle entweichen oder nicht.

v. Bergmann[2]) sagt: Nein, Adamkiewicz sagt: Ja. Ersterer hält nur ein Verschieben innerhalb derselben Höhle für möglich und muß daher notwendig zu dem Schluß kommen, daß in dieser „starren, allseits geschlossenen Höhle" das Gehirn inkompressibel sei.

Letzterer meint, daß der Liquor aus der Höhle hinaus „in die den Schädel verlassenden Blut- und Saftgefäße hineingedrückt" werde

1) Über das Wesen des vermeintlichen Hirndrucks usw. Sitzungsber. d. kaiserl. Akademie d. Wissensch. 99. Bd. Wien 1891.

2) Vgl. v. Bergmann, Über den Hirndruck. Archiv f. klin. Chirurgie. 1875. S. 731.

und das Gehirn mit Rücksicht hierauf als kompressibel angesehen werden müsse.

Von welch eminenter Bedeutung die Beantwortung dieser Frage für die ganze Hirndrucklehre ist, ist leicht ersichtlich. Kann nämlich ein dem Volumen des drückenden Moments entsprechende Menge Liquor schnell und leicht aus der Schädelrückgratshöhle entweichen, so wird keine erhöhte intrakranielle Spannung und eine durch sie hervorgerufene Kompression von Gefäßen stattfinden. Nur in den Fällen wird sie eintreten können, in denen die Raumbeschränkung sich schneller vollzieht, als in derselben Zeit durch die Abzugskanäle eine entsprechende Menge Liquor abfließen kann.

Eine solche akute Spannungszunahme z. B. im Moment der Entstehung eines Schädeltraumas leugnet Adamkiewicz nicht, dagegen leugnet er jede sich pathologisch entwickelnde Spannungserhöhung.

Ist ferner eine schnelle Resorption des Liquor bei Raumbeschränkungen erwiesen, so verliert auch folgende Behauptung ihre Berechtigung:

„Von der Größe, d. h. dem Volumen der raumbeschränkenden Massen im Schädel wird es abhängen, wie bald ein gefährlicher Grad von Spannung im Liquor cerebrospinalis erreicht wird“ [1]).

Nicht das Volumen der raumbeanspruchenden Massen wäre dann von Bedeutung, sondern höchstens der Umstand, wie schnell der Raum beschränkt würde.

4. Die Anwendung der Versuchsergebnisse auf die Hirndruckfrage [2]).

Das Gehirn nimmt, wie eine ödematöse Geschwulst, Fingereindrücke an, die mehrere Stunden bis tagelang bestehen bleiben. Das Gehirn war bei allen Tauben etwa 3 mm aus der Schädelöffnung hervorgequollen und fast das ganze Großhirn konnte trotzdem bei einigen Tauben tief, bis 6 mm, unter das Schädeldach gedrückt werden.

Bei den Tauben der 3. und 8. Versuchsreihen war außerdem ein subduraler Hydrops, eine Meningocele vorhanden, die besonders bei letzterer außerordentlich groß war und etwa 2 cbcm Inhalt hatte.

1) Viele meiner Versuche, besonders die, bei denen das Gehirn schnell imprimiert wurde, haben zweifellos eine erhöhte Spannung innerhalb der Schädelkapsel hervorgerufen. Oft mußte ich mich davon überzeugen, daß ich nicht imstande war, das Gehirn momentan einzudrücken; der drückende Finger hatte dann etwa dasselbe Gefühl, wie es sich demselben mitteilt, wenn man versucht, eine mit Wasser gefüllte Pravazsche Spritze schnell durch eine enge Kanüle zu entleeren.

2) v. Bergmann, Die Lehre von den Kopfverletzungen. Vgl. oben.

Diese relativ mächtigen Meningocelen ließen sich nicht nur leicht fortdrücken, sondern das Gehirn gestattete gerade bei diesen Tauben einen besonders tiefen Eindruck.

Bei der Vorstellung, daß der verdrängte Liquor nur nach der Rückgratshöhle entweiche, hätte man doch erwarten müssen, daß die Spannung beim Einpressen des Gehirnes, besonders aber bei den vorhandenen mächtigen Meningocelen, ganz außerordentlich hätte zunehmen müssen, so daß sich, elastische Wände des großen Cerebrospinalraumes vorausgesetzt, der Eindruck bei Fortnahme des Fingers in kürzester Frist, ähnlich den Eindrücken in einem Gummiball, hätte ausgleichen können. Doch das geschah nicht; die vielen Versuche zeigten, daß der Ausgleich erst allmählich stattfindet. Die Zeitdauer, um derartige Impressionen zu schaffen, betrug zuweilen 45 Sekunden und noch weniger; bis 24 Stunden und länger aber dauerte der Ausgleich. Es müßte doch angenommen werden, daß die drückende Kraft des Fingers in eine Spannkraft umgesetzt werde, die dem angewandten Druck ganz oder annähernd gleichkommt. Warum aber sind dann die Zeiten, die zum Eindrücken des Gehirnes notwendig sind, so sehr verschieden von denen zum Ausgleich erforderlichen?

Wie schnell das Gehirn an Volumen physiologisch zu- und abnehmen kann, lehren die respiratorischen und pulsatorischen Volumveränderungen des Gehirns. Ich sah einmal, als ich nach der operativen Entfernung des Schädeldaches bei einem Kaninchen die Dura verletzte, daß beim plötzlichen Schreien desselben das Gehirn sich sofort stark aus der Öffnung hervorwölbte und ebenso schnell, wie es sich vergrößert hatte, wieder verkleinerte, als das Schreien aufhörte.

Wenn wir ferner die anatomischen und physiologischen Verhältnisse in Betracht ziehen, so dürfte wohl die Rückenmarkshöhle bei der Taube kaum einer Ausdehnung fähig sein oder nur einer außerordentlich geringen, da die Wirbelsegmente mit Ausnahme der Halswirbel knöchern verwachsen sind. Nun war vor den Druckversuchen die Schädelrückgratshöhle nicht nur vollständig ausgefüllt, sondern es war normal eine relativ große Spannung in dieser vorhanden, was durch die stets angetroffene starke Hervorwölbung des Gehirns nach Fortnahme des Schädeldaches dokumentiert wird.

Wie sollte man unter diesen Verhältnissen zu der Vorstellung kommen können, daß die Volumveränderung des Gehirnes, besonders da, wo eine Meningocele bestand, durch Dehnung des vorhandenen Bandapparates kompensiert worden sei!

Wie außerordentlich wichtig die Möglichkeit eines leichten Abflusses des Liquors aus der Schädelrückgratshöhle für unsere Frage

ist, davon haben wir uns oben überzeugt. Ich bin in der Lage, den Beweis für den bequemen Abfluß, jedoch leider nur in einem Fall, liefern zu können.

Als ich kürzlich aus besonderen Gründen genötigt war, die letzten Versuchstauben, 7 an der Zahl, zu töten, geschah dieses mit Ausnahme einer Taube, die durch Erstickung getötet wurde, dadurch, daß der Hals vermittelst einer Schere etwa in der Gegend des 4. Halswirbels durchschnitten wurde. Unter diesen Tauben befanden sich auch die beiden mit umfangreichen Meningocelen behafteten.

Die Kopfhaut wurde vor der Tötung durch einen Sagittalschnitt gespalten, um das von der feinen, durchsichtigen Dura überzogene Gehirn während des Verblutens beobachten zu können. Das Gehirn war bei allen Tauben aus dem Defekt hervorgetreten, bei denen mit Meningocelen behafteten Tauben war die Dura etwa 6 mm nach oben gewölbt und der unter ihr liegende Liquor war nicht nur zu erkennen, sondern Dura und Liquor waren so durchsichtig, daß auch noch die Gehirnoberfläche sichtbar war. Bei den anderen Tauben lag das Gehirn direkt unter der Dura und die Hervorwölbung hatte eine Höhe von 3 mm. — War der eben erwähnte Halsschnitt gemacht, so blieb der Kopf mit Hals in meinen Fingern und ich konnte stets sehen, daß das hervorgequollene Gehirn mit dem Ausströmen des Blutes aus den Halsgefäßen an Volumen abnahm und nach dem Ausbluten, das in etwa 3 Minuten erfolgte, 1—2 cm unter dem Niveau des Schädeldaches lag. Ich schrieb dieses Einsinken anfangs nur der Entleerung der Hirngefäße und der dadurch bedingten Volumverminderung zu und dachte nicht daran, aus dieser Erscheinung für meine Arbeit Nutzen ziehen zu können.

Wie ich aber bei der mit einer straffgefüllten Meningocele behafteten Taube sah, daß beim Verbluten auch der subdurale Liquor sichtbar verschwand, glaubte ich, daß der Liquor aus dem Rückenmarkskanal entwichen sei. Der Versuch an der letzten, ebenfalls mit einer mächtigen Meningocele behafteten Taube belehrte mich eines anderen. Ich verschloß nämlich, nachdem der Hals wie sonst blitzschnell durchschnitten war, ebenso schnell mit dem Fingerballen die Rückenmarkshöhle durch starkes Gegenpressen. Außerordentlich verwundert war ich, als während der Verblutung trotz dieses Verschlusses der etwa 2 cbcm betragende subdurale Liquor entwich, sich die Dura der Hirnoberfläche anlegte und das Gehirn in derselben Weise wie bei allen anderen Versuchen etwas unter das Schädeldach sank.

Ich bin geneigt, das Resultat dieses Experimentes schon allein für einen sicheren Beweis dafür zu halten, daß der Liquor aus der

Schädelrückgratshöhle sogar ohne äußere Druckwirkung entweichen kann und daß sein Abfluß fast ebenso leicht ist, als der des Blutes aus dieser Höhle.

Die Einwände, die geltend gemacht werden könnten, dürften die sein, daß das Experiment nur einmal angestellt wurde, daß das, was bei Tauben zutrifft, nicht für andere Tiere und den Menschen zuzutreffen braucht und daß der Verschluß des Rückenmarkkanals nicht völlig hergestellt wurde. Zur Zeit kann ich diese Einwände nicht beseitigen, doch bin ich persönlich davon überzeugt, daß keine Spur von Liquor neben meinem verschließenden Finger vorbeigeflossen ist.

Die Versuche lehren sodann weiter, daß das Auftreten gefährlicher Symptome in keinem direkten Verhältnis zum Volumen der raumbeschränkenden Massen steht, sondern die Empfindlichkeit spielt dabei eine große Rolle. Adamkiewicz und Pagenstecher waren zu denselben Resultaten gekommen. Beispielsweise konnte die Taube der 3. Versuchsreihe enorme Druckgrade ohne besondere Störungen aushalten, während der Tauber der 4. Reihe schon bei geringen Druckhöhen schwere Symptome zeigte. Derselbe frappante Unterschied machte sich auch in der Lage des Gehirnes nach dem Druck bemerkbar; bei jener lag das Gehirn etwa 5—6 mm unter dem Schädeldach, bei diesem nur 1—2 mm. Bei den mehreren hundert Druckversuchen, die ich während fast 2 Jahre anstellte, war ich bei allen Tauben über den Grad ihrer Empfindlichkeit orientiert und bei den Versuchen richtete ich mich danach, um mich vor häufigen Verlusten zu schützen.

Es ist mir aufgefallen, daß sich immer die weiblichen Tiere, sowohl bei Tauben als auch bei Kaninchen, widerstandsfähiger zeigten, als die männlichen. Bei der geringen Anzahl der Versuchstiere liegt es mir jedoch fern, diese Beobachtung als eine allgemeine Tatsache hinzustellen. Interessant wäre es, zu erfahren, wodurch die verschiedenartige Empfindlichkeit begründet ist.

Die bei jenem Kaninchen der 1. Versuchsreihe gemachte Beobachtung zeigt in interessanter Weise, daß das Auftreten von schweren Symptomen fast nur von der Reizbarkeit des Gehirnes abhängig ist: Bei demselben Kaninchen, das bei normaler Beschaffenheit des Gehirns erst bei Anwendung kolossaler Druckgrade und bei tiefem Eindruck die verschiedenartigsten Hirnsymptome zeigte, wiederholten sich am nächsten Tage ganz dieselben Symptome schon bei Anwendung eines geradezu winzigen Druckes. Eine große Reihe von Experimenten an demselben Tier legt dar, daß Berührungsdrucke eins der Hauptsymptome des sogenannten Hirndrucks, nämlich starke, aber bald vorübergehende Herabsetzung der Pulsfrequenz zur Folge haben. Die

Ursache der stark erhöhten Erregbarkeit der Nervencentra ist mir unbekannt, vielleicht war es Entzündung, für welche auch die ausgesprochenen Schmerzäußerungen bei leichten Druckwirkungen sprachen. — Aus der Tatsache aber, daß infolge hochgradiger Empfindlichkeit des Gehirnes jene schweren Symptome sich auf Druckgrade einstellten, durch welche das Tier vorher mit absoluter Sicherheit nie belästigt wurde, muß mit Notwendigkeit gefolgert werden, daß jene Symptome durch eine Spannungszunahme und eine durch sie bedingte Anämie nicht hervorgerufen wurden. Da ferner diese Symptome denen am Tage vorher ganz gleich waren, so liegt es nahe, zu vermuten, daß auch diese trotz der erforderlichen starken Druckgrade nicht durch Anämie entstanden waren.

Adamkiewicz hat, was von Neumeyer bestätigt wurde, gefunden, daß intrakranielle Herde in ihrer Umgebung nicht Anämie, sondern sogar Hyperämie verursachen und diese mit der alten Lehre in Widerspruch stehende Tatsache auch für einen Beweis ihrer Unhaltbarkeit angesehen. Zur Prüfung obiger Befunde habe ich nun oft, wenn nach der Operation das von der feinen Dura bedeckte Gehirn vor mir lag, dasselbe durch einen mehr oder weniger leichten Druck imprimiert. Ich konnte niemals bemerken, daß die deutlich sichtbaren feinen Venen und Sinusse bei schnell fortgezogenem Finger am Füllungszustand einbüßten, niemals trat Erblassen der Oberfläche ein, wie man es z. B. beim Druck auf die menschliche Haut wahrnehmen kann.

Möge es mir endlich noch gestattet sein, einiges aus der Hirnpathologie zu zitieren, was die Zweifel über die Richtigkeit der alten Hirndrucklehre durchaus erhöhen muß.

v. Monakow schreibt in der speziellen Pathologie von v. Nothnagel 1897 folgendes:

„Eine Zeitlang dachte man sich den apoplektischen Anfall als unmittelbare Folge eines durch die Hämorrhagie hervorgerufenen, plötzlich gesteigerten Blutdrucks; andere Forscher, wie Heubner, nahmen an, daß die Apoplexie in Zusammenhang zu bringen sei mit dem vorübergehenden Sinken des Niveaus in dem Bassin der Piagefäße, weil nicht selten kleinere Blutaustritte Bewußtlosigkeit hervorrufen, größere dagegen öfters, wenn sie z. B. an einem indifferenten Ort liegen, nicht, ferner weil das Auftreten und die Intensität der komatösen Erscheinungen mit der Ausdehnung des Hirndrucks resp. mit dem Sinken der kortikalen Blutwelle durchaus nicht immer parallel geht. Sodann ist hervorzuheben, daß selbst bei ausgedehnten Blutextravasaten der Hirndruck selten sich so rasch steigern und intensiv

anwachsen kann, wie es das plötzliche Einsetzen der apoplektischen Erscheinungen theoretisch fordern müßte[1])."

v. Bergmann[2]) erwähnt selbst einen von Evans beschriebenen Fall.

„Eine ältliche Frau, die überfahren war, brachte man mit deutlichen Symptomen von Hirnerschütterung und einer Wunde an der Hand ins St. Georges-Hospital. Die Kommotionserscheinungen ließen bald nach, die Kranke war bei voller Vernunft, sonst wohl und kräftig. 2 Monate später erlag sie einem Erysipel, welches sich von der Wunde an der Hand entwickelt hatte. Obgleich keiner der behandelnden Ärzte daran gezweifelt, daß hier ein Fall reiner Hirnerschütterung vorgelegen, fanden sich dennoch bei der Sektion unzweideutige Spuren ausgedehnter Blutansammlungen im Arachnoidealsack."

Dieser Befund „ausgedehnter Blutansammlungen", obwohl die „Kranke bei voller Vernunft sonst wohl und kräftig war", dürfte ebenfalls mit der Lehre, daß Blutextravasate eine Spannungszunahme innerhalb der Schädelkapsel, verbunden mit Anämie bedingen, in Widerspruch stehen.

5. Schluß.

Wenn wir zum Schluß die vorliegende Arbeit überblicken, so dürfte sie die Zweifel über die von Adamkiewicz aufgestellte Lehre beseitigen und dartun, daß Raumbeschränkungen, mögen sie momentan, akut oder chronisch entstanden sein, nach ihrer Entwicklung keine Spannungszunahme innerhalb der Schädelkapsel hervorrufen, also auch keinen „Hirndruck" erzeugen.

Am Ende dieser Arbeit, die in meinen dienstfreien Stunden und unter schwierigen Verhältnissen entstanden ist, ist es mir eine angenehme Pflicht, dem Leiter und Förderer derselben, Herrn Professor Dr. J. Rich. Ewald, meinen aufrichtigsten Dank auszusprechen.

Saarburg i. Lothr., im April 1903.

---

1) Ferner ist zu erwägen, daß bei alten Apoplektikern eine neue Blutung nicht unter allen Umständen notwendig ist, um einen neuen apoplektischen Anfall hervorzurufen ...."

2) Die Lehre von den Kopfverletzungen usw. 1880. S. 314.

Inhalt.

Seite

Einleitung 35
I. Geschichtliches 36
II. Untersuchungsmethode 40
III. Die verschiedenen Versuchsreihen an Tauben und Kaninchen in ihrer Zusammenfassung.
a) Tauben:
Résumé der 1. Versuchsreihe 45
" " 2. " 49
" " 3. " 50
" " 4. " 51
" " 5. " 53
" " 6. " (vergl. oben) 54
" " 7. " 56
" " 8. " 58
" " 9. " 59
" " 10. " 59
b) Kaninchen:
Resumé der 1. Versuchsreihe 63
" " 2. " 64
" " 2. " 65
IV. Experimente über Gehirnkompression nach ausgedehnter Resektion von Schädelknochen, ausgeführt:
a) an Tauben:
1. Versuchsreihe 66
2. " 73
3. " (Meningocele) 74
4. " 81
5. " 84
6. " (interessante psychische Veränderungen) . . 85
7. " 92
8. " (Meningocele) 98
9. " 101
b) an Kaninchen:
1. Versuchsreihe 103
2. " 111
3. " 112
V. Symptomatologie der bei Tauben und Kaninchen erzeugten Hirnkompression.
1. Schmerz 115
2. Alteration der psychischen Tätigkeit 120
3. Krämpfe 120
4. Zwangsbewegung 121
5. Lähmungen 121
6. Verhalten der Herzaktion und der Respiration während und nach der Kompression 122
7. Erscheinungen an den Augen 126
8. Erbrechen 127
VI. Die Hirndruckfrage.
1. Einleitung 127
2. Die alte und neue Lehre 128
3. Kritische Bemerkungen 129
4. Die Anwendung der Versuchsergebnisse auf die Hirndruckfrage 130
5. Schluß 135

IV.

Aus der chirurgischen Klinik zu Jena (Geheimrat Prof. Riedel).

Über den Hallux valgus.

Von

Dr. W. Röpke,
Assistent der chirurgischen Klinik zu Jena.

(Mit 12 Abbildungen.)

Volkmann[1]), dessen Ansicht über die Entstehungsursache des Hallus valgus bis in die Neuzeit in manchen Lehrbüchern vertreten ist, findet den Grund des Leidens in einem Befallensein des Metacarpophalangealgelenks mit einer chronischen deformierenden Gelenkentzündung, ähnlich dem Malum coxae senile, in einer Erkrankung der Gelenkkapsel, des Knorpels, der Epiphysen und Sesambeine.

Ausgehend von der Beschreibung der Veränderungen an der Gelenkkapsel und der Synovialis schildert er die Entstehung der Exostose und die krankhaften Vorgänge am Knorpelüberzuge des Gelenks und der Knochensubstanz folgendermaßen:

„Am üppigsten gedeiht diese Wucherung — Zottenbildung — an dem mechanischen Reizungen am meisten ausgesetzten Winkel unter der Insertion des Ligamentum laterale internum, entsprechend dem Vorsprunge am inneren Fußrande. Dieser Winkel wird immer von einem dichten Zottenkonvolute ausgefüllt, welches den Knorpelüberzug weiter und weiter atrophiert und direkt von dem Knochen zu entspringen scheint. Während hier die Zotten durch immer weitere Tochtersprossenbildung peripherisch auswachsen, vereinigen sie sich in der Tiefe zu einer fibroiden, faserknorpelartigen Wucherung, welche überdies durch reichlichere Knorpelzellenbildung aus Kalkinkrustation noch eine größere Festigkeit gewinnen kann. Diese Bildung wuchert frei in die Gelenkhöhle hinein."

„Das erste in die Augen springende Symptom der Veränderung der knöchernen Teile des Gelenks ist eine Auftreibung des Gelenkkopfes des Os metatarsi primi. Diese Auftreibung bezieht sich nicht gleichmäßig auf alle Teile des Gelenkkopfes, zeigt sich vielmehr besonders deutlich an

1) R. Volkmann, Über die sogenannte Exostose der großen Zehe. Virchows Archiv. 10. Bd. 1856. S. 297.

seiner inneren, seitlichen Fläche, dem Vorsprung des Fußrandes entsprechend (sog. Exostose). Der Knochen wuchert entweder in kugeligen, warzig-drüsigen, immer überknorpelten Massen in die Gelenkhöhle hinein, oder die betreffende Auftreibung ist glatt, wulstig und ebenfalls überknorpelt. Beide Male entsteht hierdurch eine im gröberen sich gleichende Deformation des Metatarsus, nach welcher derselbe an seinem Gelenkende zwei Kondylen zu tragen scheint. Der Condylus — die normale Arthrodiefläche — wird durch den inneren kleineren, Pseudocondylus, in schiefem Winkel zur Achse der Diaphyse gestellt. Die Gelenkfläche ist verschoben und mit ihr die Phalanx.

„Aus diesem anatomischen Befunde läßt sich ohne weiteres die Mechanik der Deviation ableiten: durch intrakapsuläre Knochenwucherung in der Nähe des Ansatzes des Lig. laterale internum wird eine Verschiebung der Arthrodiefläche des Capitulum nach außen erzeugt. Die große Zehe folgt dieser Bewegung und stellt sich in forcierte Adduktion."

Diese Ansicht Volkmanns dürfte sich auf Grund des Befundes, wie ich ihn an unserem Material erhoben habe, wohl nicht mehr halten lassen. Schon frühzeitig finden sich mit dem Fortschreiten der Deviation der Großzehe und der Dauer der Erkrankung stärker werdende Veränderungen am Knorpelübergange des Köpfchens, die vornehmlich den außer Funktion gesetzten medialen Teil desselben betreffen.

In leichten Fällen ist der Knorpelüberzug uneben, mit durch Atrophie entstandenen Dellen versehen, in deren Grunde mit dem Zunehmen der Erkrankung der Knorpel ganz schwindet, so daß nur einzelne Knorpelinseln bestehen bleiben. Weiterhin sind auch diese weiterer Atrophie unterworfen, so daß schließlich über einem großen Bezirk des medialen Kopfteils die Spongiosa offen zutage liegt.

Während sich dieses am medialen, nicht artikulierenden Kopfteil abspielt, bleibt der Knorpelüberzug am lateralen Teil, welcher mit der Phalanx in Kontakt steht, erhalten. Hier finden wir eine so weit gehende Atrophie nur dann, wenn durch eine zu weit gehende Deviation die Grundphalanx fast ganz außer Kontakt geraten ist.

Diese für gewöhnlich glatte, überknorpelte Fläche, die übrig gebliebene Arthrodie, wird bei mäßig entwickelten Fällen bereits von dem medialen atrophischen Knorpelüberzug durch eine deutlich erkennbare, dem medialen Rande der Phalanx gegenüber liegende Rinne getrennt, die sagittal über das Köpfchen verlaufend von der medialen Fossa sesamoidea ihren Ausgang nimmt.

Ist diese Rinne erst einmal deutlich ausgeprägt, so ist die Valgusstellung der Großzehe fixiert — sie kann nicht mehr ausgeglichen werden. Der Rand der Arthrodiefläche verläuft auf der Dorsal- wie auf der Plantarfläche von hinten lateral nach vorn medial und

der horizontale, laterale Radius bildet mit der Längsachse des Metatarsus einen mit dem Wachsen der Deviation immer spitzer werdenden Winkel.

An der Plantarseite des Köpfchens ist die Knorpelatrophie im medialen Teil meist noch stärker ausgeprägt. Überall da, wo gesunder Knorpel in atrophischen übergeht, ist er aufgefasert. Dasselbe ist der Fall an dem meist außer Kontakt getretenen medialen Rand der Pfanne der Grundphalanx. Nur in hochgradigen Fällen, wenn ein größerer Abschnitt der letzteren außer Berührung getreten ist, zeigen sich hier die verschiedenen Stadien des Knorpelschwundes wie am Köpfchen.

Gleichzeitig mit den Veränderungen am Knorpel gehen solche der Struktur und Massenverhältnisse der Knochensubstanz des Köpfchens vor sich. Seine lateralen zwei Drittel sind dem medialen bedeutend an Masse überlegen, so daß der Querschnitt in hochgradigen Fällen fast die Figur eines Dreiecks bildet, während er beim normalen Köpfchen die Form eines Vierecks hat.

Die äußere Corticalis ist verdickt, oft um das doppelte der medialen, die Spongiosa dichter und kräftiger im lateralen Teile.

Das mediale Drittel des Köpfchens ist weicher und zeigt mit der Zunahme der Deviation zunehmende Atrophie. Aus zunächst flachen Dellen an der Peripherie werden tiefere Einsenkungen, zwischen denen Knochensubstanz, Vorsprüngen gleich, erhalten bleibt. Schließlich kommt es in schweren Fällen zu vollständigem Schwund des ganzen medialen Drittels. Der Ansatzhöcker des Ligam. laterale internum bleibt erhalten und ist mit kräftiger Corticalis überzogen.

Am Ginglymus fällt sofort auf, daß die Fossae sesamoideae, besonders die laterale, entsprechend dem Fortschreiten der Valgusstellung flacher werden, so daß sie zuletzt nur in Gestalt seichter Rinnen als solche zu erkennen sind, zwischen denen die Mittelleiste kaum nennenswert vorspringt. Ist die Artikulation mangelhaft, z. B. bei dorsalflektierter Phalanx, so unterliegen der Knorpelüberzug sowohl wie die Knochensubstanz der Mittelleiste und des lateralen Randwulstes der Atrophie, während der mediale Randwulst immer atrophiert und nur in den Fällen erhalten bleibt, eventuell sogar stärker werden kann, wenn der Metatarsus um seine Längsachse nach innen rotiert und infolgedessen der Randwulst den Druck gegen den Boden auszuhalten hat. (Siehe Fig. 6.)

Die Sesambeine zeigen keine Regelmäßigkeit in ihren Größenverhältnissen zueinander, unterliegen aber entsprechend der Funktionsänderung gleich dem Köpfchen der Atrophie beziehungsweise der Hypertrophie; meistens findet sich das mediale größer als das laterale

Die Kapsel zeigt in den meisten Fällen kaum nennenswerte Zottenbildung. Über die feineren Strukturverhältnisse geben die beigefügten Röntgenbilder, die teils von Präparaten, teils von Lebenden gewonnen sind, Aufschluß. Das Bild eines normalen Metatarsus (siehe Fig. 1) eines Erwachsenen auf dem horizontalen Durchschnitt zeigt, daß dort, wo derselbe zum Kopfteil anzuschwellen beginnt, eine allmähliche Auffaserung der gleichstarken äußeren und inneren Corticalis in gleichmäßig kräftige Knochenbälkchen stattfindet, die teilweise sich schneidend, teilweise direkt radiär der schön gewölbten Gelenkfläche zustreben, daß ferner diese Knochenbälkchen an der Gelenkfläche auf eine dünne, als schmaler Streifen erkennbare Knochenplatte stoßen, die wiederum von einer, als gleichmäßig starker, hellerer Streifen erkennbare Substanz, in natura dem Knorpel überzogen wird.

Fig. 1.

Die ganze Oberfläche dient gleichmäßig zur Artikulation mit der Großzehe, deren Längsachse mit der des Metatarsus zusammenfällt.

Anders der Befund bei den Bildern vom Hallux valgus (siehe Fig. 2 und folg.). Auch hier findet sich eine Auffaserung beider Corticales — von denen die äußere immer stärker ist, als die mediale — in Knochenbälkchen, aber eine Verschiebung der letzteren in der Richtung und Stärke zugunsten der lateralen Seite, was besonders bei dem stärker entwickelten Leiden ausgeprägt ist, und hier so stark werden kann, daß die Bälkchen der äußeren Corticalis, welche dem medialen Teile der Gelenkoberfläche zuzustreben im Begriff sind, scharf lateralwärts umbiegen. Die Oberfläche des Köpfchens ist durch eine Rinne, welche zwischen dem medialen und mittleren Drittel liegt, in 2 Teile geteilt, von denen der laterale die schräg von hinten außen nach innen vorn zur Längsachse des Metatarsus gestellte Arthrodie darstellt, während der mediale den außer Funktion gesetzten Abschnitt der Artikulationsfläche bildet.

Dicht oberhalb der Stelle, wo der Kopfteil beginnt, tritt ein mit

scharf sich abhebender Corticalis versehener Vorsprung in die Augen, zu dem von der medialen Corticalis in direktem Zuge Knochenbälkchen hinstreben. In dem Teile des Köpfchens, welches durch eine Linie gezogen von der oben erwähnten Rinne zu dem eben bezeichneten Knochenvorsprung, dem Ansatzhöcker des Lig. laterale internum, medial abgeschnitten wird, finden sich die verschiedenen Grade der Atrophie bis zu vollständigem Schwund und sogar Unterminierung des medialen Randes der neuen Arthrodie (siehe Fig. 5.)

Fig. 2.

Die Sesambeine

Fig. 2a.

sind immer lateralwärts verschoben, in hochgradigen Fällen kann das laterale ganz im Spatium interosseum I liegen. In allen Fällen aber sehen wir in mehr oder weniger hohem Grade den Metatarsus I im Metatarsotarsalgelenk abduziert.

Aus dem Gesagten ergibt sich, daß überall da, wo keine Berührung der Gelenkflächen stattfindet, Atrophie besteht, im anderen Falle aber Knorpel- und Knochensubstanz erhalten ist, ja letztere noch

an Masse zunimmt, daß es sich also nicht, wie Volkmann behauptet hat, um eine Arthritis deformans handeln kann, sondern daß die Ausbildung des Hallux valgus und der begleitenden Knorpel- und Knochenveränderungen unter Zugrundelegen der Wolffschen Knochentransformationslehre durch Veränderung der statischen Verhältnisse hervorgerufen wird.

Fig. 3.

Der erste Anstoß zu dieser Veränderung mag in einer angeborenen fehlerhaften Stellung der Großzehe gegeben sein, wie es tatsächlich in manchen Fällen sich nachweisen läßt oder erst im weiteren Leben in einer Schädigung des Fußes durch zu spitzes und zu kurzes Schuhwerk, durch das die Großzehe nach außen gedrückt wird.

In dieser Stellung hat sich die Druck- und Zugrichtung der Kräfte, die mittelst der Großzehe auf das Köpfchen wirken, dahin verändert, daß ihre Richtungslinie die Längsachse des Metatarsus I im spitzen Winkel schneidet. Es besteht also eine Subluxation, durch die natürlich der innere Teil des Köpfchens außer Kontakt mit der Grundphalanx tritt. Die Folge ist, daß der Knorpelüberzug und die Knochensubstanz der Atrophie unterliegen. Im lateralen Teil, der nun die Arbeitsleistung allein übernimmt, bleibt der Knorpelüberzug erhalten und es tritt eine Zunahme der Knochensubstanz ein. Gleichen Schritt mit letzterem Vorgang hält das allmähliche Flacherwerden der Fossae sesamoideae, vornehmlich der lateralen. Die Sehne des

Flexor hallucis, die zwischen den beiden Sesambeinen und bei dem Schiefstand der Zehe an dieser Stelle wie um eine Rolle in stumpfem Winkel zur Großzehe verläuft, wird jetzt in ihrem Bestreben, in gerader Richtung auf die Großzehe ihren Zug auszuüben, unterstützt durch die Möglichkeit, daß infolge der Ausfüllung der Fossae sesamoidea das mediale Sesambein zunächst auf die laterale Fläche seiner Grube, dann auf die Mittelleiste rutscht, während gleichzeitig das laterale an die Außenseite des lateralen Randwulstes des Ginglymus und event. sogar ins Spatium interosseum I tritt, wobei der Adductor hallucis unter Weitung der Kapsel und in demselben Sinne, wie die Flexorensehne, auch der Extensor hallucis mitwirken.

Fig. 4.

So wächst allmählich die Deviation und durch einfache Hebelwirkung wird unter Nachgeben des Ligamentum capitulorum der Metatarsus I medialwärts gedrängt, event. auch das Os cuneiforme I, so daß zwischen diesem und dem Os cuneiforme II ein breiter Spalt zustande kommt (siehe Fig. 4).

Immer findet sich eine mehr oder weniger ausgesprochene Rotation der Großzehe mit der Plantarfläche nach außen, oft auch eine gleichartige des Metatarsus, wodurch dann bei letzterem ein Erhaltenbleiben des Knorpels und der Knochensubstanz des medialen Randwulstes als Ausdruck seiner Arbeitsleistung als Unterstützungspunkt resultiert (siehe Fig. 6).

Durch den beständigen Zug, den das Ligamentum laterale internum auf seinen Ansatzhöcker ausübt, bleibt dieser von der Atrophie

verschont und kann sogar noch stärker werden, niemals aber so stark, daß er als Exostose imponieren kann. Also es handelt sich nicht um eine Volumenzunahme des medialen Kopfteils, sondern die sogenannte Exostose oder der Ballen ist weiter nichts als der außer Funktion gesetzte mediale Teil des medialwärts gedrängten Metatarsusköpfchens mit dem Ansatzhöcker des Ligamentum laterale internum,

Fig. 5.

und die warzigdrusigen, ins Gelenk hineinwuchernden Massen sind nichts anderes, als die Reste des atrophischen Knorpels oder die zerklüftete atrophierende Knochensubstanz.

Das Krankheitsbild des Hallux valgus ist also äußerlich charakterisiert durch eine Deviation der Großzehe, nach außen verbunden mit einer Rotation nach innen, und durch eine vermehrte Abduktion des Metatarsus I im Tarsometatarsalgelenk eventuell unter Mitbeteiligung des ersten Keilbeins, wodurch der nach innen vorspringende Kopfteil zur Bildung der sogenannten Exostose Veranlassung gibt.

Daß sich über diesem vorspringenden Kopfteil ein Schleimbeutel entwickeln, dieser vereitern und ins Gelenk durchbrechen kann, braucht nicht besonders erwähnt zu werden, ebenso nicht die Möglichkeit, daß infolge der auf das Gelenk dauernd einwirkenden Schädlichkeiten sich Arthritis deformans in demselben entwickeln kann. Der Behauptung Reverdins, daß dieser Schleimbeutel immer mit dem Gelenk kommunizieren soll, kann ich an der Hand unseres Materials nicht beipflichten. Die Ursache der heftigen Schmerzen, welche dieses Leiden begleiten, sucht Reverdin in dem Verhalten des Nervus dorsalis internus hallucis, welcher, durch die Wand des Schleimbeutels verlaufend, sekundär betroffen wird.

Von weiteren Komplikationen des Hallux valgus sind zu erwähnen der Plattfuß und Stellungsanomalien der übrigen Zehen. Letztere sind immer mehr oder weniger lateralwärts abgewichen. Die zweite Zehe liegt in schweren Fällen entweder unter der Großzehe oder umfaßt sie krallenartig.

Die Therapie wird abhängig sein von der Stärke der Ausbildung des Leidens und den Komplikationen. In beginnenden oder leichten Fällen wird man sich damit begnügen können, durch gutes, nach hygienischen Regeln gebautes Schuhwerk, oder mittels der von den Orthopäden angegebenen Hilfsmittel die weitere Ausbildung des Leidens zu verhüten.

Fig. 6.

Ist aber die Valgusstellung erst fixiert, so kann eine Beseitigung der Beschwerden nur durch das blutige, operative Verfahren erreicht werden.

Von den Methoden, die hierfür angegeben, ist die von Schede[1]) die einfachste. Sie besteht darin, daß die schwielige Verdickung der Haut über dem Ballen und der Schleimbeutel in flacher Ellipse exstirpiert und der medial vorspringende von der ersten Phalanx nicht mehr gedeckte Teil des Metatarsusköpfchens mit dem Meißel in der Längsrichtung abgetrennt wird. Die Wunde wird vernäht — bis auf eine Strecke von 1 1/2 cm an ihrem zentralen Ende — wo sie offen bleibt. Die Heilung geht unter dem Blutschorf vor sich. Eine Korrektur soll erreicht werden durch die Naht der

1) Dr. F. Möller, Beitrag zur operativen Behandlung des Hallux valgus. Jahrbuch der Hamburger Staatskrankenanstalten. III. 2. 1894.

um das elliptische Stück verkürzten Hautdecke und in der Nachbehandlung durch kleine Kompressen, die zwischen die erste und zweite Zehe gelegt werden.

Daß nach dieser Methode nur die augenblicklichen Beschwerden, nicht aber das Grundübel beseitigt wird, liegt auf der Hand. Die schiefstehende Arthrodie zwingt alsbald wieder die Phalanx, in Valgusstellung zu treten.

Dieser Fehler wird von Möller in seiner Arbeit über die Behandlung des Hallux valgus nach Schede selbst zugegeben. „Trotzdem gelingt eine dauernde, vollständige Reposition nur in einem Teil der Fälle. Die schiefe Stellung der Gelenkflächen zueinander, die sich einmal ausgebildet hat, kann man durch die angegebenen Mittel nicht vollständig beseitigen."

Die weiteste Verbreitung fand in den siebziger und achtziger Jahren die Methode von Hueter, die folgendermaßen beschrieben wird[1]): „Man führt einen kleinen Längsschnitt am Innenrand des Fußes auf den gewucherten Teil des Capitulum bis auf die Knochensubstanz, hebt die Weichteile mit dem Periost und den Sehnenscheiden von der Knochenfläche ab und dekapitiert mittelst Stichsäge, oder der schneidenden Knochenzange." Die vielen guten Erfolge gaben Anlaß, diese Methode als legitimiert für die Behandlung des Hallux valgus zu halten.

Herr Geheimrat Riedel mußte aber eine traurige Erfahrung an einem achtzehnjährigen Mädchen machen, das er nach Hueter an beiden Füßen operierte[2]). Nach zwei Jahren hatten sich, weil die Füße ihren inneren Unterstützungspunkt verloren und das Fußgewölbe sich abflachte, die Köpfchen sämtlicher Metatarsi durch die Planta gebohrt. Die darauf vorgenommene Resektion der übrigen Capitula hatte zwar guten funktionellen Erfolg, aber dieses Ereignis stellte doch, wie Riedel sagt, die traurige Konsequenz eines sonst gut legitimierten Verfahrens dar. Wie später in Erfahrung gebracht ist, haben sich die Großzehen nachträglich auch noch in Hyperextension gestellt. Herr Geheimrat Riedel operierte deshalb in der Folge derart, daß er zu der Schedeschen Abmeißelung noch die Resektion der Phalanxbasis hinzufügte, was in vier Fällen gute Resultate gab, als aber bei weiteren acht Fällen drei mißlangen, indem bei einem sich die Zehe wieder in starke Adduktion, bei zweien in starke Hyperextension stellte, verwarf er auch dieses Verfahren wieder[3]).

1) Klinik der Gelenkkrankheiten. 2. Bd. 2. Aufl. 1877.
2) Zentralblatt für Chirurgie. 1886. S. 753.
3) Cornils, Inaug.-Diss. Jena 1896.

Radikaler noch ist die Methode von Edm. Rose [1]). Das Capitalum die Phalanxbasis und die Sesambeine werden, nachdem das Gelenk mittels eines Schnittes an der inneren Fußkante freigelegt ist, aus den Weichteilen ausgelöst und entfernt. Gerade auf die Entfernung der Sesambeine wird besonderes Gewicht gelegt, indem das laterale angeschuldigt wird, dafür Ursache zu sein, daß der Metatarsus immer wieder medianwärts gedrängt wird. Mit welchem Recht, werden wir nachher sehen. Von 16 Fällen, die nach der Methode von Rose in den Jahren 1884 bis 1897 operiert wurden und über die Heubach [2]) berichtet, sind auf spätere Erkundigungen hin 6 als mit gutem Erfolg operiert zu betrachten. Von 6 konnte später keine Nachricht erhalten werden. Bei einem Falle mußte nachträglich der Vorderfuß beiderseits im Chopartschen Gelenk exartikuliert werden. Von weiteren 3 Fällen ist innerhalb eines Monats nach Heubachs Ansicht bei einem der Plattfuß stärker geworden, bei zweien gab die im Laufe der Zeit eingetretene Prominenz der übrigen Köpfchen gegen die Planta zu Beschwerden Anlaß.

Allen diesen Methoden muß man nun, abgesehen von der Schädigung der Füße, wie sie das Verfahren von Hueter und Rose mit sich bringen kann, zum Vorwurf machen, daß gar kein Bedacht darauf genommen wird, unter gleichzeitiger Beseitigung des Leidens eine möglichst dem normalen nahe kommende Gelenkfunktion wiederherzustellen.

Dieser Aufgabe genügt das Verfahren von Reverdin, nach dem Herr Geheimrat Riedel operiert, nur mit dem Unterschiede, daß er nicht, wie Reverdin, die Wunde vernäht, sondern offen läßt. An der Innenseite des Fußes wird ein Längsschnitt unter Entfernung des Schleimbeutels direkt bis in das Metatarsophalangealgelenk geführt, der prominierende Kopfteil freigelegt und in der Längsrichtung abgemeißelt. Nachdem dort, wo die Köpfchenanschwellung des Metatarsus beginnt, noch ein ausgiebiger Keil mit medialer Basis herausgeschlagen ist, läßt sich die Großzehe leicht in gerade Stellung bringen. Die ungenähte Wunde wird mit einem Gazebausch bedeckt und der Heilung überlassen.

Man tut gut, vor jeder Operation sich durch das Röntgenbild über die Beschaffenheit des Kopfes zu vergewissern, damit man nicht in den Fällen, wo starke Atrophie vorhanden ist, von den nur noch restierenden lateralen zwei Dritteln etwas abmeißelt und dadurch die bestehende Arthrodie schädigt. Es erübrigt in diesen Fällen, nur die

1) Deutsche Zeitschrift für Chirurgie. 46. Bd. S. 210. Heubach, Über Hallux valgus und seine operative Behandlung. Nach Edm. Rose.

Keilosteotomie auszuführen und die mediale Fläche des Köpfchens zu glätten.

Ist der Schleimbeutel vereitert, so läßt man zunächst nach vorgenommener Inzision den Prozeß ausheilen und operiert dann, wie oben angegeben.

Kleinere, frisch granulierende Wunden, welche aus diesen Prozessen resultieren, lassen freilich auch bei richtiger Behandlung die Operation zu und stellen ein gutes Resultat nicht in Frage. Dank der offenen Wundbehandlung ist es sogar in 4 Fällen, die in der angehängten Liste aufgeführt sind, gelungen, bei vereitertem Gelenk die Operation mit gutem Erfolge auszuführen. Siehe Fälle I, V, XIII, XXII. Es kann selbstverständlich bei der offenen Wundbehandlung einmal vorkommen, daß die Narbe mit dem unterliegenden Knochen unverschieblich verwächst. In dem Falle wird es sich empfehlen, sie zu exstirpieren und die mobil gemachten Wundränder zu vernähen, um eine schmale, verschiebliche Narbe zu erzielen.

Zunächst nach der Operation zeigt die Großzehe noch das Bestreben, infolge des Zuges der Weichteile, lateralwärts zurückzuweichen, zumal dann, wenn die übrigen Zehen stark lateralwärts abgewichen sind. Es wird deshalb zweckmäßig während der ganzen Behandlungszeit an der Innenseite des Fußes eine schmale Schiene angewickelt, gegen welche die Großzehe in ihrer neuen Stellung fixiert wird.

Die Notwendigkeit einer Tenotomie ergibt sich aus der jeweiligen Beschaffenheit des Falles, sonst wird die Dorsal- und Plantarflexion durch Fixation der Großzehe gegen eine Schiene bekämpft. Ein Zugrundegehen des Kopfteils durch Eiterung, dessen mögliches Eintreten von Heubach[1]) gegen diese Methode ins Feld geführt wird, ist in hiesiger Klinik nie beobachtet und wird sich auch vermeiden lassen, wenn man erst die Eiterungsprozesse ausheilen läßt und dann operiert.

Die schon erwähnten 4 Fälle mit Gelenkeiterung lassen schon diese Besorgnis als unnütz erscheinen.

Daß das laterale Sesambein, wenn es in das Spatium interosseum I gerückt ist, Ursache sein soll für das Wiederauftreten der Valgusstellung durch Abdrängen des Metatarsus I, wie bei der Begründung der Roseschen Methode von Heubach behauptet wird ist meiner Meinung nach nicht richtig. Herr Geh. Rat Riedel entfernt die Sesambeine nie, und doch gelingt die Geradestellung der Großzehe ausgezeichnet und bleibt in den meisten Fällen dauernd gut.

1) Deutsche Zeitschrift für Chirurgie. 46. Bd. S. 249.

Wenn im Laufe der Zeit bei einzelnen nach dieser Methode operierten Fällen eine leichte Deviation wieder eintritt — es handelt sich meist um sehr schwere Fälle — so wird sie doch nicht größer, als sie bei fast allen Erwachsenen, ohne Beschwerden zu verursachen, gefunden wird.

Die Deviation ist vielmehr, wie folgt, zu erklären.

Wie oben geschildert, wird je nach der Stärke der Valgusstellung der Metatarsus I durch einfache Hebelwirkung in verschieden hohem Grade abduziert.

Fig. 7.

Diese Abduktionsstellung wird im Laufe der Zeit im Tarsometatarsalgelenk fixiert. Sie wird freilich infolge Beseitigung ihrer Ursache durch die Operation und durch die Nachbehandlung günstig beeinflußt, doch läßt sie sich nicht vollkommen heben und ist von nun an für das Wiedereintreten der Valgusstellung verantwortlich zu machen.

Dieses Ereignis tritt natürlich vornehmlich in den Fällen ein, wo genannte Abduktion stark ausgebildet ist. Durch die Operation soll doch erreicht werden, daß die Längsachse der Großzehe möglichst in die Richtung der Längsachse des Metatarsus I fällt. Die dadurch aber hervorgerufene Spannung in den Weichteilen zieht allmählich die Großzehe, wenn auch nur wenig, wieder lateralwärts, während der Kopf des Metatarsus medial leicht prominiert. Zur Veranschaulichung mögen folgende Bilder dienen:

Fig. 6 zeigt den linken Fuß der Fabrikarbeiterin Lina Stein aus Jena. Der Metatarsus I steht im Tarsometatarsalgelenk in starker Abduktion, obwohl das laterale Sesambein nicht im Spatium interos-

seum I, sondern noch auf dem lateralen Randwulst sich befindet, während das mediale bereits auf die Mittelleiste getreten ist.

Im übrigen lassen sich die früher erwähnten Veränderungen deutlich erkennen, besonders die tief ausgeprägte Rinne gegenüber dem medialen Rand der Phalanxpfanne mit Atrophie der medial gelegenen Knochensubstanz. Dagegen ist der mediale Randwulst erhalten.

Fig. 8.

In Fig. 7 sehen wir denselben Fuß 14 Tage nach der Operation, die Zehe steht fast gerade, die Abduktion des Metatarsus ist nur wenig, aber doch deutlich beeinflußt. Die Lage der Sesambeine ist dieselbe geblieben.

Fig. 8 stellt den rechten Fuß des Maurers K. Magner aus Jena dar, 1½ Jahre nach der Operation, die nach Reverdin ausgeführt wurde. An der Stelle, wo die Ausmeißelung des Keiles stattgefunden, liegt eine durch tieferen Schatten hervortretende, kleine Schicht kompakterer Knochensubstanz, von welcher, ebenso wie von der lateralen Corticalis, kräftige Knochenbälkchen zur Peripherie des Köpfchens ziehen. Die Gelenkfläche des letzteren ist völlig glatt und dient in ganzer Ausdehnung der Artikulation. Die mediale, seitliche Oberfläche des Kopfteiles zeigt zwar noch einige Rauhigkeiten, die von der Abmeißelung des medial prominierenden Teiles herrühren, aber doch eine deutlich erkennbare Corticalis und keine Atrophie. Die Abduktionsstellung des Metatarsus I ist äußerst gering, obwohl das laterale Sesambein fast ganz im Spatium interosseum liegt.

Fig. 9 stammt vom linken Fuße desselben Patienten, ebenfalls 1½ Jahre nach der Operation hergestellt. Das Spatium interosseum I ist fast doppelt so breit und für das, wie am rechten Fuße gelagerte

laterale Sesambein ist doppelt so viel Spielraum vorhanden, wie am rechten Fuße. Trotzdem besteht die starke Abduktion des Metatarsus I, welche auch die Ursache ist dafür, daß sein Köpfchen median etwas prominiert. Die Phalanx ist nach innen rotiert.

In Fig. 10, das 4 Wochen nach der Operation vom linken Fuße des Arbeiters Fr. Riesch aus Klein-Obringen gewonnen wurde, ist die Abduktionsstellung weniger stark ausgeprägt, obwohl auch hier das laterale Sesambein fast ganz im Spatium interosseum liegt und auch weniger Spielraum hat. Diese Beispiele ließen sich noch vermehren, aber sie genügen für die Folgerung, daß die Größe der Abduktionsstellung des Metatarsus I nicht im Verhältnis steht zur Größe der Verschiebung des lateralen Sesambeins, daß ferner, wie Fig. 7 zeigt, die starke Verschiebung des Sesambeines kein Hindernis abgibt für die vollkommene und dauernde Geraderichtung der Großzehe, daß dieses aber wohl von der Abduktionsstellung des Metatarsus behauptet werden muß, und daß zuletzt diese Abduktionsstellung durch die Operation nur wenig beeinflußt wird.

Fig. 9.

Ob es sich daher empfehlen wird, neben der Reverdinschen Operation noch einen Keil mit lateraler Basis aus dem Metatarsus vor dem Ansatz des Musculus peroneus longus herauszuschlagen, wie auch Loison[1]) vorschlägt, müssen Versuche ergeben.

Jedenfalls liefert die Methode von Reverdin schon allein ausgezeichnete Resultate.

1) Bull. et mém. de la soc. de chir. de Paris. T. XXVII. p. 528.

Ich möchte in Kürze über die in hiesiger Klinik nach dieser Methode operierten Fälle und über deren Dauerresultate berichten, soweit mir Nachrichten darüber zugegangen sind.

I. Patient, 65 jähriger Mann mit vereitertem Großzehengelenk nach Perforation von Schleimbeuteln bei Hallux valgus. Desgleichen Schleimbeutel unter der 2. Zehe mit Perforation bis auf den Knochen, letzterer gangränös.

Fig. 10.

Operation: 19. Juli 1888. Ausschabung des kranken Metatarsophalangealgelenks I, Keil aus dem Mittelfußknochen, Geradestellung der Zehe, deren Flexorensehne gangränös geworden ist.

Resultat bei der Entlassung gut. Nachrichten sind nicht einzuziehen.

II. Patient, 36 jähriger Mann mit Hallux valgus und Schleimbeutel auf dem stark prominierenden Köpfchen des Metatarsus I.

Operation: 16. Februar 1888. Exstirpation des Schleimbeutels, Abmeißelung der Exostose und Ausmeißelung eines Keiles aus dem Metatarsus I proximalwärts vom Köpfchen. Gelenk nur wenig degeneriert; dasselbe enthält viele Zotten, zeigt aber keine deutliche Arthritis deformans.

Resultat bei der Entlassung gut. Nachrichten sind nicht einzuziehen.

III. Patient: 50 jähriger Zollbeamter mit Hallux vulgus dexter und großem Schleimbeutel über dem vorspringenden Metatarsus I. Zweite Zehe ist dorsalwärts verschoben.

Operation: 19. Juni 1888. Entfernung des Schleimbeutels. Gelenk der großen Zehe existiert nur noch ganz an der Außenseite, innen ist es in eine mit dunkelroten Granulationen versehene Fläche verwandelt. Abmeißelung der Exostose, Keil aus dem Metatarsus proximalwärts vom Kopfe, letzterer hängt nur noch an der Gelenkmembran. Exartikulation der 2. Zehe.

Wunde offen. Entlassung 22. Juli 1888. Resultat gut, wie nach $^3/_4$ Jahren konstatiert wurde. Nachrichten sind nicht einzuziehen.

IV. Marie Bergmann, 26 Jahre alt, aus Vacha. Beiderseits Plattfuß mit starken Schmerzen. Seit mehreren Jahren beiderseits Hallux valgus, die zweite Zehe überlagernd. Über den Ballen Schleimbeutel, in denen sich oft wiederkehrende Entzündungen abgespielt haben. Die 2., 3. und 4. Zehe rechts stehen in Hammerstellung.

Operation: 6. Juni 1889. Nach Reverdin offene Wundbehandlung. Tenotomien der Extensorensehnen 2, 3 und 4 rechts.

17. September. Wunden sind heil. Patientin geht in Plattfußschuhen schmerzlos.

27. April 1890. Patientin stellt sich wieder vor. Zehen stehen vorzüglich. Links ist die Narbe verschieblich, rechts am Knochen etwas fixiert. Außer Plattfußschmerzen sind keine Beschwerden mehr vorhanden.

Wie mir jetzt mitgeteilt wird, ist kein Ballen wieder aufgetreten. Plattfußschmerzen bestehen noch.

V. Karl Wenzel, 58 Jahre alt, Handarbeiter aus Jena, leidet seit vielen Jahren an Hallux valgus beiderseits mit Schleimbeuteln, in denen sich oft Entzündungen abspielen. Schleimbeutel rechts vereitert, perforiert ins Gelenk. Beträchtliche Valgusstellung.

Operation: 2. März 1891. Links Entfernung des Hühnerauges und des unterliegenden Schleimbeutels. Operation nach Reverdin, offene Wundbehandlung. Rechts Resektion des Gelenks.

Fig. 11.

20. April 1891. Großzehen stehen beiderseits gut. Patient wird geheilt entlassen.

Patient ist in der Zwischenzeit mit Klagen nicht wieder gekommen, ist inzwischen verstorben.

VI. Karl Eichler, Kellner aus Jena, 19 Jahre alt, leidet seit einigen Jahren, wie er angibt, infolge spitzen Schuhwerks, an hochgradigem Hallux valgus beiderseits mit Schleimbeutelbildung.

Operation: 11. März 1891. Entfernung der Schleimbeutel. Operation nach Reverdin, offene Wundbehandlung.

14. April 1891. Zehen stehen sehr gut, Patient wird geheilt und frei von Beschwerden entlassen.

Jetziger Aufenthaltsort ist nicht zu ermitteln.

VII. Fräulein v. Stempel, 20 Jahre alt. Hallux valgus dexter mit stark prominierenden Köpfchen ohne Schleimbildung.

Operation: 26. Februar 1891. Abtragung der Prominenz, Keil aus dem Metatarsus. Gelenk zeigt beginnende Arthritis deformans, Wunde wird zu zwei Dritteln genäht. Heilung p. primam. Erfolg dauernd gut geblieben.

Bild 11 zeigt den Fuß 6 Jahre nach der Operation aufgenommen. Keine Prominenz des Köpfchens, das an der Innenseite von einer dicken Schicht von Weichteilen bedeckt ist. Nur geringe, keine Beschwerden veranlassende Valgusstellung.

VIII. August Schwarz, 50 Jahre alt, Seiler aus Apolda, Tabiker. Im Jahre 1888 ist wegen andauernder Ulzerationen der rechten dritten Zehe diese exartikuliert worden, wonach Hallux valgus aufgetreten sein soll.

Operation: 21. Februar 1893 nach Reverdin, offene Wundbehandlung.

6. April 1893 geheilt entlassen. Zehe steht gerade.

Nachrichten sind nicht einzuziehen.

IX. Karl Günther, 22 Jahre alt, Zimmermann aus Wenigenjena. Mütterlicherseits sollen mehrere Generationen an Hallux valgus gelitten haben. Patient soll mit schiefstehenden Großzehen geboren sein. Bei seiner Aufnahme besteht beiderseits beträchtlicher Hallux valgus, besonders links sehr stark mit Schleimbeuteln.

Operation: 9. März 1894 nach Reverdin, offene Wundbehandlung.

8. April 1894 entlassen.

Patient stellt sich jetzt auf Ansuchen wieder vor. Rechts steht die Zehe ausgezeichnet. Links ist eine geringe Valgusstellung mit nicht entzündetem Schleimbeutel wieder eingetreten. Patient ist vollkommen beschwerdefrei, hat bewegliche Gelenke.

X. Gottfried Thaawald, 71 Jahre alt, Handarbeiter aus Apolda, ist schon von Kind auf mit Hallux valgus beiderseits behaftet.

Die Großzehen stehen fast rechtwinklig zum Metatarsas. Über den Ballen Hühneraugen mit unterliegenden entzündeten Schleimbeuteln.

Operation: 1. Juli 1895. Nachdem die akute Entzündung vorüber, wird mit Exstirpation das Clavus und des Schleimbeutels nach Reverdin operiert.

11. August 1895. Die Großzehen stehen fast vollkommen korrigiert. Patient wird beschwerdefrei entlassen.

Patient hat sich nicht wieder mit Beschwerden eingefunden, er ist inzwischen verstorben.

XI. Franziska Schmutzler, 41 Jahre alt, Wirtschafterin aus Gera. Beiderseits Plattfuß, der keine Beschwerden macht. Ebenso beiderseits Hallux valgus hohen Grades.

Operation: 1. November 1895 nach Reverdin. Median vorspringender Kopfteil außerordentlich atrophisch, nur einzelne spitze Vorsprünge noch vorhanden. Geheilt, mit gutem Resultate entlassen.

Nachrichten sind nicht einzuziehen.

XII. Julius Fischer, 33 Jahre, Seiler aus Sendburg, leidet von Kind auf an linksseitigem Hallux valgus und Plattfüßen. Valgusstellung sehr stark mit Schleimbeutelbildung. Phlegmone des Fußes vom perforierten vereiterten Schleimbeutel ausgehend. Letzterer wird entfernt, ist nicht ins Gelenk perforiert.

Operation: 3. September 1896. Die Wunde von der Exstirpation des Schleimbeutels herrührend, ist nur noch klein. Operation nach Reverdin wird angeschlossen.

25. Oktober 1896. Zehen stehen gerade. Patient wird beschwerdefrei entlassen.

Nachrichten sind nicht einzuziehen.

XIII. v. Köhler, Major, 60 Jahre alt, aus Jena, leidet seit einigen Jahren angeblich an Podagra im linken Großzehgelenk; in letzter Zeit ist die Schwellung stärker geworden. Starker Hallux valgus sinister. Gelenk vereitert nach Entzündung und Perforation des Schleimbeutels.

25. September 1896. Entfernung der Bursa und des prominierenden Kopfteiles. Exzision des Keiles. Tampon ins vereiterte Gelenk und in den Defekt am Metatarsus.

28. September 1896. Tampon entfernt und Zehe gerade gerichtet. Langsame Heilung per granulationem.

Mitte November 1896 geheilt entlassen und geheilt geblieben.

XVII. Pauline Backhaus, 39 Jahre alt, Postassistentsfrau aus Weimar, aufgenommen am 22. Februar 1899, leidet seit vielen Jahren rechterseits an „Ballen". Die 2. und 5. Zehe stehen in starker Hyperextension.

Operation: 24. Februar 1899. Operation nach Reverdin. Kein Schleimbeutel. Tenotomie der Extensorsehne der 2. und 5. Zehe.

Entlassung: 22. März 1899. Großzehe steht gerade. Wunden sind geheilt. Jetzt gibt Patientin an, daß sie mit der Operation zufrieden sei, die Zehe stehe gerade, es habe sich kein Ballen wieder entwickelt und sie könne ohne Beschwerden gehen.

XVIII. Richard Mangner, 43 Jahre alt, Zimmermann aus Jena, aufgenommen am 11. April 1901, leidet von Kindheit auf — er will nie spitze Schuhe getragen haben — beiderseits an schiefstehenden Großzehen mit Schleimbeuteln über den Ballen, die von Zeit zu Zeit seit November 1900 aufbrechen. Die Großzehen stehen im Winkel von 50° adduziert. Links springt der mediale Kopfteil des Metatarsus stark vor. Auf den Ballen je ein granulierender Substanzverlust von $1\frac{1}{2}$ cm im Durchmesser.

Operation: 2. September 1901. Nachdem die Wunden inzwischen geheilt, wird heute die Operation nach Reverdin mit Exstirpation der Narben ausgeführt. Knorpelüberzug des medialen Kopfteils beiderseits sehr atrophisch, Rinne stark ausgebildet, Knochensubstanz sehr erweicht. Verband in starker Abduktion.

Entlassung: 22. November 1901. Zehen stehen gerade, sind vollkommen beweglich. Narben sind mit der Unterlage verwachsen.

Wiederaufnahme: 13. März 1902. Da die verwachsenen Narben Beschwerden verursachen, werden sie exstirpiert und die mobil gemachten

Wundränder vernäht. Am linken Fuße lassen sie sich nur vereinigen, nach Anlage eines Entspannungsschnittes im Spatium I. Die hierdurch entstandene Wunde wird nach Thiersch gedeckt.

Entlassung: 25. Mai 1902. Wunden sind mit verschieblichen, schmalen Narben verheilt. Patient ist ganz ohne Beschwerden.

Das Resultat ist auch heute noch ausgezeichnet, wie auch die Bilder veranschaulichen. Am linken Fuße prominiert das Köpfchen etwas, doch ist Patient trotz seines schweren Gewerbes vollkommen beschwerdefrei und hat bewegliche Gelenke. Eine nachweisbare Schleimbeutelbildung ist nicht wieder eingetreten.

XIX. Ludwig Köhler, stud. phil., 21 Jahre alt, aus Herford, leidet seit mehreren Jahren an Hallux valgus.

Operation: 16. September 1899. Nach Reverdin, offene Wundbehandlung.

7. November 1899. Geheilt entlassen, Zehen stehen gut. Nachrichten sind nicht zu erhalten.

XX. Christian Lange, 61 Jahre alt, aus Stadtlengsfeld, will erst seit 3 Jahren durch Beschwerden auf den Schiefstand der Großzehen aufmerksam geworden sein.

Beide Großzehen stehen in hochgradiger Valgusstellung über die zweite Zehe geschlagen.

Operation: 17. Januar 1902. Nach Reverdin, starker Knorpel- und Knochenschwund am medialen Drittel, besonders nach der Planta zu, offene Wundbehandlung.

28. März 1902. Die Beweglichkeit der Zehen ist noch etwas beschränkt. Die Stellung ist ausgezeichnet. Der Gang ist noch etwas unbeholfen, aber beschwerdefrei.

Jetzt teilt Patient mit, daß die Zehen geradestehen und keine Beschwerden aufgetreten sind.

XXI. Wilhelm Vorwerk, 49 Jahre alt, Färber, auf Wanderschaft, leidet von Kindheit auf, an Schiefstand der linken Großzehe, die ihm jetzt dadurch große Beschwerden macht, daß sie unter die zweite Zehe geschlagen ist. Außerdem besteht links hochgradiger Plattfuß, rechts geringer.

Die Großzehe steht in einem Winkel von 60° zum Metatarsus.

Operation: 7. Februar 1903. Exstirpation des nicht entzündeten Schleimbeutels. Die Phalanx und der Metatarsus sind stark innen rotiert, der Metatarsus stark abduziert. Innerer Randwulst ist überhängend mit gut erhaltenem Knorpelüberzuge versehen. Der Dorsalteil des medialen Drittels ist teilweise ganz vom Knorpel entblößt, die Knochensubstanz hier sehr atrophisch, die Rinne tief ausgeprägt.

Operation nach Reverdin. Es besteht starke Spannung in den Weichteilen. Fixierung der Großzehe an einer Schiene.

12. April 1903. Die Großzehe steht gerade, ist glatt beweglich. Patient wird beschwerdefrei entlassen.

XXII. Friedrich Riesch, 62 Jahre alt, Arbeiter, aus Kleinobringen, leidet seit vielen Jahren an Schiefstand der linken Großzehe. Anfang

Dezember vorigen Jahres trat eine Vereiterung des Schleimbeutels ein, mit Perforation nach außen. Seitdem besteht eine granulierende Wunde über dem Ballen.

Die Großzehe steht in einem Winkel von 60°, ist ebenso wie der Metatarsus stark nach innen rotiert über die zweite Zehe geschlagen. Im Gelenk kaum beweglich.

Operation: 4. März 1903. Nach Reverdin mit Exstirpation der linsengroßen granulierenden Wunde und des Restes des Schleimbeutels, der auch ins Gelenk perforiert ist. Am Dorsalteil des medialen Drittels finden sich Granulationen, totale Atrophie des Knorpels und starke Atrophie der Knochensubstanz. Die Rinne ist tief ausgeprägt, der Knorpel auch hier vollständig geschwunden. Am inneren überhängenden Randwulst ist der Knorpelüberzug ebenso wie am restierenden Gelenk erhalten.

Die Innenrotation und Dorsalflexion der Phalanx kann nicht vollkommen gehoben werden. Sonst gelingt die Geradestellung trotz der großen Spannung in den Weichteilen.

4. Mai 1903. Die Wunde ist mit breiter unverschieblicher Narbe verheilt. Die Großzehe steht immer noch etwas hyperextendiert und ist nur wenig mehr als vor der Operation beweglich. Die Innenrotion ist immer noch, wenn auch in geringerem Maße, vorhanden. Die Valgusstellung fast vollkommen korrigiert. (Siehe Fig. 10). Patient wird geheilt entlassen.

XXIII. Lina Stein, 33 Jahre alt, Fabrikarbeiterin aus Jena, leidet seit vielen Jahren an „Frostballen" an der rechten Großzehe mit oft wiederkehrenden Entzündungen.

Jetzt besteht starker Hallux valgus mit perforiertem Schleimbeutel und geringem Ödem des Fußes.

Operation: 22. April 1903. Nach Reverdin mit Umschneidung der Fistel und Exstirpation des Schleimbeutels. Die Rinne ist tief ausgeprägt. Der Knorpel vornehmlich am Dorsum des medialen Drittels geschwunden, aber auch am medialen Randwulst, offene Wundbehandlung.

3. Juli 1903. Die Zehe steht vollkommen gerade und ist beweglich. Beschwerdefrei entlassen. (Siehe Fig. 7).

Die Reverdinsche Methode liefert also, wie gesagt, ausgezeichnete Resultate; unter Beseitigung der Beschwerden und ihrer Ursachen wird eine in den meisten Fällen dauernde Geradestellung der Großzehe erreicht unter Erhaltung der Gelenkfunktion und Schaffung einer gesunden und dicken Schicht von Weichteilen an der Innenseite des Tarsometatarsalgelenks.

V.

Aus der chirurgischen Abteilung der Magdeburger Krankenanstalt Sudenburg. (Oberarzt: Dr. Habs.)

Über das Aneurysma der Arteria hepatica.

Von

Dr. Grunert,
Oberarzt im Regiment Elisabeth, kommandiert zur Krankenanstalt.

Bei der außerordentlichen Seltenheit des Vorkommens von Aneurysmen an der Arteria hepatica und ihren Ästen ist es wohl berechtigt, jeden neuen Fall der Allgemeinheit bekannt zu geben, nur so können noch manche Unklarheiten in dem Bilde, das diese Erkrankung liefert, geklärt werden.

Unser Fall ist besonders dadurch interessant, weil die bei ihm vorher gestellte Diagnose der richtigen vielleicht am nächsten kam, und weil eigentlich jetzt in epikritischer Betrachtung mit Berücksichtigung besonders der Ätiologie und der ganzen Art des Verlaufes, trotzdem von den sonst angegebenen Symptomen des Aneurysma der Arteria hepatica eins ganz fehlte, das andere nur schwach angedeutet war, die Diagnose auf der Hand liegt, differentialdiagnostisch kaum eine andere Erkrankung in Betracht kommt. Die vollkommen richtige Diagnose wurde freilich auch von uns nicht gestellt.

Von Interesse ist auch unser Fall dadurch, daß er zu den wenigen gehört, bei denen ein chirurgischer Eingriff gemacht wurde.

Am 22. Februar 1902 wurde, der bis dahin vollkommen gesunde 21jährige Patient in schwer krankem Zustand in das Garnisonlazarett zu M. aufgenommen. Er war im Anschluß an eine Marschübung am 20. Februar 1902 mit Frieren, Kopfschmerzen und Beschwerden in der Brust erkrankt. Im Lazarett wurde eine doppelseitige kroupöse Lungenentzündung festgestellt. Die höchste Temperatur betrug 40° C.

Vom 1. März ab, dem 8. Tage nach der Aufnahme, fiel die Temperatur dann in lytischer Weise, bis sie am 7. März wieder ganz normal war; am 10. März hatte er noch eine kleine abendliche Steigerung auf 37,8°; dann blieb die Temperatur bis zum 27. Mai, dem Entlassungstage, normal.

Die Lungenentzündung nahm einen mittelschweren Verlauf; die physikalischen Erscheinungen bildeten sich in normaler Weise zurück.

Am 2. März bekam Patient zum letzten Male Kampfer.

12. März. Rasselgeräusche geschwunden. Kein Husten, kein Auswurf. Allgemeinbefinden sehr gut.

16. März. Auf den Lungen ist außer vereinzelten Giemen rechts hinten unten nichts Krankhaftes mehr nachweisbar.

Die Haut zeigt auf der ganzen Körperoberfläche eine starke Gelbfärbung, Urin bierbraun. Magengegend etwas druckempfindlich.

20. März. Die Gelbfärbung ist noch stärker geworden. Die Leberdämpfung überragt etwas den Brustbeinrand, Stuhl weißlich und fest. Gallenfarbstoffreaktion.

28. März. Gelbfärbung der Haut besteht noch. Am rechten Oberschenkel wird ein Abszeß, der spontan entstanden ist, eröffnet. Der allgemeine Ernährungszustand ist sehr zurückgegangen.

Zustand in den nächsten Wochen im ganzen unverändert.

1. Mai. Ikterus etwas geringer. Stuhl braun. Urin noch dunkelgelb.

Leberdämpfung in der rechten Mamillarlinie vom oberen Rand der 6. Rippe bis 1 Fingerbreit unterhalb des Rippenbogens. Der linke Leberlappen ist deutlich fühl- und sichtbar, besonders bei tiefen Atemzügen. Über diesen Partien besteht Druckempfindlichkeit. Kein Husten, kein Auswurf, jedoch wieder etwas reichliche Rasselgeräusche rechts hinten unten. Der Kranke erholt sich nur langsam.

27. Mai. Ikterus immer noch vorhanden, wenn auch geringer, sonst nichts Krankhaftes mehr nachzuweisen. Die Leberdämpfung schneidet mit dem rechten Rippenbogen ab.

Appetit und Verdauung regelrecht bei erster Diätform.

Er verließ an diesem Tage das Lazarett, wurde darauf 4 Wochen in ein Bad geschickt und am 31. August als Invalide entlassen.

Als Patient beim Militär eingestellt wurde, wog er 58 kg; am 18. März 1902 47 kg und am 19. Mai 53 kg.

Im Winter 1902—1903 fühlte der Kranke sich leidlich wohl; seiner immer noch bestehenden Gelbsucht wegen aber wurde er am 25. Februar 1903 in unsere Krankenanstalt aufgenommen. Hier machte er noch folgende Angaben: venerische Infektion wird geleugnet. Die gelbe Hautfarbe habe er seit ihrem ersten Auftreten nie ganz verloren; zeitweise sei sie zwar geringer gewesen, seit ca. 4 Wochen habe sie aber wieder zugenommen. Schmerzen in der Leber- und Magengegend hat Patient nur im Anfang, als die Gelbfärbung einsetzte, gehabt. Es sollen tiefe, dumpfe Schmerzen gewesen sein, des Nachts stärker, als des Tages. Diese Schmerzen sollen ca. 8 Tage angehalten haben und dann spurlos verschwunden sein. Jetzt will er nur beim Stehen krampfartiges Ziehen in der Leber- und Magengegend haben. Störungen von seiten des Magendarmkanals will Patient nie gehabt haben.

Status: Mäßig gut genährter Mann, von ziemlich kräftiger Muskulatur.

Ikterus der Haut und der Sclerae; keine Exantheme und Ödeme. Augen und Ohren normal. Zunge nicht belegt. Brustkorb gut gewölbt, Lungen gesund. Herztöne rein. Puls regelmäßig. Abdomen weich,

nicht aufgetrieben. Leber um zwei Finger breit den Rippenrand überragend, von harter Konsistenz, scharfer, harter Leberrand. Gallenblase nicht fühlbar, leichte Druckempfindlichkeit im Hypogastrium. Milz nicht palpabel.

Sensibilät intakt. Reflexe normal, Stuhl grauweiß. Urin: frei von Zucker und Eiweiß. Gallenfarbstoffreaktion positiv. Appetit, Schlaf gut. Gewicht: 55,3 kg.

Diagnose: Kompression des Ductus hepaticus, wobei Gallenstein oder Ulcus duodeni durch das Fehlen der dafür sprechenden Symptome auszuschließen sind. Es waren weder heftige Koliken vorhanden, noch irgend jemals eine Blutung.

Der Ductus choledochus konnte nicht komprimiert sein, da niemals die Gallenblase zu fühlen war.

Als Ursache der Kompression kommen nur in Betracht narbige Stenose oder Tumor; gegen narbige Stenose sprach, daß der Ikterus immerhin von wechselnder Natur im Verlaufe der langen Erkrankung war; bei Narbenzug hätte er wohl beständig zunehmen oder wenigstens auf einer gewissen Höhe konstant bleiben müssen.

Es bleibt also nur die Annahme eines Tumors übrig: bösartig konnte derselbe auch nicht sein, da sonst das Allgemeinbefinden des Patienten im Verlaufe des Jahres mehr geschädigt sein müßte. Bei einem Tumor läßt sich der Wechsel in der Intensität des Ikterus leicht erklären, wenn man eine vorübergehende geringe Lageveränderung, infolgedessen der Druck auf den Ductus hepaticus zeitweise geringer wurde, annimmt.

4. März 1903. Laparotomie (Dr. Habs): Senkrecht vom rechten Rippenbogen abwärts, ca. 10 cm lang. Leber geschwollen, fest, Oberfläche glatt. Gallenblase mäßig gefüllt (mit dunkelgrüner Galle); nach ihrer Eröffnung kommt man beim Versuch, den Ductus hepaticus zu sondieren, auf eine pralle, elastische, apfelgroße Geschwulst, welche allseitig denselben umgibt und derartig verlagert hat, daß Sondierung nicht möglich ist. Der Tumor pulsiert nicht. Eine Punktion ergibt hellrotes, dünnflüssiges, klares Blut. Jetzt war die Diagnose klar: Aneurysma der Arteria hepatica. Von weiteren Eingriffen wird Abstand genommen, nur die schon eröffnete Gallenblase exstirpiert.

Tamponade nach Mikulicz. Verkleinerung der Bauchwunde; aseptischer Verband.

An den folgenden Tagen reichlich blutig-gallige Sekretion durch die Verbandstoffe.

Fieber: Bronchitis. Der Ikterus nimmt erheblich zu.

12. März 1903. Unter zunehmender allgemeiner Schwäche Exitus letalis.

Sektion (Prof. Thoma): Mittelgroße, kräftige Leiche, starker Ikterus. Auf der rechten Seite in der Oberbauchgegend eine 12 cm lange, teilweise durch Nähte vereinigte Schnittwunde, in der blutdurchtränkte Tupfer liegen. Die Schnittwunde geht durch die Bauchdecken. An der Peritonealseite ist das große Netz, die Vorderfläche der Leber und der Peritonealüberzug der Flexura coli dextra mit dem Rande der Wunde z. T. narbig verlötet, z. T. durch frische blutige Fibringerinnung verklebt. Die Därme glatt und spiegelnd. Die in der Wunde liegenden

Tupfer reichen zur unteren Leberfläche und Leberpforte und zeigen hier einige Verklebungen. Herz klein, Muskulatur etwas trübe, Endokard und Klappen, sowie Perikard ohne tiefere Veränderungen.

Linke Lunge in ganzer Ausdehnung mit der Brustwand verwachsen, nur am unteren Rande Pleura frei und etwas trüb. Lungengewebe sehr feucht, von geringem Luftgehalt, fleckig gerötet.

Rechte Lunge bietet im allgemeinen gleichen Befund, nur erscheinen die geröteten Teile hier z. T. von deutlich lobulärer Begrenzung, luftleer und stehen über die Schnittfläche etwas hervor. Die Pleura rechts am unteren Rand fibrinös belegt, sonst bindegewebig verwachsen.

Bronchen zeigen beiderseits lebhaft gerötete und geschwollene Schleimhaut und sind in geringem Grade erweitert.

Im Dünndarm die Follikel etwas deutlicher sichtbar, der Dünndarminhalt grau mit Spuren von grünlicher Färbung.

Milz vergrößert, Malpighische Körper und Trabekel undeutlich, Kapsel glatt, Pulpa graurot, weich.

Aorta normal weit, Innenfläche glatt, mit kleinen Fettstreifen.

Gallenblase fehlt, doch ist der Rest des Ductus cysticus noch nachweisbar. Links davon findet sich eine apfelgroße Geschwulst, auf der nußgroße Blutgerinnungen liegen. Diese Geschwulst erweist sich als eine von dem Stamm der Arteria hepatica propria ausgehende sackförmige Aneurysmabildung, deren Wand in der Nähe der Wurzel des Aneurysma von narbigem Gefüge ist, während sie weiterhin nur aus zusammengeschobenen losen Bindegewebszügen und festgeronnenem Fibrin besteht. Dieses Aneurysma komprimiert mit seinem oberen Umfang das Endstück des Ductus hepaticus. Der Zusammenhang mit dem Ductus cysticus und choledochus läßt sich ohne Schwierigkeit nachweisen; letzterer ist durchgängig, seine Wand glatt, aber nicht mit Gallenfarbstoff gefärbt. Der Ductus hepaticus ist im Gebiet der Kompression von schlitzförmiger Gestalt. Weiter aufwärts, in der Leber, erweitert er sich zu einem buchtigen Kanal, in den bequem ein Finger eingeführt werden kann. Dieser ist mit schleimiger, etwas krümliger dunkelgrüner Galle gefüllt, seine Wand stark gallig imbibiert.

Leber stark vergrößert, ihre Ränder abgerundet. Ihr Peritonealüberzug, soweit er nicht den Tupfern angelegen hat, klar und durchscheinend. Das Lebergewebe quillt über die Schnittfläche vor, ist stark trübe und von undeutlich azinösem Bau, in dem grünlich-ikterisch gefärbte Stellen mit mehr gelblichen abwechseln.

Die Vena portae ist durchgängig, ebenso die Vena cava.

Beide Nieren ikterisch, sonst unverändert, ebenso die Nebennieren und das Pankreas. Im Dickdarm weiche, weißgraue Fäkalmassen und leichte Schwellung der Follikel. Schleimhaut sonst unverändert.

Im Magen flüssiger Inhalt, Schleimhaut blaß, mit linsengroßen, oberflächlichen Defekten und leichter Wulstung der Drüsenschicht.

Anatomische Diagnose: Apfelgroßes Aneurysma der Arteria hepatica. Kompression des Ductus hepaticus mit Erweiterung der in der Leber gelegenen Verzweigungen. Gallenstauung. Ikterus der Leber, Allgemeiner Ikterus hohen Grades.

Hyperämie und Ödem der Lunge mit Bildung schwacher Lobulär-

Pneumonien, katarrhalische Bronchitis. Laparotomie, Exstirpation der Gallenblase.

Ich habe aus der Literatur 34 Fälle von Aneurysma der Arteria hepatica zusammenstellen können, dazu kommt dann der unsrige als 35. Fall.

Einzelne von diesen, besonders die älteren, sind allerdings recht mangelhaft beschrieben; wie sie aber in manchen Punkten uns in Stich lassen, so tragen sie immerhin in anderen wieder in zufriedenstellender Weise zu der Aufhellung auf diesem immer noch dunklen Gebiete bei.

Von anderen größeren Zusammenstellungen sind zu nennen: Langenbuchs 19, Sauerteigs 10, Mesters 19 und zuletzt Hansson in der Hygiea 22 Fälle.

Über Alter und Geschlecht fand ich in 29 Fällen Angaben:

Es war befallen 8 mal das weibliche, 21 mal das männliche Geschlecht. Es muß mehr als ein Spiel des Zufalles sein, daß bedeutend mehr Männer erkranken. Diese sind eben mehr den Gefahren des täglichen Lebens ausgesetzt, — die einen wichtigen Faktor für das Zustandekommen der Leberaneurysmen abgeben, — wie wir gleich sehen werden, nicht nur den direkten schweren mechanischen Traumen, sondern, wie es gerade hier sehr auffallend ist, den Angriffen von seiten jener unheimlichen kleinen Lebewesen, der Bakterien.

Kein Alter wird verschont. Bei den Frauen jedoch erfolgt die Erkrankung durchschnittlich in einem späteren Lebensalter; gerade hier finden wir das höchste beobachtete Alter, nämlich 65 Jahre (Fall 25)[1]). Es betragen die einzelnen Lebensalter bei den 8 Frauen: 25, 30, 32, 36, 40, 54, 56 und 65 Jahre.

Bei den Männern hingegen ist es mehr das jugendliche Alter, das von der heimtückischen Erkrankung befallen wird. Hier haben wir den jüngsten Patienten von 15 Jahren (26).

Von den 21 Männern war befallen

das	Lebensalter	bis	zum	20.	Jahre	5 mal
=	=	=	=	30.	=	7 =
=	=	=	=	40.	=	4 =
=	=	=	=	50.	=	4 =
=	=	=	=	60.	=	1 =

Das hängt wohl auch mit den Lebensgewohnheiten beider Geschlechter zusammen. Die Frau ist eben in ihren jungen Jahren

1) Die in Klammern befindlichen Ziffern beziehen sich auf das am Schlusse angefügte Literaturverzeichnis.

weniger den äußeren Unbilden ausgesetzt, und wird infolgedessen mit dem zunehmenden Alter dann weniger geeignet, denselben zu trotzen. Der Mann dagegen, im fortwährenden Kampfe schließlich gestählt, kann das spätere Lebensalter mehr in Ruhe genießen, während in den jungen Jahren die minderwertigen Elemente durch die von außen eindringenden Schädlichkeiten ausgemerzt werden.

Eminent wichtig in der ganzen Frage der Aneurysmen ist die Frage nach der Ursache ihrer Entstehung.

Bei dem Aneurysma der Arteria hepatica tritt uns mit einer solchen Häufigkeit in der Vorgeschichte eine überstandene Infektionskrankheit entgegen, daß dieselbe unbedingt als Entstehungsursache des Aneurysma eine äußerst wichtige Rolle spielen muß.

Dieser überaus wichtige Zusammenhang ist, soweit ich die Literatur übersehen konnte, nur einige Male kurz gestreift, nirgends so hervorgehoben, wie er es wirklich zu verdienen scheint.

Man kann sagen, eine genaue Anamnese gerade in diesem Sinne müßte uns künftig auf die richtige Diagnose leiten.

In 22 Fällen fanden sich Angaben, die sich für die Ätiologie verwerten lassen; und zwar sind 15 mal Infektionskrankheiten kurze Zeit vorhergegangen, 4 mal läßt sich ein Zusammenhang mit einem Trauma feststellen, 2 mal hat nach Ansicht Sauerteigs Arteriosklerose vorgelegen.

Fall 26 will Brion, obwohl von einem eigentlichen schweren Trauma nichts bekannt war, dennoch auf ein solches zurückführen. Er sagt: „Jedoch, da der Kranke früher als Eisenbohrer gearbeitet hatte, und da bei diesem Handwerk besonders die Lehrlinge ein Bohrinstrument gebrauchen, das mit einem Knopf gegen die Mitte des Körpers, etwa gegen das Scrobiculus cordis angedrückt wird, so kann die Möglichkeit eines Zusammenhanges von dem als Trauma aufzufassenden öfteren Andrücken des Bohrinstrumentes mit der Entstehung der Aneurysmen nicht abgewiesen werden, zumal die gedrückte Stelle genau dem Sitz der Aneurysmen, id est des linken Leberlappens entspricht."

Ich finde diese Annahme etwas gesucht, denn wenn man die Vorgeschichte dieses Falles betrachtet, so liegt auch hier ein anderer Erklärungsgrund (gerade bei seinem häufigen Vorkommen), viel näher.

Der Patient befand sich nämlich am Ende der 6. Woche eines mittelschweren Typhus, da erkrankte er an einer schweren Darmblutung und kam 9 Tage nach dieser ad exitum.

v. Recklinghausen, der den Fall sezierte, war der Ansicht, daß die Aneurysmenbildung auf mindestens 8 Wochen zurückdatiert werden müßte.

Wenn wir also die durchschnittliche Inkubationszeit beim Typhus von 2 Wochen, wo sich noch keine Symptome der Erkrankung zeigten, zu den 6 Wochen hinzurechnen, so kann man wohl annehmen, daß es die Typhusbakterien waren, die auf ihrer Wanderung durch den Körper schon in der Inkubationszeit gerade in der Arteria hepatica Halt machten, um hier die Veränderungen zu setzen, die dann allmählich zur Bildung von Aneurysmen führten.

Meines Erachtens wäre dies also der 16. Fall, wo eine Infektionskrankheit die Ursache der Aneurysmabildung war.

Wir sehen: in 73 Proz. ist eine Infektionskrankheit vorausgegangen und zwar:

Gelenkrheumatismus	(Fall 5)	1 mal
Dysenterie, Malaria	(13)	1 =
Tuberkulose	(29)	1 =
Pleuritis	(30)	1 =
Unterschenkelphlegmone	(31)	1 =
Osteomyelitis	(14, 15, 18, 23)	4 =
Typhus	(26, 28)	2 =
Lungenentzündung	(11, 21, 24, 35)	4 =
Unbekannter Art	(12)	1 =

Für die Annahme eines Zusammenhanges zwischen Bacterium und Aneurysma spricht auch die Tatsache, daß wiederholt die Bakterien die Tendenz zeigten, sich auch noch an anderen Stellen festzusetzen, um dort ihre Produkte zu erzeugen.

So bestanden in Fall 5 gleichzeitig eine frische Endokarditis, in Fall 12 multiple Leberabszesse, desgleichen ein Leberabszeß in Fall 13, beginnende Abszeßbildung in Fall 26.

In unserem Fall hatte sich am 28. März, d. h. beinahe 5 Wochen nach Beginn der Erkrankung, ein Abszeß am Oberschenkel gebildet, der eröffnet wurde. Derselbe war spontan entstanden, nicht etwa durch eine subkutane Injektion hervorgerufen; denn die letzte Injektion war 4 Wochen vorher, am 2. März gemacht. Auf Pneumokokken ist allerdings der Abszeßeiter nicht untersucht.

In Fall 22, wo zwar eine Infektionskrankheit in der Vorgeschichte nicht erwähnt wird, findet sich im Sektionsprotokoll der Vermerk: „kanalisierter Thrombus in der Arteria iliaca communis dextra“. Daraus könnte man vielleicht schließen, daß früher eine Infektion mit Neigung zu Embolien vorgelegen hat.

In Fall 12 nehmen die Beobachter an, daß das Aneurysma das Primäre sei und daß erst sekundär durch Embolie von dem Thrombus im Innern desselben die multiplen Abszesse entstanden seien. Sauer-

teig in seiner Dissertation hält umgekehrt die Abszesse der Leber für das Primäre: „Auch das Gewebe der Glissonschen Knorpel ist eitrig infiltriert, von hier aus wanderten die Bazillen in die Arterienwand ein und bewirkten nun durch entzündliche Vorgänge eine zirkumskripte Nachgiebigkeit derselben, und eine Hauptbedingung zur Aneurysmabildung ist gegeben."

Meines Erachtens treffen beide Ansichten nicht das Richtige.

Gerade in Rücksicht auf die ähnlichen Fälle, auf das häufige Zusammentreffen zwischen Infektion und Aneurysma, auch ohne daß entzündliche Vorgänge in der Leber vorausgegangen waren, halte ich es für wahrscheinlicher, daß auch hier beide Prozesse durch dieselbe Ursache, unabhängig voneinander gleichzeitig erzeugt wurden, daß also auch die Bildung des Aneurysma durch Infektion auf dem Wege der Blutbahn erfolgt ist, unabhängig von der gleichzeitigen Abszeßbildung in der Leber.

Die 4 Fälle, in denen ein Trauma mit dem Aneurysma in Zusammenhang gebracht wird, sind 16, 25, 27 und 32.

Fall Brion (26), den, wie schon erwähnt, der Autor ebenfalls auf ein chronisches Trauma zurückführt, bringe ich lieber in Zusammenhang mit dem überstandenen Typhus.

In Fall 25 war die Patientin in der Dunkelheit so gestürzt, daß sie mit dem Bauche auf die Kante eines Waschtroges fiel; 3 Tage darauf traten heftige, bohrende Schmerzen in der rechten oberen Bauchgegend auf.

In Fall 27 hatte der Patient einen Hufschlag gegen den Unterleib erhalten. Er war darauf ungefähr 1 Stunde lang bewußtlos und erwachte dann mit überaus starken Schmerzen im ganzen Leib.

Bei 2 Fällen (16 und 32) haben sich bei der Sektion gleichzeitig Gallensteine gefunden, und da kann man vielleicht annehmen, daß dieselben durch Arrosionswirkung die Ursache der Aneurysmabildung waren. Wir hätten es also hier mit einem inneren Trauma zu tun.

Wenn aber Sauerteig von seinem Fall (11) sagt: „Wir supponieren ungezwungen ein inneres Trauma, welches in den Anstrengungen besteht, die ein Holzarbeiter durchzumachen hat", so halte ich diese Annahme gerade für sehr gezwungen. Viel ungezwungener ist es, auch diesen Fall in Zusammenhang mit der kurz vorausgegangenen Lungenentzündung zu bringen.

Was die Arteriosklerose als ätiologisches Moment betrifft, so ist dasselbe jedenfalls sehr selten. Vielleicht hat sie mit dazu beigetragen bei Fall 4, da in der Vorgeschichte bemerkt ist, daß der Patient früher einmal einen apoplektischen Insult überstanden hatte.

Im Sektionsprotokoll des Falles Uhlig (15) ist vermerkt: „Die Arterie selbst war etwas verstärkt, ihre Wände atheromatös.“ Da der Patient aber vorher an einer eitrigen Knochenhautentzündung gelitten hatte, ist die Atheromatose wohl nur als ein unterstützendes Moment anzusehen.

Sehr zweifelhaft ist der von Sauerteig konstruierte Zusammenhang zwischen Arteriosclerose und Aneurysma im Fall Ledieu; im Sektionsprotokoll ist nichts von einer Arteriosklerose erwähnt. Herz normal. Nieren vollkommen gesund. Die gefundene Leberzirrhose ist wohl eher als das Sekundäre aufzufassen; denn die Leberarterie war vollkommen durch einen festen Thrombus verschlossen, eine zweite Leberarterie war nicht vorhanden. Wie nun Jansson durch Tierversuche festgestellt hat, tritt nach der Unterbindung der Leberarterie jedesmal Leberzirrhose auf.

In 32 Fällen waren Angaben über den Sitz des Aneurysma gemacht, und da fand sich, daß fast kein Abschnitt der Arteria hepatica mit ihren Zweigen verschont geblieben ist; allerdings zeigt das Aneurysma besondere Vorliebe für ganz bestimmte Teile der Arterie.

Es waren befallen:

Stamm der Art. hepatica	0 mal	
= = = = propria	13 =	
A. hep. propr. und A. mesaraica sup.	1 =	
Ramus dexter	8 =	
= = und Ramus sinister	3 =	(11, 21, 30)
= sinister	3 =	(13, 15, 26)
A. cystica sup. und inf.	1 =	(16)
A. gastro-duodenalis	1 =	(25)
A. gastro-epiploica dextra	1 =	(8)
A. pancreatico-duodenalis	1 =	(9)

Von den Aneurysmen der Rami art. hep. prop. lagen 3 innerhalb des Lebergewebes, davon gehörten 2 dem rechten, 1 dem linken Aste an. In einem Fall (27) befand sich das Aneurysma nur zum Teil innerhalb des Lebergewebes.

Wir sehen also, daß bei weitem am häufigsten der Stamm der Art. hep. propria und ihr rechter Ast befallen werden.

Sauerteig führt die Bevorzugung des rechten Astes gegenüber dem linken auf das kleinere Kaliber des letzteren und auf den infolgedessen in ihm herrschenden geringeren Blutdruck zurück. Infolge der Blutdruckschwankungen, wie sie an den Teilungsstellen von Gefäßen vorkommen, sitzen die Aneurysmen auch mit Vorliebe kurz vor

oder hinter einer Teilungsstelle. In 6 Fällen fanden sich mehrere Aneurysmen, 5 mal je 2, 1 mal sogar 4 (26); auch ein Beweis für die mykotische Natur dieser Aneurysmen; es fand sich auch bei vier von diesen Fällen (11, 21, 26, 30) eine Infektionskrankheit in der Anamnese, während in den anderen beiden (10, 16) überhaupt keine Anamnese angegeben ist, die sich irgendwie ätiologisch verwerten ließe.

Fall 26 möge des interessanten Befundes wegen hier folgen:

„Im linken Lappen finden sich nur vier walnußgroße Herde, es sind Thromben, die z. T. geschichtet sind. An dem größten dieser Herde ist ein sich erweiternder Gallengang zu verfolgen, und es ergibt sich, daß der Gipfel dieses Thrombus in diesen Gang hineinschaut und daß dieser Teil an seiner Oberfläche gallig gefärbt ist. Die Thrombusmassen sind andererseits umgeben von einer deutlichen Membran. Erst nachdem die nachfolgend beschriebenen Herde weiter verfolgt sind, und ihre Beziehung zu dem Lebergewebe festgestellt ist, wird zu dem größeren Herd eine Arterie verfolgt, und es wird festgestellt, daß er ein Arterienaneurysma ist. Weiter wird ein Aneurysma von Kirschengröße nachgewiesen, mit geschichtetem Thrombus gefüllt, das halbkugelig hineinragt in eine Höhle, welche als ein Gallengang sich erweist; aber der prominente Teil des Aneurysma ist bedeckt mit einer dünnen, gedehnten Gallengangswand. Ein dritter kleinerer Herd wird in weiterer Beziehung zum Gallengang, und als vierter wird ein Aneurysma von $^1/_2$ Erbsengröße ohne besondere Beziehung zu den Gallengängen aufgefunden."

Brion bemerkt hierzu: Das kleinste (Aneurysma) war ohne Beziehung zu den Gallenwegen geblieben, das vorletzte war bis an dieselben herangetreten, das nächste wölbte die Wand des erweiterten Gallenganges vor, das größte endlich hatte die Wand durchbrochen. In der Tat eine Stufenleiter, wie man sie sich nicht schöner denken könnte, da alle Entwicklungsphasen fixiert vor uns liegen.

Mit dieser Multiplizität der Aneurysmen der Art. hepatica aber nichts zu tun hat die allgemeine Multiziplität der kleinen Aneurysmen, wie sie bei der interessanten Periarteriitis nodosa vorkommt, bei der, wenn sich die Aneurysmen in der Leber entwickelt haben, es auch zu den Symptomen des eigentlichen isolierten Aneurysma der Arteria hepatica, wie Ikterus usw. kommen kann, so daß man von einem Leberbilde dieser Erkrankung gesprochen hat. Diese Aneurysmen können unzählbar sein; ihre Größe schwankt zwischen der eines Stecknadelkopfes und einer Erbse.

In zwei Fällen (14, 33) war es zu einer partiellen Ausstülpung im Aneurysma gekommen, zur Bildung eines Doppelsack-Aneurysma.

In Fall 14 war der Stamm der Leberarterie zu einem etwa 22 cm breiten und 3 cm langen Sack ausgebuchtet, dessen Wand noch einmal

eine partielle Ausstülpung erfahren hatte. Die zweite Ausbuchtung war durch Thrombusmassen ausgefüllt, während die erstere flüssiges Blut enthielt und dicht am Übergang in die intakte Arterienwand eingerissen war.

In Fall 33 war der Aneurysmasack durch eine 1 cm dicke bindegewebige Wand in einen kleineren walnußgroßen und einen größeren 6—7 cm Durchmesser haltenden Sack geteilt; beide waren nur durch eine enge Öffnung miteinander verbunden. Der letzte größere Sack war mehrfach unregelmäßig ausgebuchtet.

Über Größe des Aneurysma fanden sich 26 mal Angaben:

Erbsengröße fand sich 2 mal (16, 26). In beiden Fällen bestanden noch größere Aneurysmen, die perforiert waren.

Kirsch-, Haselnuß- resp. Mandelgröße . . .	7 mal
Walnuß- resp. Taubeneigröße	7 =
Hühnereigröße	1 =
Mandarinengröße	2 =
Gänseeigröße	1 =
Apfelgröße	2 =
Orangegröße	2 =
Kleinkindskopfgröße	2 =

Nur selten also fand das Aneurysma Zeit, eine bedeutendere Größe anzunehmen; denn das Geschick fast sämtlicher Aneurysmen der Art. hep. ist die Berstung in ein benachbartes Organ, und zwar wird natürlich die Gefahr der Berstung mit dem Größerwerden des Aneurysmas immer mehr zunehmen; doch ist immerhin bemerkenswert, daß in unserem Fall bei einem apfelgroßen Aneurysma die Berstung noch nicht erfolgt war; lange hätte es aber wohl auch hier nicht gedauert.

In 25 Fällen war die Berstung eingetreten und zwar:

In die freie Bauchhöhle 10 mal, davon war einmal (31) die tödliche Blutung in die Bauchhöhle nicht sofort erfolgt, sondern es war erst durch wiederholte Blutungen zu einem Hämatom im Lig. hepatoduodenale gekommen; schließlich riß das Ligament an einer Stelle ein, und der Exitus erfolgte.

In Fall 33 war es schon vorher zum Durchbruch in die Gallenblase gekommen; überhaupt sind die Gallenblase resp. die Gallengänge ungefähr ebenso häufig, wie die freie Bauchhöhle als Locus minoris resistentiae angegeben:

Durchbruch in die Gallenblase	2 mal
= = den Duct. cyst.	1 =

Durchbruch in den Duct. hepat. . . . . 5 =
= = = = choledoch. . . . . 1 =
= = einen Gallengang . . . . . 1 =

Selten fand der Durchbruch in einen Teil des Darmtraktus statt:

in den Magen . . . . . 2 mal
in das Duodenum . . . . . 2 mal.

Nach Sauerteig soll einmal der Durchbruch auch in das Colon transversum stattgefunden haben. Ich konnte den betreffenden Fall nicht finden, auch nicht bei Drasche, den Sauerteig zitiert.

Durchbruch in die Vena port. 1 mal.

Von interessanteren Befunden seien noch erwähnt:

Fall 16: Das Aneurysma war mit einem 3 cm langen Riß in die Gallenblase geborsten. Aus der Gallenblase führte andererseits eine Öffnung in das mit ihr verwachsene Duodenum.

Fall 13: Das Aneurysma war in einen Leberabszeß von Orangegröße geborsten, dieser kommunizierte mit dem Magen.

Fall 32: Unterfläche der Gallenblase mit dem Duodenum verwachsen, drei große Perforationsöffnungen, welche in das Duodenum hineinführen; vor jeder liegt ein Gallenstein. Kreisrunder Defekt im Ductus hepaticus, ausgefüllt durch die Reste eines Aneurysma spur. der Art. hepatica dextra; an der gegenüberliegenden Wand des Ductus hepaticus eine ähnliche Perforationsöffnung in die Gallenblase hinein.

Fall 20: Das Aneurysma war in die Lebervene durchgebrochen. Der Tod war erfolgt durch Platzen eines Varix an der Cardia.

Nur 5 mal finden wir bestimmte Angaben, daß das Aneurysma nicht geborsten war (2, 6, 12, 29, 35).

In Fall 28 konnte eine Kommunikation zwischen Aneurysma und einem benachbarten Organ bei der Sektion nicht gefunden werden. Die Symptome bei Lebzeiten lassen aber die Annahme einer solchen und zwar höchstwahrscheinlich mit dem Duct. hep. gerechtfertigt erscheinen.

In den übrigen 4 Fällen waren keine diesbezüglichen bestimmten Angaben gemacht.

Kommen wir jetzt zu der Symptomatologie des Aneurysma der Art. hepatica, so sehen wir, daß immer wieder von allen Autoren die Trias: heftige Schmerzanfälle, Blutungen per os oder per anum und Ikterus als die drei Hauptsymptome hervorgehoben werden.

Alle drei Symptome, auch wenn sie zusammen vorkommen, was keineswegs häufig ist, bieten aber irgendwie etwas Charakteristisches, das unbedingt auf die richtige Diagnose hinleiten müßte.

Und so kommt es auch, daß bisher noch in keinem Falle die richtige Diagnose gestellt wurde.

Hauptsächlich auf Cholelithiasis oder Ulcus duodeni (resp. ventriculi) wird immer wieder gefahndet, je nachdem die Schmerzanfälle und der Ikterus oder die Blutungen überwiegen, wenn auch umgekehrt es bekanntlich bei Cholelithiasis zu Blutungen und bei Ulcus duodeni zu heftigen Schmerzanfällen und Ikterus kommen kann.

Auch Typhusrezidiv hat einmal die Diagnose gelautet.

Was die Blutungen betrifft, so muß man dieselben meines Erachtens überhaupt aus dem Kreis der diagnostischen Erwägungen fortlassen, wenn man von der richtigen Diagnose den therapeutischen Eingriff abhängig machen will. Es kommt vielmehr darauf an, schon vor dem Eintritt dieses letzten Aktes des Trauerspieles die Diagnose zu sichern, denn wenn es erst zu Blutungen gekommen ist, dann wird es meist zu spät sein, irgendwie therapeutisch, innerlich oder chirurgisch zu helfen. Die Krankheit hat dann schon zu lange gedauert und der Organismus ist zu sehr geschwächt.

In unserem Falle fehlten sowohl die heftigen Schmerzen als auch die Blutungen, und doch kamen wir der Diagnose ziemlich nahe; wir nahmen auf Grund des chronischen Ikterus einen Tumor an, der auf die Gallenwege drückte. Gallensteine resp. Ulcus duodeni waren von vornherein auszuschließen wegen des ganzen Verlaufes und des Fehlens der dafür so charakteristischen Symptome.

Welcher Natur der Tumor war, das entzog sich allerdings unserer Kenntnis; bösartig jedoch konnte er nicht sein; denn der Patient hatte seit dem Auftreten der ersten Krankheitserscheinungen bis daß er in unsere Behandlung kam, beträchtlich an Gewicht zugenommen.

Wenn wir jetzt noch die Vorgeschichte mit heranziehen, so hätte eigentlich die richtige Diagnose gestellt werden müssen.

Wir werden also, wenn wir einen ähnlichen Fall bekommen, bei dem es sich um einen jugendlichen Patienten handelt, der eine Infektionskrankheit irgendwelcher Art durchgemacht hat, der dann im Anschluß daran, ca. 4—6 Wochen später, Ikterus bekommt, bei dem dann der Ikterus chronisch wird und keinem inneren Mittel weicht, bei dem keine rapide Abmagerung eintritt, die auf einen bösartigen Tumor hinweist, immer zuerst an ein Aneurysma der Arteria hepatica denken müssen, auch wenn die sonst noch geforderten Symptome Schmerzanfälle und Blutungen, nicht vorhanden sind. Infektionskrankheit, folgender Ikterus, das ist unsere Richtschnur.

Wenn es dann außerdem noch zu den Schmerzanfällen und schließlich zu den schwächenden Blutungen kommt, so kann dies eigentlich nur noch wenig zur Kräftigung unserer Diagnose beitragen.

In 25 Fällen fand ich genauere Angaben über die Symptome:

Schmerzen, Ikterus, Blutungen, waren 7 mal, Schmerzen, Ikterus 5 mal, Schmerzen, Blutungen 3 mal, Ikterus, Blutungen 1 mal, Schmerzen allein 4 mal, Ikterus allein 3 mal, Blutungen allein 2 mal vorhanden.

Also neben den Schmerzen in 19 Fällen, die aber nichts besonders Charakteristisches darbieten, war in über der Hälfte der Fälle, nämlich in 16, Ikterus vorhanden.

Zu Blutungen kam es in 13 Fällen.

Der Ikterus ist in der Mehrzahl der Fälle, wenn er erst einmal sich gezeigt hat, kontinuierlich und zunehmend, wie es ja in der Natur der Sache liegt.

In einem Fall (28) findet sich die Angabe: Ikterus von wechselnder Stärke; auch in unserem Fall war der Ikterus nach den Angaben des Kranken zeitweise geringer. In einem anderen (27): intermittierender Ikterus; und schließlich in Fall 32: vorübergehend eine Spur Ikterus. In allen diesen drei Fällen mit Ausnahme des unserigen, war es zu wiederholten Magen- resp. Darmblutungen gekommen. Durch die plötzliche Entleerung des betreffenden Aneurysma wurde also der Druck auf die Gallenwege geringer, rep. ganz aufgehoben, so daß es wieder zu einem normalen Abfluß der Galle kam.

In der überwiegenden Anzahl der Fälle war aber diese zeitweilige Entleerung des Aneurysma nicht ausreichend, um einen nennenswerten Einfluß auf die Gallenentleerung auszuüben.

Zwei Fälle (24, 28), in denen es zu Blutungen per anum gekommen war, zeichnen sich dadurch aus, daß die Blutgerinnsel einen genauen Abguß der Kerkringschen Falten des Duodenum darstellen. Wie leicht erklärlich, muß ein solches Vorkommnis auf das Duodenum als Quelle der Blutung hindeuten, und so wurde auch in dem letzten Falle die Diagnose: Ulcus duodeni gestellt.

Ein wirkliches Pulsieren des Aneurysma ist bisher noch nicht beobachtet, nur einmal (13) findet sich der Vermerk: 6 Tage vor der Aufnahme eigentümliches Klopfen im Epigastrium, das aber wieder verschwand. Ob dies wirklich durch ein Pulsieren des Tumors hervorgerufen war, oder ob es sich nur um abnorme Sensationen des Patienten gehandelt hat, kann nicht festgestellt werden, da es sich dabei lediglich um die Angaben des Patienten gehandelt hat, nicht etwa diese Erscheinung von ärztlicher Seite beobachtet wurde.

Die Pulsation ist nicht etwa durch die Bauchdecken infolge der meist versteckten Lage des Aneurysma nur nicht fortgeleitet, sondern sie fehlt scheinbar überhaupt; denn in den 2 Fällen (Sauerteigs und unserem), in denen der pralle, fluktuierende Tumor durch die Laparotomie intra vitam sichtbar gemacht wurde — (in den beiden

anderen operierten Fällen sah man überhaupt nicht den Tumor) — pulsierte dieser Tumor, wie ausdrücklich vermerkt, nicht. In beiden Fällen wurde er punktiert, und es entleerte sich reines Blut, in unserem Falle hellrotes, so daß trotz des Fehlens der Pulsation jetzt ein Arterienaneurysma angenommen wurde, was ja dann auch die Sektion bestätigte.

Es ist also unser Fall tatsächlich der einzige, wo noch intra vitam, freilich auf eine etwas heroische Weise, die richtige Diagnose gestellt wurde. Nutzen hat auch unser Patient allerdings nicht davon gehabt.

Im Falle Sauerteig wurde der Tumor für einen Varix der Pfortader gehalten.

Das Fehlen der Pulsation ist aus dem schwachen Blutstrom in der Art. hepatica einerseits und den aus derben Bindegewebswucherungen und Blutgerinnseln bestehenden dicken Wandungen des Aneurysma andererseits leicht erklärlich.

Wenn man aber wirklich einmal eine Pulsation an der in Betracht kommenden Stelle beobachten sollte, so braucht es sich andererseits dabei durchaus nicht immer um ein Aneurysma zu handeln; Ramskill (Med. Times a. Gaz. 1875 Dec. 11) sah einmal einen Encephaloidkrebs der Leber dermaßen stark pulsieren, daß man glauben mochte, ein Aneurysma vor sich zu haben.

Andere hin und wieder aufgeführte Symptome, wie fühlbarer Tumor, Leber- oder Milzschwellung usw. sind nicht unzweideutig genug, um irgendwie wesentlich zu der richtigen Diagnose hinzuleiten.

Die Prognose des Aneurysma der Art. hepatica ist durchaus ungünstig, ja bisher stets in kürzerer oder längerer Zeit absolut letal gewesen, meist, wie schon hervorgehoben, durch die fast stets eintretende Berstung des Aneurysma und den dadurch bedingten einmaligen oder wiederholten Blutverlust. Aber auch, wenn die Wandungen des Aneurysma ausnahmsweise mehr Widerstand bieten, so wird der Organismus z. T. wohl durch die Gallenüberladung, durch die Cholämie so geschädigt, daß er bald erliegt.

Der Beginn des Leidens, und damit die eigentliche Dauer, lassen sich natürlich nicht mit absoluter Sicherheit feststellen; meist treten aber die ersten Symptome schon kurze Zeit nach der veranlassenden Ursache auf, mag es nun Infektionskrankheit oder Trauma gewesen sein, so daß beide Momente, Anfang der Aneurysmabildung und erste Symptome, fast zusammenfallen.

Die durchschnittliche Dauer des Leidens betrug danach, d. h.

also nach dem Auftreten der ersten Symptome, ca. 3½ Monate; die kürzeste kaum 8 Tage.

Fall 15: Der Patient bekam anfangs Dezember einen heftigen Schmerzanfall in der Nabelgegend, der aber wieder vorüberging; als er sich am 8. Dezember in voller Gesundheit vom Tisch erhoben hatte und einige Schritte gegangen war, brachte er noch wenige Laute hervor und stürzte tot zu Boden. Bei der Sektion fanden sich in der Bauchhöhle 3 kg geronnenen Blutes.

Anscheinend am längsten, nämlich 15 Monate, dauerte die Erkrankung in Fall 19:

Seit dieser Zeit litt der Patient an wiederholten heftigen Schmerzanfällen im rechten Hypochondrium, stets mit Ikterus. Später kamen dann Erbrechen und Darmblutungen dazu, denen der Kranke erlag.

In unserem Fall, in dem es nicht zur Berstung gekommen war, lebte der Patient seit dem Auftreten der ersten Erscheinungen (Ikterus) am 16. März 1902 bis zum 12. März 1903, also gerade ein Jahr (der zweit längste Fall).

Wäre Patient nicht operiert, so ist wohl anzunehmen, daß er noch einige Zeit gelebt hätte; denn das Aneurysma zeigte nirgends eine Stelle, die auf einen baldigen Durchbruch hindeutete, auch war Patient noch relativ bei Kräften. So aber beschleunigte die ihrerseits durchaus gerechtfertigte Laparotomie zweifellos das Ende.

Die Therapie des Aneurysma der Leberarterie ist naturgemäß eine sehr undankbare. Selbst gesetzt den Fall, man hätte die richtige Diagnose gestellt, jede andere Erkrankung wäre ausgeschlossen, so ist man doch vor die schwierige Frage gestellt, soll man versuchen, intern etwa durch Jodkalium einen Einfluß auf das Aneurysma auszuüben, — wobei man sich aber von vornherein klar sein muß, daß ein großer Erfolg damit nicht zu erzielen ist, — oder soll man operativ vorgehen und die Art. hepatica unterbinden?

Unser Fall ist der vierte, wo zur Laparotomie geschritten wurde.

Bei Durchsicht der 4 Fälle ergibt sich, daß auch selbst durch die Laparotomie nicht immer die Diagnose sichergestellt wurde, daß man das Aneurysma nicht einmal immer zu Gesicht bekam.

Im Fall Mester, den v. Mikulicz operierte und bei dem die Diagnose: Ulcus duodeni, gestellt war, wurde nach Eröffnung der Bauchhöhle alles genau untersucht, allein es waren nirgends irgendwelche Veränderungen sicht- oder fühlbar, die auf eine Geschwür- oder Geschwulstbildung hindeuteten. Mit Rücksicht auf die gestellte Diagnose wurde, um das Duodenum auszuschalten, die Gastroenterostomie gemacht.

5 Tage nach diesem Eingriff starb der Patient. Wie sich dann bei der Sektion herausstellte, lag das Aneurysma zum größten Teil innerhalb der Leber.

Im Fall Niewerth (operiert von Heller), brachte ebenfalls die Laparotomie keine Klarheit. Im Augenblicke, wo die Leber in die Höhe gehoben wurde, um die untere Fläche und die Gallenblase zu besehen, drang aus der Porta hepatica ein fingerdicker arterieller Blutstrahl, so daß der Patient sogleich außerordentlich anämisch wurde. Die Operation mußte deshalb nach fester Tamponade mit Jodoformgaze abgebrochen werden. Die Blutung stand. Der Tod erfolgte ebenfalls 5 Tage p. op.

Im Fall Sauerteig (Riedel) wurde zweimal operiert. Das erstemal wurde die Operation ebenfalls wegen einer heftigen Blutung abgebrochen; nach Anlegung von Schieberpinzetten stand die Blutung.

Da Patient wieder viel Blut durch den Darm verlor, wurde drei Wochen später eine zweite Laparotomie gemacht, um Klarheit zu gewinnen. „Nach stumpfer Durchtrennung des kleinen Netzes wird ein apfelgroßer fluktuierender Tumor sichtbar. Demselben liegt ein großes, gerade auf ihm sich verzweigendes Gefäß mit deutlicher Pulsation auf, der Tumor selbst zeigt keine Pulsation. Es gelingt weder Isolierung des Tumor von dem Gefäß noch gegen die Lebersubstanz. Bei Punktion der Geschwulst mit feinstem Troikart wird reines Blut entleert, ohne pulsatorische Verstärkung des Strahles mit nur schwachem Druck ausströmend. Es wird an einen Varix der Pfortader gedacht. Ein weiteres Vorgehen scheint jedenfalls kontraindiziert".

3 Tage p. o. Exitus letalis.

Auch in unserem Fall (Habs) gelang es nicht ohne weiteres den Tumor zu erkennen; erst bei Sondierung der Gallenwege nach Eröffnung der Gallenblase stieß man auf den nicht pulsierenden Tumor, der vorher Lebergewebe vorgetäuscht hatte. Eine Punktion ergab hellrotes, arterielles Blut. Jetzt erst wurde es (trotz Fehlens der Pulsation) klar, daß man es mit einem Aneurysma der Arteria hepatica zu tun hatte. Von einem weiteren Eingriff wurde abgesehen, nur die schon zwecks Sondierung eröffnete Gallenblase schnell exstirpiert.

Wesentliche Verwachsungen der Leber mit benachbarten Organen bestanden nicht.

8 Tage nach der Operation erfolgte der Tod.

Wir sehen also aus diesen 4 Fällen, daß wir nicht einmal durch die Laparotomie immer Kenntnis von dem Vorhandensein eines Aneurysma erlangen, daß besonders unvorhergesehene Blutungen eintreten können, die jedes weitere Vorgehen unmöglich machen.

Wir sehen aber ferner, daß die Aneurysmakranken einem größeren operativen Eingriff im allgemeinen nicht gewachsen sind.

In unserem Fall dauerte die Operation 90, die Narkose 110 Minuten, der Ätherverbrauch betrug 110 ccm.

Selbst wenn das Blut noch nicht durch die Gallenstauung vergiftet ist, so ist der Organismus doch meistens durch die Blutungen so geschwächt, daß er nicht einmal die bloße Laparotomie an sich, resp. eine etwas längere Narkose erträgt. Sollen wir ihn da noch der jedenfalls meistens infolge reaktiver Entzündung außerordentlich schwierigen Isolierung des Tumors und der Arteria hepatica mit nachfolgender Unterbindung aussetzen?

Selbst gesetzt aber den Fall, wir hätten es noch mit einem einigermaßen kräftigen Individuum zu tun und die Isolierung der Arteria gelänge leicht, so erscheint es doch noch sehr zweifelhaft, ob die Unterbindung der Arteria hepatica ohne weiteres gerechtfertigt ist.

Langenbuch freilich steht auf dem Standpunkt, daß man sich durch die Erfahrungen der Physiologen, die fast stets Koagulationsnekrose oder Zirrhose der Leber nach Unterbindung der Arteria hepatica beobachteten, nicht abschrecken lassen dürfte. Er begründet das damit, daß für die Arteria hepatica die beiden Arteria phrenicae, die oberhalb der Wurzel der Arteria coeliaca entspringen und von der Fläche des Zwerchfelles Äste zur Leber abgeben durch das Ligament. coronarium und das Lig. suspensorium, vikariierend eintreten. „Diese Arteriae phrenicae sind natürlich unter normalen Verhältnissen nur Gefäße bescheidenen Kalibers, aber sie werden auf den Appell einer allmählich notleidend gewordenen Leber hin sich sicherlich auf die zum Vikariieren erforderliche größere Leistungsfähigkeit einrichten. Natürlich kostet die Neuanlage Zeit, die die Physiologen bei ihren Experimenten nicht vorsehen, während sie bei der Aneurysmabildung genügend zur Verfügung gestellt wird".

Es wird immer als Beweis der Berechtigung der Operation der Fall Ledieu zitiert, wo infolge von Thrombosierung der Arteria hepatica die Leber so gut wie gar kein Blut aus ihr mehr beziehen konnte und doch in ihrem Ernährungszustand nicht geschädigt sein sollte Die Leber war aber nun nicht völlig ungeschädigt, es bestand nämlich Zirrhose, in der Bauchhöhle befanden sich 15 l Flüssigkeit.

Wie Janson durch seine Tierversuche nachgewiesen hat, ist die eintretende Zirrhose nichts weiteres, als die Folge des Verschlusses der Arteria hepatica. Es bildeten bei seinen Kaninchen sich zuerst größere und kleinere multiple Nekrosen in der Leber, aus den größeren

Nekrosen entwickelten sich Zysten, die kleineren erlitten eine Umwandlung in Bindegewebe und es trat eine Zirrhose auf.

Nun wäre es ja jedenfalls immerhin ein Gewinn, für das stetig drohende Aneurysma die unschuldigere Zirrhose einzutauschen.

Aber wissen wir denn, ob die etwa gebildeten Collateralen schon ausreichend sind, um der Leber genügend Blut zu sichern, daß es nicht zu gänzlicher Nekrose, sondern nur zur partiellen mit nachfolgender Zirrhose kommt.

Es ist doch denkbar und auch sicher der Fall, daß auch bei umfangreicheren Aneurysmen der Blutstrom in der Arteria hepatica ausreichend genug ist, daß die Leber noch nicht an die erwähnten Arteriae phrenicae zu appellieren braucht, daß dieselben also noch nicht genügend ausgebildet sind.

Wenn wir in einem solchen Falle unterbänden, so hätten wir dann dieselben Verhältnisse wie die Physiologen bei ihren Versuchen, d. h. wir würden unsere Patienten dem sicheren Tode überliefern.

Eine Probelaparotomie werden wir ja in jedem Falle machen müssen, schon um zu sehen, ob wir auch wirklich ein Aneurysma vor uns haben und nicht etwa eine gutartigere Erkrankung, die durch eine Operation wirklich beseitigt werden kann.

Sehen wir den Tumor vor uns und sind noch im Zweifel, so werden wir ihn getrost punktieren; die kleine Punktionsöffnung schließt sich sofort von selbst oder wird mit einer Naht übernäht.

Eine sofortige Unterbindung der Arteria hepatica aber bei ihrer an und für sich schon großen Schwierigkeit dann vorzunehmen, ist meines Erachtens zu gewagt.

Wenn wir einen wirklichen Nutzen von der Unterbindung der Arteria hepatica haben wollen, dann müssen wir mindestens erst der Natur zu Hilfe kommen und dürfen uns nicht auf die vielleicht nur schwach entwickelten Arteriae phrenicae verlassen.

In Anbetracht der günstigen Erfolge, die man in der letzten Zeit durch die Talmasche Operation bei der Leberzirrhose wiederholt erzielt hat, wäre es vielleicht denkbar und von Erfolg gekrönt, wenn wir in Analogie mit dieser Operation, auch bei dem Aneurysma der Art. hepatica etwas Ähnliches zu erreichen suchten.

Wir hätten dann in zwei Zeiten zu operieren. Bei der ersten Operation, bei der es sich nur um einen relativ einfachen Eingriff handelte, hätten wir die ganze Leberoberfläche auf irgendeine Weise anzufrischen, um ausgiebige Verwachsungen zu erzielen und so einen genügenden kollateralen Blutzufluß zu sichern.

Dann erst käme nach Wochen als zweiter Akt die eigentliche Unterbindung.

Von dieser zweizeitigen Operation ließe sich natürlich auch nur bei einigermaßen kräftigen Patienten ein Erfolg versprechen, bei denen die Diagnose möglichst früh aus den Symptomen oder durch die Probelaparotomie gestellt wurde, wo es noch nicht zu erschöpfenden Blutungen gekommen ist.

Dafür kann man natürlich nicht bürgen, daß es nicht schon vor der zweiten Operation plötzlich zu einer tödlichen Blutung kommt.

Einzeitig sogleich die Unterbindung der Art. hepatica vorzunehmen, ohne sichere Garantie einer wirklich ausreichenden Ernährung der Leber, ist jedenfalls zu gewagt. Lieber soll man dann das Aneurysma als einen bösartigen inoperablen Tumor, als ein „Noli me tangere" ansehen. Das Ende unserer Patienten bewußt zu beschleunigen, dazu haben wir kein Recht[1]).

Literaturverzeichnis.

Übersicht der einzelnen Fälle:

1) Crisp, Krankheiten der Blutgefäße. Aus dem Englischen. 1849.
2) Ledieu, Journal de méd. de Bordeaux. Février 1855.
3) Wallmann, Virchows Archiv. XIV. 1858.
4) Stokes, Über die Heilung der inneren Krankheiten usw. Deutsch von Behrend. Leipzig 1839. 2. Aufl. S. 337. Zitiert in Henoch: Klinik der Unterleibskrankheiten. Berlin 1852. 1. Bd. S. 103.
5) Lebert, Über das Aneurysma der Bauchaorta und ihrer Zweige. Eine Gratulationsschrift für das 500jährige Jubiläum der Universität Wien. Berlin 1865.
6) Sestier, Bulletins de la Société anatomique. T. VIII. 1833.
7) J. A. Wilson, Medico-chirurgicals Transactions. London. Vol. XXIV. 1841. p. 230.

1) Anmerkung während der Korrektur. Kehr berichtet soeben in der Münchener medizinischen Wochenschrift vom 27. Oktober 1903 über einen erfolgreich ausgeführten Fall von Unterbindung der Arteria hepatica bei einem Aneurysma der A. cystica, das sich bei einem 29jährigen Patienten im Anschluß an eine Brustfellentzündung entwickelt hatte. Blutbrechen, Koliken, Icterus.

Nach der Unterbindung kam es zu einer 2 cm tiefen Nekrose des rechten Leberrandes. Gewiß müssen hier die Verhältnisse außerordentlich günstig gelegen haben, d. h. es müssen schon ausreichende Kollateralen in den Verwachsungen sich gebildet haben, die als Ersatz für die Leberernährung eintreten konnten. Ob das aber in jedem Fall, der vielleicht einem späteren Operateur zu Gesicht kommt, auch der Fall sein wird, das ist doch sehr unsicher; kann man doch nicht von vornherein übersehen wie weit die Nekrose fortschreiten wird, ob sie, bei einem gewissen noch unschädlichen Grade angelangt, auch stillstehen wird.

Auch ist die Beobachtungszeit in dem Kehrschen Falle vom 12. August bis 28. September 1903, d. h. ca. 7 Wochen noch zu kurz, um völlig die erst später auftretende Gefahr des Tierexperimentes, die Lebercirrhose auszuschließen.

8) Sadler, Vermischte Abhandlungen aus dem Gebiete der Heilkunde, von einer Gesellschaft praktischer Ärzte zu Petersburg. 8. Sammlung. Leipzig 1854. S. 331. Canstatt. Jahresber. f. 1855. 3. Bd. S. 209. Nr. 12 u. S. 215.
9) Babington, Death from hemorhage consequent on the barsting of an Aneurysm of the Pancreatic Artery into the duodenum. The Dublin quart. Journ. of med. Sc. Febr. 1856. Canstatt. Jahresber. f. 1856. III. S. 248. Nr. 18 u. S. 256.
10) Gairdner, Catalogue of the Museum of the College of Surgeons of Edinbourgh. No. 1152.
11) Sauerteig, Inaug.-Diss. Jena 1893.
12) Roß und Ossler, Canad. med. and surgic. Journ. 77.
13) Irvine, Transaction of the Pathol. Society of London. 77.
14) Borchers, Inaug.-Diss. Kiel 1878.
15) Uhlig, Inaug.-Diss. Leipzig 1868.
16) Chiari, Prager med. Wochenschrift. 1883. Nr. 4.
17) Kaufmann, Inaug.-Diss. Leipzig 1868.
18) Weinlechner, Bericht des Wiener allg. Krankenhauses. 1882.
19) Caton, Clinical society of London. 26. Mai 1886.
20) Sachs, Deutsche med. Wochenschr. 1892. 443.
21) Hale White, British medical journal. 1893. 333.
22) Bernard, Thèse de Paris. 1897.
23) Hansson, Hygiea. 1897.
24) Sommer, Prager med. Wochenschrift. 1902. XXVII. Nr. 38.
25) Derselbe, Ebenda.
26) Brion, Deutsche Ärzte-Zeitung. 1901. Nr. 18.
27) Mester, Zeitschrift für klin. Medizin. 28. 1895.
28) Quincke, Berliner klin. Wochenschr. 1871. S. 349.
29) Heschl, Grazer Museum. Zitiert bei Drasike.
30) Standhartner, Bericht des Wiener allgemeinen Krankenhauses. 1875. Sub Pneumothorax.
31) Ahrens, Inaug.-Diss. Greifswald 1893.
32) Schmidt, Deutsches Archiv f. klin. Med. 52.
33) Niewerth, Inaug.-Diss. Kiel 1894.
34) Drasike, Wiener med. Wochenschrift 1880. Nr. 37—39.
35) Unser Fall.
36) Kehr, Münchener medizinische Wochenschrift. 1903. Nr. 43 [1]).

Langenbuch, Chirurgie der Leber und Gallenblase. Deutsche Chirurgie. 45c. II.
Janson, Über Leberveränderungen nach Unterbindung der Arteria hepatica. Zieglers Beiträge. 17. Bd. 1895. S. 505ff.
Arthand i Butte, Action de la ligature de l'artère hépatique sur la fonction glycogénique du foi. Archives de Physiologie. 5. Série. II. 1890.

1) Siehe Anmerkung Seite 177.

Zum Schluß spreche ich meinem hochverehrten Chef, Herrn Dr. Habs, für die Anregung zu dieser Arbeit, sowie Herrn Generaloberarzt Dr. Edler, für die gütige Überlassung der Krankengeschichte aus dem Garnisonlazarett, meinen ergebensten Dank aus.

VI.

Aus der Grazer chirurgischen Klinik. Gew. supplierender Vorstand Prof. Dr. Erwin Payr.

Die Behandlung der Hypospadie nach der Beckschen Methode.

Von

Dr. A. Martina,
Operationszögling.

Seit den Publikationen von Beck vom November 1897 und Januar 1898 über ein neues Operationsverfahren in den Fällen von Hypospadie war das Interesse für diesen Gegenstand stets in fast ungeschwächtem Maße rege geblieben. Auch ist die Zahl der nach dieser Methode geheilten Fälle derzeit durchaus noch nicht so imposant, um alle Zweifel und Bedenken gegen ihre Anwendung verstummen zu lassen. Mißerfolge, teils infolge mangelhafter Technik, teils infolge der Auswahl von ungeeigneten Fällen trugen dazu bei, der Methode nur langsam Eingang in die chirurgischen Fachkreise zu verschaffen. Und doch verdient das Verfahren nach Beck wegen seiner außerordentlichen Einfachheit und Sicherheit, mit der es zum Ziele führt, weitgehendste Beachtung und Anerkennung.

Im möchte im folgenden über vier Fälle von Hypospadie berichten, die nach der gewöhnlichen Methode von Beck, nämlich der Dislokation der frei präparierten Harnröhre, nach vorne durch einen Schlitz in der Glans penis, operiert wurden und ein zufriedenstellendes Resultat ergaben, bis auf einen Fall, wo erst die zweite Methode von Beck, die Bildung einer Harnröhre aus der Penishaut, den gewünschten Erfolg brachte.

1. J. J., 20 Jahre alt, Knecht, aufgenommen am 17. Juni 1902. Hypospadia penis. Heilung nach der zweiten Methode von Beck.

Anamnese: Patient hat von der angeborenen Mißbildung nur wenig Beschwerden. Der Urin entleert sich in dünnem Strahle; bei der Erektion ist der Penis nach unten konkav, dabei bestehen mäßige Schmerzen infolge der Spannung.

Befund: Kräftiger, gesunder Mann: Penis ziemlich klein, nach unten konkav; an der Unterseite des Gliedes findet sich hinter dem Sulcus coronarius eine etwas narbig veränderte Stelle, in der Medianlinie gelegen, mit einer seichten, rinnenartigen Vertiefung in der Mitte, die mit schleimhautähnlichem Gewebe bekleidet ist und sich nach vorne fast bis zur Spitze der Glans erstreckt. Am hinteren Ende der Rinne findet sich, 3 cm hinter dem Sulcus coronarius, die ziemlich stark verengte Mündung der Harnröhre.

Operation am 25. Juni 1902 (Hofrat Nicoladoni). In Chloroformnarkose wird die Urethra mit dem Corpus cavernosum urethrae auf 6 cm freipräpariert. Die Blutung war eine mäßige. Nach der Tunnelierung der Glans mit einem zweischneidigen Messer wird die Urethra durchgezogen und durch fünf Seidennähte fixiert. Naht der Haut an der Unterseite des Penis. Gleich nach der Operation ist der momentane Erfolg wenig befriedigend. Trotz ziemlich ausgedehnter Mobilisation der Harnröhre war die Implantation der Urethra nur dadurch möglich, daß der periphere Teil des Penis über die wenig dehnungsfähige Urethra zusammengeschoben werden mußte. Hierauf wurde ein Verweilkatheter eingelegt.

29. Juli. Infolge der großen Spannung und der öfters aufgetretenen Erektionen, haben die Nähte durchgeschnitten, und die Urethra ist an ihren früheren Platz zurückgeschlüpft.

Operation am 21. August 1902 (Dr. Hertle). Nach Anlegung einer künstlichen Harnfistel am Perineum wird die zweite Methode von Beck mit Erfolg angewendet.

11. Oktober. Harnfistel geschlossen. Patient wird geheilt entlassen.

2. R. J., 7 Jahre alt, aufgenommen am 11. August 1902. Hypospadia glandis. Heilung nach der ersten Methode von Beck.

Anamnese: Patient ist imstande, den Urin in nur sehr dünnem Strahle zu entleeren. Sonst macht die Mißbildung keinerlei Beschwerden.

Befund: Schlecht genährtes, an schwerer Rachitis leidendes Kind. An der Unterseite der Penis findet sich am Sulcus coronarius die für einen Sondenknopf passierbare, narbig veränderte Mündung der Urethra, von der eine feine Rinne nach vorn bis an die Spitze der Glans führt. Das Präputium ist stark entwickelt und bedeckt schürtzenartig die Glans von oben. Das Frenulum fehlt.

Operation am 16. August 1902 (Dr. Hertle). In Äthernarkose wird die Urethra bis zur Grenze zwischen das erste und zweite Drittel freipräpariert, was ohne Schwierigkeit gelingt und in den Wundkanal der Glans implantiert. Anlegung eines Verweilkatheters.

22. August. Entfernung der Verweilkatheters, der wegen Verstopfung mehrmals gewechselt werden mußte. Spontane Urinentleerung geht später leicht von statten.

7. September. Geheilt entlassen. Kosmetisches Resultat sehr gut. Patient entleert seinen Urin in kräftigem Strahle.

3. H. Fr., 14 Jahre alt, Zuckerbäckerlehrling, aufgenommen am 30. September 1902. Hypospadia glandis. Heilung nach der ersten Methode von Beck.

Anamnese: Patient ist gut entwickelt. Von seiner Mißbildung hat Patient insoferne Beschwerden, als er in der Nacht häufig den Urin

nicht halten kann. Auch bei Tage macht sich bisweilen die Inkontinenz bemerkbar. Patient ist daher gezwungen, seinen Beruf aufzugeben, wenn er von seinem Leiden nicht befreit werden kann.

Befund: Penis ist ziemlich stark, nach unten konkav; die Harnröhre mündet in den Sulcus coronarius; von ihrer Öffnung reicht fast bis zur Spitze eine ziemlich tiefe Rinne. Das Präputium ist sehr stark entwickelt. Penis im Wachstum zurückgeblieben.

Operation am 1. Oktober 1902 (Prof. Payr). In Äthernarkose wird die Urethra freipräpariert mit einem 5 mm breiten Hautsaum an ihrer Mündung. Die Präparation gestaltet sich ziemlich schwierig, die Blutung ist eine mäßige. Die Urethra wird in der neuen Lage durch 8 Seidennähte fixiert, die durch den Hautsaum gezogen wurden. Nélatonkatheter.

Jeden zweiten Tag Katheterwechsel.

13. Oktober. Entfernung des Verweilkatheters. Patient läßt den ganzen Urin in kräftigem Strahle durch die neue Öffnung. Kosmetisches Resultat sehr günstig. Patient ist vollkommen kontinent und in der Lage, seinen Beruf wieder aufzunehmen.

4. B. J., 22 Jahre alt, Schuster, aufgenommen am 1. Oktober 1902. Hypospadia glandis. Heilung nach der ersten Methode von Beck.

Anamnese: Patient entleert den Urin wegen der Enge der Harnröhrenmündung in dünnem Strahle. Bei der Erektion ist der Penis nach unten konkav, die Kohabitation dadurch erschwert. Zur Beseitigung seiner Beschwerden ließ sich Patient in einem Provinzspital operieren. Trotz 6 Plastiken, die aus der Haut des Penis, Präputium und des Skrotum versucht wurden, war der Erfolg ein recht bescheidener. Nur ein Teil des Urins entleerte sich durch die neugebildete Urethra an der Spitze der Glans, die größere Menge jedoch durch eine Fistel zwischen der alten und neuen Harnröhre.

Befund: Patient ist sonst gesund. Der Penis ist so verunstaltet, daß es sehr schwer war auf den ersten Anblick die wahre Ursache der Deformität zu erkennen. Ausgedehnte derbe Narben in der Haut des Penis und des Skrotum wechselten mit eigentümlich gestalteten Anhängen und Bürzeln, die teils Reste des nicht mehr vorhandenen Präputium darstellten, teils durch die Hautplastiken neu entstanden waren. Die Urethra mündete im Sulcus coronarius, ihre Fortsetzung war eine neugebildete Harnröhre, die an der Spitze der Glans endete und von der ursprünglichen Urethralmündung durch eine Fistel geschieden war. Der Urin entleerte sich teils durch die Fistel, teils durch die neue Harnröhre.

Operation am 2. Oktober 1902 (Prof. Payr). In Chloroformnarkose wird die Urethra mit einem 5 mm breiten Hautsaum an der Mündung freipräpariert, und zwar nach hinten bis zur Grenze des ersten und zweiten Drittels am Penis. Die Tunnelierung der Glans wurde in ziemlich schiefer Richtung vorgenommen. Die sehr weit freigelegte Urethra mit ihrem Corpus cavernosum ließ sich ohne Gestaltsveränderung in ihrer neuen Lage durch 8 Haltenähte fixieren. Die verschiedenen Hautbürzeln wurden entfernt. Verweilkatheter.

7. Oktober. Entfernung des Katheters.

20. Oktober. Patient vermag seinen Urin in kräftigem Strahle zu entleeren. Der Penis weist keine Knickung auf. Bei der Erektion hat Patient

nur geringe Schmerzen. Patient verläßt, sehr befriedigt über den Erfolg der Operation, geheilt das Spital.

In diesen vier Fällen war die erste Methode nach Beck entsprechend dem geringen Grade der Mißbildung angewendet worden und erzielte dreimal ausgezeichnete Erfolge; nur in dem ersten Falle mißglückte sie, weil die Urethra mit Rücksicht auf die stärkere Mißbildung — es handelte sich um eine Hypospadia penis — noch zu wenig weit nach rückwärts freipräpariert wurde; nur unter sehr starker Spannung gelang das Durchziehen der Urethra durch den Wundkanal der Glans, und heftige Erektionen in der Nachbehandlungsperiode vereitelten den Erfolg. Die Heilung dieses Falles wurde, da eine Wiederholung der ersten Operation aus verschiedenen Gründen nicht möglich war, durch Anwendung der zweiten Methode, die Beck allerdings für perineale Hypospadie vorgeschlagen hatte, erreicht. Übrigens stand dieser Fall ziemlich hart an der Grenze der Operationsmöglichkeit nach der ersten Beckschen Methode, wenigstens beim Erwachsenen, wo die geringere Dehnbarkeit der Urethra diesem Verfahren engere Grenzen setzt, als im Kindesalter. In der Technik des ursprünglichen Operationsverfahrens nach Beck wurden nur wenige, zum größten Teile schon bekannte Modifikationen vorgenommen. Eine kleine Abänderung, die auch von anderer Seite schon gemacht wurde (v. Bardenheuer), scheint beträchtlich zur Sicherung des Erfolges beizutragen; es wurde nämlich in den letzten zwei Fällen die das Orificium urethrae externum umgebende Haut in Form einer Manschette von fast ½ cm Breite an der freipräparierten Urethra belassen, wodurch die Nähte an der neuen Harnröhrenöffnung in dem ziemlich derben Gewebe der Haut einen viel festeren Halt gewannen als an der zarten Urethralschleimhaut. Ferner wurde stets ein Verweilkatheter für mindestens 6 Tage eingelegt, der allerdings öfter gewechselt werden mußte. Nach unseren Beobachtungen dürfte der Verweilkatheter für einige Zeit kaum entbehrlich sein. Der reflektorische Urindrang ist bei den Operationen am Penis außerordentlich groß. Unter großen Schmerzen entleeren die Patienten oft alle Augenblicke einige Tropfen Urins; manchmal kann es selbst zur Retention kommen. Nicht selten löst die erschwerte Urinentleerung schmerzhafte Erektionen aus; diese, sowie das starke Pressen bei der Miktion stellen den Erfolg der Operation oft in Frage. Freilich sind die Schmerzen und Erektionen auch durch den Verweilkatheter nicht immer zu bannen, jedoch treten sie seltener auf. Vergleichende Beobachtungen dürften zugunsten der Verwendung des Verweilkatheters sprechen, eine Anschauung, der auch Marwedel zuneigt.

Die Resultate der oben mitgeteilten Fälle sind als sehr günstig zu bezeichnen im Gegensatz zu anderen. So berichtet Marwedel über sieben Fälle von Hypospadie, von denen nur zwei Fälle gleich durch die erste Operation geheilt wurden, in einem Fall mußte die entstandene Fistel geschlossen werden, in einem anderen Falle wurde der gewünschte Erfolg erst durch Wiederholung der Operation erreicht, in zwei Fällen konnte nur die Hautplastik nach Thiersch-Duplay Genesung bringen; in einem Falle war erst die dritte Operation nach der Beckschen Methode von Erfolg, nachdem eine vorausgegangene Operation nach Beck und eine Thirsch-Duplaysche Hautplastik vergeblich waren. Vielleicht ist ein Teil der Mißerfolge bei Marwedel, abgesehen von anderen Ursachen, auf die Methode selbst zurückzuführen. Alle sieben Fälle von Marwedel wurden operiert nach der von Beck in der ersten Publikation als Normalverfahren empfohlenen und von ihm anfangs ausschließlich geübten Methode der Spaltung der Glans an der Volarseite und Vorziehung der Urethra bis an die Kuppe, worauf die seitlichen Lappen der Glans darüber vernäht werden. Die Tunnelierung der Eichel wurde auch von Beck angegeben, die Anwendung dieses Verfahrens anfangs von ihm nur für solche Fälle reserviert, bei denen eine ganz seichte oder gar keine Rinne vorhanden war und durch vohergehende operative Versuche die untere Eichelgegend mit Narbengewebe durchsetzt war. Später [1]) entschied sich Beck für die letztere Methode als Normalverfahren, nachdem schon früher v. Hacker und v. Bardenheuer diese Modifikation mit geringer Einschränkung bevorzugt hatten. Die Bildung der seitlichen Lappen aus der Volarseite der Glans nach der ursprünglich von Beck empfohlenen Methode scheint weniger sicher von Erfolg zu sein, da die Vereinigungsnähte der beiden Lappen bei der Nähe des Orificium urethrae externum leicht insuffizient werden, trotz des Schutzes durch die darüber befestigte Haut, und die Wiederholung der Operation sehr erschwert würde. Das Verfahren der Tunnelierung ermöglicht außerdem noch die bessere Fixierung der Urethra in der neuen Lage durch Nähte an den beiden Enden und im Innern des Brückenlappens, der Zerrungen leichter verträgt, als die vereinigten seitlichen Lappen. Die ungenügende Mobilisation der Urethra führte in zwei Fällen von Marwedel infolge zu großer Spannung zur Fistelbildung. Beck hatte schon in seinen ersten Publikationen als eine der wichtigsten Bedingungen für den Erfolg die Notwendigkeit der ausgiebigen Freilegung der Urethra betont. In höheren Graden von

1) Zentralblatt für Chirurgie. 1899. Nr. 1.

Hypospadie, wo trotz sehr weiter Präparation die Harnröhre noch immer zu kurz ist, kann die Spannung verringert werden durch Anlegung eines Wundkanales schräg durch die Glans derart, daß die Mündung des Orificium urethrae externum mehr dorsalwärts als unter normalen Verhältnissen zu liegen kommt. Indem die Urethra in schräger Richtung durch die Glans zieht und dorsalwärts mündet, ist sie bei Erektionen in der Nachbehandlungsperiode weniger der Spannung ausgesetzt als bei dem Verlauf an der volaren Seite, wo der Penis öfters bei zu kurzer Harnröhre nach unten gekrümmt werden muß, um die Harnröhre in die Kuppe der Glans einnähen zu können. Die Implantation der Harnröhrenmündung wirkt übrigens kosmetisch kaum störend. In den vier oben mitgeteilten Fällen war die Methode der schrägen Tunnelierung der Glans mit dem zweischneidigen Messer angewendet worden. Was das kosmetische Resultat betrifft, so war dasselbe sehr befriedigend. Beck hatte nämlich in seinen ersten Publikationen das Verfahren der Tunnelierung für die meisten Fälle von Hypospadie wegen des geringeren kosmetischen Erfolges abgelehnt: „Man kann die Glans auch einfacher tunnelieren, indem man sie mit einem schmalen Bistouri durchsticht. Dieses abgekürzte und weit rücksichtslosere Verfahren gibt jedoch kein so schönes kosmetisches Resultat". Später[1]) kehrte Beck zur Methode der Tunnelierung zurück, wegen des besseren kosmetischen Resultates. Daß eine stärker ausgesprochene Rinne an der Volarseite der Glans noch keine Kontraindikation für die Anwendung der schrägen Tunnelierung der Eichel ist, beweisen die befriedigenden Resultate in Nr. 3 und 4. Die Blutung ist meist gering und durch Kompression zu stillen. Selten stört sie den Erfolg der Operation wie in einem Falle von Marwedel, wo eine Hämatombildung die Wiederholung der Operation nach Thiersch-Duplay notwendig machte. Das jugendliche Alter der Patienten von Marwedel gestaltete die Nachbehandlung sehr schwierig und verschuldete manchen Mißerfolg.

Sonst finden sich in der Literatur keine größeren Zusammenstellungen von Hypospadieoperationen nach Beck.

Von den vier oben mitgeteilten Fällen ist besonders der eine Fall (4) geeignet, die Überlegenheit der Beckschen Methode über alle übrigen Verfahren erkennen zu lassen. Trotz wiederholter Hautplastiken —, welcher Art ließ sich an dem ziemlich verunstalteten, mit vielen Narben und Bürzeln bedeckten Penis nicht mehr bestimmen, — war es nicht gelungen, ein wünschenswertes Resultat zu

1) Zentralblatt für Chirurgie. 1899. Nr. 1.

erzielen, die Methode von Beck erreichte in einer Sitzung vollkommene Heilung.

Unter den behandelten vier Fällen waren zwei Kinder und zwei Erwachsene. Die Aussicht auf Erfolg, namentlich in höheren Graden von Hypospadie, dürfte, wie bereits erwähnt, bei letzteren geringer sein, da an die Dehnbarkeit der Urethra nicht dieselben Anforderungen gestellt werden können, als im Kindesalter. Auch sind die Erektionen in der Nachbehandlung häufiger als bei Kindern und geben nicht selten Anlaß zu Störungen im Wundverlauf. Bei Kindern dagegen gestaltet sich die Operation ziemlich schwierig wegen der zarten Verhältnisse, die Nachbehandlung wird durch das unruhige Verhalten der kleinen Patienten ziemlich erschwert. Im allgemeinen sind die Chancen der Operation und die kosmetischen Resultate im Kindesalter günstiger als bei Erwachsenen.

Nicht unbegründet ist der Vorschlag von Ferraresi, eine untere Altersgrenze, etwa das zweite Lebensjahr, für die Zulässigkeit der Beckschen Operation aufzustellen, sowohl mit Rücksicht auf die Entwicklungsverhältnisse der Genitalsphäre als auch auf die Nachbehandlung. Daß übrigens die Operation bei ganz jungen Kindern mit vollem Erfolg ausgeführt werden kann, beweisen die Fälle von Marwedel und Beck.

Die Becksche Operation bedeutet einen außerordentlichen Fortschritt in der Chirurgie der angeborenen Mißbildungen der Geschlechtsorgane. Sie ahmt besonders bei frühzeitigem Eingriffe die natürlichen Verhältnisse äußerst geschickt nach, gibt dem Individuum, das durch seine zeitweilige Inkontinenz aus der menschlichen Gesellschaft ausgeschlossen erscheint, die Möglichkeit, nach Belieben seinen Beruf zu wählen, im Mannesalter benimmt sie die psychische Depression der sexuellen Minderwertigkeit. Sie ist eine Methode, die nicht nur die Herstellung der natürlichen Funktionen anbahnt, sondern auch für den Träger die freie Wahl des Berufes ermöglicht in den Fällen, wo eine infolge der Hypospadie bestehende Incontinenti urinae den Betroffenen von gewissen Lebensstellungen ausschließen würde.

Zum Schlusse erlaube ich mir, meinem hochverehrten Chef, Herrn Prof. Payr, für die freundliche Anregung und Überlassung des Materiales bestens zu danken.

Literaturverzeichnis.

Beck, Neuyorker med. Monatsschrift. 1897, 1898. Ref. in Zentralblatt f. Harn- und Sexualorg.
Derselbe, Deutsche med. Wochenschr. 1901. Nr. 45.
Derselbe, Zentralbl. f. Chirurgie. 1899. Nr. 1.
Breuer, Zentralbl. f. Chirurgie. 1898. Nr. 44.
Cerruti, Zentralbl. f. Chirurgie. 1900. S. 280.
Ferraresi, Zentralbl. f. Chirurgie. 1902. Nr. 50.
v. Hacker, Beiträge z. klin. Chirurgie. 22. Bd.
Josseraud-Nové, Soc. de chir. de Lyon. 11. 19. 1897. Ref. in Zentralbl. f. Chirurgie. 1899. S. 810.
Marwedel, Beiträge z. klin. Chirurgie. 29. Bd.
Rochet, Zentralbl. f. Chirurgie. 1900. Nr. 34.
Tuffier, Ann. des malad. des org. urogén. 1899. No. 4.

Besprechung.

E. Hitzig: Physiologische und klinische Untersuchungen über das Gehirn. (2 Teile mit 1 Tafel und 320 Abbildungen im Text. 618 Seiten. Berlin 1904 bei Aug. Hirschwald).

Bei der wachsenden Bedeutung, welche die epochemachenden Entdeckungen von Hitzig für die praktische Hirnchirurgie haben, und immer weiter gewinnen, wird es dem ärztlichen Publikum erwünscht sein, alle seine Arbeiten, die in so verschiedenen Zeitschriften und Werken zerstreut sind, in einer zweiten Auflage gesammelt zu bekommen. Wie haben sich die Zeiten geändert, wo noch Johannes Müller nach Flourens die Einflußlosigkeit der Großhirnrinde auf die Bewegungen lehrte! Welche mächtige Literatur, welche umfangreiche Debatten haben sich seitdem entsponnen, daß Hitzig im Verein mit Fritsch durch seine Experimente das Gegenteil bewiesen. Edmund Rose.

VII.

Aus der königl. chirurg. Universitätsklinik zu Greifswald
(Prof. Dr. Friedrich).

Experimentelle Beiträge zur Kenntnis der Wirkung der Nebennierenpräparate.

Von
Dr. Rudolf Klapp,
Privatdozenten und Assistenzarzte der Klinik.

(Mit 10 Kurven.)

Die Aufmerksamkeit, welche neuerdings allgemein den Nebennierenpräparaten und darunter vor allem dem Adrenalin geschenkt wird, leitet sich her aus der praktischen Bedeutung, welche diese Mittel allmählich zu erringen scheinen.

Von vielen Seiten sind bereits Erfahrungen mitgeteilt, welche beweisen, wie wertvoll sich die anämisierende Wirkung des Adrenalins bei Schleimhautblutungen usw. erwiesen hat und ein weiteres großes Gebiet scheint sich das Mittel in der lokalen Anästhesie erwerben zu sollen.

Die Eigenschaft, welche das Adrenalin befähigt, auch auf diesem Gebiete eine Rolle zu spielen, ist ebenfalls die Anämisierung der Gewebe. Von Rhinologen, Laryngologen und Augenklinikern ist bereits seit einer Reihe von Jahren beobachtet, daß die örtliche Wirkung schmerzstillender Mittel durch Zusatz von Adrenalin oder Nebennierenextrakt bedeutend erhöht wird.

Wir können Braun nur zustimmen, wenn er diese Erfahrungstatsache darauf zurückführt, daß die Anämisierung des Gewebes durch Adrenalin eine Resorptionsverlangsamung und damit eine Steigerung der lokalen Wirkung des Kokains oder anderer schmerzstillender Mittel zur Folge hat[1]).

Wenn ich nun diese Beeinflussung der Resorption zum Gegenstande einer Bearbeitung gemacht habe, so geschieht das aus dem Grunde, daß die Tatsache der Verlangsamung der Aufsaugung vom Stand-

1) Braun, Über den Einfluß der Vitalität der Gewebe auf die örtlichen und allgemeinen Giftwirkungen lokalanästhesierender Mittel und über die Bedeutung des Adrenalins für die Lokalanästhesie. Archiv f. klin. Chirurgie. 69. Bd. S. 541.

punkt der Resorptionsbeeinflussung überaus wichtig ist und eine genauere Untersuchung des ganzen Resorptionsablaufs wünschenswert ist.

Bis jetzt kannte man nur wenige resorptionsverlangsamende lokale Mittel: die Kälte, ferner die Blutleere und die Hochlagerung. Die geringste Bedeutung kam, wenn auch praktisch unentbehrlich, der letzteren zu. Auch die Blutleere [1]) hat erst in der Zeit der Lokalanästhesie Bedeutung als lokales resorptionsverlangsamendes Mittel erhalten.

Über Kälte und ihre Beziehung zur Resorption war schon früher gearbeitet und das wesentliche festgestellt.

Claude Bernard [2]) sah, daß sich Frösche Giften gegenüber widerstandsfähiger erwiesen, wenn sie in kaltem Wasser waren. Sassetzky [3]) wies nach, daß subkutan injizierte Stoffe, wie Pilokarpin, Morphin. hydrochlor. Jodkali und gelbes Blutlaugensalz von abgekühlten Körperstellen später resorbiert wurde als von erwärmten.

Die Versuche Kóssas [4]) schließlich lassen keinen Zweifel darüber, daß die Kälte einen starken hemmenden Einfluß auf die Resorption hat. Gifte wie Cyankalium, Strychnin und Pikrotoxin riefen bei einer Abkühlung in Schnee- oder Leitungswasser nicht das geringste Symptom einer Vergiftung hervor, selbst wenn er die Abkühlung nach einiger Zeit (1—1½ Stunden) einstellte. Bei bedeutender Abkühlung tritt seiner Ansicht nach eine absolute Verhinderung der Resorption ein und die Ausscheidung des Giftes erfolgt bei der nachfolgenden allmählichen Erwärmung der Körperstelle in minimal kleinen und deshalb für den Gesamtorganismus unschädlichen Mengen.

Kóssa führt die Lebensrettung seiner Versuchstiere auf die hemmende Wirkung der Kälte auf die Aufsaugung zurück.

Ich [5]) habe später über den Einfluß der Kälte auf die Resorption einige quantitative Versuche angestellt und eine starke Einschränkung als Folge derselben ebenfalls nachweisen können.

Da ich nun bei Versuchen mit Blutleere und vertikaler Suspension das gleiche Resultat wie bei der Abkühlung — eine Einschränkung der Resorption — fand, so lag es nahe, den diesen Beeinflussungsmitteln gemeinsamen Faktor — die Anämie, als Ursache für die Herabsetzung anzusehen.

1) Wölfler, Über den Einfluß der Esmarchschen Blutleere auf die Resorption flüssiger Stoffe. Langenb. Arch. 27.

2) Claude Bernard,

3) Sassetzky, L. Brunton, Handb. der allgem. Pharmakol. u. Ther. 1893.

4) Kóssa, Die Resorption der Gifte von abgekühlten Körperstellen. Archiv f. experim. Pathologie u. Pharmakologie. 36. Bd. S. 120.

5) Klapp, Über parenchymatöse Resorption. Archiv f. experim. Pathologie u. Pharmakologie. 47. Bd. S. 86.

Um so mehr glaubte ich zu diesem Schluß berechtigt zu sein als ich bei der Prüfung des Einflusses hyperämisierender Mittel auf die Resorption eine starke Beschleunigung hatte nachweisen können.

Ich habe zuerst die Beeinträchtigung der Resorption bei Kälte und Hochlagerung der beiden gemeinsamen Anämie zugeschrieben und den experimentellen Beweis angetreten.

Damals kannte man außer diesen keine anderen lokalen anämisierenden Mittel, mit denen ich weitere Versuche hätte anstellen können. Das Auftauchen des Adenalins bot deshalb eine willkommene Gelegenheit, die Richtigkeit meiner Annahme zu erproben. Wenn dieselbe richtig war, so mußte durch die anämisierende Eigenschaft des Adrenalins die Resorption verlangsamt werden.

In der Tat scheint das der Fall zu sein. Es liegen schon, wie oben erwähnt, einschlägige Beobachtungen von Braun vor. Er sah, daß das Kokain bei Adrenalinzusatz eine viel intensivere und länger dauernde Schmerzstillung entfaltete, eine Beobachtung, welche bereits von anderen Autoren gemacht war.

Ein direkter Beweis für die Resorptionsverlangsamung ist in Brauns Vergiftungsversuchen mit Kokain zu sehen. Bei einer Dosis Kokain, welche für gewöhnlich den schnellen Tod oder eine äußerst schwere Vergiftung verursacht, traten nur leichte Intoxikationserscheinungen ein.

Nach diesen Versuchen ist kein Zweifel mehr an der Richtigkeit der resorptionshemmenden Wirkung des Adrenalins.

Wenn ich trotzdem den Einfluß des Adrenalins auf die Resorption zu einem weiteren Objekte von Versuchen mache, so hat das seinen Grund darin, daß es bei der Wichtigkeit dieser Frage wünschenswert sein muß, ein Bild von dem ganzen Resorptionsablauf bei der Anwendung des Adrenalins zu bekommen und zahlenmäßige Werte für die Hemmung der Resorption zu gewinnen.

Um dies Ziel zu erreichen, habe ich von Versuchen mit Giften oder Farbstoffen abgesehen, da qualitative Resorptionsprüfungen meiner Ansicht nach für die Untersuchung einer Resorptionsbeeinflussung zu ungenau sind. Ich habe schon mehrfach meine Stellungnahme zu diesen qualitativen Methoden ausgesprochen und verweise deshalb auf meine früheren Arbeiten (l. c.).

Wie in meinen früheren Versuchen hat mir auch bei der quantitativen Prüfung des Resorptionsablaufs unter der Adrenalinwirkung die Milchzuckerinjektion gute Dienste geleistet. Subkutan injizierter Milchzucker wird nach Voit[1]) quantitativ ausgeschieden. Aus

1) Voit, Untersuchungen über das Verhalten verschiedener Zuckerarten im menschlichen Organismus nach subkutaner Injektion. Deutsches Archiv f. klin. Medizin. 58. Bd. S. 593.

diesem Grunde und wegen der Leichtigkeit des Nachweises eignet es sich ausgezeichnet zu quantitativen Resorptionsversuchen.

Nun fragt es sich, ob es überhaupt statthaft ist, Zuckerinjektionen zur Bestimmung der Adrenalinwirkung zu verwenden.

Von mehreren Seiten [1]) u. [2]) nämlich ist berichtet, daß nach subkutaner oder intravenöser Injektion von Nebennierenextrakt Glykosurie beobachtet wurde.

Aus der Arbeit von Blum [1]) geht hervor, daß unter 23 Fällen 22 mal Glykosurie auftrat und nur in einem Falle vermißt wurde (Versuch 7).

Wie schon Braun mit Recht hervorhebt, muß man daran denken, daß die Ursache dafür in dem Gebrauch der nach ihrer Zusammensetzung und ihrem Adrenalingehalt wechselnden, unkontrollierbaren Nebennierenextrakte zu suchen sei, welche gelegentlich auch einmal gefährliche Fäulnisalkaloide enthalten könnten.

Daß außerdem sehr große Dosen der Extrakte gebraucht sein müssen, geht daraus hervor, daß Blums Hunde fast regelmäßig an schweren Intoxikationserscheinungen erkrankten und zugrunde gingen, und die Injektionsstellen nach den Versuchen eine braune oder bläulichschwarze Verfärbung in der Umgebung zeigten.

Wenn es sich bestätigte, daß auch nach dem Adrenalingebrauch Glykosurie auftritt, so wäre der Gebrauch des Mittels zu Heilzwecken unmöglich. Für den Gebrauch des Milchzuckers zu Versuchen, welche den Einfluß des Adrenalins auf die Resorption dartun sollen, wäre das Auftreten einer Glykosurie nach Adrenalin ohne Bedeutung. Denn wie die nachstehenden Versuche ergeben, bleibt die Zuckerausscheidung selbst bei der Annahme einer durch Adrenalin erzeugten Glykosurie sehr erheblich hinter der gewöhnlichen Ausscheidung des Kontrollversuchs zurück.

Um jedoch die Versuche nach dieser Richtung hin gegen Einwände zu schützen, habe ich an einer Reihe von Vorversuchen festgestellt, daß die gewöhnlichen Adrenalingaben bis zu 20 Tropfen einer Adrenalinlösung 1 : 1000 weder an der Injektionsstelle Verfärbungen erzeugten, noch Glykosurie hervorriefen.

An höheren Dosen habe ich keine Vorversuche angestellt. Es wäre aber nicht unwesentlich, wenn auch am Menschen nach dieser Richtung hin Untersuchungen stattfänden.

---

1) Blum, Über Nebennierendiabetes. Archiv f. experim. Pathologie u. Pharmakologie. 1901. 71. Bd. S. 146.

2) Zuelzer, Zur Frage des Nebennierendiabetes. Berliner klin. Wochenschr. 1901. S. 1209.

Die Versuchsanordnung gestaltete sich sehr einfach.

Als Versuchstiere wurden ausschließlich Hunde verwandt. An jedem Tiere wurde der gewöhnliche Resorptionsablauf nach Injektion einer bestimmten Milchzuckermenge durch jede Stunde erfolgenden Katheterismus bestimmt. In gleicher Weise erfolgte der Gegenversuch, bei welchem allmählich steigende Dosen Adrenalin zugesetzt wurden

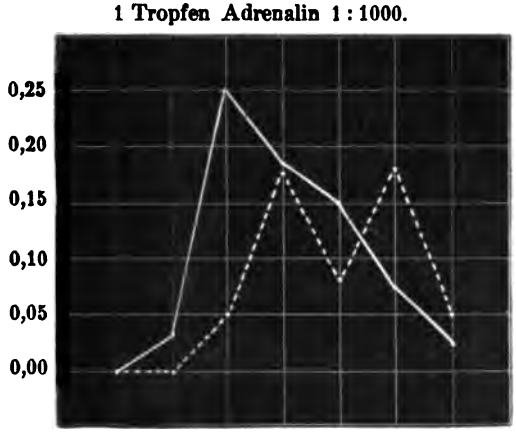

Kurve 1 zu Versuch 1 und 2.

Versuch 1. 13. Juli 1903. 10 Uhr 13 Min. V.

Injektion von 10 ccm einer 9 proz. sterilen Milchzuckerlösung in die Rückenhaut subkutan.

Ausscheidung:

1. Stunde	25 ccm	0,14	Proz.	=	0,035 g	Milchzucker.
2. „	25 „	1,00	„	=	0,250 „	„
3. „	25 „	0,75	„	=	0,187 „	„
4. „	25 „	0,60	„	=	0,150 „	„
5. „	25 „	0,30	„	=	0,075 „	„
6. „	25 „	0,12	„	=	0,030 „	„
Gesamtausscheidung				=	0,727 g	Milchzucker.

Versuch 2. 15. Juli 1903. 9 Uhr 36 Min. V.

Injektion von 10 ccm 9 proz. Milchzuckerlösung mit Zusatz von einem Tropfen Adrenalin 1:1000 in die Rückenhaut desselben Hundes.

Ausscheidung:

1. Stunde	25 ccm	0,00	Proz.	=	0,000 g
2. „	25 „	0,20	„	=	0,050 „
3. „	25 „	0,70	„	=	0,175 „
4. „	25 „	0,35	„	=	0,087 „
5. „	25 „	0,71	„	=	0,177 „
6. „	25 „	0,20	„	=	0,050 „
Gesamtausscheidung				=	0,579 g

Versuch 3.

Subkutane Injektion von 10 ccm 6,5 proz. Milchzuckerlösung in die Rückenhaut.

Ausscheidung:

1.	Stunde	200 ccm	0,1	Proz.	=	0,200 g
2.	"	27 "	0,64	"	=	0,172 "
3.	"	25 "	0,40	"	=	0,100 "
4.	"	25 "	0,32	"	=	0,080 "
5.	"	25 "	0,07	"	=	0,017 "
6.	"	30 "	0,00	"	=	0,000 "
7.	"	25 "	0,00	"	=	0,000 "
8.	"	31 "	0,00	"	=	0,000 "
		Gesamtausscheidung			=	0,569 g

Versuch 4. Derselbe Hund.

Subkutane Injektion von 10 ccm 6,5 proz. Milchzuckerlösung mit Zusatz von 2 Tropfen Adrenalin 1:1000 in den Rücken.

Ausscheidung:

1.	Stunde	25 ccm	0,00	Proz.	=	0,000 g
2.	"	25 "	0,15	"	=	0,037 "
3.	"	25 "	0,35	"	=	0,087 "
4.	"	25 "	0,20	"	=	0,050 "
5.	"	25 "	0,40	"	=	0,100 "
6.	"	25 "	0,10	"	=	0,025 "
7.	"	25 "	0,13	"	=	0,032 "
8.	"	25 "	0,05	"	=	0,012 "
		Gesamtausscheidung			=	0,343 g

Versuch 5. 11. Juli 1903. 9 Uhr 28 Min. V.

Injektion von 5 ccm 17,4 proz. Milchzuckerlösung in die Rückenhaut subkutan.

Ausscheidung:

1.	Stunde	25 ccm	0,70	Proz.	=	0,165 g
2.	"	25 "	0,80	"	=	0,200 "
3.	"	25 "	0,57	"	=	0,142 "
4.	"	25 "	0,75	"	=	0,187 "
5.	"	25 "	0,50	"	=	0,125 "
6.	"	25 "	0,10	"	=	0,025 "
7.	"	25 "	0,08	"	=	0,002 "
8.	"	25 "	0,00	"	=	0,000 "
	Gesamtausscheidung in 8 Stunden				=	0,944 g

Versuch 6. 14. Juli 1903. 10 Uhr 1 Min. V. Derselbe Hund.

Injektion von 5 ccm 17,4 proz. Milchzuckerlösung + 3 Tropfen Adrenalin 1:1000 in den Rücken subkutan.

Ausscheidung:

1. Stunde	25 ccm	0,00	Proz.	=	0,000 g
2. "	25 "	0,27	"	=	0,067 "
3. "	25 "	0,57	"	=	0,141 "
4. "	25 "	0,56	"	=	0,140 "
5. "	25 "	0,70	"	=	0,175 "
6. "	25 "	0,40	"	=	0,100 "
7. "	25 "	0,25	"	=	0,062 "
8. "	25 "	0,08	"	=	0,020 "
Gesamtausscheidung in 8 Stunden				=	0,705 g

2 Tropfen Adrenalin 1 : 1000.

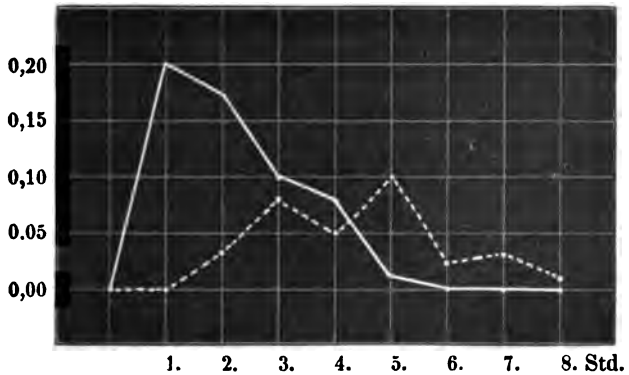

Kurve 2 zu Versuch 3 und 4.

Versuch 7. 15. Juli 1903. 9 Uhr 32 Min. V.

Injektion von 10 ccm 9 proz. Milchzuckerlösung in die Rückenhaut subkutan.

Ausscheidung:

1. Stunde	25 ccm	0,35	Proz.	=	0,087 g
2. "	25 "	0,50	"	=	0,125 "
3. "	25 "	0,95	"	=	0,237 "
4. "	25 "	0,45	"	=	0,112 "
5. "	25 "	0,25	"	=	0,062 "
6. "	25 "	0,18	"	=	0,045 "
7. "	25 "	0,07	"	=	0,017 "
8. "	25 "	0,00	"	=	0,000 "
Gesamtausscheidung in 8 Stunden				=	0,685 g

Versuch 8. 18. Juli 1903. 10 Uhr 14 Min. V.

Injektion von 10 ccm 9 proz. Milchzuckerlösung in die Rückenhaut subkutan mit einem Zusatz von 4 Tropfen Adrenalin 1 : 1000.

Ausscheidung:

1. Stunde	36 ccm	0,00	Proz.	=	0,000 g
2. "	25 "	0,14	"	=	0,035 "
3. "	25 "	0,30	"	=	0,075 "
4. "	25 "	0,40	"	=	0,100 "
5. "	25 "	0,58	"	=	0,145 "
6. "	25 "	0,45	"	=	0,112 "
7. "	25 "	0,25	"	=	0,065 "
8. "	25 "	0,00	"	=	0,000 "
Gesamtausscheidung in 8 Stunden				=	0,532 g

3 Tropfen Adrenalin 1 : 1000.

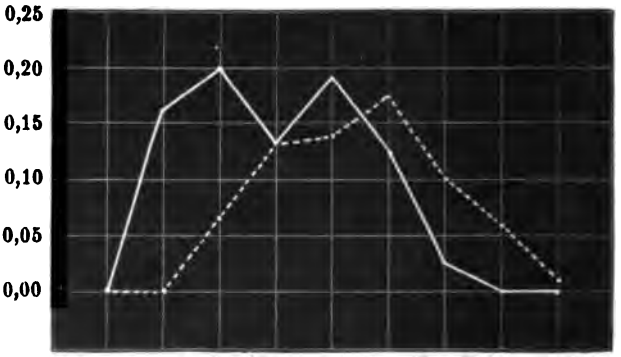

Kurve 3 zu Versuch 5 und 6.

Versuch 9. 10. Juli 1903.

Injektion von 10 ccm 9 proz. Milchzuckerlösung in die Rückenhaut subkutan.

Ausscheidung:

1. Stunde	25 ccm	1,14	Proz.	=	0,285 g
2. "	25 "	1,72	"	=	0,430 "
3. "	25 "	0,60	"	=	0,150 "
4. "	25 "	0,90	"	=	0,225 "
5. "	25 "	0,16	"	=	0,040 "
6. "	25 "	0,08	"	=	0,020 "
7. "	25 "	0,00	"	=	0,000 "
8. "	25 "	0,00	"	=	0,000 "
Gesamtausscheidung				=	1,150 g

Versuch 10. 22. Juli 1903.

Injektion von 15 ccm 10 proz. Milchzuckerlösung mit einem Zusatz von 5 Tropfen Adrenalinlösung 1 : 1000.

Ausscheidung:

1.	Stunde	25 ccm	0,00	Proz.	=	0,000 g
2.	"	25 "	0,32	"	=	0,080 "
3.	"	25 "	0,32	"	=	0,080 "
4.	"	25 "	0,55	"	=	0,137 "
5.	"	25 "	1,05	"	=	0,262 "
6.	"	25 "	0,22	"	=	0,055 "
7.	"	25 "	0,20	"	=	0,050 "
8.	"	25 "	0,14	"	=	0,055 "
		Gesamtausscheidung			=	0,699 g

4 Tropfen Adrenalin 1 : 1000.

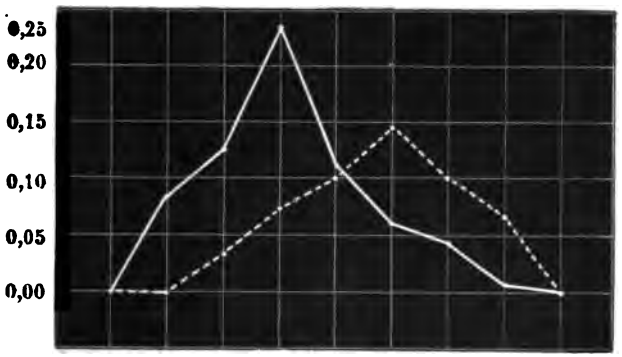

Kurve 4 zu Versuch 7 und 8.

Versuch 11.

Subkutane Injektion von 10 ccm 8,2 proz. Milchzuckerlösung in die Rückenhaut.

Ausscheidung:

1.	Stunde	25 ccm	0,09	Proz.	=	0,225 g
2.	"	25 "	0,75	"	=	0,187 "
3.	"	25 "	0,30	"	=	0,075 "
4.	"	25 "	0,20	"	=	0,050 "
5.	"	25 "	0,10	"	=	0,025 "
6.	"	25 "	0,10	"	=	0,025 "
7.	"	25 "	0,00	"	=	0,000 "
8.	"	25 "	0,00	"	=	0,000 "
		Gesamtausscheidung			=	0,587 g

Versuch 12. Derselbe Hund.

Subkutane Injektion von 10 ccm 8,2 proz. Milchzuckerlösung mit Zusatz von 6 Tropfen Adrenalin 1 : 1000 in die Rückenhaut.

Ausscheidung:

1.	Stunde	25 ccm	0,00	Proz.	= 0,000 g
2.	"	25 "	0,1	"	= 0,025 "
3.	"	25 "	0,25	"	= 0,062 "
4.	"	25 "	0,28	"	= 0,070 "
5.	"	25 "	0,55	"	= 0,157 "
6.	"	25 "	0,20	"	= 0,050 "
7.	"	25 "	0,40	"	= 0,100 "
8.	"	25 "	0,10	"	= 0,025 "
				Gesamtausscheidung	= 0,469 g

5 Tropfen Adrenalin 1 : 1000.

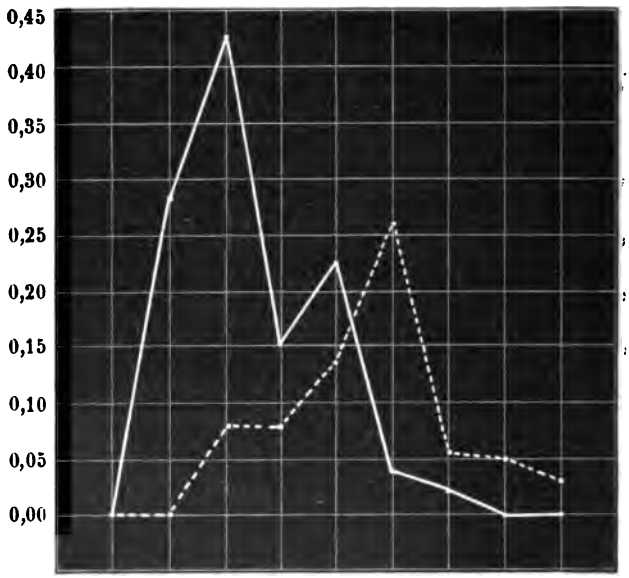

Kurve 5 zu Versuch 9 und 10.

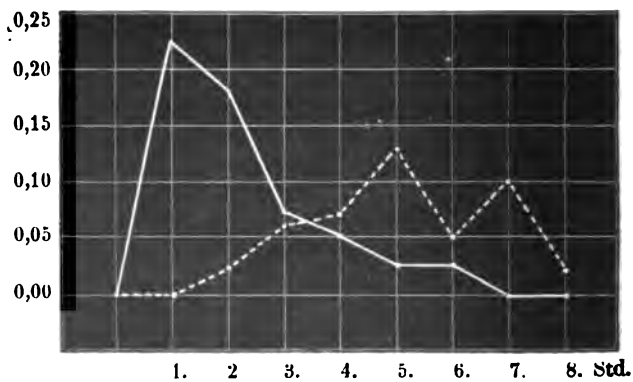

Kurve 6 zu Versuch 11 und 12.

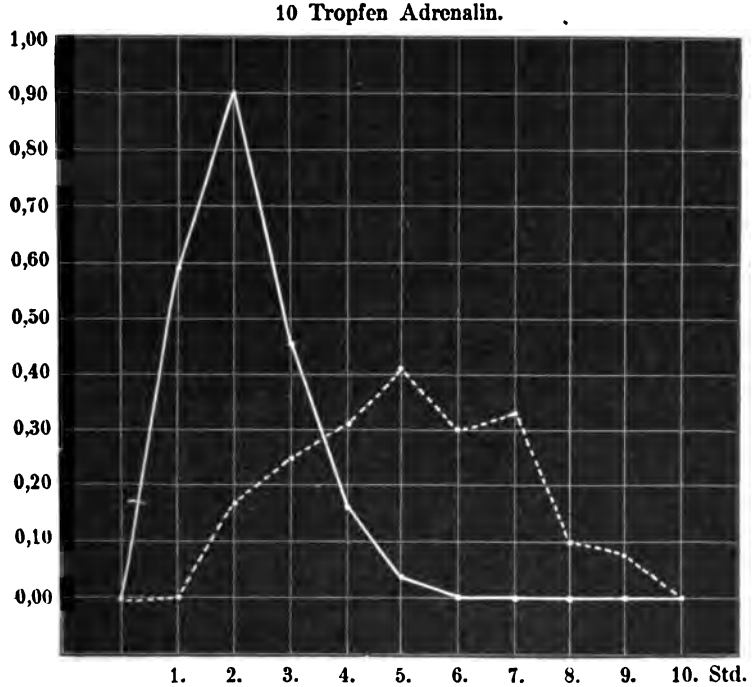

Kurve 7 zu Versuch 13 und 14.

Versuch 13.

Injektion von 30 ccm 9,2 proz. Milchzuckerlösung subkutan in die Rückenhaut.

Ausscheidung:

1.	Stunde	79 ccm	0,75	Proz.	=	0,592 g
2.	"	25 "	3,60	"	=	0,900 "
3.	"	25 "	1,85	"	=	0,452 "
4.	"	25 "	0,75	"	=	0,187 "
5.	"	25 "	0,16	"	=	0,040 "
6.	"	25 "	0,00	"	=	0,000 "
7.	"	25 "	0,00	"	=	0,000 "
8.	"	25 "	0,00	"	=	0,000 "
9.	"	25 "	0,00	"	=	0,000 "
10.	"	25 "	0,00	"	=	0,000 "
				Gesamtausscheidung	=	2,171 g

Versuch 14. Derselbe Hund.

Injektionen von 30 ccm 9,2 proz. Milchzuckerlösung + 10 Tropfen Adrenalin unter die Rückenhaut.

Ausscheidung:

1.	Stunde	36½ ccm	0,00	Proz.	=	0,000 g
2.	"	25 "	0,68	"	=	0,170 "
				Übertrag		0,170 g

					Übertrag	0,170 g
3.	"	25	"	1,00	"	= 0,250 "
4.	"	25	"	1,25	"	= 0,312 "
5.	"	25	"	1,65	"	= 0,412 "
6.	"	25	"	1,22	"	= 0,305 "
7.	"	25	"	1,35	"	= 0,337 "
8.	"	25	"	0,40	"	= 0,100 "
9.	"	25	"	0,35	"	= 0,087 "
10.	"	25	"	0,00	"	= 0,000 "
					Gesamtausscheidung	= 1,973 g

Versuch 15. 10. Juli 1903.

Subkutane Injektion von 10 ccm 17,4 proz. Milchzuckerlösung in die Rückenhaut.

Ausscheidung:

1.	Stunde	25 ccm		0,90	Proz.	= 0,225 g
2.	"	25	"	1,50	"	= 0,375 "
3.	"	25	"	1,20	"	= 0,300 "
4.	"	25	"	0,92	"	= 0,230 "
5.	"	25	"	0,95	"	= 0,237 "
6.	"	25	"	0,35	"	= 0,087 "
7.	"	25	"	0,20	"	= 0,050 "
8.	"	25	"	0,12	"	= 0,030 "
9.	"	25	"	0,04	"	= 0,010 "
10.	"	25	"	0,05	"	= 0,012 "
					Gesamtausscheidung	= 1,596 g

Versuch 16. 13. Juli 1903. Derselbe Hund.

Subkutane Injektion von 10 ccm 17,4 proz. Milchzuckerlösung in die Rückenhaut mit Zusatz von 20 Tropfen Adrenalin 1:1000.

Ausscheidung:

1.	Stunde	27½ ccm		0,00	Proz.	= 0,000 g
2.	"	25	"	0,35	"	= 0,087 "
3.	"	25	"	0,95	"	= 0,237 "
4.	"	25	"	0,75	"	= 0,187 "
5.	"	25	"	0,17	"	= 0,042 "
6.	"	25	"	0,65	"	= 0,162 "
7.	"	25	"	0,60	"	= 0,150 "
8.	"	25½	"	0,30	"	= 0,075 "
9.	"	25	"	0,2	"	= 0,050 "
11.	"	25	"	0,12	"	= 0,030 "
13.	"	25	"	0,07	"	= 0,000 "
					Gesamtausscheidung	= 1,020 g

Versuch 17. 8. Juli 1903.

Subkutane Injektion von 20 ccm einer 9,2 proz. Milchzuckerlösung mit Zusatz von 30 Tropfen Adrenalin 1:1000 in die Rückenhaut.

Ausscheidung:

1.	Stunde	82½	ccm	0,03	Proz.	= 0,024 g
2.	"	27	"	0,25	"	= 0,067 "
3.	"	25	"	0,57	"	= 0,142 "
4.	"	25	"	0,58	"	= 0,145 "
5.	"	25	"	0,58	"	= 0,145 "
6.	"	25	"	0,62	"	= 0,155 "
7.	"	25	"	0,37	"	= 0,092 "
8.	"	25	"	0,25	"	= 0,062 "
10.	"	25	"	0,20	"	= 0,050 "
				Gesamtausscheidung		= 0,882 g

Absichtlich war dieser Versuch mit der Beeinflussung durch Adrenalin dem reinen Milchzuckerversuch vorangenommen. Leider ließ sich ein Kontrollversuch nicht ausführen, da der Hund am 9. Juli starb.

20 Tropfen Adrenalin.

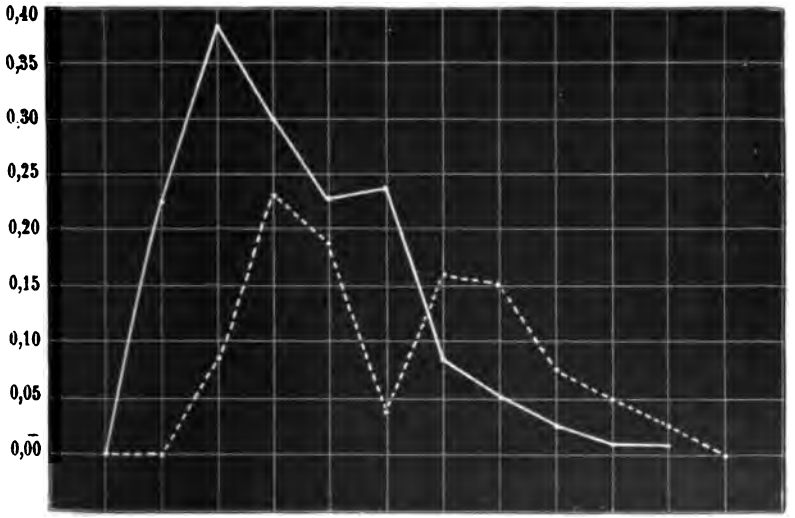

Kurve 8 zu Versuch 15 und 16.

Versuch 18. 6. Juli 1903.

Subkutane Injektion von 20 ccm einer 9,2 proz. Milchzuckerlösung in die Rückenhaut.

Ausscheidung:

1.	Stunde	27	ccm	0,5	Proz.	= 0,135 g
2.	"	25	"	1,16	"	= 0,290 "
3.	"	25	"	1,16	"	= 0,290 "
4.	"	25	"	1,25	"	= 0,312 "
5.	"	25	"	0,75	"	= 0,187 "
6.	"	25	"	0,25	"	= 0,062 "
7.	"	25	"	0,20	"	= 0,054 "
8.	"	25	"	0,00	"	= 0,000 "
				Gesamtausscheidung		= 1,330 g

Versuch 19. 9. Juli 1903. Derselbe Hund.

Der vor dem Versuch entnommene Urin ist frei von Zucker. Subkutane Injektion von 20 ccm 9.2 proz. Milchzuckerlösung in die Rückenhaut mit Zusatz von 40 Tropfen Adrenalin 1:1000.

Ausscheidung:

1.	Stunde	35 ccm	0,00	Proz.	=	0,000 g
2.	"	25 "	0,13	"	=	0,031 "
3.	"	25 "	0,75	"	=	0,187 "
4.	"	25 "	0,75	"	=	0,187 "
5.	"	25 "	0,68	"	=	0,170 "
6.	"	26½ "	0,32	"	=	0,080 "
7.	"	31½ "	0,30	"	=	0,075 "
8.	"	25 "	0,10	"	=	0,025 "
9.	"	27 "	0,00	"	=	0,000 "
10.	"	25 "	0,00	"	=	0,000 "
				Gesamtausscheidung	=	0,755 g

Der Hund stirbt am 10. Juli.

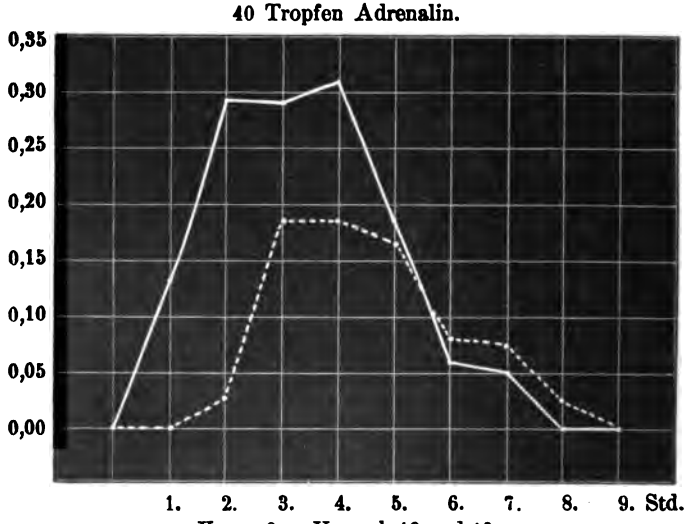

Kurve 9 zu Versuch 18 und 19.

Versuch 20. 6. Juli 1903.

Subkutane Injektion von 20 ccm einer 9,2 proz. Milchzuckerlösung in die Rückenhaut. Ausscheidung:

1.	Stunde	28 ccm	0,45	Proz.	=	0,126 g
2.	"	25 "	1,86	"	=	0,465 "
3.	"	25 "	1,75	"	=	0,437 "
4.	"	25 "	1,18	"	=	0,295 "
5.	"	25 "	0,63	"	=	0,157 "
6.	"	25 "	0,30	"	=	0,075 "
7.	"	25 "	0,13	"	=	0,032 "
				Übertrag		1,587 g

				Übertrag		1,587 g
8.	=	25	=	0,05	=	= 0,010 =
9.	=	25	=	0,05	=	= 0,010 =
10.	=	25	=	0,00	=	= 0,000 =
				Gesamtausscheidung		= 1,607 g

Versuch 21. 9. Juli 1903. Derselbe Hund.

Der Urin enthält vor dem Versuch keinen Zucker. Subkutane Injektion von 20 ccm 9,2 proz. Milchzucker + 50 Tropfen Adrenalin in die Rückenhaut. Ausscheidung:

1. Stunde	25 ccm		0,08	Proz.	=	0,020 g
2.	=	25	=	0,20	=	= 0,050 =
3.	=	25	=	0,35	=	= 0,087 =
4.	=	25	=	0,75	=	= 0,187 =
5.	=	25	=	1,00	=	= 0,240 =
6.	=	25	=	0,75	=	= 0,187 =
7.	=	25	=	0,75	=	= 0,187 =
8.	=	25	=	0,72	=	= 0,180 =
9.	=	27	=	0,25	=	= 0,067 =
10.	=	39	=	0,00	=	= 0,000 =
				Gesamtausscheidung		= 1,205 g

Der Hund stirbt am 10. Juli 1903.

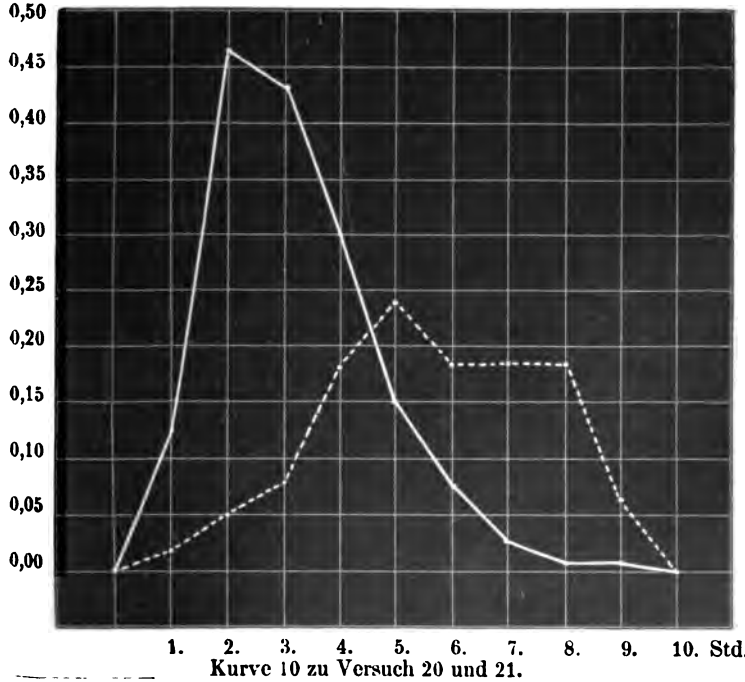

Kurve 10 zu Versuch 20 und 21.

1) Die letzten Versuche mit hohen Adrenalingaben haben natürlich nur physiologisches Interesse.

Wenn wir die Versuchsreihe überblicken, so ergibt sich einmal ein sicheres Resultat für die Beeinflussung der Resorption durch Adrenalin.

Schon die minimale Dosis eines Tropfens einer 1 : 1000-Lösung des Mittels hat eine Verlangsamung der Resorption zur Folge welche beim Ansteigen des Adrenalinzusatzes bis zu einem gewissen Grade steigt.

In fast allen Fällen wurde bei Zusatz von Adrenalin im Laufe der ersten Versuchsstunde kein, in den übrigen ganz minimale Mengen Milchzucker resorbiert und ausgeschieden.

Der weitere Ablauf der Ausscheidung des Zuckers erleidet in fast allen Versuchen eine einschneidende Veränderung in mehrfacher Beziehung: Die Ausscheidung von Zucker erreicht niemals die Höhe der Kontrollversuche, wenigstens nicht die höchsten Gipfel derselben. Meist hält sich die Ausscheidungskurve bis zur 4.—6. Stunde weit unterhalb der des Kontrollversuchs, um von diesem Zeitpunkt ab, wo die gewöhnliche Kurve bereits einen starken Abfall aufweist, einen Anstieg über derselben zu erreichen und dann in der Regel langsam zur Nullinie abzufallen.

Wenn man weiter die Werte der Gesamtausscheidungen mit und ohne Adrenalinzusatz miteinander vergleicht, so fällt die Größe der Differenz auf. Eine Differenz ist bei allen Versuchen vorhanden, bei einigen erreicht sie bis zu $^1/_3$, in einem Falle (Versuch 18/19) fast die Hälfte der gewöhnlichen Ausscheidung.

Wenn in den gewöhnlichen Versuchen der Zucker nicht quantitativ im Rahmen des Versuches im Harn nachweisbar ist, so fällt das der stündlichen Urinentnahme zur Last, die Fehlerquellen in sich schließt. Die Prüfung des Gesamturins nach 8 resp. 10 Stunden würde genauere Zahlen ergeben, ist aber für unsere Zwecke wertlos, da nur die in kurzen Pausen erfolgende Untersuchung des Urins ein Bild von dem Ablauf der Resorption und ihrer Beeinflussung zu geben vermag.

In gleicher Weise wie die Resorption des Milchzuckers wird sich diejenige von subkutan injizierten Giften unter dem Einfluß des Adrenalins gestalten. Die Resorption des Giftes erfolgt langsamer, erreicht niemals die Höhe, die es ohne Adrenalinzusatz erreichen würde, infolgedessen ist die Gefahr für den Gesamtorganismus geringer als ohne Adrenalin. So würde die theoretische Ableitung aus den Milchzuckerversuchen lauten und sie deckt sich mit den bereits früher ausgeführten Experimenten Brauns.

Im Laufe der 1. Versuchsstunde wurde wenig oder meist

kein Milchzucker resorbiert. Der Stoff muß also an Ort und Stelle festgehalten werden und kann, wie Braun von dem Kokain nachgewiesen hat, unter Umständen länger dauernde lokale Wirkungen an der Injektionsstelle entfalten, wenn ihm solche eigen sind.

Ich möchte schließlich auf die Stellung eingehen, welche dem Adrenalin unter den Beeinflussungsmitteln der Resorption zukommt.

Wir müssen es zu den resorptionsverlangsamenden Mitteln rechnen. Wie eingangs erwähnt, muß jedes anämisierende Mittel auch die Resorption verlangsamen.

Adrenalin wird in der Praxis stets nur dann gebraucht werden können, wo es auf temporäre Resorptionsverlangsamung ankommt, z. B. zur Lokalanästhesie, um die lokale Wirkung des Kokains zu verlängern. Auch hier erfährt seine Verwendung noch vielfache Einschränkung durch ein einfacheres Anämiemittel, die Esmarchsche Blutleere.

Unsere sonstigen anämisierenden Mittel wie Kälte und Hochlagerung, erleiden bezüglich ihrer Verwendung zum Zwecke einer länger dauernden Resorptionshemmung durch das Adrenalin keine Einbuße, da sie nur bei infektiösen Prozessen verwendet werden und diese mit einer permanenten Anämisierung und Resorptionshemmung bekämpft werden müssen, wenn andere Mittel zu ihrer Beilegung nicht ausreichen.

Für die lokale Beeinflussung der Resorption im allgemeinen kann man aus obiger Versuchsreihe mit Adrenalin noch einen Schluß ziehen. Dies Gebiet, welches erst im Laufe der allerletzten Jahre eine solche Förderung erfahren hat, daß wir beginnen, klar auf demselben zu sehen, erhält mit der sicher nachgewiesenen resorptionsverlangsamenden Wirkung eines weiteren anämisierenden Mittels eine solche Stütze, daß die resorptionsverlangsamende Beeinflussung aller anämisierenden Mittel, — physikalischer wie chemischer — jetzt hinreichend bewiesen ist.

Schließlich möchte ich noch darauf hinweisen, wie außerordentlich brauchbar sich auch hier die quantitative Resorptionsprüfung erwiesen hat. Die Darstellung der zahlenmäßigen Werte in Kurven gibt uns ein klares Bild von dem ganzen Ablauf der Resorption, ein Resultat, welches mit qualitativer Prüfung nie zu erreichen ist.

VIII.

Aus dem Bürgerhospital zu Köln.
Oberarzt: Geheimrat Prof. Dr. Bardenheuer.

Über Spiralbrüche an der oberen Extremität.

Von

Dr. **Josef Bayer.**

(Mit 12 Abbildungen.)

Vor drei Jahren hat Dietzer in dieser Zeitschrift (Bd. 61, S. 260) die im Kölner Bürgerhospital von September 1897 bis April 1901 beobachteten Spiralfrakturen des Oberschenkels wiedergegeben und ich habe vor kurzem ebendaselbst (Bd. 69, S. 524) die vom 1. Januar 1900 bis 31. März 1903 in demselben Krankenhause behandelten subkutanen Spiralbrüche des Unterschenkels angeschlossen. Für denselben Zeitraum habe ich nun auch die Spiralfrakturen an den Röhrenknochen der oberen Extremität zusammengestellt und — bei insgesamt 2332 Knochenbrüchen — auf 178 Oberarm- und 401 Vorderarmfrakturen je 8 Spiralbrüche gefunden.

Für die Spiralfrakturen an den langen Extremitätenknochen können wir also aus unserem Material vergleichend ermitteln, daß die Spiralbrüche am Unterschenkel mit 15,1 Proz. am häufigsten sind, am Oberschenkel betragen dieselben 9,8 Proz., am Oberarm 4,5 Proz. und an den Knochen des Vorderarms nur 1,9 Proz. (am Radius 1,2 Proz. und an der Ulna 0,7 Proz.).

Das hier wieder bestätigte Zahlenverhältnis ist eine schon längst bekannte Tatsache, die ohne weiteres schon aus dem Entstehungsmechanismus der Spiralbrüche überhaupt sich ergibt.

Daß an der unteren Extremität die Spiralbrüche der Zahl nach so sehr überwiegen, ist hauptsächlich, ja fast allein durch das schwere Gewicht des ganzen Oberkörpers bedingt, der bei festgestelltem Fuß für den Unterschenkel und bei fixiertem Knie für den Oberschenkel durch seinen „Drehschwung“ der Torsionsgewalt eine ganz bedeutende

Unterstützung zukommen läßt. Denn die Fälle, wo im Gehen und überhaupt bei aufrechter Haltung durch Torsion beim Ausgleiten und Hinfallen Unter- oder Oberschenkel spiralig bricht, bilden ja die Mehrheit gegenüber denjenigen, wo bei fixiertem Knie- oder Hüftgelenk die torquierende Gewalt vom Fuß aus angreift.

Anders an der oberen Extremität, wo fast in der Regel die Drehgewalt peripher ansetzt, wo also für den Oberarm bei fixiertem Schultergelenk der im Ellbogen gebeugte Unterarm den Drehhebel bildet und für den Vorderarm bei festgestelltem Ellbogengelenk die Torsion von der Hand aus erfolgt.

Angenommen, die Gewalt wirke auf beide Extremitäten von der Peripherie her, so werden für Oberschenkel und Oberarm die Stellen, an welchen die torquierende Gewalt angreifen kann, also das gebeugte Knie- und Ellenbogengelenk mit Unterschenkel bezw. Vorderarm als Drehhebel, wohl ganz gleiche Verhältnisse bieten. Am Unterschenkel aber gibt der zur Längsachse desselben senkrecht stehende Fuß einen vorzüglichen Drehhebel ab, der am Vorderarm durch die Hand bei weitem nicht in der gleichen Vollendung geboten wird. Die Hand fällt ja mit ihrer Längsachse gewöhnlich in die Längsachse des Unterarmes und kann in dieser Stellung nicht als Drehhebel für den Vorderarm dienen, sondern muß sich zuvor in starke Volar- oder Dorsalflexion begeben. Lauenstein schreibt es diesem Umstande zu, daß in der Häufigkeit der Spiralfrakturen die Knochen des Vorderarmes unter den langen Röhrenknochen die letzte Stelle einnehmen. Es ist aber außerdem zu bedenken, daß die Vorderarmknochen zusammen mehr Widerstand leisten als der unpaare, wenn auch an sich stärkere Oberarmknochen und daß aus diesem Grunde schon in der Regel eine Fraktur des letzteren erfolgt.

Je länger der Knochen, desto größer ist die Angriffsfläche für die Drehgewalt und desto leichter auch das Einbrechen in einer Spirallinie.

Aus diesem Grunde hat man wohl auch Spiralfrakturen der verhältnismäßig kurzen Röhrenknochen der Hand kaum für möglich gehalten. Kröll konnte im Jahre 1888 nur einen einzigen, von Malgaigne mitgeteilten Spiralbruch eines Mittelhandknochens anführen und bei Oberst fand ich unter den reichhaltigen und vielseitigen Röntgenaufnahmen keine Abbildung, die mit Sicherheit einen Spiralbruch erkennen läßt.

Im Laufe des Jahres 1902 wurden im Kölner Bürgerhospital vier Fälle von Spiralbruch an den Handknochen beobachtet: einer betraf eine Fingerphalange, die drei übrigen die Mittelhandknochen. Ich möchte diese an erster Stelle wiedergeben.

Fig. 1. (Fall 1.)

Fig. 2. (Fall 2.)

Spiralbrüche der Handknochen (4 Fälle).

1. M., Friedrich, 24 Jahre, Maurer, 23. Juni bis 19. Juli 1902. (Fig. 1.)

Stieß mit der linken Hand gegen eine Mauer. Spiralbruch in der Mitte der Grundphalange des linken Ringfingers. Rechtsspirale. Fragmente etwas reitend. Fingerextension auf Schiene bis 15. Juli. Massage.

19. Juli. Bruch in guter Stellung fest. Mäßiger Kallus. Fingerbeweglichkeit gut. Die Kuppe des 4. Fingers steht bei Handschluß 3 cm von der Hautfläche ab, kann aber passiv auf 1 cm genähert werden. Auf Wunsch zur Ambulanz entlassen.

2. V., Gerhard, 38 Jahre, Rheinarbeiter, 3. bis 18. März 1902. (Fig. 2.)

Mit beiden Händen vornüber auf eine Treppe gefallen. Spiralbruch des linken 5. Metacarpalknochens. Linksspirale. Der Bruch beginnt in der Mitte und endigt nahe am Metacarpo-Phalangealgelenk. Winkelstellung der Fragmente mit Winkelspitze nach dem Dorsum.

Extension am 5. Finger und Mittelhandknochen auf Schiene bis 15. März.

18. März. Fraktur in guter Stellung fest. Keine Bewegungsstörungen. Entlassen.

3. K., Wilhelm, 20 Jahre, Fuhrmann, 31. März bis 3. Mai 1902. (Fig. 3.)

Wurde von einem Pferde gegen die rechte Hand geschlagen. Linksgängiger Spiralbruch des rechten 5. Mittelhandknochens, fast die ganze Diaphyse durchsetzend. Keine Verstellung.

Fingerextension auf Schiene

bis 22. April. Massage. Übungen. 3. Bewegungen des kleinen Fingers noch etwas beschränkt. 5. Mittelhandknochen etwas verdickt. Zur Ambulanz entlassen.

4. K., Johann, 23 Jahre, Metzger, 2. bis 27. September 1902. (Fig. 4.)

Strauchelte auf ebenem Boden und fiel auf die vorgestreckte linke Hand, deren Finger sich spreizten. Sofort heftige Schmerzen in der Handfläche.

Spiralfraktur in der Mitte des 3. und 4. Metacarpalknochens. Gleichlaufende Rechtsspiralen. Obere Fragmente dorsalwärts verschoben. Beugung und Streckung der Finger sehr schmerzhaft.

Extension auf Schiene am 3. und 4. Finger bis 21. September.

27. September. Bei Entlassung 3. und 4. Mittelhandknochen verdickt und etwas druckempfindlich. Fingerbeweglichkeit völlig frei. Handschluß normal.

Fig. 3. (Fall 3.)

Wir haben hier zweimal einen Spiralbruch durch Schlag oder Stoß gegen die Hand bezw. Finger und zweimal durch Fall auf die Fläche der vorgestreckten Hand. Weshalb hierbei der Knochen in einer Spirallinie einbrach, können wir nur noch durch hypothetische Vermutungen feststellen, da der Mechanismus nicht näher wiedergegeben ist und wahrscheinlich auch von den Verletzten außer den allgemeinen Angaben Genaueres nicht mitgeteilt werden konnte.

Fig. 4. (Fall 4.)

Es ist aber immerhin denkbar, daß in dem Augenblicke, wo der Stoß (in Fall 1) den Finger oder der Schlag (in Fall 3) die Hand traf, infolge des heftigen Schmerzes gleichzeitig eine Abwehrbewegung gemacht wurde, die in einer schnellen, energischen Drehung der Hand zum Ausdruck kam. Und bei dem Sturz auf die Handfläche ist nicht ausgeschlossen, daß die Verletzten, da mit dem Auffallen zugleich ein kurzes Gleiten der Hand nach vorn und zur Seite verbunden war, ebenfalls eine im entgegengesetzten Sinne seitlich wirkende Drehung der Hand ausführten, um sich im Vorwärtsgleiten aufzuhalten.

Daß die spiralförmigen Frakturen an den Fingerknochen und im Metacarpus zu den Seltenheiten gehören, erklärt sich, wie wir oben bereits andeuteten, schon aus der Kürze der Knochen. Für die Mittelhandknochen kommt noch hinzu, daß diese in fester Gliederung und Verbindung mit- und nebeneinander stehen, so daß sie alle zusammen der Torsion eines einzelnen auch um so kräftiger Widerstand leisten können; nur für den nicht so fest verbundenen 1. Metacarpalknochen liegen in dieser Hinsicht die Verhältnisse ungünstiger.

Unsere Fälle beweisen jedenfalls, daß auch an den kurzen Röhrenknochen der Hand die Spiralfrakturen möglich und sogar häufiger sind, als bis jetzt angenommen wurde.

Auch für die Vorderarmknochen konnte Kröll in der Literatur nur einen von Jobert beobachteten Spiralbruch der Ulna auffinden. Lauenstein hatte unter 83 Vorderarmbrüchen eine Spiralfraktur der Ulna. Oberst hat auch für die Vorderarmknochen keinen Spiralbruch abgebildet.

Spiralbrüche der Vorderarmknochen (8 Fälle).

a) Radius (5 Fälle).

5. Sch., Lambert, 21 Jahre, Fabrikarbeiter, 19. Februar bis 22. März 1900. Geriet mit der linken Hand in eine Stoßmaschine. Am unteren Ende der Beugeseite des Vorderarms große Quetschwunde; Verband mit gelber Quecksilbersalbe (25 Proz.). Spiralbruch des Radius im oberen Drittel (Rechtsspirale). Hochlagerung auf Drahtschiene.

27. Februar. Radiusschiene.

14. März. Reaktionsloser Verlauf. Wunde bis auf eine kleine Stelle verheilt.

22. März. Fraktur ohne Verstellung fest verheilt. Bewegungen im Radiocarpalgelenk frei, im Ellbogengelenk leicht behindert. Entlassen.

6. V., Heinrich, 28 Jahre, Tagelöhner, 20. November bis 22. Dezember 1900. War an einem Asphaltkessel beschäftigt; ein entgegenkommender Wagen bog ihm die rechte Hand bei feststehendem Ellbogen stark dorsalwärts.

Am unteren Radiusende zwei rechtsspiralig verlaufende Bruchlinien; das zwischen diesen liegende Knochenstück ist auf dem Dorsum leicht herausgehoben. Einrichtung. Radiusschiene bis 7. Dezember. Massage. Übungen.

22. Dezember. Frakturstelle um 1,5 cm dicker. Kallus auf der Streckseite noch etwas druckempfindlich. Bewegungen im Handgelenk nur wenig behindert. Zur Ambulanz entlassen.

Fig. 5. (Fall 7.)

Fig. 6. (Fall 10.)

7. H., Ludowika, 41 Jahre, Fabrikarbeiterin, 19. Januar bis 2. März 1901. (Fig. 5.) Vor 3 Tagen spürte Patientin beim Schlagen mit einem Holzhammer, mit dem sie Löcher in Papier zu schlagen hatte, einen plötzlichen Knacks im rechten Vorderarm; sie mußte den Hammer sofort fallen lassen. Vom Kassenarzt mit Schiene verbunden.

Rechter Radius ungefähr 6 cm oberhalb seines distalen Endes in Rechtsspirale gebrochen. Radiusschiene bis 4. Febr. Fraktur fest. Massage.

2. März. Geringer Kallus. Hand bleibt bei Beugung und Streckung noch 1—2 cm zurück; Drehbewegungen frei. Keine Herabsetzung der rohen Kraft. Entlassen.

8. B., Johann, 16 Jahre, Fabrikarbeiter, 2. April bis 3. Mai 1902. Geriet mit dem linken Vorderarm in eine Transmission, wobei dieser gedreht wurde.

Beide Knochen auf der Grenze des unteren und mittleren Drittels gebrochen, untere Fragmente dorsalwärts verschoben. Querbruch der Ulna, am Radius Linksspirale.

Vorderarm-Extensionsschiene bis 29. April, dann Massage und Übungen.

3. Mai. Stellung gut. Fingerbeweglichkeit etwas beschränkt. Zur Ambulanz entlassen.

Fiel am 31. Mai 1902 wieder auf die linke Hand auf. Refraktur des Kallus. Fragmente bilden einen stumpfen Winkel mit der Spitze radialwärts. Vorderarmschiene. Am 1. Juli geheilt entlassen.

9. B., Peter, 10 Jahre, 13. bis 16. September 1902. $1^1/_2$ m hoch von einer Schaukel nach vorn auf die vorgestreckte linke Hand gefallen.

An der Grenze des unteren und mittleren Drittels beide Knochen gebrochen, Ulna quer, 1,5 cm höher Radius in Rechtsspirale. Die Fragmente bilden einen Winkel mit der Spitze nach dem Dorsum, distales Ende des proximalen Radiusfragmentes in das Spatium interosseum abgewichen. Vorderarm-Extensionsschiene mit volarer Leitung der peripheren Fragmente.

16. September. Auf Wunsch der Eltern zur ambulanten Behandlung entlassen.

b) Ulna (3 Fälle).

10. F., Frau, 54 Jahre, 18. Mai bis 7. Juli 1901. (Fig. 6.) Wurde von einem Radfahrer umgestoßen und fiel auf beide vorgestreckte Hände.

Rechter Radius fast in der Mitte quer gebrochen unter Absprengung eines Knochenstückchens an der ulnaren Seite, rechte Ulna etwas tiefer in Rechtsspirale. Fragmente der Ulna aneinander vorbeigeglitten.

Längsextension fußwärts im Bett mit starkem Querzug radialwärts bei supiniertem Vorderarm.

14. Juni. Frakturen fest. Etwas Winkelstellung mit Spitze nach der Vola. Massage und Übungen.

7. Juli. Ellbogen und Handgelenk nicht völlig frei; Pronation etwas behindert. Zur Ambulanz entlassen.

11. E., Wilhelm, 20 Jahre, Fabrikarbeiter, 11. Dezember 1901 bis 1. Februar 1902. Kam mit dem linken Vorderarm in eine Transmission und wurde herumgeschleudert.

An der Grenze des unteren und mittleren Drittels beide Vorderarmknochen frakturiert. Starke Verstellung; die unteren Fragmente mit ulnarer Deviation etwa 1,5 cm nach oben abgewichen und gleichzeitig dorsalwärts flektiert, so daß sie mit den oberen einen Winkel von 145° bilden. Fraktur am Radius leicht schräg, an der Ulna in rechtsgängiger Spirale. In Narkose Reposition und Anlegen einer Vorderarm-Extensionsschiene mit Supinationszügen.

16. Januar. Frakturen fest. Radius steht gut. Ulna mit ihrem zentralen Ende leicht radialwärts abgewichen. Massage und Übungen.

1. Februar. Streckung im Ellbogengelenk normal, Beugung noch behindert, ebenso auch Pro- und Supination. An der Ulna stärkerer Kallus fühlbar. Bei Faustschluß bleiben Daumen und Zeigefinger 1 cm zurück. Zur ambulanten Behandlung entlassen.

12. N., Matthias, 51 Jahre, Pflasterer, 27. Januar bis 14. März 1902. Erhielt einen Schlag gegen den herabhängenden linken Vorderarm.

Rechtsgängiger Spiralbruch der linken Ulna etwa 3 cm oberhalb des Processus styloideus. Vorderarm-Extensionsschiene.

16. Februar. Fraktur in guter Stellung fest. Wenig Kallus. Massage. Übungen.

14. März. Handgelenk und Finger normal beweglich. Kraft der linken Hand noch herabgesetzt. Entlassen.

Den fünf Spiralbrüchen des Radius stehen also drei Spiralbrüche der Ulna gegenüber. Dieser Zahlenunterschied mag sich zunächst schon aus äußeren Gründen erklären, nämlich aus der anatomischen Anordnung, die zwischen Handwurzel einerseits und Radius und Ulna andererseits besteht. Der Radius artikuliert unmittelbar mit den zwei entsprechenden Handwurzelknochen (Os naviculare und lunatum), während zwischen Ulna und Os triquetrum noch ein Zwischenknorpel eingeschoben ist, der ja auch die größere ulnare Adduktionsfähigkeit der Hand ermöglicht. Wirkt also von der Hand her eine torquierende Gewalt, so wird diese den Radius früher, unmittelbarer und damit auch kräftiger rotieren als die Ulna. Während diese aber wieder im Ellbogengelenk mit dem Humerus fester verbunden ist, wird der Radius durch seine losere Einfügung in das Ellbogengelenk bei einer Rotation eher mit seinem Capitulum luxieren als in seinem Schafte einbrechen. Es wird also in Ellbogen- und Handgelenk für beide Knochen ein Ausgleich geboten, demzufolge man bei einer Torsion von der Hand aus für den Radius so gut wie für die Ulna die Aussichten einer Spiralfraktur gleich günstig oder — besser gesagt — gleich ungünstig stellen könnte.

In unseren Fällen erfolgte der Spiralbruch des Radius durch verschiedene eigenartige Ursachen. Ein Fabrikarbeiter (Fall 5) geriet mit der Hand in eine Stoßmaschine; die Torsion des Vorderarmes erfolgte, indem der Mann seinen Arm aus der Maschine befreien wollte, oder diese führte im Weiterarbeiten die Rotation selbst aus. Ein am Asphaltkessel stehender Tagelöhner (Fall 6) wurde von einem Fuhrwerk erfaßt; bei festgestelltem Ellbogen wurde die Hand dorsal flektiert und der Vorderarm um seine Längsachse gedreht. Eine Fabrikarbeiterin (Fall 7) spürte bei dem Schlagen mit einem schweren Holzhammer plötzlich einen so heftigen Schmerz im Unterarm, daß sie den Hammer fallen lassen mußte; sie hatte beim Ausholen mit

dem Hammer die Hand nach dem Dorsum flektiert und dadurch, daß bei dem wuchtigen Schwingen der langgestielte Hammer aus der Ebene, in welcher er sich bewegen sollte, seitlich abwich, eine kräftige, durch das Gewicht des Hammers unterstützte Drehung des Vorderarmes hervorgerufen. In Fall 9 sehen wir einen Spiralbruch des Radius nach einem Sturz auf die vorgestreckte Hand und in Fall 8 durch die Rotation des Unterarmes, als dieser von einem Transmissionsriemen erfaßt wurde. Der letztere Entstehungsmechanismus ist auch anderwärts schon mitgeteilt worden.

Während in den beiden letzteren Fällen neben dem Spiralbruch des Radius gleichzeitig auch ein Querbruch der Ulna erfolgt war, handelte es sich in den drei ersten um isolierte Spiralfrakturen des Radius. Unter den drei Spiralbrüchen der Ulna war nur einer isoliert, die beiden anderen waren von einem Radiusbruch begleitet.

Isolierte Ulnafrakturen sind ja wohl im allgemeinen selten, ausgenommen die sogenannten Parierfrakturen, denen man vielleicht auch unseren Fall 12 zuzählen könnte, da hier der isolierte Ulnaspiralbruch durch einen Schlag gegen den herabhängenden Unterarm bewirkt wurde.

Leider war aus den in der Literatur niedergelegten Mitteilungen nicht zu ersehen, wie die Bruchlinie beschaffen war in den Fällen, wo eine indirekte Ulnafraktur beobachtet worden ist. Die Möglichkeit, einen Spiralbruch anzunehmen, gestatten freilich die Angaben über die Art und Weise, wie diese Ulnafrakturen zustande gekommen sind. Sie entstehen schon durch einfaches Überdrehen, z. B. beim Wäscheausringen (Hamilton); bei gewaltsamer Torsion, wo in äußerster Supination die Vorderarmknochen sich so berühren, daß die Ulna in der Richtung von vorn nach hinten zusammengepreßt wird; durch einen Vertikalstoß bei ulnarer Adduktion der Hand, wobei die ganze Gewalt sich entlang der Ulna nach oben fortpflanzt (Brossard); endlich bei Voltigierübungen (Scherer) durch plötzlichen Übergang von Pronation in Supination, wobei das Körpergewicht sehr schnell von dem Radius auf die Ulna verlegt wird und gleichzeitig durch die kräftige Muskeltätigkeit eine Stoßwirkung erfolgt. Man kann hierin wohl Ursachen erblicken, die durch mehr oder weniger starke Rotation das Einbrechen der Ulna in einer Spirallinie veranlassen können.

In einem unserer Fälle (Fall 10) möchte ich die Entstehung der Spiralfraktur aus einem der eben angeführten Gründe für möglich halten: die Frau fiel auf die vorgestreckte Hand und erlitt eine Fraktur beider Knochen; der Radius brach quer, die Ulna spiralig, nachdem sie von der bei dem Hinstürzen in ulnare Adduktion geführten und gleichzeitig gedrehten Hand aus einen heftigen Stoß erhalten hatte

Auch in Fall 11 bewährte der berüchtigte Transmissionsriemen wieder seine gefährliche Macht; nimmt man an, daß derselbe zunächst die Ulna gefaßt und rotiert und dann den Radius, vielleicht auch durch Torsion, gebrochen hat, so bietet die Erklärung der spiraligen Fraktur keine Schwierigkeiten.

In diesem Fall, wo neben der Spiralfraktur der Ulna ein leicht schräger Bruch des Radius vorlag, könnte man aus dem angegebenen Entstehungsmechanismus wohl einen kombinierten Spiralbruch beider Vorderarmknochen vermuten; derselbe war jedoch nur angedeutet und nicht mit Sicherheit erwiesen.

Ungleich häufiger und einer Erklärung zugänglicher sind jedoch die Spiralbrüche des Oberarmknochens.

Der Drehhebel für den Oberarm wird durch den Vorderarm gebildet, der nicht allein die kurze Hand an Länge übertrifft und dadurch zur Torsion eine bessere Handhabe bietet, sondern auch leichter in eine senkrechte Stellung zur Längsachse des Humerus gebracht werden kann. Da jedoch der Vorderarm nur in seiner Flexionsebene gegen den Oberarm beweglich ist, zwingt er bei jeder anderen zur Seite abweichenden Bewegung den Oberarm, einer solchen abnormen Bewegung in der Weise zu folgen, daß er eine Rotation um seine Längsachse ausführt.

Aber aus der Häufigkeit der Schulterluxationen wissen wir, welche Verletzung in den meisten Fällen bei einer solchen Verdrehung entsteht. Zudem vermag der Oberarm im Schultergelenk so weitgehende Exkursionen und Rotationen auszuführen, daß selbst starke Torsionen des Humerus oft genug keine dauernden Schädigungen des Schultergelenkes hinterlassen. Ehe die Fixation im Humero-Scapulargelenk eintritt, ist gewöhnlich schon die torquierende Gewalt erschöpft oder es kommt mit größerer Wahrscheinlichkeit zu einer Distorsion im Schultergelenk oder im schlimmsten Falle eher zu einer Verrenkung des Oberarmkopfes als zu einer Fraktur des Humerusschaftes. Zu einem spiraligen Einbrechen des Oberarmknochens durch eine von der Peripherie wirkende Drehgewalt ist demnach die energische Feststellung des oberen Humerusendes durch die kräftige Schultermuskulatur ein unbedingtes Erfordernis.

Spiralbrüche des Oberarmknochens. (8 Fälle.)

13. D., Wilhelm, 14 Jahre, Schüler, 14. April bis 24. Mai 1900. (Fig. 7.) Von der Straßenbahn gefallen. Wie er aufgefallen, kann er nicht angeben.

Rechtsgängiger Spiralbruch des linken Humerus etwas unterhalb der Mitte. Verkürzung 1 cm. Distales Bruchstück mit oberem Ende etwas nach vorn abgewichen. Oberarm-Extensionsschiene bis 15. Mai. Massage.

24. Mai. Mäßiger Kallus. Verkürzung ausgeglichen. Beweglichkeit im Ellbogen- und Schultergelenk normal. Entlassen.

Fig. 7. (Fall 13.)

Fig. 8. (Fall 16).

14. Sch., Georg, 19 Jahre, Installateur, 25. Juni bis 12. August 1900. Ist 5 m hoch auf den linken Arm gefallen, wobei dieser eine Drehung erlitt.

Spiralbruch des linken Humerus etwas unterhalb der Mitte. Linksspirale. An der Hinterseite 7 cm langes Knochenstück ausgesprengt. 1 cm Verkürzung. Oberarm-Extensionsschiene.

2. Juli. Schmerzen am Oberarm. Heftpflaster hat Blasen gezogen. Borsalbeverband; Drahtschiene.

15. Juli. Blasen verheilt. Bruch federt noch. Nochmals Extensionsschiene.

26. Juli. Fraktur in guter Stellung fest. Kallus kaum durchzufühlen. Massage. Stabübungen.

12. August. Verkürzung kaum meßbar. Bewegungen im Ellbogen- und Schultergelenk völlig frei. Entlassen.

15. H., Adam, 36 Jahre, Handlanger, 5. Juni bis 18. Juli 1901. 3 m hoch auf die linke Seite gefallen; ob und wie auf Ellbogen oder Arm, kann nicht angegeben werden. An Ellbogen und Oberarm starke subkutane Blutung. Verbreiterung der Kondylen. Radialispuls links schwächer.

Rechtsläufige Spiralfraktur des linken Humerus oberhalb der Kondylen von unten vorn innen nach oben außen hinten. Distales Fragment nach innen verschoben. Condylus internus abgesprengt. Arm hochgelagert. Eisblase.

15. Juni. Schwellung fast ganz zurückgegangen. Oberarm-Extensionsschiene 28 Tage lang. Dann Fraktur fest. Umfang des linken Oberarms an Frakturstelle 29 cm, rechts entsprechend 26 cm.

Beugung und Streckung im Ellbogengelenk stark behindert. Auf Wunsch zur Ambulanz entassen.

16. K., Jakob, 15 Jahre, Fabrikarbeiter, 29. Oktober bis 29. November 1901. (Fig. 8.)

In der Fabrik geriet der rechte Oberarm in die Transmission.

Starke Blutung. Linksläufiger Spiralbruch des rechten Humerus in der Mitte. Oberes Fragment steht nach vorn und innen, unteres nach außen hinten oben. Verkürzung kaum 1 cm.

Reposition. Oberarm-Extensionsschiene 26 Tage lang, dann Massage und Stabübungen.

29. November. Fraktur gut konsolidiert. Beweglichkeit im Schultergelenk normal; im Ellbogengelenk bleibt Beugung und Streckung etwas zurück. Wenig Kallus (Frakturstelle 1 cm dicker). Rohe Kraft etwas herabgesetzt. Zur Ambulanz entlasssen.

17. W., Ludwig, 30 Jahre, Schiffer, 15. Dez. 1901 bis 17. Jan. 1902.

Früher (1895) Syphilis. Klagte 3 Wochen vor dem Unfall über Schmerzen im rechten Oberarm; wurde mit Einreibungen behandelt.

15. Dezember. Wollte das Schiffstau am Ufer festmachen; beim Aufdrehen des Taues fiel ihm, ohne daß er sich besonders anstrengte, unter plötzlichem Schmerz der rechte Arm herunter.

Linksgängiger Spiralbruch des rechten Humerus am Übergang des unteren ins mittlere Drittel. Von Tumor nichts nachweisbar. Geringe Verstellung. Oberarm-Extensionsschiene bis 7. Januar. Massage.

17. Januar. Fraktur unter mäßiger Kallusbildung verheilt. Sägebewegungen des Oberarms und Drehung nach innen frei, Außenrotation stark behindert. Erhebung des Armes seitlich bis 40^0 über die Horizontale. Ellbogengelenk frei.

Noch Schwäche im rechten Arm. Klagt auch über Schmerzen im linken Oberarm. Daselbst fühlt man unterhalb des Deltoidesansatzes eine Knochenverdickung, die sich im Röntgenbild als periostale Auflagerung erweist.

Auf Wunsch nach Hause entlassen

18. G., Johann, 23 Jahre, Fuhrknecht, 13. Januar bis 18. Februar 1902. Führte ein Pferd am Kopfriemen; dasselbe strauchelte und verdrehte ihm den linken Arm.

Rechtsläufiger Spiralbruch des linken Humerus am Übergange des

Fig. 9. (Fall 19) 13. Okt. 1902.

Fig. 10. (Fall 19) 11. Nov. 1902.

unteren ins mittlere Drittel. Verkürzung reichlich 2 cm. Oberarm-Extensionsschiene.

14. Februar. Fraktur mit mäßigem Kallus in guter Stellung und ohne Verkürzung fest. Im Schultergelenk Drehbewegungen nur leicht, seitliche Erhebung des Armes stärker behindert. Streckung und Pronation des Vorderarms im Ellbogengelenk noch beschränkt. Massage. Stabübungen.

18. Februar. Auf Wunsch zur Ambulanz entlassen.

19. F., Heinrich, 44 Jahre, Kommis, 12. Oktober bis 23. Dezember 1902. (Fig. 9 und 10.)

Wurde auf der Straße umgerannt und stürzte auf den ausgestreckten linken Arm, der auf dem schlüpfrigen Boden nach außen weiterglitt. Starke Blutung am Oberarm. Rechtsgängiger Spiralbruch an der Grenze des mittleren und oberen Drittels; senkrechte Verbindungslinie liegt an der Innenseite. Das distale Fragment nach außen disloziert und rotiert und 9 cm an dem zentralen hinaufgeschoben; oberes Fragment leicht nach innen rotiert. Tuberculum majus abgesprengt. Schienenverband. Eisblase.

16. Oktober. Horizontale Extension im Bett am stark abduzierten Arm. Rotationszug am peripheren Fragment, der dieses von innen und unten umfaßt und nach innen rotiert. Zur Unterstützung am Vorderarm ein im Sinne der Pronation wirkender Rotationszug.

7. November. Fragmente fest in gut korrigierter Stellung. Schultergelenk bis zur Hälfte versteift, daher Vertikalextension des rechten Armes deckenwärts bis 4. Dezember. Dann Massage und Stabübungen.

23. Dezember. Im Ellbogen- und Schultergelenk noch geringe Steifheit. 1 cm Verkürzung des Oberarms. Zur Ambulanz entlassen.

Fig. 11. (Fall 20) 12. März 1903.

20. R., Josef, 26 Jahre, Schuhmacher, 10. März bis 28. April 1903. (Fig. 11 und 12.) In der Dunkelheit am Rheinufer abgestürzt und über eine Steintreppe ins Wasser gefallen, aus dem er von einem Kahn aus wieder herausgezogen wurde. Er will beim Aufschlagen auf die Treppe ein Krachen in seinem rechten Arm verspürt und, da er diesen nicht mehr gebrauchen konnte, im Wasser mit dem linken Arm allein Schwimmbewegungen gemacht haben. Daß er beim Abstürzen mit dem rechten Arm nach einem Haltepunkt gegriffen hat, gibt er als sehr wahrscheinlich zu.

Linksläufiger Spiralbruch des rechten Humerus kurz über der Mitte; die Spitze des von den Fragmenten gebildeten Winkels sieht nach außen. Eine lange, dem distalen Fragment angehörende schmale Knochenleiste steht nach außen vor. Das untere Fragment nach außen rotiert, dementsprechend auch Ellbogen mit Vorderarm in starker Supination. 2 cm Verkürzung

Fig. 12. (Fall 20) 8. April 1903.

Im Bett Extension (15 Pfund) fußwärts in leichter Abduktion, Rotationszug am distalen Fragment, der dieses nach innen rotiert; zur Unterstützung Rollzug am Unterarm, der diesen in starke Pronation bringt.

25. März. Fraktur noch leicht federnd. Stellung sehr gut. Oberarm-Extensionsschiene.

7. April. Fraktur mit geringem Kallus fest. Verkürzung ganz ausgeglichen. Massage und Stabübungen. Nachts Arm auf Drahtschiene befestigt.

28. April. Bewegungen des Armes rechts so gut wie links. Äußere Form an beiden Armen gleich. Rohe Kraft in der rechten Hand noch etwas geringer. Entlassen.

Was ich zunächst hervorheben möchte, ist die Tatsache, daß wir ähnlich wie bei den Spiralbrüchen an Femur und Tibia auch bei den Spiralfrakturen des Oberarmknochens rechterseits eine linksgängige und linkerseits eine rechtsläufige Spirallinie beobachtet haben; nur in Fall 14 fanden wir am linken Humerus eine Linksspirale. Es erklärt sich diese Gesetzmäßigkeit — neben der natürlichen Achsenwindung der Knochen — wohl auch daraus, daß der in gebeugter Stellung als Hebelarm wirkende Vorderarm bei einer seitlichen Drehung nach außen eine größere und freiere Exkursionfähigkeit besitzt, bei einer Drehung nach innen jedoch vorzeitig an den Rumpf anstößt und dort festgehalten wird, bevor die Torsionsgewalt

das Einbrechen des Humerus veranlassen kann. Und bei einer Drehung des Unterarms nach außen entsteht ja am rechten Humerus eine Linksspirale und am linken eine Rechtsspirale. Eine mit der Körperseite gleichnamige Spirallinie würde eine Torsion nach innen zur Voraussetzung haben.

In fünf unserer Fälle (13, 14, 15, 19 und 20) ist ein Sturz auf den Arm, der dabei wahrscheinlich eine Drehung erlitt, als Ursache angegeben; in Fall 19 ist zudem ausdrücklich bemerkt, daß der ausgestreckte Arm nach außen weiterglitt und so eine Auswärtsdrehung ausführte. In Fall 16 wurde der Arm durch einen Transmissionsriemen erfaßt und rotiert und in Fall 18 wurde einem Pferdeführer durch das strauchelnde Pferd der Arm verdreht; das Pferd wird wohl, als es sich im Stolpern durch Aufbäumen zurückhalten wollte, den haltenden Arm, der sich anspannte, um den Kopf des Pferdes wieder in die Höhe zu bringen, dadurch in Torsion gebracht und in der zwischen den kontrahierten Muskelgruppen liegenden Knochenpartie gebrochen haben. Am interessantesten in seiner Entstehung ist aber Fall 17. Ein Matrose, welcher ein dickes Schiffstau aufdrehte, empfand plötzlich im Oberarm einen heftigen Schmerz und fühlte zugleich seinen Arm kraftlos herabsinken. Nach der Vorgeschichte könnte man denken, daß es sich hier um eine Spontanfraktur auf luetischer Basis gehandelt habe; dagegen spricht aber wohl die prompte Heilung. Andererseits zeigt aber dieser Fall, wie leicht durch bloße Muskelaktion der Humerus auch in einer Spirallinie einbrechen kann.

Damit komme ich auf eine bestimmte Art von indirekten Humerusfrakturen, die schon von Malgaigne genauer beschrieben und auch neuerdings wieder mehrfach beobachtet worden ist. Es handelt sich dabei um ein Wettspiel, das früher hauptsächlich bei den Franzosen sehr beliebt war; Malgaigne hat diese Kraftprobe als „Tour de main“ oder „Tour de poignet“ bezeichnet. Hierbei setzen sich die beiden Gegner an einem Tische so einander gegenüber, daß sie die Ellbogen fest auf die Tischplatte aufstemmen und die Vorderarme in gleichem Beugewinkel gegeneinander stützen. Von den zugewandten Handflächen aus verhaken dann die beiden Ringenden die sich kreuzenden Finger und suchen die Hand und den Arm des Gegners nach außen zu drehen und abwärts zu biegen. In dieser Stellung sind nun vorerst die Flexoren der Finger aufs stärkste kontrahiert, um die Hyperextension der Hand zu verhindern. Weiterhin sind die zum größten Teil vom inneren Condylus entspringenden Pronatoren aufs äußerste angespannt, um der drohenden Supination entgegen zu arbeiten. Da nun der Ellbogen fest auf den Tisch gestemmt ist, so

kann ein Umdrehen der Hand und ein Auswärtsbiegen des Vorderarmes nur durch Rotation des Oberarmes nach außen erfolgen. Um diese Auswärtsdrehung aber zu verhindern, wird der Humerus in seinem oberen Teile durch die Mm. deltoideus, pectoralis major, subscapularis und latissimus dorsi fixiert. Es ist also am Oberarmknochen die Strecke von der Ansatzstelle der letztgenannten Muskeln bis zum Ursprung der Pronatoren am Condylus internus der drehenden Gewalt des Gegners und der überaus starken Muskeltätigkeit frei ausgesetzt und tatsächlich tritt bei dieser Kräftemessung der Bruch auch stets in diesem freien Gebiete ein. Monks konnte zweimal einen Humerusspiralbruch beobachten, der bei dieser Kraftprobe entstanden war. Auch Milbradt und von Brackel haben ähnliche Fälle veröffentlicht, in denen durch die angespannte Kraftentfaltung des M. brachialis der Oberarm, wie wohl anzunehmen ist, in einer Spirallinie brach.

Gurlt hat übrigens noch andere Fälle gesammelt, wo durch willkürliche Muskelaktion eine Oberarmfraktur eintrat, so durch Fortwerfen eines schweren Gegenstandes, durch Verfehlen des Zieles beim Schlagen oder bei Fechtübungen. Daß hierbei der Humerus auch in einer Spirallinie einbrechen kann, ist wohl einleuchtend, wenn man bedenkt, daß bei diesen Kraftäußerungen der ganze Arm in eine rotierende, torquierende Bewegung versetzt wird, die durch das Gewicht und die Wucht des die Hand beschwerenden Gegenstandes noch wesentlich verstärkt werden kann.

In unseren sämtlichen Fällen erreichten wir mit der Extensionsbehandlung, wie sie Bardenheuer angegeben hat, vollauf zufriedenstellende Resultate. Mit den auch bei der Bardenheuerschen Extensionsschiene für Vorder- und Oberarm anwendbaren Hilfsmitteln, mit Quer- und Rotationszügen, konnten wir in allen Fällen (Fall 19 u. 20 siehe unten) einen vollständigen Ausgleich der Verstellung und vor allem ein korrektes Anpassen der Bruchflächen erzielen. Wir erreichten regelmäßig feste Konsolidation mit fast immer geringem Kallus und guter Funktion.

In therapeutischer Hinsicht beanspruchen die Fälle 19 und 20 noch ein besonderes Interesse. Es handelte sich hier um Spiralfrakturen im Humerusschaft, bei welchen das distale Fragment in beträchtlicher Weise nach außen rotiert und in Fall 19 auch nach außen dislociert war. Mit der Bardenheuerschen Oberarmschiene hätten wir neben der Längsverschiebung durch den am distalen Fragment nach innen drückenden Brückensteg und dem am oberen Bruchstück nach außen wirkenden Querzug auch die Seitenverschiebung leicht ausgleichen können. Aber da bei der genannten Schiene der Vorderarm

in Supinationsstellung zum Oberarm rechtwinklig gebeugt in einer Mitelle getragen wird, so hätte der Unterarm, um eine ausgiebige ausgleichende Innenrotation auf das distale Humerusfragment zu übertragen und so die Bruchflächen in Kontakt zu bringen, in stärkste Pronation gebracht werden müssen. Das schien uns aber nicht ausführbar, ebensowenig der Gedanke, den rechtwinklig flektierten Vorderarm auf dem Rücken des Patienten anzubringen, wodurch wir ja vielleicht eine ausreichende Innenrotation des unteren Humerusfragmentes erreicht hätten. Wir standen deshalb davon ab, den Arm der Patienten in dieser Stellung auch nur für einige Tage festzulegen; neben der allgemeinen Unbequemlichkeit hätten wir auch eine Drucklähmung befürchten müssen. Vielmehr wendeten wir in diesen beiden Fällen an dem ausgestreckten Arm die Längsextension im Bett an, wobei wir durch Rotationszüge nach innen, die am unteren Humerusfragmente und zur Unterstützung auch am Vorderarm angriffen, die erforderliche Pronation und Innenrotation bequem erreichten. Für beide Fälle beweisen die Figg. 10 und 12 die vorzügliche Stellung der Fragmente nach der Konsolidation.

Literaturverzeichnis.

Bardenheuer, Die Verletzungen der oberen Extremitäten. Deutsche Chirurgie. Lfg. 63a u. b. 1886—88.

v. Brackel, Fraktur des rechten Humerus durch Muskelzug. Zentralbl. f. Chirurgie. 1903. Nr. 19. S. 512.

Brossard, De la fracture du radius par torsion. Paris 1884. Berliner klin. Wochenschr. 1886. Nr. 4. S. 62.

Fays, Fracture en bec de flute de l'humérus par une balle de revolver. Lyon médical. 1901. 97. Bd. Nr. 50. S. 843.

Frank, Über Frakturen am Humerus. Allgem. ärztl. Verein zu Köln: Sitzung vom 8. Juni 1903. Münchener med. Wochenschr. 1903. Nr. 46. S. 2029.

Köhler, Über einen Fall von Schulterverrenkung mit gleichzeitigem Torsionsbruche des Oberarmes. Dissert. Kiel 1901.

Milbradt, Eine Oberarmfraktur durch Muskelzug. Berliner klin. Wochenschr. 1902. Nr. 7. S. 146.

Monks, Fracture of the humerus from an unusual cause. Boston med. and surg. journ. 1895. 21. März. S. 281 und 1896. 9. Januar. S. 40.

Oberst, Die Frakturen und Luxationen der Finger und der Carpus, die Frakturen des Metacarpus und der Vorderarmknochen. Fortschritte auf dem Gebiete der Röntgenstrahlen. 1901. Ergänzungsheft. 5.

Scherer, Über indirekte Frakturen der Ulna. Militärärztl. Ber. 1880. Nr. 1.

Sommerlat, Die Interposition der Bizepssehne bei den Brüchen des Oberarmhalses. Dissert. Marburg 1876.

(Die weiteren Literaturangaben befinden sich in dieser Zeitschrift. 69. Bd. S. 566.)

IX.

Aus dem St. Johanneshospital zu Bonn (chirurgische Abteilung, Oberarzt weil. Herr Geheimrat Schede, z. Z. Herr Professor Dr. Bier).

Zur Pathologie und Therapie der Luxatio coxae congenita.

Von

Dr. **Karl Vogel,**
Sekundärarzt, Privatdozent für Chirurgie.

(Mit 12 Abbildungen.)

Der allzu frühe und plötzliche Tod hat meinen hochverehrten Lehrer, Herrn Geheimrat Professor Dr. Schede, gehindert, eine Absicht auszuführen, die dahin ging, die Beobachtungen der letzten Jahre in bezug auf die Krankheit, deren Heilung er mit ganz besonderer Hingebung im letzten Dezennium seines Lebens seine Tätigkeit gewidmet hatte, zusammenfassend mitzuteilen. Da ich in den letzten 6 Jahren als erster Assistent des St. Johannes-Hospitals, in welcher Anstalt der überwiegende Schwerpunkt seiner Privatpraxis und auch orthopädischen Tätigkeit lag, Gelegenheit hatte, alle Phasen, die die Therapie dieses Leidens durchlaufen, die verschiedenen Irrungen sowohl und die üblen Erfahrungen als auch die Lichtblicke genauerer Erkenntnis und die endlichen mannigfachen therapeutischen Erfolge unter dem Verstorbenen und mit ihm durchzumachen, will ich in folgendem versuchen, jener Aufgabe an seiner Statt gerecht zu werden.

Aus der Zeit der Bonner Wirksamkeit Schedes (auf diese, also vom 1. Oktober 1895 bis 1. Januar 1903, beziehen sich meine Mitteilungen) sind größere Veröffentlichungen über die Behandlung der Lux. cox. cong. von Petersen und Schede selbst erschienen. Erstere Arbeit behandelt nur die vor 1898 liegenden Fälle, also eine Zeit, in der die Therapie noch ziemlich mangelhaft und die Erfolge dementsprechend recht unbefriedigende waren. Seitdem sind manche Wandlungen in unserem Vorgehen und in den Resultaten eingetreten.

Zu Anfang des Jahres 1900 hat Schede selbst in den „Fortschritten auf dem Gebiete der Röntgen-Strahlen“ zuletzt in ausführlicher

Darstellung zur Frage der Lux. cox. cong. Stellung genommen. Der Kernpunkt seiner damaligen Ausführungen war die Feststellung, daß in weitaus den meisten Fällen das größte Hindernis für die Reposition, resp. besonders für die Retention des Gelenkkopfes in der Pfanne die Anteversion des Schenkelhalses nach vorn, die Sagittalstellung desselben war. Er übergab damals zugleich der breiteren Öffentlichkeit die von ihm erfundene und geübte Methode, dieses Hindernis zu beseitigen, nämlich die lineäre quere Osteomie des Femur und darauf folgende Korrektur jener Difformität durch Auswärtsrotation des unteren Fragmentes gegen das durch einen in den Trochanter eingeschlagenen Goldnagel festgehaltene obere um so viel Grade, als die pathologische Vornerotation des Schenkelhalses resp. oberen Femurendes ausmachte. Schede konnte damals noch nicht viele Fälle, an denen er diese operative Korrektur vorgenommen hatte, anführen. Vor allem waren die Fälle noch so jungen Datums, daß über den Enderfolg zunächst nur Vermutungen aufgestellt werden konnten. Wir haben die Operation seitdem noch häufig gemacht und selbstredend auch die früher so behandelten Kinder genau weiter beobachtet. Jetzt, 3 Jahre nach jener Publikation Schedes, dürfte es den Fachgenossen interessant sein zu hören, welche Erfahrungen wir bis jetzt mit jener Methode gemacht haben, und ich werde in den folgenden Zeilen über unsere Tätigkeit und Erfahrungen der letzten Jahre genauer berichten.

Einige kurze Daten über die früheren Jahre seien mir zum Vergleich vorauszuschicken resp. geeigneten Orts einzuschalten erlaubt, um einen vielleicht einiges Interesse bietenden Gesamtüberblick über Schedes Tätigkeit auf diesem Gebiete zu geben.

Ich kann mich in vielen Pnnkten auf die Veröffentlichung von Petersen aus dem Jahre 1898 beziehen, der alle wichtigeren Momente unserer bisdaherigen Erfahrungen erschöpfend behandelt hat.

Zunächst haben wir die Erfahrung gemacht, daß mit den Jahren das Durchschnittsalter der behandelten Kinder immer geringer wurde. Es ist das ja ganz natürlich. Vor 10 Jahren war die Behandlung der Lux. cox. cong. noch fast eine Terra incognita. Allerdings waren schon früher dahin gehende Bemühungen von Pravaz, Schede u. a. in einzelnen Fällen von Erfolg gekrönt gewesen, aber die wirklich geheilten Fälle gehörten so sehr zu den Seltenheiten, daß man schlechthin die Lux. cox. cong. als ein unheilbares Leiden bezeichnete. Die Folge davon war, daß die meisten mit diesem Leiden behafteten Kinder überhaupt nicht behandelt wurden oder höchstens mit orthopädischen Stützapparaten, die mehr einen kosmetischen als einen therapeutischen

Zweck verfolgten. Sie mußten unter Umständen deshalb verordnet werden, weil durch das Hinaufrücken des Kopfes dieser auf den Ischiadicus drückte und so unerträgliche Schmerzen erzeugte.

Als nun nach dem Vorgange von Paci einige Chirurgen und Orthopäden, vor allem Schede, Lorenz und Hoffa, die Idee, die Lux cox. cong. wirklich zu heilen, mit Eifer aufnahmen und bald schon über Erfolge berichten konnten, wurden von allen Seiten die kleinen Patienten gebracht, die Ärzte wurden aufmerksam und wiesen ihrerseits die Eltern auf die neue Methode hin. Die Folge war, daß jetzt Patienten in jedem Alter zu den zunächst noch wenigen Orten zusammenströmten, um „eingerenkt" zu werden. Wir haben hier Patienten bis zu 36 Jahren gehabt (bei denen allerdings nie auch nur der Versuch der Reposition gemacht worden ist). Das weitere Bekanntwerden der therapeutischen Maßnahmen und Erfolge bei Ärzten und Laien führte in den folgenden Jahren dazu, daß die Kinder schon in früher Jugend, wenn sie laufen lernten, nicht nur beobachtet, sondern auch zum Chirurgen hingeschickt wurden. Dazu kam, daß bei den Chirurgen, die sich mit den Heilungsversuchen der Lux. cox. cong. befaßten, die anfangs hochgespannten Hoffnungen bald herabgestimmt wurden und sie die Lehre empfingen, daß es für einigermaßen Aussicht auf Erfolg bietende Eingriffe Grenzen gibt, die sowohl in den natürlichen Verhältnissen von Knochen und Weichteilen, als besonders auch im Alter der zu behandelnden Kinder liegen. Die Altersgrenze besonders nach oben wird ja von den verschiedenen Operateuren verschieden weit gesteckt, aber darüber kam doch allmählich Übereinstimmung zustande, daß das zweite bis fünfte Lebensjahr als Optimum für die Prognose zu betrachten ist, und jenseits des siebenten bis achten Jahres in den meisten Fällen wenigstens ein gutes anatomisches Resultat nicht mehr zu erwarten ist. Ich komme auf diesen Punkt zurück. Die Folge dieser Erfahrungen war auch wieder, daß allmählich eine Verjüngung des Krankenmaterials eintrat. Aus diesen Erwägungen heraus erklären sich die Zahlen der Statistik genügend.

Die Gesamtzahl der hier vom 1. Oktober 1895 bis 1. Januar 1903 [1]) in Behandlung gekommenen Lux. cox. cong.-Fälle betrug 242 Patienten; davon waren 22 Knaben und 220 Mädchen oder 9,09 Proz. Knaben und 90,91 Proz. Mädchen oder ein Verhältnis von ungefähr 1 : 10. Von

1) Es sind nur die eigentlich einer Behandlung mit dem Streben nach Reposition, also Heilung, unterzogenen Patienten gerechnet; bei oben erwähnten erwachsenen Patienten ist ein Repositionsversuch nicht gemacht worden; sie sind wie früher, mit orthopädischen Stützapparaten behandelt worden und in folgendem nicht mitgerechnet.

diesen Patienten waren 133 einseitig, 109 doppelseitig krank oder 54,95 Proz. einseitig, 45,05 Proz. doppelseitig. Im ganzen haben wir demnach Gelenke behandelt 351, davon bei Knaben 31, bei Mädchen 320 = 8,83 Proz. und 91,17 Proz.; das Verhältnis ist also ziemlich dasselbe wie das oben in bezug auf die Patienten ausgerechnete. Bei Durchsicht anderer Veröffentlichungen finde ich es seltsam, daß das Überwiegen der einseitigen Kinder über die doppelseitigen meist sehr viel mehr hervortritt als bei uns. Lexer z. B. zählt unter 77 Patienten nur 18 doppelseitige, Drehmann unter 130 nur 24. Hoffa hat unter 1018 zusammengestellten Fällen 370 doppelseitige und 748 einseitige; wir haben also relativ besonders viele doppelseitige zu behandeln gehabt. Wenn, wie einzelne Autoren angeben, die natürlichen Verhältnisse bei diesen schlechtere sind als bei den einseitigen, so sind wir also prognostisch relativ schlecht gestellt gewesen. Nach meiner persönlichen Erfahrung kann ich allerdings jene Annahme nicht bestätigen.

Unter unseren 133 einseitig kranken Kindern waren rechtsseitig 66, linksseitig 67, von ersteren 5 = 7,57 Proz. Knaben und 61 = 94,43 Proz. Mädchen. Von den linksseitigen waren 8 = 11,9 Proz. Knaben und 59 = 88,1 Proz. Mädchen. Unter den 109 doppelseitigen Patienten waren 9 = 8,25 Proz. Knaben und 100 = 91,75 Proz. Mädchen. Das Verhältnis der Knaben zu den Mädchen ist in unserem Krankenmaterial also ein für das weibliche Geschlecht besonders ungünstiges. Hoffa rechnet aus obigem Material von 1018 Fällen 12 Proz. auf das männliche und 88 Proz. auf das weibliche Geschlecht, also ein Verhältnis von 1 : 7.

Dem Alter nach zählte das jüngste der in Radikalbehandlung genommenen Kinder $1^1/_4$, das älteste 15 Jahre. Das Durchschnittsalter aller Kinder war 5,77 Jahre. Besonders interessant ist es, an diesem großen, sich über 7 Jahre und zwar gewissermaßen die Entwicklungsjahre der Behandlung der Lux. cox. cong. erstreckenden Material die Unterschiede des Durchschnittsalters der in Behandlung kommenden Kinder zu prüfen. Es sei folgendes bemerkt: Wenn auch der Wechsel der Behandlung, der auf besserer Erkenntnis und größerer Ausdehnung unserer Erfahrung beruhte, erst allmählich sich vollzog, so können wir doch in bezug auf speziell die Behandlung unseres Materials eine zeitliche Scheidegrenze setzen, nämlich den Zeitpunkt, von wo ab Herr Geheimrat Schede aus der Erkenntnis, daß die Anteversion des Schenkelhalses meist das wesentlichste Hindernis für die Retention des reponierten Schenkelkopfes bilde, die Konsequenz zog, diese Anteversion operativ zu beseitigen. Inwiefern die Anwendung dieser

neuen Methode einen Markstein in der Therapie und vor allem in der Prognose unserer Fälle bietet, werde ich später des weiteren auszuführen haben. Jener Zeitpunkt ist der Herbst des Jahres 1898 und trifft annähernd mit der oben schon erwähnten Veröffentlichung von Petersen zusammen. Ich möchte daher, um ein genaues Datum zu haben, den 1. Oktober 1898 als den festen Punkt annehmen und die vor diesem Zeitpunkt liegenden Fälle als im wesentlichen schon von Petersen besprochen betrachten, die nachher noch frisch aufgenommenen aber einer gesonderten Betrachtung unterziehen. Allerdings sind eine Anzahl Fälle, die vor dem 1. Oktober 1898 liegen, der Petersenschen Arbeit noch nicht zugrunde gelegt, da dieselbe schon im Frühjahr 1898 fertiggestellt wurde, aber diese Fälle sind der Hauptsache nach nach denselben Prinzipien behandelt worden und bedeuten noch nichts Besonderes, von den früheren Abweichendes mit wenigen Ausnahmen, die ich gesondert besprechen werde. Der Hauptgrund, jenen Zeitpunkt als Markstein zu wählen, liegt, wie gesagt, auf therapeutischem und prognostischem Gebiete und glaube ich auf diese Weise meine Darstellungen übersichtlicher zu machen, wobei ich jedoch nochmals betonen möchte, daß naturgemäß dieser Wechsel in unserer Erkenntnis der Hindernisse einer erfolgreichen Therapie und demzufolge der therapeutischen Maßnahmen nicht von heute auf morgen zustande kam, sondern sehr allmählich als Frucht langer Beobachtung.

Teile ich nun in bezug auf das Durchschnittsalter die kleinen Patienten ein in die, die vor dem 1. Oktober 1898 und die, die nachher in Behandlung kamen, so ergibt sich für erstere die Zahl von 6½ Jahren, für letztere die von 4 Jahren, trotzdem auch unter den Letzteren noch mehrere Kinder von über 10 Jahren sind, die meist nur transponiert werden konnten, die aber natürlich mit verrechnet sind. Um zu veranschaulichen, wie das Durchschnittsalter sich von den ersten Jahren der therapeutischen Inangriffnahme der Lux. cox. cong. ab successive verringert hat, habe ich die Patienten von 50 zu 50 zusammengestellt und finde dabei folgendes: Die Nummern 1—50 haben ein Durchschnittsalter von 6,78, die von 50—100 ein solches von 7,34, die von 100—150 ein solches von 5,42, die von 150—200 ein solches von 3,80 Jahren.

Aus diesen Zahlen erhellt, daß in den letzten Jahren der Durchschnitt so ziemlich das Optimum im Alter erreicht hat. Allerdings waren auch unter diesen Kindern noch einige ältere, aber wir sehen doch, daß die allmählich in weiteste Kreise eingedrungene Kenntnis von der Möglichkeit der Heilung der Lux. cox. cong. die Ärzte und Eltern mehr und mehr veranlaßt hat, die Kinder möglichst bald in chirur-

gische Behandlung zu geben. Darin liegt schon allein die Garantie besserer Erfolge.

Ich möchte im Anschluß an obige Altersstatistik in großen Zügen zeigen, wie gleichzeitig sich die Erfolge verhalten. Als Resultat unserer therapeutischen Bemühungen verzeichnen wir bekanntlich entweder eine Reposition, das Einstellen des Kopfes in die Pfanne selbst, oder die Transposition des ersteren an einen Ort der Wahl, wo seiner allmählichen Fixation bessere Bedingungen gegeben sind, als er sie bis dahin hatte. Die Reposition ist das Ideal, ist sie unmöglich, so begnügen wir uns mit möglichst guter Transposition[1]).

Wir hatten unter den vor dem 1. Oktober 1898 behandelten Gelenken als Erfolg unserer Therapie 78,73 Proz. Transpositionen und 21,27 Proz. Repositionen, also ein Verhältnis von ca. 4:1. Nach dem 1. Oktober 1898 war das Resultat 28 Proz. Transpositionen und 72 Proz. Repositionen, also ca. 1:2½. Berechnen wir auch hier die Fälle von 50 zu 50 zusammen, so ergibt sich:

Verhältnis der Repositionen zu den Transpositionen.

Fall	1— 50	20 Proz.	: 80 Proz.
=	50—100	6 =	: 94 =
=	100—150	45 =	: 55 =
=	150—225[2])	54 =	: 46 =

Wir sehen also ein stetes Günstigerwerden der Prognose. Mit fortschreitender Zeit der Beschäftigung mit der Lux. cox. cong. steigt die Zahl der erzielten wirklichen Repositionen, fällt die der erzielten Transpositionen. Ein Vergleich mit dem Durchschnittsalter zeigt ungefähr dieselben Verhältniszahlen. Besonders ungünstig sind die Fälle 50 bis 100. Es liegt das wohl daran, daß zu dieser Zeit der Hauptansturm besonders von älteren Kindern erfolgte. Die Zahl der in Behandlung genommenen Kinder fällt im ganzen langsam; das Krankenmaterial erschöpft sich teils, teils wurde unsererseits eine genauere Auswahl getroffen.

In bezug auf die Ätiologie und pathologische Anatomie der Lux. cux. cong. kann ich aus unserem Material nicht viel Neues

1) Reposition ist hier als Reposition + Rentation, also als Bezeichnung des Dauerresultates zu verstehen.

2) Ich fasse die letzten 75 Fälle zusammen. Ich habe bei dieser Zusammenstellung der Erfolge naturgemäß die Fälle weggelassen, die entweder als aussichtslos bald aufgegeben oder aus anderen Gründen vor Abschluß der Behandlung aus letzterer ausgeschieden sind. Dadurch reduziert sich für diese Statistik die Gesamtzahl etwas.

bringen. Einige Bemerkungen seien mir gestattet. Die verschiedenen ätiologischen Theorien hier zu wiederholen, lohnt wohl nicht. Sie sind in verschiedenen Arbeiten übersichtlich zusammengestellt und kritisch gewürdigt, so von Hoffa, Schanz, Heußner u. a.

Die Entwicklungsgeschichte hat uns gezeigt, daß das Becken sich aus dem zentralen Ende der Oberschenkelanlage bildet. Damit ist wohl der Streit, ob es sich bei der angeborenen Luxation um eine Trennung ursprünglich zusammengehöriger Teile, von Kopf und Pfanne, oder um ein Nichtvereinigtwerden derselben handelt, zugunsten der ersteren Ansicht entschieden, wie Schanz mit Recht hervorhebt. Schanz sucht nun die Kraft, die diese Trennung bewirkt. Die Beine liegen intrauterin in starker Flexion, Adduktion und Innenrotation, so daß die Knie vor der Brust, die Füße aber in gleiche Höhe mit dem Becken zu liegen kommen. Besteht nun Fruchtwassermangel, so werden die Beine fester an den Körper gepreßt, obige Stellung wird forciert und es resultiert aus der überstarken Flexion und Adduktion eine Art coxa vara, aus der Innenrotation die Anteversion des Schenkelhalses und ein Heraushebeln aus der Pfanne. Soweit Schanz, und die Erklärung erscheint plausibel. Ich möchte noch eine weitergehende Erklärung versuchen. Schanz sagt, es sei merkwürdig, daß mit der Lux. cox. cong. so selten dasjenige angeborene Leiden vergesellschaftet wäre, welches neben der Lux. cox. cong. das häufigste sei und ebenso in seiner Ätiologie auf Fruchtwassermangel zurückgeführt wird, nämlich der Klumpfuß. Ich möchte gerade aus der Seltenheit dieses Zusammentreffens einige Schlüsse ziehen. Nehmen wir an, daß die Luxation intrauterin dadurch entsteht, daß der kindliche Körper infolge von Fruchtwassermangel einen abnormen Druck seitens der Gebärmutterwand ausgesetzt wäre und dadurch infolge einer Übertreibung der oben erwähnten Stellung der Beine der Kopf von der Pfanne abgehebelt würde, so müssen wir wohl zugleich die Notwendigkeit zugeben, daß der Brustteil des Kindes zwar unter einem starken Druck steht, der Beckenteil aber nicht; denn um ein Hüftgelenk zu luxieren, ist es notwendig, daß die Beckengegend Platz hat, ihr Volum auszudehnen. Der Trochanter muß vortreten können, das Becken darf also besonders seitlich nicht unter zu starkem Druck stehen, denn der Abstand der beiden Trochanterkuppen voneinander, also der Querdurchmesser von Becken + Schenkelhals ist bei luxiertem Gelenk größer als bei intakten Verhältnissen. Wäre der intrauterine Druck an der Beckengegend ebenfalls zu hoch, so könnte wohl keine Luxation entstehen, sondern nur Verbiegungen des Schenkels in einem den Raumverhältnissen entsprechenden Sinne.

Wir müssen also annehmen, daß am Beckenteil der Druck wenigstens nicht größer ist als normal. Dann wird aber auch kein Klumpfuß entstehen, denn die Füße liegen ja in der Höhe des Beckens und stehen also unter dem hier herrschenden Druck. Das seltene Auftreten von Klumpfüßen scheint mir also für obige Theorie einer Druckdifferenz zwischen Brustteil und Beckenteil der Frucht zu sprechen. Schanz hat oft die Beobachtung gemacht, daß die luxierten Kinder eine rinnen- resp. muldenförmige Impression des Thorax zeigen, von der Schulter jederseits nach dem Processus xiphoideus sternie verlaufend. Hier haben die Arme gelegen; man könnte sich denken, daß hier also die Arme dicht am Körper gelegen haben, schräg median-vor-abwärts gerichtet. Werden dann die Beine nach oben einwärts geschlagen, also hyperflektiert und adduziert, so kommen sie etwa mit der Mitte des Oberschenkels auf die darunter liegenden Arme zu liegen, diese schräg kreuzend. Wirkt in dieser Stellung ein starker Druck auf die Knie, so könnte man sich denken, daß die unten liegenden Arme als Hypomochlion dienten, um den Kopf aus der Pfanne herauszuheben, auch hier aber unter der Voraussetzung, daß am Beckenteil der Druck nicht zu hoch ist, um ein Vortreten des Trochanters zu ermöglichen. Derartige Kindeslagen (Kreuzung der unterliegenden Arme und der darüber liegenden Beine) kommen sicher häufig vor; dann würde ich also Fruchtwassermangel, der einen erhöhten Druck erzeugt, und eine bestehende Differenz dieses Druckes an Brust und Beckenteil der Frucht für wesentliche ätiologische Momente der Luxation halten. Eine solche Druckdifferenz scheint mir, wenn überhaupt erhöhter Druck infolge von Fruchtwassermangel herrscht, schon dadurch bedingt zu sein, daß der Brustteil des Kindes + dem vorne übergeneigten Kopf + Arme und Knie ein wesentlich größeres Volum haben als der Beckenteil, also rein mechanisch die Uteruswand stärker dehnen. Zudem würde es wohl auch auf die Lage ankommen, die das Kind im Uterus einnimmt, bei der gewöhnlichen Lage, der Schädellage, liegt der Brustkopfteil des Kindes näher dem Cervix, der Steißteil näher dem Fundus, letzterer ist sicher, ausdehnungsfähiger und wird weniger fest sich um die Frucht anlegen als der erstere.

Es liegt mir fern, diese rein mechanischen Momente als alleinige Ursache der Lux. cox. cong. anzuschuldigen. Sie sollen nur das Moment darstellen, das die Luxation eigentlich erst zustande bringt. Die Vorbedingungen einer primären fehlerhaften Anlage der Gelenkkonstituentien müssen zuerst gegeben sein, nämlich das Vitium primae formationis von Ammons. Dafür sprechen viele Fakta:

Die häufige Doppelseitigkeit, die wir hier noch öfter sahen als andere Autoren, die oft zweifellose Erblichkeit, besonders auch die von Hoffa und Bade wohl zuerst betonte Tatsache, daß oft bei einseitig luxierten Kindern die Gelenkkonstituentien der anderen Seite auch pathologisch verändert sind. Wir haben das auch an nicht wenigen Röntgenbildern beobachtet, besonders die Abflachung des oberen Pfannendaches [1]). Auch der Umstand, daß das weibliche Geschlecht so sehr viel öfter betroffen ist, wird wohl rein mechanisch nicht genügend erklärt, wenn auch die mehr seitliche Richtung der weiblichen Pfanne sicher die Möglichkeit der Luxation erhöht. Die Spezifika des weiblichen Beckens gegenüber dem männlichen bilden sich im übrigen erst später aus, können also kaum angeschuldigt werden. Heußner hat konstatiert durch Untersuchung normaler fötaler Becken, daß bei weiblichen Föten das Gelenk durchgehends schlaffer und verschieblicher ist als bei männlichen (sämtliche Weichteile bis auf die Kapsel wurden vorher entfernt). Zuweilen konstatierte er bei ersteren sogar mäßige Abflachung der Pfanne. Daß die Pfanne im allgemeinen beim Embryo weniger tief und den Kopf umgreifend ist als beim Erwachsenen, ist von mehreren Autoren behauptet (Sainton, Schuster, Petersen), von anderen (Gegenbaur, Heußner) nicht bestätigt worden. In bezug auf die Erblichkeit haben wir folgende Fälle beobachtet: Zweimal waren zwei Schwestern, beide doppelseitig, erkrankt, einmal die Mutter und zwei Töchter, alle doppelseitig, einmal Mutter und eine Tochter, erstere doppelseitig, letztere einseitig. In einem Falle beobachteten wir eine doppelseitige Luxation bei Vater und Sohn, was bei der Seltenheit des Auftretens beim männlichen Geschlecht wohl auffallend ist.

Zur pathologischen Anatomie möchte ich zunächst bemerken, daß in den meisten unserer Fälle die Luxation eine solche nach oben vorne war, als die Kinder in Behandlung kamen. Selten stand der Kopf direkt über der Pfanne, noch seltener aber hinten. Der Kopf verläßt also nach unserer Erfahrung die Pfanne mindestens ebenso oft nach oben vorne, als nach oben hinten, wie auch Codivilla, Schede u. a. gegenüber Lorenz betonen. Codivilla sah mehrere Male eine Luxation auf der einen Seite entstehen, durch die zur Behandlung der erkrankten anderen Seite notwendigen Abduktion der Letzteren, also Adduktion der Ersteren. Hier beobachteten wir zweimal das gleiche und konstatierten, daß der Kopf nach oben vorne die Pfanne verließ. Ich reponierte in allerjüngster Zeit

1) s. unten.

(nach Schedes Tode) ein „einseitiges“ Kind und gipste es in mäßiger Abduktion einseitig ein. Nach 6 Wochen, während welcher Zeit das Kind zu Bett gelegen hatte, stand der behandelte Kopf in der Pfanne, dagegen war der andere luxiert, einfach durch die Adduktionsbewegungen, die das Kind im Bett gemacht hat. Hier besteht also die Anlage zur Luxation kongenital, diese selbst tritt

Fig. 1.

durch irgendeine accidentelle Veranlassung später ein. Fig. 1 zeigt das Röntgenbild. Die linke Seite ist reponiert, auf der rechten „gesunden“ ist der Kopf im Begriffe die Pfanne zu verlassen.

Den Hals fanden wir recht häufig lang und gut entwickelt, im Gegensatz zu Lorenz, der ihn meist verkümmert beobachtete. Wichtig ist zur Feststellung der Konfiguration des Halses, daß die Hüfte

zweimal photographiert wird, in Vorne- und Innenrotation der Patella. In ersterer Stellung scheint ein Hals oft stark verkümmert, der in Innenrotation sich als recht gut ausgebildet erweist. Die Ursache liegt in der bekannten Anteversion. Der nach vorne sehende Hals

Fig. 2.

und Kopf werden in die Frontalebene, also auf die Platte projiziert und erscheinen dadurch kürzer und difformer. Nicht selten allerdings haben wir auch hier die anderwärts beschriebenen kurzen und verkümmerten Hälse und difformen Köpfe gesehen, wie wir überhaupt so ziemlich alle Formen von Kopf und Hals ebenso wie von der

Pfanne, die beschrieben sind, an unserem Material beobachtet haben; auf Einzelheiten brauche ich da wohl nicht einzugehen.

Den Winkel zwischen Schaft und Hals haben wir ebenfalls im Gegensatz zu anderen Beobachtern mindestens ebenso oft vergrößert gefunden als verkleinert, ja einzelne Bilder zeigen ein fast senkrechtes Aufsteigen des Halses von der Trochantergegend aus.

Die Häufigkeit der Anteversion des Schenkelhalses ist von hier aus wohl immer am energischsten betont worden, sie ist jetzt wohl allgemein anerkannt. Lange hat sicher recht, wenn er sie nicht auf einen falschen Ansatz des Halses an den Kopf, sondern auf eine Torsion des oberen Teiles des Femur zurückführt. Die Füße unserer Patienten waren immer normal nach vorne gerichtet.

Fig. 3.

Einige eigentümliche Beckenkonfigurationen aus unserem Material hat schon Schede beschrieben. Mit Recht ist von ihm und anderen die große Wichtigkeit betont worden, die der richtigen Art der Photographie beizulegen ist, damit ein symmetrisches Bild beider Seiten entsteht. Die auch hier beobachtete fast regelmäßige Verdickung des Pfannenbodens ist schon oben erwähnt.

Einen eigentümlichen Befund zeigte das Kind Margot S. (Nr. 25 der angefügten Krankengeschichten):

Wir sehen (Fig. 2) eine hochgradige Atrophie der ganzen linken Beckenseite, die Pfanne ist gut entwickelt. Os pubis und Os ischii sind sehr klein. Der Sitzhöcker ist nach oben innen verdreht, so daß auf der Photographie das Foramen obturatorium gar nicht zu sehen ist (auf der rechten Seite deutlich). Die ganze linke Beckenhälfte scheint nach oben verschoben zu sein. Die Symphyse steht schief und ist recht breit. Die Pfanne steht viel höher als rechts, was einer Verkürzung des (reponierten) Beines gegen die andere Seite um 3 cm bedingt. Die Wirbelsäule ist mehrfach skoliotisch. Eine starke Skoliose mit der Konvexität nach rechts sitzt ganz nach unten an den untersten Kreuzbeinwirbeln und dem Steißbein. Eine entgegen-

gesetzte Skoliose sehen wir im Lumbalteil und eine der ersteren wieder gleichartige im Dorsal- resp. Halsteil. Wir haben es also mit einem der seltenen Fälle von kongenitaler Skoliose zu tun. Das Bild des Kindes zeigt Fig. 3 [1]).

Diagnose.

Das Kind wird zunächst veranlaßt, mit den Kleidern einige Male im Zimmer hin und her zu gehen und zwar möglichst legère, ohne daß es durch gewaltsame Muskelarbeit Gang und Haltung zu verbessern sucht, wodurch die pathologische Leistung verdunkelt wird. Dann wurden am entkleideten Kind der Gang und die Haltung beobachtet, eine einseitige Verkürzung durch Unterlegen von Brettchen verschiedener Dicke unter den betreffenden Fuß ausgeglichen, um zu beobachten, ob und wie sich eine eventuell bestehende Skoliose ausglich. Es folgt die manuelle Untersuchung des in möglichst passiver Haltung auf dem Tisch liegenden Kindes. Dieselbe hat zunächst die Verschieblichkeit des Kopfes gegen das Becken festzustellen. Diese ist natürlich bald stärker, bald schwächer, zu erkennen aber ist sie immer, wenn man den einfachen bekannten Handgriff anwendet, mit der gleichnamigen Hand den Unterschenkel des gerade auf dem Rücken liegenden Kindes bei gestrecktem Beine faßt und die ungleichnamige Hand (rechts die linke, links die rechte) am Becken so anlegt, daß der Daumen die Spina anterior superior fixiert und die übrigen Finger auf dem Trochanter major liegen. Schiebt man dann mit der den Unterschenkel haltenden Hand bei gestrecktem Beine letzteres hinauf und hinunter, so wird man bei genügender Muskelerschlaffung immer eine Verschiebung des Trochanter gegen die Spina feststellen können. Es ist dies differenzial-diagnostisch besonders wichtig gegenüber der Coxa vara, deren Abgrenzung gegen die Lux. cox. cong. Wolff oft für schwierig hält. Jetzt ist die Differenzialdiagnose wohl durch die Röntgenphotographie gesichert. Gelingt es durch Zureden nicht, die Muskelkontraktion auszuschalten, was besonders bei kleinen ungeberdigen Kindern nicht selten ist, so muß man die Narkose zu Hilfe nehmen, dann aber haben wir in sämtlichen Fällen die Verschiebung nachweisen können. Heußner betont, daß oft eine reflektorische Muskelkontraktion bei der Untersuchung eintritt. Bei zweien unserer Kinder konnten wir ohne Narkose nur eine linksseitige Luxation feststellen; die Narkosenuntersuchung zeigte, daß auch das rechte Gelenk verschieblich war.

1) Der Fall ist in der Zeitschr. f. orthop. Chir. Bd. XII, Nr. XXVII, genauer beschrieben.

Es wird jetzt gemessen wie hoch sich die Trochanterspitze über die Roser-Nélatonsche Linie hinaufschieben und wie weit sie sich durch manuellen Zug herabholen läßt, und die Differenz dieser Werte ist der Grad der Verschieblichkeit des Kopfes gegen das Becken. Die höchste hier gemessene Zahl des Hochstandes über der Roser-Nélatonschen Linie ist 11 cm, die niedrigste 1 cm, die größte manuell zu erzielende Differenz $5^1/_2$ cm. Redard glaubt als bemerkenswert hervorheben zu müssen eine zur Ausgleichung gebrachte Verschiebung von 3 cm. Wir haben hier vielfach sehr viel höhere Verschiebungen notiert und korrigiert. Will man den absoluten Hochstand des Trochanters über der Roser-Nélatonschen Linie feststellen, so ist es unbedingt nötig, bei einseitig erkrankten Kindern auch die andere, gesunde Seite auf diesen Punkt zu prüfen. Ich finde dieses Moment in der Literatur zu wenig gewürdigt. Wir haben in sehr zahlreichen Fällen auch auf der sonst ganz gesunden Seite einen gewissen Hochstand des Trochanters über der Roser-Nélatonschen Linie gefunden, also einen gewissen Grad von Coxa vara. Vielleicht bedeutet sie eine funktionelle Anpassung des relativ zu langen, gesunden Beines an das zu kurze, kranke. Für die Verkürzung ist natürlich dann der relative Hochstand der Trochanterspitze der kranken Seite, also die Differenz der beiden Seiten, maßgebend. Damit soll nicht gesagt sein, daß beim späteren Herabholen des Kopfes man den Kopf dann als in der Pfannenhöhe befindlich annehmen könne, wenn die Trochanterspitze bis auf den Stand der gesunden Seite gebracht ist, da der Winkel, in dem der Schenkelhals an den Schaft ansetzt, ja nicht auf beiden Seiten gleich zu sein braucht. Er ist es häufig nicht, wie manche Röntgenphotographien zeigen.

Ad 2 wird die manuelle Untersuchung uns meist über die Art der Luxation, also die Stellung des Kopfes zu der Pfanne, aufklären. Meist steht der Kopf oben von der Pfanne, entweder oben vorn oder oben hinten. Nach unseren Erfahrungen, besonders der letzten Jahre, ist die erstere Stellung die weitaus häufigere. Ich komme auf diese Wahrnehmung und die daraus zu ziehenden Konsequenzen für die Therapie zurück. Weiter können wir durch die manuelle Untersuchung oft auch schon über die Länge, Form und Richtung des Halses, über die Größe und Konfiguration des Kopfes, welch letztere Momente ja so sehr wichtig sind für die Reposition und Retention, Aufschluß erhalten. Diese Untersuchungen sind mitnichten durch die Röntgenphotographie überflüssig geworden, denn wir wissen, daß der Hauptmangel der Röntgenphotographie in

ihrer diagnostischen Wertigkeit für die Lux. cox. cong. der ist, daß sie uns wohl die Knochen, nicht aber deren knorpelige und bindegewebige Umhüllungen und Auflagerungen zeigt, die für die Reposition und Retention so äußerst wichtig sind. Hier kann die manuelle Untersuchung ergänzend eintreten. Durch Hin- und Herrotieren des Beines unter der palpierenden Hand kann man bei nicht zu fetten Kindern Vorder- und Rückfläche des Kopfes und Halses sich oft recht gut zur Betastung bringen.

Fig. 4a.

Über die Pfannenverhältnisse kann man sich dagegen keinerlei Aufschluß verschaffen, und hier liegt der Hauptwert der Röntgenstrahlen, indem sie uns über Tiefe und Größe der Pfanne und über die mehr oder weniger günstige Anatomie, besonders des oberen Daches orientieren, allerdings auch wieder mit der wesentlichen Beschränkung, daß die die Pfanne anfüllenden und meist ein sehr böses Hindernis für die Reposition bildenden knorpeligen und schwieligen Massen sich auf der Platte nicht fixieren lassen. Daß, wie Wolff hervorhebt, infolge verspäteter Verknöcherung des Beckens die Röntgenphotographie täuscht, ist doch wohl sehr selten.

Die Photographie ist also nach der manuellen Untersuchung das nächste Manöver, dem das Kind unterworfen wird. Seitdem wir die enorme Wichtigkeit der später zu besprechenden Anteversion des Schenkelhalses erkannt haben, pflegen wir von allen Kindern, bei denen diese Verhältnisse nicht manuell zweifellos festgestellt werden

können, zwei Bilder zu machen, das eine in Vornrotation des Beines, also in der Normalstellung, das zweite in einer Innenrotation um etwa 90 °. Der Vergleich dieser Bilder ergibt sichere diagnostische Anhaltspunkte in bezug auf obiges Moment, ein Punkt, den auch Heußner u. a. als wichtig hervorheben. Wir haben in den meisten Fällen gefunden, daß der Schenkelhals bei Innenrotation besser nach der Pfanne resp. dem Becken zu gerichtet war als in Vornrotation. Ein besonderes Beispiel ist Fig. 4 a und b, beide Bilder von demselben Kinde, a in Vorn-, b in Innenrotation des Beines. Die Wichtigkeit einer richtigen Einstellung der Lichtquelle ist vielfach betont worden.

Fig. 4 b.

Hatten wir so die diagnostischen Hilfsmittel erschöpfend angewandt, so konnten wir meist eine einigermaßen präzise Prognose stellen, wobei allerdings besonders die Weichteile, Knorpel usw., die die Pfanne ausfüllen und den Kopf umgeben, auch hier zur Reserve mahnten bis nach der ersten Reposition.

Die Prognose ist nicht immer von der Verschiebung abhängig, wir haben Fälle mit hochgradiger Verschiebung zur Heilung gebracht, während andere mit geringer Verschiebung große Schwierigkeiten boten.

Die Prognose wird sich auf eine vollkommene Reposition mit folgender Retention oder wenn diese nicht zu erreichen ist, auf eine zu erzielende gute Funktion bei Transposition zu erstrecken haben.

Eine Reposition ist bei jungen Kindern, und um solche wird es sich ja in Zukunft fast durchweg handeln, so gut wie immer zu erreichen. Die Frage, um die sich zur Zeit alles dreht, ist die der Retention. Die Reposition ist das Hineinsetzen des Kopfes in die Pfanne. Ob der Kopf hier genügend Halt bekommt, um ein späteres Gehen zu ermöglichen, hängt von der Konfiguration der Pfanne und des Kopfes und ihrem Verhältnis zueinander ab. Je kleiner und runder der Kopf ist, und je größer die Tiefe der Pfanne und je horizontaler ihr Dach, um so günstiger ist die Prognose. In dieser Hinsicht ist natürlich nicht nur die knöcherne Pfanne und der knöcherne Kopf, sondern zugleich die knorpelige und sonstige Bedeckung in Betracht zu ziehen. Das Röntgenbild kann also täuschen. Ist der Kopf zu groß oder zu mißgestaltet, um in die Pfanne eintreten zu können, so ist von einer eigentlichen Reposition keine Rede. Man kann ihn an den Pfannenort bringen, aber eine Retention dort wird nicht zu erzielen sein. Ebenso wird ein kleiner und gut geformter Kopf dann wenig Neigung haben nach der Reposition in der Pfanne zu bleiben, wenn das obere Dach der letzteren zu steil ist, also keinen Halt gewährt. Auf die Wichtigkeit der Anteversion des Schenkelhalses für die Prognose bezüglich Reposition und Retention komme ich zurück. Wir haben oft die Beobachtung gemacht, daß Fälle mit ganz geringer Verschiebung die schlechteste Prognose für die Retention gaben. Es erklärt sich daher, daß hier der Kopf beim Gehen auf dem oberen Pfannenrand hin- und hergeglitten ist und denselben abgeschliffen hat.

Eine Prognose für die Fälle, in denen ein gutes, anatomisches Resultat von vornherein nicht zu erwarten ist, zu stellen, ist nicht möglich, bevor man durch mehrmalige Behandlung erkannt hat, ob und wo der Kopf am Becken außerhalb der Pfanne einen genügenden Halt findet. Auch in diesem Falle wurde hier stets mehrfach versucht, den Kopf am Pfannenort festzuhalten; rutschte er aber immer wieder ab, so wurde eine möglichst gute Fixation an einer Stelle außerhalb der Pfanne erstrebt, die einen gewissen Halt zu geben imstande war und es wurde dann dort eine Nearthrosenbildung zu befördern gesucht.

Die Therapie

begann, wie aus dem letzten Satze schon hervorgeht, in allen Fällen mit dem Versuch, den luxierten Kopf in die Pfanne resp. an den Ort der Pfanne zu reponieren. In den günstigen Fällen, d. h. bei kleineren Kindern ohne großen Weichteilwiderstand, bei nicht zu großem, wohl

geformtem Kopf und relativ guter, mit nicht allzu derben Massen ausgefüllter Pfanne gestalteten sich die Repositionsmanöver sehr einfach: das narkotisierte Kind wurde in der von hier aus wiederholt beschriebenen Weise in den Schedeschen Extensionstisch gespannt, zunächst in Parallelstellung der Beine, dann wurden unter Extension von 20—50 kg je nach dem Widerstande der Weichteile und der Größe des Kindes über die unter dem Trochanter eingestellte Faust des Operateurs eine oder mehrfach wiederholte starke Abduktionsbewegungen gemacht unter gleichzeitiger verschiedener Rotationsstellung, meist Innenrotation des Beines. Dabei kommt der Kopf glatt herunter und wird meist sehr bald und leicht über den oberen resp. oberen vorderen Pfannenrand hinüber in die Pfanne gebracht, in die er mit einem oft gut hörbaren Krach und sichtbaren Ruck eintritt. Fixiert man jetzt in mäßiger Abduktion mit dem oben erwähnten Handgriff (Daumen auf die Spina anterior superior, die übrigen Finger auf den Trochanter, der zugleich möglichst gegen das Becken angedrückt wird) den Kopf in der Pfanne und hängt die Extensionsvorrichtung aus, so kann man einen starken Stoß mit der anderen Hand auf das Bein nach oben ausüben, ohne daß der Kopf die Pfanne verläßt und gleitet. Läßt die fixierende Hand nach und adduziert man allmählich, so verläßt in einem bestimmten Moment, der um so früher eintritt, je geringer der natürliche Halt des Kopfes in der Pfanne ist, der Kopf die Pfanne mit einem plötzlichen deutlichen Ruck und die Luxation ist wiederhergestellt. Meist kann man jetzt durch manuellen Zug und Druck auf den Trochanter bei entsprechender Rotationsstellung den Kopf leicht wieder reponieren und so den Zuschauern durch Wiederholung der Reposition und Reluxation ein klares Bild davon geben, daß die Widerstände siegreich überwunden sind.

Damit ist jedoch die Repositionsarbeit nicht erledigt. Herr Geheimrat Schede hat, wie auch Petersen schon erwähnt, in allen Fällen, nachdem in dieser Weise der Kopf in die Pfanne gebracht war, die typischen Lorenzschen Manöver noch angewendet, hier also nicht mehr als eigentliche Repositionsmanöver (als solche fanden sie eventuell auch Anwendung, siehe unten) sondern zu dem Zwecke, den Kopf tiefer in die Pfanne hineinzutreiben, die geschrumpften Kapselteile zu dehnen und vor allem auch die die Pfannentiefe ausfüllenden Bindegewebsmassen zu zerdrücken und zerquetschen. Das Kind wurde hierzu natürlich vollständig aus dem Apparat ausgehängt und auf den Tischteil desselben hinaufgeschoben.

Glaubte man in dieser Weise die Fixationsmöglichkeit genügend gefördert zu haben, so wurde das Kind wieder eingespannt, mit nur

geringem Zug, etwa 10—15 kg an jedem Bein. Es wurde das Optimum der Stellung des Beines in bezug auf Abduktion und Rotation festgestellt (die letztere wurde natürlich so gewählt, daß der Schenkelhals gerade nach der Pfanne sah, d. h. in die Frontalebene fiel) und dann der Gipsverband angelegt. Der letztere ist, wenigstens für diese leichten und einfachen Fälle, seit der Petersenschen und Schedeschen Arbeit nicht nennenswert verändert worden. Er wird am Becken und Oberschenkel über Filz, am Knie und Unterschenkel über einfachen Trikotschlauch angelegt (die Knöchelgegend wird eventuell, wenn starke Rotation dort Widerstände erwarten läßt, extra durch ein Stück Filz geschützt). Wir haben den ersten Verband meist bis zu den Zehen gemacht, wie es auch Heußner bei Rotationswiderständen empfiehlt, weil der Halt am Fuß gegen die Drehung doch einen wesentlich besseren Schutz gewährt als der am Knie, besonders bei fetten Kindern, und die Abduktionsstellung im ersten Verband meist doch so stark gewählt wird, daß die Kinder nicht gehen können.

Mit diesem Verbande werden die Kinder etwa 8 Wochen nach Hause entlassen. Ergibt nach Abnahme desselben die Röntgen-Photographie und die Untersuchung, daß der Kopf seinen Normalstand behalten hat, so kann meist schon ein sog. kurzer Verband gemacht werden, d. h. ein Gipsverband, der ca. 1 Zoll oberhalb des Knies endigt und eine solche Reduktion der Abduktion zeigt, daß das Kind gehen kann. Eventuell wird bei einseitiger Luxation eine hohe Sohle unter den gesunden Fuß gegeben, um die relative Verkürzung gegenüber dem abduzierten kranken Bein auszugleichen. Haben wir noch Neigung zur Außenrotation, was sehr häufig der Fall ist, so wird am Tage die von mir beschriebene Schiene angebracht, bei Nacht eventuell eine Aluminiumkappe, die denselben Zweck der Erhaltung der gewünschten Rotation verfolgt. Eine Verbesserung des Gipsverbandes für gewisse Fälle glauben wir noch dadurch erzielt zu halten, daß wir, wie teilweise schon Petersen beschrieben hat, in den Fällen, wo ein starkes Eindrücken des Kopfes nach der Pfannentiefe hin wichtig erschien, also besonders bei flacher oder stark ausgefüllter Pfanne, über dem Trochanter nach Fertigstellung des Gipsverbandes ein ca. 10 cm im Durchmesser haltendes Fenster aus demselben herausschnitten und eine Anzahl Filzplatten von etwas größerem Durchmesser als dem des Fensters hier einstopften, so daß sie ringsum unter den Rand des Gipsfensters untergeschoben wurden. Das Fenster wurde dann durch in Gipsbrei getauchte Watte und darüber gelegte Gipsbinde wieder geschlossen. Es entstand so auf dem Trochanter eine Filzpelotte, die einen weichen, aber doch kräftigen, in der Richtung der Achse des Schenkelhalses

hinwirkenden Druck ausübte und den Kopf in die Pfanne eindrückte. Will man einen derartigen Druck ausüben, ohne das Bein in allzu starke Abduktion zu stellen, die ja in ähnlichem Sinne wirkt, so ist diese Pelotte der beste Weg dazu, denn durch einfaches Eindrücken des erhärtenden Gipsverbandes an der betreffenden Stelle erreicht man nicht viel, da die federnden Weichteile dem zu sehr entgegenstehen. Wir haben uns oft überzeugt, daß man nach ziemlich energischer Ausführung der letzteren Methode (Druck mit der Hand auf den Gipsverband während des Erhärtens) nach der Fertigstellung des Verbandes noch mehrere Finger von hinten her zwischen Trochanter und Gipsverband einführen konnte. Zudem schützt die weichere Filzpelotte wohl besser gegen Decubitus. Eventuell kann man auch durch die Fenster Filzlappen einzwängen, die in Gestalt einer Mondsichel den Trochanter von hinten und oben her umgreifen, wodurch hier ein Wulst entsteht, der ein Abgleiten des Kopfes in dieser Richtung verhütet und gleichzeitig einen gewissen Schutz bietet gegen die Außenrotation durch Stütze des Trochanters von hinten her. Fig. 5 zeigt eine solche Pelotte, von der Innenseite des Gipsverbandes her photographiert. Hoffa läßt während des Gipsens durch einen Assistenten einen Druck auf den Trochanter ausüben; diese Stelle wird zuletzt eingegipst; ich möchte bezweifeln, ob auf diese Weise ein so festes Anliegen gerade an dieser wichtigen Stelle herbeigeführt wird als durch unsere Methode. Drehmann hält den seitlichen Druck auf den Trochanter für unnötig. Es hängt das wohl vom Grade der Abduktion ab; eine starke Abduktion ersetzt jenen Druck durch Hebelwirkung; ich komme darauf zurück.

Fig. 5.
Innenseite eines Filzgipsverbandes mit dicker von außen durch ein Fenster eingestopfter Filzpelotte auf, resp. oben und hinten vom Trochanter. *a* Lage für den Trochanter (Lux. sinistra).

In einfachen und günstigen Fällen (und von diesen spreche ich zunächst) waren wir oft in der Lage, nach Abnahme dieses zweiten Gipsverbandes, der ca. 1/4 Jahr getragen wurde, schon einen orthopädischen Beckengurt resp. bei „einseitigen“ Kindern geeigneten

Falles die alte Schedesche Abduktionsschiene zu geben, um so die zweifellos nicht geringen Nachteile einer allzu langen Gipsverbandbehandlung zu vermeiden. Diese Apparate wurden dann allerdings der Vorsicht halber oft noch recht lange getragen. Ob wir in einzelnen Fällen hätten etwas eher dem Kinde und den Eltern die Mühen, Kosten und Unannehmlichkeiten des Tragens dieser Apparate ersparen können, lasse ich dahingestellt. Herr Geheimrat Schede hatte an seinen alten Fällen so mancherlei Enttäuschungen erlebt, daß seine Vorsicht wohl begreiflich ist, zudem ist für die kleinen Patienten selbst die Last des Maschinentragens, wenn sie einmal daran gewöhnt sind, bekanntlich eine sehr geringe, und viele waren, wenn wir anfingen, zuerst stundenweise den Apparat wegzulassen, gar nicht einmal besonders erfreut darüber. Einzelne Autoren geben gar keine Nachbehandlung, andere beschränken die fixierenden Verbände sehr (Joachimsthal auf 3—6 Monate, Drehmann auf 7—8 Monate). Ich habe hierüber kein maßgebendes Urteil, möchte jedoch nach meiner Gesamterfahrung vor allzu frühem Weglassen der Verbände warnen, wie es auch Lorenz auf dem vorigjährigen Orthopädenkongreß tat.[1]) In einzelnen Fällen muß man ja allerdings von einer allzu ausdedehnten Nachbehandlung durch Apparate aus finanziellen Gründen absehen, sicher selten zum Vorteil des Patienten.

Das ist in großen Zügen der Gang unserer heutigen Behandlung in günstigen Fällen. Dieselben sind nach unserer Erfahrung nicht sehr häufig. In den meisten Fällen geht die Sache nicht so glatt, und mancherlei Schwierigkeiten sind zu überwinden und bedingen Modifikationen unseres therapeutischen Vorgehens.

Auf die Schwierigkeiten, die in zu hohem Alter der Patienten liegen, brauche ich nur ganz kurz einzugehen. Dieselben sind, was unser Material angeht, in der Petersenschen Arbeit eingehend gewürdigt, die die früheren Fälle behandelt, welche, wie wir schon sahen, ein wesentlich höheres Durchschnittsalter zeigten, als die späteren.

Die Reposition selbst ist nicht immer vom Alter abhängig. Wir haben noch 13- und 15jährige Kinder zu reponieren vermocht, während einzelne ganz junge große Schwierigkeiten machten. Hoffa sagt, bei Kindern über 8 Jahren gelänge die Reposition nie. Es hängt das doch von der pathologischen Anatomie ab, die auch bei älteren Kindern nicht gerade immer so ungünstig zu sein braucht, daß sie die Reposition unmöglicht macht. Die letztere kann ebenso auch bei kleinen Kindern einmal unmöglich sein.

---

1) Individualisieren von Fall zu Fall ist auch hier wohl das allein Richtige.

Die Schwierigkeiten, die sich der Reposition entgegenstellen, liegen teils in den Weichteilen, teils in den Knochenverhältnissen.

Sind die Kinder schon jahrelang gelaufen, so hat das Bein sich so sehr in die nach oben dislozierte Stellung eingewöhnt, daß die Muskeln, Sehnen, Fascien und Bänder geschrumpft sind. Spannten wir ein solches Kind in unsern Tisch ein, so zeigte sich bald, daß es einer sehr großen Kraftanwendung bedurfte, um den Kopf zum Herabrücken nach der Pfanne hin zu veranlassen. Wir haben erst allmählich gelernt, diese Kraft, deren Höhe wir ja an den in die Zugvorrichtung eingeschalteten Manometern genau ablesen konnten, richtig für den einzelnen Fall zu dosieren. Leider mußten wir diese Erfahrung mit einigen Nebenverletzungen bezahlen, die allerdings in den weitaus meisten Fällen sich unschädlich machen ließen, aber doch stets eine wesentliche Verzögerung der Heilung bedingten. Auch diese Nebenverletzungen fallen fast alle in die von der Petersenschen Arbeit besprochene Zeit unserer Tätigkeit. Während damals Züge von 80—90 kg an einem Bein bei größeren Kindern nichts Seltenes waren, sind wir in den letzten Jahren über 50 kg nur ganz selten hinausgegangen und haben dabei niemals mehr Störungen irgendwie ernsterer Art beobachtet.

Den Widerstand der Muskeln, besonders der Adduktoren hat Herr Geheimrat Schede früher meist durch stumpfes, subkutanes Zerreißen derselben am Beckenansatz entweder durch starke Abduktion mit gleichzeitiger Extension oder unter Hinzufügung von walkender Massage mit der Hand überwunden. Dabei trat öfter ein mehr oder weniger starker Bluterguß in die durch das Auseinanderweichen der Muskelfragmente entstehende subkutane Gewebslücke ein, der an der betreffenden Stelle die Bildung einer ausgedehnten sehr rigiden Narbe bedingte, welch letztere dann ein eventuell nötiges weiteres Herabholen des Kopfes durch ihre große Starrheit und Unnachgiebigkeit fast unmöglich oder doch nur sehr langsam und stufenweise möglich machte. Zuweilen riß auch die Haut entweder sofort oder später mit ein, wodurch die Verhältnisse weiter kompliziert wurden. In letzterem Falle mußte vor allem die Wundbehandlung eine sehr subtile sein, da eine derartige Rißwunde, besonders in direkter Nähe der Harn- und Stuhlentleerung, gegen Infektion natürlich besonders sorgfältig geschützt werden mußte. Dieser Schutz ist uns stets gelungen, eine ernstere Infektion von diesen Wunden aus haben wir nie zu beklagen gehabt.

Bei starker Spannung der Rektussehne wurde dieselbe unter der Spina subkutan tenotomiert. Diese Tenotomie ist ziemlich häufig auch an den Adduktoren gemacht worden, doch war, wenn dann

nachher ein starker Zug und größere Abduktion nötig wurde, der Erfolg bezüglich Bluterguß und derber subkutaner Narbenbildung ziemlich derselbe wie bei dem obigen stumpfen Verfahren. Wir hatten zuweilen den Eindruck, als wenn Hautrisse nach der Tenotomie noch leichter eintreten, vielleicht weil an der Einstichstelle des Tenotoms die tiefe Narbe mit der Haut fast verwuchs oder auch die Stichstelle als Locus minoris resistentiae in der Haut den Riß einleitete.

Einige zunächst bedrohlich aussehende Gefäßverletzungen hat ebenfalls schon Petersen beschrieben; sie sind ohne Störung geheilt.

Von wesentlich üblerer Prognose erwiesen sich Nervenläsionen, wie sie naturgemäß dann am leichtesten eintraten, wenn der hochstehende Kopf sich leicht herabholen ließ, wodurch der Ischiadicus und seine Äste (auf diese kommt es nach unserer Erfahrung fast allein an) eine plötzliche starke Dehnung erfuhr. Auch die Nervenverletzungen sind nicht absolut von dem angewandten Zug abhängig; wir hatten einzelne bei kleinen leicht zu korrigierenden Dislokationen zu beklagen und haben andererseits Kinder mit großer Verschiebung reponiert, ohne eine Spur einer Nervenschädigung zu beobachten. Es spielt da offenbar die persönliche Disposition eine Rolle.

Lockerungen der Kniebänder haben wir wohl nicht ganz selten beobachtet, doch glaube ich weniger, daß dieselben auf die allerdings ja am Fuß angreifende Zugwirkung zurückzuführen sind, als vielmehr allmählich durch die Bestrebungen und Apparate bedingt wurden, die zur Erzielung der wünschenswerten Rotationsstellung angewandt wurden und längere Zeit wirkten. Diese Apparate griffen in der ersten Zeit meist am Fuße an, später wurden sie so modifiziert, daß sie ihren Angriffspunkt am Knie suchten.

Wie gesagt, alle diese unangenehmen Nebenwirkungen der Einrenkungsmanöver beziehen sich auf frühere Jahre. Von allen haben wir in der letzten Zeit keine mehr zu beklagen gehabt, vielleicht mit alleiniger Ausnahme einiger Kniegelenkslockerungen, die nicht ganz verschwanden, weil wir auf richtige Rotationsstellung gerade in letzter Zeit einen erhöhten Wert gelegt haben. Ich komme darauf zurück.

Die Schwierigkeiten für die Reposition, die in der Knochenstruktur liegen, beruhen teils auf der Anteversion des Schenkelhalses, die ich, wie gesagt, unten im Zusammenhang besprechen werde, teils auf ungünstiger Konfiguration von Kopf und Pfanne. Ist die Pfanne sehr flach oder so klein, daß der Kopf nicht hinein kann, oder der Kopf so difform, daß er auch in einer guten Pfanne keinen Halt gewinnt, so kann man ja immerhin versuchen, den Kopf am Pfannenort längere Zeit fixiert zu halten und so eine Vertiefung

und allmähliche günstigere Konfiguration der Pfanne durch den Druck des Kopfes zu erreichen, aber meist werden, darin stimmen unsere Erfahrungen mit denen anderer Operateure überein, diese Bestrebungen damit endigen, daß der Kopf immer wieder abrutscht und man sich zuletzt mit einer Transposition begnügt, die ja unter Umständen eine recht gute Funktion gewährleisten kann. Der Reposition an den Pfannenort bieten die beschriebenen ungünstigen Knochenverhältnisse wenig Schwierigkeiten, die Retention aber ist meist unmöglich.

Gerade bei den schwierigen Fällen mit ungünstigen Verhältnissen ist bei Beurteilung der Erfolge ein großer Unterschied zu machen zwischen Reposition und Retention. In der ersten Zeit, als man sich mit der Behandlung der Lux. cox. cong. beschäftigte, triumphierte man, wenn es gelungen war, einen Kopf in die Pfanne zu bringen, und wir haben hier so gut wie andere Operateure uns oft gefreut, wenn mit dem bekannten hörbaren Ruck das Eintreten des Kopfes in die Pfanne signalisiert wurde, und auch wir haben dieses Eintreten als Zeichen des Sieges über die Lux. cox. cong. betrachtet. Sehr bald folgte die Enttäuschung, und man erkannte, daß die Reposition meist leicht, die Retention aber die Schwierigkeit sei, an der nicht selten alle Mühe scheiterte. In diesen schwierigen Fällen haben wir auch stets das mächtige Hilfsmittel, das die Lorenzschen Repositionsbewegungen für die Dehnung der Weichteile gewähren, ausgiebig benutzt, allerdings um dann nachher die eigentliche Reposition wieder durch Zug in unserem Extensionstisch zu bewirken, der nach dieser Dehnung natürlich besser wirken mußte resp. geringere Kraft erforderte. Dadurch wurden also die Gefahren zu starker Extension vermindert.

Um den glücklich reponierten Kopf in der Pfanne zu halten, hat man verschiedene Hilfsmittel. Eines der wirksamsten ist zweifellos eine starke Abduktion, weil durch diese der Kopf in die Tiefe der Pfanne hineingehebelt wird. Die extreme Abduktion bis zum rechten Winkel für jedes Bein haben wir in früheren Jahren auch zeitweilig akzeptiert, in den letzten Jahren jedoch verlassen. Wir haben mit der Abduktion die dauernde Extensionsstellung im Gipsverband so vereinigt, daß das Kind in unserem Apparat unter Extension eingegipst und nach Erhärtung des Verbandes erst der Zug gelockert wurde. Da der Verband am Knie über einfachem Trikot anmodelliert und fast stets noch der Fuß mit einbegriffen wurde, konnte auf diese Weise die Extension des Beines, also der Tiefstand des Kopfes, fixiert und beibehalten werden. Bei rechtwinkeliger Abduktion würden wir dadurch den Kopf von der Pfanne abgezogen haben. Einige Worte über unsere Stellungnahme zu der starken Abduktionsstellung folgen später.

Bei den Fällen mit ungünstigen anatomischen Verhältnissen wurde der genauen Adaptation des Gipsverbandes an den Trochanter durch die oben beschriebenen eingestopften Pelotten, sowohl auf als oben und hinten vom Trochanter, besondere Sorgfalt gewidmet. Hatte man dadurch nach Möglichkeit dafür gesorgt, daß eine Reluxation verhütet wurde, so ließen wir den ersten Gipsverband 6 Wochen bis 3 Monate liegen, während welcher Zeit das Kind das Bett hütete, teils wegen der Abduktion, teils weil meist der Fuß mit eingegipst wurde. Zeigte sich dann nach Abnahme des Verbandes, daß der Kopf reponiert geblieben war, so wurde, wie oben schon beschrieben verfahren, in schnellerem Übergang von Abduktion zu Adduktion, vom langen zum kurzen Gipsverband und Gurt, oder in langsamerem Tempo je nach der Gunst der natürlichen Verhältnisse. War dagegen der Kopf unter dem Gipsverband abgerutscht, entweder durch ungünstige Verhältnisse, oder aber indem das Kind infolge von interkurrenter Krankheit abgemagert und so der Gipsverband zu weit geworden war, so wurde entweder die Reposition wiederholt und ein erneuter Retentionsversuch gemacht oder der Kopf an der selbstgewählten Stelle, falls diese sich zur Transposition eignete, belassen und dort eine Fixation erstrebt. Bei Entscheidung dieser Frage spielt nicht nur die ärztliche Prognose eventuell erneuter Versuche eine Rolle. Oft kommt es auch vor, daß etwa die Eltern weitere Einrenkungen nicht wollen, oder es handelt sich um ein schwächliches Kind, das man nicht gern wiederholter Narkose aussetzt, oder finanzielle und soziale Verhältnisse kommen in Frage. Dann wird man sich eher mit der Transposition begnügen. Im allgemeinen kann man auch sagen, daß die Retention an dem Pfannenort bei einseitigen Kindern wichtiger ist als bei doppelseitigen. Bei ersteren bleibt bei Transposition stets eine mehr oder weniger große Verkürzung gegenüber dem tiefer, in der Pfanne stehenden gesunden Beine mit ihren Folgen (Skoliose, Beckenschiefheit usw.), während bei doppelseitiger Luxation weniger die Stellung der Köpfe, als ihre Festigkeit in Betracht kommen, da auch bei gleichmäßig transponierter Stellung die Beine gleichlang sind und, wenn die Köpfe feststehen, die Funktion eine gute ist. In letzterem Falle wird man sich also eher mit dem Resultate der guten Transposition begnügen können, als bei einseitigen Patienten, deren Hinken man infolge des Bestehenbleibens der einseitigen Verkürzung auch bei fester beispielsweise subspinöser Transposition nicht nennenswert bessert.

Ist dagegen der Repositions- und Retentionsversuch wiederholt gemacht worden und immer wieder Reluxation unter dem Verband

eingetreten, so sind eben der Heilung natürliche Grenzen gezogen und man muß sich mit möglichster Fixierung einer funktionell leidlichen Transposition begnügen und eventuell einseitige Verkürzung durch hohe Sohle ausgleichen. Bezüglich der Einzelheiten unseres Vorgehens kann ich auch hier auf Petersens Arbeit verweisen.

Die Transpositionsstellung kann nun natürlich verschieden sein. In den meisten unserer in Transposition fixierten Fälle steht der Kopf nach unten von der Spina anterior superior und ist durch Anstützen gegen diese vor dem Hinaufgleiten nach oben behütet (Luxatio subspinosa Schedes). Hatten wir uns infolge wiederholten Abgleitens des reponierten Kopfes zur Transposition an diese Stelle entschlossen, so haben wir die hier zu bildende neue Pfanne zu vertiefen gesucht. Zunächst galt es zu diesem Zweck, das weitere Abgleiten nach oben zu verhüten. Dies geschah zuerst durch Gipsverbände und Ausstopfen der Trochantergegend durch ein Fenster hindurch, genau so wie oben für die reponierten Gelenke mit flacher natürlicher Pfanne beschrieben, und zwar wurden in erster Linie die mondsichelförmigen Filzlappen eingestopft, die den Trochanter nach oben und hinten stützten. Außer diesen mondsichelförmigen wurden aber auch stets einige runde Lappen eingestopft zu dem Zwecke, den Trochanter gegen das Becken hin und damit den Kopf an die Stelle der Beckenschaufel zu drängen, wo die Andeutung der neuen Pfanne, sich zeigte. Diese Verbände wurden natürlich nicht unter nennenswertem Zug angelegt, da der Kopf ja an der Stelle stehen bleiben sollte, die er einnahm.

Hier möchte ich folgendes einschalten: Diese Gipsverbände, die den Zweck hatten, den subspinös transponierten Kopf fest gegen das Becken anzudrücken und daher mit dem Pelottendruck des eingestopften Filzpolsters versehen wurden, sind vielleicht die Ursache gewesen, daß wir hier bei einem Gesamtüberblick unserer Fälle, besonders der alten, viel häufiger die starke Anteversion des Schenkelhalses beobachtet haben, als das von anderer Seite berichtet wird. Den Zusammenhang denke ich mir so: Es ist nach Beobachtung unserer Fälle zweifellos, daß bei der Mehrzahl der Gelenke eine, wenn auch nur leichte Anteversion des Schenkelhalses, auch bei unbehandelten Kindern, besteht, wie es ja von allen Seiten jetzt ziemlich zugegeben ist. Sie gehört m. E. zur pathologischen Anatomie der Lux. cox. cong., sie ist aber natürlich lange nicht immer so stark, daß sie allein das wesentlichste Hindernis für die Reposition resp. Retention bildet. Eine geringe Anteversion wird noch keine Ursache sein, daß der Kopf in der Pfanne keinen Halt hätte. Wenn aber bei solcher Anteversion der Kopf subspinös oder sonstwo

vorn auf der Darmschaufel steht und man übt nun den oben erwähnten dauernden Pelottendruck auf den Trochanter aus, so wird man leicht die Anteversion verstärken. Denn dieser Druck wirkt immer senkrecht gegen das Becken hin, also bei antevertiertem Halse nicht in der Richtung von dessen Achse, sondern in einem Winkel zu dieser, der gleich ist dem Anteversionswinkel des Halses. Dieser Pelottendruck hat also den Effekt, den Hals allmählich ganz an die Beckenschaufel heranzudrücken, d. h. die Anteversion zu verstärken, da das Kind ja dauernd den Fuß nach vorne setzt, der durch diesen Druck erstrebten Außenrotationsbewegung also nicht nachgibt. Wir haben in früheren Jahren (vor der Zeit der Röntgenphotographien), als wir die Erscheinung der so häufigen Anteversion des Schenkelhalses noch nicht kannten, oft diesen Pelottendruck angewendet und zwar immer in der normalen Rotationsstellung des Beines, mit vorne stehender Kniescheibe. Dabei wird obige Wirkung eintreten. Seit wir die Verhältnisse genauer überblicken, haben wir stets zuerst das Bein in diejenige Rotationsstellung gebracht, daß die Achse des Halses genau senkrecht nach der Pfanne hin gerichtet ist. Drückt dann eine Filzpelotte im selben Sinne, so wird dieser Druck nur den einen gewollten Effekt haben, den Kopf gegen das Becken anzupressen, nicht aber mehr die unbeabsichtigte Nebenwirkung, den Schenkelhals noch mehr zu antevertieren als er es an sich schon ist. Wie gesagt, wenn ich unsere alten in der großen Mehrzahl subspinös transponierten Fälle überblicke, so sind hierbei eine solche Zahl von starken Anteversionen des Halses, daß es mir wahrscheinlich ist, daß dieselben durch jenen Druck auf den Trochanter entstanden resp. verstärkt sind. Ich finde heute manche von diesen Fällen, in denen der Kopf vorn deutlich zu fühlen, unter der Spina anterior superior steht und dahinter der Trochanter resp. die hintere Fläche des Schenkelhalses dem Becken anliegt, die Anteversion also ziemlich genau 90° beträgt. Eine ziemlich gute neue pfannenartige Vertiefung findet sich bei allen diesen Fällen unter der Spina anterior superior, so daß der Pelottendruck nach dieser Richtung sicher seine Schuldigkeit getan hat und dann ist ja jene Anteversion für die Funktion gleichgültig, wenn man auf die wirkliche Reposition verzichtet.

Eine interessante Transpositionsstellung mit recht guter Funktion ist die, bei der die Trochanterspitze in die Pfanne eingehakt ist und der Kopf vorne frei schwebt ohne eigenen Halt. Diese Form haben wir dreimal beobachtet, sie beruht auf extremster Anteversion des Halses und wird unten noch ihre Besprechung finden.

Mit einer guten haltbaren Transposition ist eine leidliche Funktion recht wohl vereinbar. Ich erwähnte oben schon den Unterschied in der

Funktion bei einseitig und doppelseitig transponierten Kindern. Bei den einseitigen resultiert aus jeder Transpositionsstellung eine Längendifferenz der Beine, die, wenn auch durch hohe Sohle und Beckenneigung ausgleichbar, stets ein unbefriedigendes Resultat ist. Denselben Übelstand hat man natürlich bei doppelseitigen Kindern, wenn die Köpfe an verschiedene Stellen transponiert sind. Es kommt das allerdings selten vor; fast immer ist nach unserer Erfahrung die Stellung die gleiche.

Die orthopädische Nachbehandlung der transponierten Ge-

Fig. 6.
Gewöhnlicher Beckengurt mit mondsichelförmiger Pelotte (*a*), die den Trochanter von oben und hinten stützt (Lux. sinistra).

lenke ist im übrigen die nämliche wie die der reponierten. Die Abduktionsschiene hat hier nur selten eine Indikation, dagegen sind die Gurte ziemlich die gleichen; die Pelotten richten sich natürlich nach der Stellung des Trochanters. Sie stützen den Trochanter in erster Linie da, wohin ein Ausrutschen des Kopfes aus der neu gebildeten Pfanne gefürchtet wird. In der letzten Zeit haben wir an den Gurt vielfach auch eine ähnliche mondsichelförmige Pelotte angebracht, wie sie nach obiger Beschreibung durch Einstopfen der entsprechend geformten Filzlappen in ein Fenster des Gipsverbandes hergestellt werden. Diese Pelotte umgreift den Trochanter von oben und hinten

und hindert nach dort ein Abgleiten des Kopfes (Fig. 6). Es ist diese Stütze besonders nach oben zweifellos wichtiger als der starke Druck auf den Trochanter von außen her, wenigstens in den späteren Stadien, wenn schon eine neue Pfanne angedeutet ist. Dann bohrt der Kopf durch die mit dem Gebrauch des Beines verbundene Bewegung, nachdem er, was Heußner wohl mit Recht für die erste Vorbedingung einer Pfannenneubildung hält, die Kapsel zerrieben und zum Schwund gebracht hat, sich allmählich diese Pfanne tiefer, wenn er durch gute Haltapparate fixiert wird. Die Gurte, wie wir sie in letzter Zeit meist gebrauchten, hat Schede beschrieben; die Mondsichelform ist dort noch nicht erwähnt.

Aufgegeben haben wir die Behandlung nur in sehr wenig Fällen. Auf sechs Fälle, die wegen erfolgloser unblutiger Versuche später mit Hoffascher Pfannenbildung behandelt wurden, komme ich zurück. Als direkt aussichtslos wieder weggeschickt (nach 2—4 Repositionsversuchen) wurden nur sieben Kinder. In einer geringen Zahl weiterer Fälle gaben die Eltern, meist gegen unseren Rat, bald die Behandlung auf (siehe unten).

Ist das in großen Zügen der Gang der Behandlung gewesen, so wäre auf einige Einzelheiten noch einzugehen.

Die Folge jeder Ruhigstellung eines Gelenkes ist mehr oder weniger hochgradige Versteifung desselben. Bei unserem Leiden haben wir oft eine lange Ruhigstellung im Gipsverbande, besonders des kranken Hüftgelenkes selbst und dann des Kniegelenkes. In den ersten Jahren ist auch dieser Übelstand mehr in den Vordergrund getreten infolge der durch die größere Schwierigkeit bei der Retention bedingten längeren Fixierung, als in letzter Zeit, wo durch die richtigere Therapie und günstigere Verhältnisse (Jugend usw.) die Gipsverbände nicht so lange gebraucht wurden. Im Hüftgelenk haben wir die meisten Schwierigkeiten gehabt mit der Abduktionskontraktur und der Neigung zur Außenrotation. Die Abduktion ist ja lange Monate, ja Jahre notwendig, man kann es meist auch nicht vorübergehend riskieren, sie aufzuheben, um das Gelenk nicht zu reluxieren. Dann ist es aber besonders der letzte Rest, dessen Beseitigung unendliche Mühe macht. Bei doppelseitigen Kindern arbeiten die Patienten selbst unwillkürlich durch das Bestreben, die Beine aneinander zu bringen, erfolgreich mit und braucht man hier selten besondere Maßnahmen. Hoffa steht auf demselben Standpunkte, wenn er mahnt, die Beweglichkeit bei Hüftsteifigkeiten nicht zu forcieren, sie kommt durch das Gehen von selbst. Bei einseitigen Luxationen ist die selbsttätige

Korrektur schwieriger. Die Kinder können ja durch Adduktion des gesunden Beines die zum Gehen nötige Stellung erzielen, und die letzten Reste der Abduktion sind oft ohne sorgfältig und lange ausgeführte passive Bewegungen, eventuell mit Hilfe von medikomechanischen Pendelapparaten, nicht zu beseitigen. In einzelnen Fällen mußten wir aus diesem Grunde Kinder ein oder mehrere Male narkotisieren, um ein Brisement forcé im Sinne der Adduktion zu machen (wir spannten sie eine Zeitlang in Narkose in Adduktion in unseren Apparat ein, s. z. B. die Krankengeschichte Nr. 11 am Schluß). Als Typus für die oft großen Schwierigkeiten auch bei doppelseitigen Kindern kann Krankengeschichte Nr. 34 dienen. Noch schwieriger gelingt die Beseitigung der Außenrotationsneigung. Das beste Mittel ist ja Eingipsen des Beines bis zu den Zehen in möglichst starker Innenrotation, damit die Außenrotatoren gedehnt werden und ich werde noch darauf zurückkommen, daß dieses Mittel ausgedehnte Anwendung findet als Vorbereitung zur Osteotomie, da nur einige Wochen. Muß man aber diese Außenrotation längere Zeit bekämpfen, so haben diese langen Gipsverbände sehr ihre zwei Seiten. Die Kinder können schlecht laufen, was nicht nur eine Unbequemlichkeit für sie ist, sondern ihre ganze Allgemeinentwicklung hindert, die Vertiefung der Pfanne hintanhält, den Knochen erweicht und die Muskulatur zur Atrophie bringt. Ferner wird durch diese langen Verbände das Knie und eventuell auch das Fußgelenk derart versteift, daß man nachher die größte Mühe mit der Mobilisation hat. Ein Gipsverband jedoch, der oberhalb des Knies endigt, ist wegen der zylindrischen Form des Oberschenkels, der für einen rotierenden Angriff gar keinen Faßpunkt bietet, durchaus ungenügend, um eine bestimmte Rotationsstellung aufrecht zu erhalten. Ist die Neigung zur Außenrotation einigermaßen erheblich, so genügt auch ein Miteingipsen des Knies nicht, um sie zu erhalten. Entweder man modelliert so genau an die nur mit Trikot bekleideten Kondylen des Femur oder die Kniescheibe an, daß es Decubitus gibt, oder man schützt diese Punkte durch Filz, oder wenn das Kind sehr fett ist, so dreht sich das Bein im Verband glatt herum, und wenn man die Kinder wiedersieht, liegt das Bein um 90° nach außen und der Kopf ist nach vorn reluxiert. In solchen Fällen muß stets der Angriff für die Rotation am Fuße gesucht werden. Wir haben das durch unsere Schienen zu erreichen gesucht, die die Rotation aufrecht erhalten und die obigen Nachteile der ganz langen Gipsverbände vermeiden, da die Kinder mit ihnen gehen und die Gelenke beweglich sind. In einzelnen Fällen allerdings ist das Anfassen am Fuß durch Knielockerung kontraindiziert. Hier haben wir uns

durch Aluminiumklappen geholfen, die den Kondylen des Knies gut angepaßt sind (nach einem Gipsnegativ hergestellt) und entweder mit Zapfen in den Gipsverband mit eingreifen, mit Rotationsvorrichtung, oder mit einem nach vorne schauenden Eisenstab versehen sind, an dessen oberem Ende eine Schnur eingreift, die mit über eine Rolle seitlich ziehenden Gewichten beschwert werden kann. Dieselben werden nur des Nachts getragen, was meist zur Erhaltung der Rotationsstellung genügt. Letztere Vorrichtung stellt eine permanente Extension im Sinne der Innenrotation dar. Zugleich wurden stets passive Bewegungen angeordnet im Sinne einer ruckweisen manuellen Innenrotation, wobei stets darauf zu achten ist, daß die diese Rotation ausführende Hand am Oberschenkel angreift, entweder dicht am Knie, wenn noch ein Gipsverband den Oberschenkel selbst einschließt, oder, wenn die Kinder keinen Gipsverband mehr tragen, auch höher oben. Des Nachts müssen stets die Zehen frei liegen resp. durch Draht- oder Holzgestell frei gehalten werden, damit nicht die lastende Bettdecke sie nach außen umlegt. Alle diese Maßnahmen, individualisierend für den einzelnen Fall, konsequent durchgesetzt, beseitigen allmählich die Neigung zu Kontrakturen. In den letzten Jahren haben wir überhaupt selten mit denselben zu kämpfen gehabt, früher spielten sie eine wesentliche und wenig erfreuliche Rolle.

Petersen macht auf die Schwierigkeiten der Beseitigung der Außenrotation aufmerksam. In einigen Fällen mußte später die Osteotomia subtrochanterica, um die Außenrotationskontraktur zu beseitigen, ausgeführt werden.

Im Knie handelt es sich ja nur um die Steifigkeit in Streckstellung, der man durch Konsequenz, eventuell mit Pendelapparaten, oder in schweren Fällen durch einmaliges Brisement in Narkose stets bald Herr wird. Lockerungen werden nach allgemein gültigen orthopädischen Prinzipien behandelt. Steifigkeit im Fußgelenk hat hier niemals einen ernsteren Grad erreicht.

Bezüglich der Nervenlähmungen ist oben schon das Nötige gesagt, ich habe den Angaben von Petersen nichts weiter hinzuzufügen. Nach seiner Arbeit sind noch einige Male vorübergehende Störungen des Peroneus zu konstatieren gewesen. In den letzten Jahren kamen auch diese nicht mehr vor und in Zukunft werden wir sie jedenfalls nur als ganz seltene Zugabe zu betrachten haben.

Sehr mißlich ist bei den Kindern, die lange in Gipsbehandlung gewesen sind, die große Muskelatrophie. Manche von unseren Kindern aus den ersten Behandlungsjahren zeigen heute noch diese Schädigung so stark, daß man, wenn man sie gehen sieht, glauben

sollte, sie wären nichts weniger als von ihrem wackeligen Gelenk befreit. Der Gang ist recht schlecht, der Oberkörper wackelt beständig hin und her. Bei genauer Untersuchung sieht man jedoch, daß fast immer eine gute Transposition besteht mit absoluter Festigkeit des Gelenks, das die Körperlast leicht trägt. Das Wackeln liegt allein an der Unfähigkeit der durch lange Inaktivität geschwächten Beckenmuskeln, den Rumpf zu halten. Der beste Beweis hierfür ist der, daß dieser Übelstand allmählich immer verschwindet, wenn die Kinder eine Zeitlang ohne Verband gelaufen sind. Diese Besserung läßt oft recht lange auf sich warten, so daß die Eltern zunächst recht traurig sind, aber ich habe sie bei keinem der nachbeobachteten Kinder vermißt. Das erste Zeichen dafür ist die Fähigkeit der Kinder, auf Kommando sich kurze Zeit ganz stramm zu halten, auch gerade zu gehen. Bald tritt Ermüdung ein und das Wackeln des Oberkörpers beginnt von neuem, doch werden allmählich die Muskeln kräftiger die Kinder lernen, immer weitere Wege in relativ normaler Haltung zu machen, allmählich sieht man auch deutlich, wie die atrophischen Muskeln sich wieder wölben, die runde Gesäßbildung sich wieder herstellt, der Trochanter nicht mehr seine pathologische Prominenz gegen die umgebenden Weichteile behält, sondern von den normalen Glutäalwülsten bedeckt und umgeben wird. Betrachte ich heute die Mehrzahl der alten transponierten Fälle, deren Mißerfolg bezüglich der Retention Operateur und Eltern so sehr deprimiert hatte, die jahrelang in Gips gelegen haben, immer wieder reponiert worden sind, um schließlich als Resultat unendlicher Mühen einen Gang zu zeigen, der sich fast in nichts von dem des unbehandelten Kindes unterschied, so muß ich mit um so höherer, weil vielfach unverhoffter Freude konstatieren, daß die weitaus größte Mehrzahl dieser Kinder in letzter Zeit nach Weglassen des Verbandes von Monat zu Monat besser geht und wir die sichere Hoffnung haben, von diesen erst behandelten transponierten Kindern die meisten auch nach früherer Anschauung prognostisch ungünstigen Fälle einem, wenn auch anatomisch unvollkommenen, doch aber funktionell sehr befriedigenden Ende zuzuführen. Ich habe bei Gelegenheit meiner Anwesenheit in Berlin zum letzten Chirurgenkongresse eines unserer ersten Kinder wiedergesehen, das doppelseitig transponiert, jahrelang trotz Festigkeit des neuen Gelenks sehr stark wackelte. Die Reparatur der allein schuldigen Muskulatur ist jetzt so weit gediehen, daß das Kind so gut wie vollkommen normal geht.

Wenn auch das beste und wichtigste Mittel zur Hebung der Kraft der atrophierten Muskeln die aktive Bewegung beim Gehen ohne

Verband ist, so kann man doch durch Massage, Widerstandsbewegungen, eventuell Elektrisieren, nachhelfen, Mittel, die ja allgemein bekannt sind.

Ist der Kopf an einer, wenn auch transponierten Stelle fest, so verschwindet resp. bessert sich allmählich bei Kräftigung der Muskeln auch die Lordose der Kinder. Petersen sah noch häufig solche bleiben, bei vielen Kindern ist sie später ganz verschwunden, bei fast allen wesentlich gebessert. Die Fixierung der Angriffspunkte der Muskeln beim auch in Transposition gefestigten Gelenk gegenüber dem labilen Zustand des Wackelgelenks ist jedenfalls die Ursache.

Skoliosen haben wir in der Behandlungszeit sehr selten gesehen, sie kamen natürlich nur bei Ungleichheiten der Beine vor, entweder bei einseitigen Kindern, oder bei solchen, deren beide Köpfe nach der Transposition verschieden hoch standen. Durch hohe Sohle sind sie wohl immer zu vermeiden resp. auszugleichen. Nur in einem Falle haben wir eine Zeitlang ein Aluminiumkorsett tragen lassen.

Eine weitere sehr lästige Beigabe auch einer kürzer dauernden Fixation der Knochen im Gipsverband und der Bettruhe ist die große dadurch entstehende Brüchigkeit der Knochen. Auch sie ist individuell sehr verschieden. Es sind uns Knochen (Femur) gebrochen einfach beim Versuch, sie stärker nach innen zu drehen, z. B. Fall Nr. 37 der angefügten Krankengeschichten. Im allgemeinen ist das Unglück ja nicht groß, da es meist nur einen Aufschub bedingt, bis die Fraktur geheilt ist. In früheren Jahren, als bei den älteren Kindern die Reposition in der ersten Sitzung nicht gelang, oder auch als erste Vorbereitung zu jener, haben wir oft wochenlang Gewichtsextensionen angewendet; die dadurch bedingte Bettruhe war sehr oft Ursache der Knochenbrüchigkeit. Redard hat jüngst veröffentlicht, daß er bei älteren Kindern als Vorbereitung zur Reposition eine Zeitlang eine Gewichtsextension von 4—6 kg anwendet. Ich möchte davon abraten. Das Gewicht ist zum Herunterholen des Kopfes zu gering und das Zubettliegen macht, wie gesagt, die Knochen brüchig.

Zum Schlusse der allgemeinen Besprechung einiges über unsere Stellung zur Frage der Abduktion und Rotation des Schenkels. Ich leite damit über zu dem Kapitel der hier geübten Nagelung und Osteotomie des antevertierten Schenkelknochens.

In den ersten Jahren der unblutigen Behandlung der Lux. cox. cong. wurde, wie gesagt, allgemein die Außenrotation des Femur als notwendig oder doch wünschenswert für die Reposition und den ersten Verband gehalten. Lorenz hat wohl am längsten daran festgehalten.

Später gab er sie für die Reposition selbst auf, behielt sie aber für die Retention noch bei, da er von der Annahme ausging, die Reluxation nach hinten sei die größte drohende Gefahr, die vordere Kapsel sei geschrumpft und müsse durch Andrängen des Kopfes geweitet werden. Auch hier haben wir in den ersten Jahren es nicht anders gemacht. Unsere ersten Kinder sind fast sämtlich zuerst mit Außenrotation behandelt worden, d. h. bei der Einrenkung wurde das Bein um ca. 90° nach außen umgelegt und im Gipsverband zunächst diese Stellung erhalten, verbunden mit starker Abduktion. Petersen beschreibt unser damaliges Vorgehen genauer, gegen Schluß seiner Arbeit erwähnt er jedoch schon, daß es für viele Fälle richtiger sei, die Innenrotation in den Vordergrund zu stellen. Es zeigte sich hier bald der große Unterschied zwischen Reposition und Retention. Eine Reposition gelang, wenn die Kinder nicht zu alt waren, meist, eine Retention blieb dagegen beim Übergang zur Adduktion und Vornerotation so gut wie immer unmöglich. Der prinzipielle Unterschied der Wertigkeit der Außenrotation und der Innenrotation scheint mir vom Grad der Abduktion abhängig zu sein. Würde man das Bestreben haben, den Kopf in Abduktionsstellung in der Pfanne zu erhalten, so würde die Außenrotation die beste Stellung hierzu sein, in Adduktionsstellung ist sie es nicht und zwar aus folgender Überlegung heraus: Eine starke Abduktion mit Außenrotation bedeutet stets eine gleichzeitige Flexion im Hüftgelenk. In dieser Stellung werden starke Muskelgruppen, zunächst die Abduktoren, dann der Extensor quadriceps und ganz besonders der Sartorius, wesentlich entspannt. Dadurch wird zwar die Reposition zweifellos erleichtert gegenüber der Schede'schen Extensionsmethode ohne stärkste Abduktion, bei der sämtliche Muskeln, nicht nur die Abduktoren, durch Zug überwunden werden müssen. Für die Retention ist jener Faktor aber m. E. mißlich; denn jene Muskeln werden nicht gedehnt, sondern schrumpfen im Gegenteil. Will man dann später in die doch notwendige Vornerotation und die Adduktionsstellung übergehen, so werden sie sich unverhältnismäßig stark anspannen und die Gefahr, daß der Kopf herausgehebelt wird, ist sicher sehr groß. Die Einrenkungsmethoden, die in starker Abduktion und Außenrotation den Kopf über den hinteren Pfannenrand reponieren, können für die Reposition rationell und erfolgreich sein, aber weil sie in einer Position des Schenkels arbeiten, die gewisse Hauptgruppen der pelveofemoralen Muskeln in möglichster Erschlaffung hält, korrigieren sie nur die Knochenstellung, nicht aber die pathologische Verkürzung dieser Weichteile, und die Folge ist, daß beim Übergang in die Normalstellung diese Weichteile, die auf einen

Hochstand des Kopfes oberhalb der Pfanne eingestellt sind und durch die sich allzusehr nach ihnen richtende Methode der Einrenkung nichts von ihrer pathologischen Verkürzung eingebüßt haben, den Kopf in seine alte Stellung zurückzuhebeln streben. Dies geschieht um so leichter, je mehr auch die knöchernen Konstituentien des Gelenks von der Norm abweichen. Die Folge ist also, daß diese letzteren Anomalien, besonders unter ihnen also auch die Anteversion des Schenkelhalses, weniger die Reposition selbst hindern; denn bei möglichster Ausschaltung der Weichteilwiderstände durch jene Abduktion, Flexion, Außenrotation ist die Repositionsmöglichkeit ziemlich unabhängig vom Ansatz des Halses an den Kopf. Schaltet man aber die Weichteilwiderstände durch Übergang zur Parallelstellung wieder ein, so kommt die Enttäuschung. Der Kopf wird an seine alte Stelle zurückgehebelt. Letzteres wird m. E. sicher auch dann öfter der Fall sein, wenn wirklich der Schenkelhals richtig an den Schaft angesetzt ist, also keine Eversion besteht. Denn bei schlechten relativen Verhältnissen von Kopf und Pfanne genügt die durch die Adduktion bedingte starke Anspannung der äußeren Beckenschenkelmuskeln, Abduktoren, Extensor quadriceps und vor allem des Sartorius, der sicher wohl die größte Spannungsdifferenz aufweist beim Übergang von Abduktion, Flexion, Außenrotation zur Adduktion, Extension und Vornerotation, um den Kopf nach oben zu dislozieren. Tritt nun aber die Anteversion des Schenkelhalses hinzu, fällt also bei Vornerotation der Patella die Achse des Halses nicht in die durch die Pfanne gehende Frontalebene, sondern mehr oder weniger in eine durch die Schaftachse festgelegte Sagittalebene, so wird in jener Normalstellung der Kopfe nicht mit seinem Hauptmassiv in der Pfanne stehen, sondern nur mit einer Ecke, seiner hinteren Kante, hineingehakt sein und meist bei der starken Inanspruchnahme dieses Haltes im Moment der Adduktion und Vornerotation wieder nach oben vorn dislociert werden. Ich möchte auch glauben, daß die Dehnung der einzelnen Muskeln, die bei den verschiedenen Pumpenschwengelmanövern ja zweifellos eintritt, an diesem Faktum nichts ändert, denn gipst man dann das Bein in der abduzierten und außenrotierten Stellung ein, so schrumpfen die Muskeln sofort wieder und bieten nach einigen Monaten sicher dem Nachgeben noch größere Widerstände als wenn sie gar nicht gedehnt gewesen wären, da zur natürlichen Verkürzung jetzt eine größere Starrheit durch Narbenschrumpfung infolge kleiner Läsionen des Parenchyms bei jener Dehnung, kleiner Blutungen usw. hinzukommt.

Im Augenblick gibt es wohl wenige Verfechter der Außenrotation

mehr. Es könnte also scheinen, als seien die vorstehenden Bemerkungen überflüssig. Dieselben richten sich aber auch gegen zu starke Abduktion, da es, wie gesagt ja wohl bekannt ist, daß ein sehr stark abduzierter Schenkel stets große Neigung hat, sich in Außenrotation umzulegen, schon beim gesunden Menschen. Es ist das wohl zumeist eine Wirkung des Sartorius, die bei der pathologischen Verkürzung dieses Muskels bei der Lux. cox. cong. sicher noch stärker eintritt. Ich glaube also, und unsere Erfahrungen haben das früher, als wir noch mit der starken Abduktion arbeiteten, bestätigt, daß letztere ohne Außenrotation gar nicht möglich ist. Dann tritt auch stets, wie gesagt, eine gewisse Flexion hinzu und obige Bemerkungen bestehen zu Recht.

Ganz anders liegen die Verhältnisse bei der Schedeschen Methode. Das Ziel der Behandlung ist, den Kopf in die Pfanne zu bringen und ihn bei der physiologischen Inanspruchnahme des Beines darin zu erhalten. Zu diesem Ende muß der Kopf herabgeholt werden, also die geschrumpften Weichteile müssen gedehnt, verlängert werden und zwar, und da scheint mir der Hauptunterschied zu liegen, nicht nur für den Moment der Reposition, sondern dauernd, und nicht nur einzelne Muskelgruppen, speziell die Adduktoren, sondern alle. Das Bein darf zur Reposition nicht in die Stellung gebracht werden zum Becken, in der die Insertionspunkte der Muskeln einander möglichst genähert sind, sondern es muß, wenigstens was die Weichteile anbetrifft, in der Stellung die Reposition erstrebt werden, in der das Bein nachher gebrauchsfähig ist. Eine gewisse Abduktion ist ja sicher rationell zu dem Zwecke, den reponierten Kopf in die Pfannentiefe hinein zu hebeln, aber sie darf nicht zu stark sein, daß die Muskeln an der Außenseite des Beckens nennenswert erschlafft werden und Gelegenheit bekommen, noch mehr zu schrumpfen, und vor allem, sie darf nicht mit Außenrotation kombiniert werden, was, wie oben bemerkt, bei der extremen Form nicht zu vermeiden ist.

Hier liegt der große Unterschied zwischen der angeborenen Luxation mit ihren der Retention so überaus ungünstigen Knochenverhältnissen und der traumatischen. Bei letzterer ist die Reposition die Hauptsache und ihr Haupthindernis liegt in den Weichteilen. Hier müssen die Muskeln möglichst im Moment der Reposition erschlafft sein, sonst ist jene unmöglich. Ist aber der Kopf in der Pfanne, so ist er sicher, da der Muskelzug ihn nicht reluxiert. Bei der angeborenen Form ist, das muß immer wieder betont werden, die Schwierigkeit nicht in der Reposition, sondern in der Re-

tention. Bei der traumatischen Luxation geht der Kopf schwer in die Pfanne, ist er aber dort, so bleibt er. Bei der kongenitalen Luxation geht der Kopf leicht an den Pfannenort, aber meist noch leichter wieder in die alte Stellung zurück.

Wir haben in den letzten Jahren im allgemeinen das Prinzip gehabt, die Abduktion jederseits nicht über 60° für den ersten und über 45° für die folgenden Verbände zu treiben. Um den Kopf herabzuholen, die Weichteile zu dehnen und sie gedehnt zu erhalten ist die Traktion im Schedeschen Tisch sicher das rationellste Mittel; der Gipsverband wird unter dem Zug angelegt, der nötig ist, den reponierten Kopf in der Pfanne zu erhalten, die Abduktion und Rotation werden nach obigen Grundsätzen fixiert und der Gipsverband sorgfältig modelliert; dann ist eine Schrumpfung der Muskeln nicht möglich; sie gewöhnen sich sofort in die Verlängerung hinein, denn eine Verkürzung kann nicht eintreten, da sie keinen Moment während der ganzen Behandlung dazu Gelegenheit haben. Dieser Faktor für die Reluxation fällt also weg, besonders da der spätere allmähliche Übergang zur vollkommenen Adduktion auch unter Zug stattfindet, indem nach Abnahme des ersten Verbandes das Kind sehr vorsichtig in den Tisch gespannt wird und zwar in der bisherigen Abduktionsstellung. Die Kurbeln werden angedreht und jetzt erst, also wieder unter Zug, wird die Abduktion vermindert und der neue Verband angelegt. Dabei ist kein Heraushebeln möglich.

Auf die sehr starke Kraft, mit der in der starken Abduktionsstellung der Kopf in die Pfannentiefe gehebelt wird, verzichtet also die Schedesche Methode für die Retention, sie ersetzt dieselbe durch den Druck auf den Trochanter. Dessen Wirkung ist zweifellos geringer als die des Hebelmanövers, aber dieser Nachteil scheint mir doch mehr als ausgeglichen zu werden durch die Dehnung aller Weichteile in der Normalstellung der Beine, der Adduktion, und die dadurch bedingte Garantie, daß diese mächtigen Gegner der Retention so gut, wie es überhaupt möglich ist, dauernd unschädlich gemacht werden.

Das andere wichtige Moment für die Möglichkeit der Reluxation ist die Anatomie der Knochen selbst. Über die Struktur von knöcherner Pfanne und Kopf und ihr Verhältnis zueinander brauche ich nichts mehr zu sagen. Hier sind Konfigurationen, die die Reposition resp. Retention unmöglich machen, nur durch die blutige Operation nach Hoffa zu beseitigen. Ein mindestens ebenso häufiges Hindernis weniger für die Reposition als für die Retention liegt in der sogenannten Anteversion des Schenkelhalses. Wie bekannt,

liegt sehr oft die Achse des Schenkelhalses bei Normalstellung (Patella vorne) nicht in der durch die Schaftachse fixierten Frontalebene, wie sie soll, sondern steht zu dieser Ebene in einem mehr oder weniger großen Winkel, bis zu einem rechten, so daß in letzterem Falle jene Halsachse also in die Sagittalebene fällt. Der Kopf tritt dadurch nach vorne, ja wir haben Fälle gesehen, in denen die Anteversion mehr als einen rechten Winkel betrug; der Kopf also auf dem Röntgenbilde direkt vorne außen zu sehen war.

Es hat mehrere Jahre gekostet, um dieser Tatsache allgemeine Anerkennung zu verschaffen. Schede hat schon sehr früh selbst darauf hingewiesen und durch Arbeiten seiner Schüler die Anteversion betont. Hoffa und Heußner waren wohl diejenigen, die außer ihm am meisten darauf hinwiesen. Später sind besonders Heußner und Codivilla für die Wichtigkeit der Anteversion eingetreten. Heußner war ziemlich der Einzige, der auf dem Orthopädenkongreß 1902 eindringlich hinwies auf die Anteversion und die aus ihr zu ziehenden Konsequenzen; auch später hat er sie wiederholt gewürdigt. Drehmann sagt (Orthopädenkongreß 1902) sehr allgemein: „Wird in extremer Abduktion der Oberschenkel nach innen rotiert, so geht der Kopf über den hinteren Pfannenrand aus der Pfanne heraus; bei geringerer Abduktion und extremer Außenrotation ist die Gefahr, daß der Kopf nach vorne und oben die Pfanne verläßt, vorhanden." Den ersten Teil des Satzes muß ich in seiner Allgemeinheit bestreiten. Es handelt sich doch darum, wie der Hals angesetzt ist. Besteht eine Anteversion, so hat man oft die größte Mühe (auch in starker Abduktion, die wir ja zur Reposition auch benutzen), den Kopf durch Innenrotation in die Pfanne zu bringen. Daß er sie nach hinten verlassen hat, haben wir nicht einmal gesehen, obgleich wir das Prinzip der Innenrotation vielleicht am weitesten getrieben haben. Man dreht eben so weit nach innen, bis der Kopf in der Pfanne ist, das Stellungsoptimum wird sich in der oben beschriebenen Weise der manuellen wiederholten Reluxation und Reposition leicht feststellen lassen. Man wählt dieses Optimum der Rotation in mittlerer Abduktion und schaltet vor allem die reluxierende Muskelschrumpfung dadurch aus, daß man den Gipsverband unter Extension anlegt. Den zweiten Teil des Drehmannschen Satzes können wir nach unserer Erfahrung um so lieber unterschreiben. Drehmann scheint sich auch in einem Irrtum zu befinden, wenn er sagt, Hoffa habe sich (nach der vorhergehenden Demonstration zu urteilen) jetzt auch für die Außenrotation entschlossen. Hoffa sagt selbst in seinem Lehrbuch (1902), „daß man nach gelungener Reposition das Bein in Ab-

duktion und einwärts rotierter Stellung eingipsen soll". Drehmann drückt sich, wie oben schon angedeutet, zu allgemein aus. Unseres Erachtens soll die Rotationsstellung von Fall zu Fall geprüft werden, sie soll die sein, in der der Schenkelhals in die Frontalebene fällt. Das ist aber infolge der Anteversion meist eine mehr oder weniger starke Innenrotation.

Fig. 7 a.

Photographiert man die Kinder in Vornerotation der Patella, so sieht man sehr oft den Hals stark verkürzt. Das ist zweifellos oft eine echte Verkürzung. Ebenso oft ist es aber eine Täuschung der nichtstereoskopischen Photographie. Der Kopf steht vor dem Trochanter und wird, in die Frontalebene des letzteren projiziert, ihm auf dem Bild näher rücken und dadurch den Hals verkürzt erscheinen lassen. Dreht man ein solches Bein nach innen und photographiert nochmals, so erscheint der Hals wesentlich länger, weil jetzt Kopf und Trochanter in eine der photographischen Platte parallele Ebene fallen. Sollte auf dieser Täuschung nicht die oben besprochene Ansicht beruhen, daß der Hals so gut wie immer sehr stark verkürzt ist? Er ist es zweifellos oft, aber so häufig wie z. B. Lorenz sagt, haben wir ihn nicht verkrüppelt gefunden, vorausgesetzt, die Photographie wird in Frontalstellung des Halses gemacht. Auch diese Beobachtung ist ein Beweis für die Häufigkeit der Anteversion. Fig. 7a und b sind Bei-

spiele für das verschiedene Aussehen des Halses, wenn dieselbe Hüfte in verschiedener Rotationsstellung des Beines photographiert wird. Bei a steht die Patella vorn, bei b ist das Bein um 90° nach innen gedreht.

Ob diese Anteversion auf einem anormalen Ansatz des Schenkelhalses an den Schaft oder einer pathologischen Rotationsstellung des oberen Teiles des letzteren beruht, ist praktisch wenig wichtig. Die letztere, von Lange herrührende Annahme ist wohl die wahrscheinlichere, schon deshalb, weil man so sehr viel Bilder sieht, in denen die Gegend des Ansatzes des Halses an den Schaft ganz normal gebildet ist, sobald man eben durch Innenrotation die Achse in eine Frontalebene bringt. Abgesehen davon, daß ein unrichtiger Ansatz des Halses an den Schaft ätiologisch kaum erklärlich wäre, müßte doch das Verhältnis des Halsansatzes zu den übrigen Knochenteilen des oberen Femurendes sich dadurch verändern, z. B. würde der Ansatz von seiner Stelle direkt gegenüber dem grossen Trochanter weg nach vorne rücken und sich jenem nähern, was nie der Fall ist. Über die Ätiologie der Anteversion ist vorne das Nötige gesagt.

Fig. 7 b.

Daß man einen Kopf, der infolge dieser Anteversion vor der Pfanne steht, nur durch entprechende Innenrotation reponieren kann, ist selbstredend, ebenso, daß, wenn die Anteversion einigermaßen hochgradig ist, etwa 30° übersteigt, von einer Retention keine Rede sein kann, sobald man die Kniescheibe wieder nach vorne rotiert.

Wie Herr Geheimrat Schede in seiner Publikation hervorgehoben hat, hat er es sehr oft den Zuschauern am eben reponierten Gelenk gezeigt, wie in solchem Falle bei Innenrotation und entsprechenden

Zug der Kopf in die Pfanne eintrat und dann auch bei erhaltener Innenrotation und mäßiger Abduktion fest in dieser stand und starke Stöße nach oben auf das Becken übertrug, ohne zu reluxieren, wie er aber, wenn langsam in die Vornerotation übergegangen wurde, sehr bald mit einem plötzlichen Ruck die Pfanne verließ und also die Reluxation hergestellt war. Wer das einmal in typischer Weise gesehen hat, kann nicht mehr an der Notwendigkeit, diese Anteversion zu beseitigen, will man ein gutes Resultat haben, zweifeln. Übrigens verlangen nach F. Lange auch die Kapselverhältnisse die Innenrotation; die hintere ist meist geschrumpft, die vordere gedehnt; das kann aus unseren Fällen bestätigt werden. Die Dehnung der vorderen Kapsel gestattet oft sicher eine so starke Außenrotation, daß der Trochanter in die Pfanne kommt, wie in der Literatur erwähnt und auch aus einzelnen unserer Bilder ersichtlich ist.

In welcher Weise die Beseitigung der Anteversion geschieht, hat Schede des näheren ausgeführt. Es sind seit seiner Arbeit wenig Änderungen in der Methode eingetreten.

Nach der Reposition machten wir zuerst sofort die Osteotomie, wobei sich aber zeigte, daß die Außenrotatoren des Beines zu stark auf das obere Fragment wirkten, so daß der dasselbe in der Innenrotation fixierende Nagel eine Rinne in den Knochen schnitt und die Außenrotation durch jene Muskeln nicht genügend hinderte. Wir legten dann zunächst das Kind ca. 3 Wochen in einen in starker Innenrotation angelegten Gipsverband (vom Becken bis zu den Zehen), um jene Außenrotatoren zu dehnen und für später unwirksam zu machen. Bald haben wir diese Vorbereitungszeit noch weiter verlängert bis zu 1/4 Jahr, wenn die Widerstände gegen die Innenrotation große waren. Es ist das nicht nur nötig, um während der Heilungszeit der Osteotomie ein stetes Ziehen nach außen zu vermeiden und so den Halt, den der Nagel gibt, nicht infolge Einschneidens des letzteren in den Knochen illusorisch zu machen, sondern auch deshalb, weil noch viel später, wenn die Knochenwunde längst vollkommen und in richtiger Stellung verheilt ist, das Bein eine sehr starke Neigung zur Außenrotation hat. Es ist zu bedenken, daß bei der Operation der ganze untere Teil des Beines gegen den oberen um viele Grade, bis zu 90° und mehr, nach außen rotiert wird, während das obere Fragment um ebensoviel Grade in einer bisher ganz ungewohnten Innenrotation gehalten wird. Durch letztere erleiden die Außenrotatoren eine starke Dehnung und Spannung; sie geben erst ganz allmählich nach und fügen sich in die erzwungene Verlängerung. In den Fällen, wo wir mehrere Monate vor der als notwendig erkannten Osteotomie die Beine

in äußerster Innenrotation (es ist oft zweckmäßig, dieselben zum Zwecke der Dehnung der Außenrotatoren stärker zu wählen, als die Eversion beträgt, und später bei der Einstellung des Kopfes in die Pfanne und der Osteotomie selbst etwas nachzugeben) eingegipst haben, haben wir kein Einschneiden des Goldnagels mehr gesehen; derselbe hat prompt seine Schuldigkeit getan und das obere Fragment in der Innenrotation erhalten so lange, als das durch die Osteotomie abgetrennte und nach außen umgerollte untere Fragment in der gewünschten Rotationsstellung angeheilt war.

Wie schon Schede bemerkt hat, haben wir zuerst ein Liegenlassen des Nagels drei Wochen lang für ausreichend gehalten, dabei aber die Erfahrung gemacht, daß oft nach dieser Zeit die Fraktur noch nicht genügend fest war, um dem Zug der Außenrotatoren zu widerstehen; wir sahen dann eine nachträgliche Außenrotation des oberen Fragmentes gegen das untere. Allerdings fielen diese Fälle zugleich in die Zeit, wo wir die vorbereitende Fixation des Beines in Innenrotation noch kurz wählten; es ist möglich, daß ein Liegenlassen des Nagels über drei Wochen genügt, wenn man vorher längere Zeit auf die Dehnung der Außenrotatoren verwandt hat. Wir haben jedoch von dem Liegenbleiben des Fremdkörpers über 5 Wochen nie irgendeine Schädigung oder Belästigung beobachtet, höchstens, daß die Kinder etwas unruhiger schliefen. Aber auch in letzterem Falle gaben sie nie einen Schmerz am Nagel an; wir würden dann zweifellos hier den Gipsverband geöffnet und nachgesehen haben, was nur in dem einen von Schede berichteten Falle notwendig gewesen ist und auch da nichts Pathologisches ergeben hat. Die Unruhe der Kinder des Nachts ist also mehr auf allgemeine Ursachen zu schieben: Nervosität, Erregbarkeit infolge mehrfacher Narkose, ungewohnte Umgebung, der die Glieder in einer bisher ungewohnten Stellung fixierende Gipsverband, vor allem die Osteotomie und natürlich zugleich auch der Nagel. Es hat sich aber jedenfalls keinerlei Grund herausgestellt, den Nagel früher zu entfernen bis er sicher seine Schuldigkeit getan hat und nach unserer Erfahrung ist das in 5 Wochen der Fall. Dann schneidet man in den an dieser Stelle erweichten Gipsverband über dem Nagelkopf (der, wenn er nicht über dem Verband hervorragt, beim Anlegen des letzteren durch einen aufgegipsten Wattebausch markiert wird) ein etwa handtellergroßes Fenster, entfernt die den Nagel umgebende Watte und Gaze, kann dann mit dem Finger oder der Pinzette den Nagel mit Leichtigkeit entfernen, da er nur mehr locker in seinem Lager liegt. Auf die Wunde wird ein kleines Bäuschchen Vioformgaze gelegt, darüber ein Bausch Krüllgaze oder Watte

und mit einer Kleisterbinde des Gipsfenster geschlossen. Nach 8 Tagen, bei Abnahme des Verbandes, ist die kleine Wunde ausnahmslos glatt geheilt.

6 Wochen liegt demnach der erste bei der Osteotomie angelegte Gipsverband. Das Kind wir dann wieder photographiert und in den meisten Fällen können wir jetzt einen Gehverband machen. Allerdings wird derselbe jetzt stets bis zur Wade herab angelegt, da wir schon seit mehreren Jahren aus den bei Schede angebenen Gründen die Osteotomie nicht mehr wie in den ersten Fällen dicht unter den Trochanter major, sondern etwa handbreit oberhalb des Knies machen und es hier doch wohl angebracht ist, nach 6 Wochen das nächste, so nahe gelegene Gelenk, das Knie, noch mit zu fixieren. Wir haben wiederholt beobachtet, daß die Osteotomiestelle bei Abnahme des ersten Verbandes noch federte, es ist also ein Verband bis zur Wade als zweiter zu empfehlen. Die Adduktion wird jetzt so gewählt, daß die Kinder gut laufen können. Ob dieser zweite Verband (von der Osteotomie ab gerechnet), einfach ohne Narkose und ohne die Gelenkkonstituentien weiter zu behandeln, angelegt wird, hängt vom Röntgenbilde ab. Zeigt es den Kopf gut in der Pfannentiefe stehend, so wird ohne Narkose ein Beckengipsverband bis zur Wade gemacht mit mäßigen Druck auf den Trochanter. Oft allerdings sieht man auch Bilder, wie Figur 8, wo der Kopf zwar richtig steht, es aber noch eines Eintreibens in die Pfannentiefe bedarf. Hier wird das Kind noch ein letztes Mal narkotisiert und ein kräftiger Druck von außen her, eventuell unter leichtem Zug, auf den Trochanter ausgeübt, wodurch der Kopf tiefer in die Pfanne getrieben wird. In den dann anzulegenden Gipsverband werden die oben erwähnten Pelotten eingefügt durch Ausschneiden eines Fensters auf dem Trochanter und Einstopfen mehrerer runder, eventuell, besonders wenn der obere Pfannenrand flach ist, auch

Fig. 8.

hufeisenförmiger Filzstücke auf resp. über dem Trochanter. Dieser Verband bleibt meist ein Vierteljahr liegen. Sehr oft kann dann schon ein Gurt gemacht werden, der je nach den Verhältnissen, wobei naturgemäß das Röntenbild wieder eine große Rolle spielt, verschiedene Konstruktion hat. Bei doppelseitigen Kindern mit guten Pfannen- und Kopfverhältnissen, bei denen es in erster Linie noch des Druckes von außen bedarf, um den Kopf in der Pfanne zu halten, resp. noch tiefer hineinzutreiben (es sind meist noch schwielige Massen in der Pfannentiefe, die das tiefe Eintreten verhindern), wird der Schedesche Gurt in seiner letzten Modifikation angewandt, dessen eine Pelotte einen regulierbaren Druck von außen her in der Richtung des Schenkelhalsachse ausübt, dessen zweite Pelotte den Trochanter resp. Kopf von hinten stützt und so sowohl einem Ausrutschen nach hinten als einem Umlegen des Beines nach außen mit Reluxation nach vorne vorbeugt.

Bei einseitigen Kindern haben wir gerade nach der Osteotomie als Nachbehandlung sehr oft die alte Schedesche Abduktionsschiene angewendet, die ja in idealer Weise das senkrechte Eintreiben des Kopfes in die Pfannentiefe besorgt. Ist der obere Pfannenrand schlecht, so haben wir den obigen letztkonstruierten Schedeschen Gurt mit der Modifikation verwendet, daß die Pelotte mehr mondsichelförmiger Gestalt war, und den Trochanter von oben und hinten umgreift. (Fig. 6.) Auch diese Pelotte ist sowohl in der Richtung nach dem Körper hin als von hinten nach vorne verschieblich und in jeder Stellung fixierbar.

In einzelnen Fällen ist nach der Abnahme des zweiten Gipsverbandes nach der Osteotomie die Neigung zur Außenrotation noch so stark, daß besondere Maßnahmen hiergegen erforderlich sind. Wir haben zunächst in allen Fällen den Eltern gelehrt, methodische Rotationsbewegungen auszuführen, indem das Becken des auf dem Rücken liegenden Kindes von einer Hilfsperson durch Niederhalten der Spina ant. sup. fixiert wird, während jemand anders den Oberschenkel rhythmisch nach innen rotiert, natürlich den Oberschenkel anfassend, damit nicht Lockerung der Kniebänder entsteht. Ist die Außenrotationsneigung stark, so haben wir die oben beschriebene Nachtkappe aus Aluminium anfertigen lassen, eventuell auch für den Tag eine seitliche, außen bis zum Fuß reichende und im Schuh befestigte Schiene am Gurt anbringen lassen. Nach einigen Monaten konnten stets diese Hilfsapparate entbehrt werden, da die Neigung zur Außenrotation allmählich verschwand und die ihr vorstehenden Muskeln sich in die neuen Verhältnisse fügten.

Wir haben die Osteotomie in dieser Weise zur Korrektur der

Anteversion des Schenkelhalses bis jetzt bei 66 Kindern oder bei 89 Gelenken ausgeführt. Die weitaus meisten Operationen sind von Herrn Geheimrat Schede selbst gemacht worden. Einige wenige habe ich in seiner Vertretung in den Ferien resp. noch nach seinem Tode bei vorher schon vorbereiteten Kindern, selbstredend genau nach denselben Grundsätzen ausgeführt.

Wir haben die Beobachtung gemacht, daß große Differenzen im Grad der Anteversion des Schenkelhalses bei doppelseitigen Kindern selten sind und ich möchte es für alle Fälle bei vorhandener beiderseitiger Anteversion für richtiger halten, wenn man schon osteotomiert, dann auch direkt beide Beine zu operieren. Die Gefahr ist sozusagen gleich null. Wenn überhaupt die Anteversion auf einer Seite so groß ist, daß dort die Operation nötig ist, so ist sie auf der anderen Seite mindestens sehr nützlich. Auf einige Grade kann man sie ja nicht diagnostizieren, den besten Anhalt hat man in dem Grad der Festigkeit des reponierten Kopfes in den verschiedenen Rotationsstellungen. Da wird man immer finden, daß, wenn auf der einen Seite eine Innenrotation nötig ist, sie auf der anderen auch eine größere Festigkeit bedingt, wenn der Grad, der notwendig ist, auch verschieden ist. Für die Kinder ist es ganz gleich, ob sie einseitig oder doppelseitig osteotomiert sind. Der Schmerz ist so gut wie gleich null, der Gipsverband ist derselbe, die Zeit des notwendigen Zubettliegens ist dieselbe und die Zeit und Art der Nachbehandlung auch; Störungen sind nach der Schedeschen Publikation (in der er einen glücklich verlaufenen Fall von Infektion mitgeteilt) gar nicht vorgekommen, wenn man nicht das längere Bestehenbleiben einer feinen Fistel an der Stelle, wo der Nagel gesessen hatte, welches in einem Fall eintrat, als solche betrachten will. Sie heilte später von selbst glatt aus (Krankengeschichte Nr. 20).

Codivilla hat die Osteotomie etwas modifiziert, ihre Berechtigung beweist er mit den Worten; „Die Eversion ist oft so accentuiert, daß durch eine Einwärtsrollung, die sie zu korrigieren vermöchte, die normale Funktion der distalen Gelenke des Gliedes beeinträchtigt werden muß“. Er führt die nötige Innenrotation aus, schlägt den Nagel ein und macht einen langen Gipsverband, in den der Nagel aufgenommen wird. Nach 10 Tagen schneidet er den unteren Teil des Verbandes weg bis zur Grenze des mittleren und unteren Oberschenkeldrittels, macht hier die Osteotomie, rotiert den unteren Teil des Beines nach vorne und gipst wieder ein.

Heußner will die Außenrotation bekämpfen durch Sehnenüberpflanzung.

Ich möchte am Schlusse die Krankengeschichten der seit dem 1. Oktober 1898, also seit dem Ausbau der jetzigen Methode, hier in Behandlung genommenen Kinder wörtlich bringen, soweit diese Behandlung bis zu Ende durchgesetzt ist. Einige aus ihr sich ergebende wichtige Fakta bedürfen noch einer kurzen Besprechung.

Wie aus den früher erwähnten Angaben hervorgeht, konnte die Statistik unsere Resultate durch die therapeutische Beseitigung der Anteversion erst allmählich günstig beeinflußt werden. Es ist klar, daß von dem Zeitpunkte an, wo Herr Geheimrat Schede seine Methode der operativen Beseitigung jener Difformität als die richtige erkannte, eine von vornherein zielbewußte Anwendung dieser Methode erst bei den Kindern Platz greifen konnte, die von da ab erst in Behandlung kamen. Angewandt worden ist die Methode aber auch noch bei einer Anzahl von Kindern, die damals schon eine mehr oder weniger lange Zeit in Behandlung sich befanden, sei es, daß eine schon vorher in Innenrotation erzielte Reposition jetzt durch die Osteotomie gesichert wurde, sei es, daß bisher mißglückte Repositionsversuche jetzt im Vertrauen auf das neu entdeckte Hilfsmittel der Retention mit neuem Mute in Angriff genommen wurden.

Ich muß da zunächst zugeben, daß die letzterwähnten Fälle kein sehr günstiges Resultat ergeben haben. Sie waren zum Teil schon jahrelang behandelt, wir hatten uns mit einer Transpositionsstellung begnügt, der Kopf hatte sich schon eine neue Pfanne geschaffen, Knochen und Weichteile hatten sich diesen neuen Verhältnissen angepaßt, die Kinder waren meist schon älter geworden: da ist es wohl erklärlich, daß ein Eingriff, der immerhin doch nur den Zweck verfolgen kann, von allen den Hindernissen, die der Reposition resp. der Retention entgegenstehen, eines zu beseitigen, nicht mit einem Schlage die vorher schlechte Prognose ins Gegenteil umkehrt. Diese Fälle haben jetzt nur mehr ein historisches Interesse, es verlohnt wohl nicht, näher auf sie einzugehen.

Diejenigen Fälle jedoch, die nach dem 1. Oktober 1898 in unsere Behandlung gekommen und unblutig behandelt sind, möchte ich noch einer kurzen gesonderten Besprechung unterziehen, da sie in ihrer Gesamtheit ein treues Bild von der Methode geben, die sich allmählich hier ausgebildet und zu einer, soweit sich das vorläufig überblicken läßt, endgültigen gestaltet hat.

Ich glaube, es wird genügen und sicher zur größeren Genauigkeit der Angaben beitragen, wenn ich mich auf die Beschreibung derjenigen Patienten beschränke, die ich selbst mitbehandelt und genau verfolgt habe. Daher lasse ich in diesem Kapitel die Patienten

der chirurgischen Universitätsklinik vollständig weg und lege nur die Krankengeschichten unseres Hospitales meinen Betrachtungen zugrunde. Weiter lasse ich die Kinder des letzten halben Jahres weg, die wohl noch kein Urteil erlauben. Dagegen werde ich natürlich auch die Kinder mitbesprechen resp. ihre Krankengeschichte bringen, bei denen die Osteotomie sich nicht als nötig erwiesen hat.

Dann sind zur Behandlung in dem betreffenden Zeitabschnitt gekommen 49 Kinder mit 66 Gelenken. Das Durchschnittsalter beträgt 4, 18 Jahre, das jüngste Kind war 3/4 Jahr, das älteste 13 Jahre. Für die Beurteilung der Methode scheiden von diesen Kindern einige aus:

Ein 9 jähriges Mädchen bot der Reposition infolge absoluter Unnachgiebigkeit der Weichteile so große Schwierigkeiten, daß wir die Behandlung als aussichtslos aufgeben mußten. Ein anderes 1 1/4 jähriges Kind wurde, nachdem die Reposition gelungen und der erste Gipsverband angelegt war, krank, und nahm so sehr ab, daß wir den Eltern nur eine vorläufige Sistierung der Behandlung raten konnten, bis das Kind etwas besser bei Kräften sei.

Bei 2 weiteren Kindern waren die Knochenverhältnisse so ungünstig, daß nur von der blutigen (Hoffaschen) Operation ein Erfolg zu erhoffen war (die Kinder waren 2 und 4 Jahre alt); die Eltern gaben auf diesen Bescheid hin die Behandlung auf.

Bei einem weiteren 1 1/2 jährigen Kinde wurde aus demselben Grunde diese blutige Operation gemacht mit gutem Erfolg (s. unten).

Drei andere Kinder (2, 1 1/2 und 3 Jahre alt) boten günstige Verhältnisse; als jedoch die Eltern von der Notwendigkeit der Osteotomie hörten, bekamen sie Angst und nahmen die Kinder weg.

Außerdem sind noch drei weitere Kinder auszuschalten: das erste bot sehr günstige Verhältnisse für volle Reposition, wenn man osteotomierte. Ohne diese Operation jedoch ging der Kopf stets wieder bei Vornerotation in die subspinöse Stellung zurück, wo er allerdings auch Halt hatte. Die Eltern begnügten sich aus Angst vor der kleinen Operation mit diesem halben Resultate. Das zweite Kind wurde reponiert, osteotomiert, und der Kopf blieb in der Pfanne, zeigte jedoch 1/2 Jahr nach der Operation, als wir das Kind zuletzt sahen, noch keine ganz absolute Festigkeit, so daß eine sorgfältige Nachbehandlung mit Gipsverbänden notwendig war. Die Eltern sind verzogen, unbekannt wohin, und haben seit einem Jahr das Kind nicht wieder gezeigt, über das Resultat weiß ich also nichts. Ein letztes Kind ist vor der in Aussicht genommenen Osteotomie in andere Behandlung übergegangen.

Diese Fälle müssen wohl zur Beurteilung unseres Verfahrens ausfallen.

An den übrigen 38 Kindern ist 34mal die Osteotomie und Nagelung in typischer Weise ausgeführt worden und zwar 7mal linksseitig, 7mal rechtsseitig und 10mal doppelseitig. Die doppelseitigen werden stets in einer Sitzung operiert. Es wurden also von 38 Kindern 24 osteomiert oder 63 Proz.

Die 38 Kinder hatten 50 Gelenke, an denen, wie gesagt 34mal die Operation gemacht wurde, also in 68 Proz. aller Gelenke. Die Resultate der Behandlung dieser 38 Kinder mit 50 Gelenken, die also seit der Ausbildung der jetzigen Methode in unserem Hospital behandelt worden sind und sich der hier geratenen Form der Behandlung unterzogen haben und ferner bis jetzt haben beobachtet werden können, sind folgende: reponiert und retiniert sind 36 Gelenke = 72 Proz., transponiert 14 = 28 Proz.

Über die transponierten ist zunächst folgendes zu bemerken: Bei Kind Nr. 4 handelte es sich um ein 11jähriges Mädchen mit sehr starken Weichteilen, besonders kräftigen Muskeln. Die Pfanne war sehr flach, es war bei der Reposition gar kein deutlicher Ruck bemerkbar, der bei günstigen Verhältnissen nie vermißt wird. Ein Blick auf die Krankengeschichte zeigt, daß auch, abgesehen vom Alter des Kindes, hier die natürlichen Verhältnisse sehr ungünstig waren und die Neigung, sich mit einer festen Transposition zu begnügen, begreiflich machen. Dasselbe gilt für Nr. 17, einen sehr kräftigen 11jährigen Jungen mit 6 cm Verschiebung (s. Krankengeschichte). Kind Nr. 34 war 10 Jahre alt, ziemlich kräftig. Sie war früher schon anderweitig behandelt worden. Beide Köpfe standen in annähernd subspinöser Stellung, glitten aber leicht ab. Auf Wunsch der Eltern wurde ein einmaliger Repositionsversuch gemacht. Die Köpfe kamen in die Pfanne, hatten aber hier gar keinen Halt, während sich in der Narkose zeigte, daß der Halt an obiger transponierten Stelle ein recht guter war, sobald das Bein um 90° nach innen gedreht wurde. Es wurde die Osteotomie in bekannter Weise gemacht, und die Köpfe stehen jetzt an jener Stelle ganz fest. In diesen drei Fällen handelte es sich um ältere Kinder, die schon jahrelang gelaufen waren. Sie werden in Zukunft wohl immer seltener in Behandlung kommen und wird sich dadurch die Prognose noch verbessern.

Interessant ist die Krankengeschichte des Kindes Nr. 22, eines 8jährigen, sehr kräftig entwickelten Mädchens, anderswo schon lange behandelt, mit doppelseitiger Luxation und ziemlich hochgradiger Verschiebung.

Auf Wunsch übernahm Herr Geheimrat Schede den Repositionsversuch, ohne den Eltern zu große Versprechungen zu machen. Gegen

Erwarten gingen beide Köpfe beim ersten Versuch glatt in die Pfanne, rechts mit deutlichem Repositionsgeräusch, links weniger ruckweise. Das rechte Bein stand in der Pfanne ganz fest bei Rotation um 90° nach innen, beim linken Bein war dieses Optimum der Rotation etwa 45°, doch war auch dann noch ein Druck auf den Trochanter nötig, um einen guten Halt zu erzielen. Zunächst wurde ein Gipsverband bis über die Wade in dieser Rotationsstellung gemacht. Nach

Fig. 9.

4 Wochen erfolgte die Osteotomie, die zuerst doppelseitig gemacht werden sollte. Die Eltern hatten jedoch sehr große Furcht, besonders vor den Schmerzen und Unbequemlichkeiten, die für das Kind aus der Operation resultieren möchten. Zu seinem eigenen späteren Bedauern hat Herr Geheimrat Schede sich in diesem einen Falle veranlassen lassen, die Osteotomie zunächst nur einseitig zu machen und zwar rechtsseitig, da er die Hoffnung hatte, es möchte vielleicht links, wo die Eversion schwächer war, ein Halt auch ohne Osteotomie er-

zielt werden können. Letztere Hoffnung hat sich nicht erfüllt. Die Photographie zeigt, daß das rechte osteotomierte Bein ideal in der Pfanne steht, das linke aber abgerutscht ist. Die Festigkeit ist auch links gut, aber die Differenz in der Länge der Beine bedingt ein starkes Wackeln beim Gehen, dem durch hohe Sohle abzuhelfen doch nur als ein sehr unbefriedigendes Resultat betrachtet werden kann angesichts der fast sicheren Gewißheit, daß man auch dieses Bein hätte in Repositionsstellung halten können, wenn man es damals mit osteotomiert hätte.

Fig. 10.

Einen ähnlichen Fall von solcher immerhin seltenen Verschiedenheit der beiden Seiten in bezug auf die pathologisch - anatomischen Verhältnisse und damit auch die Prognose bietet Nr. 2. Das Kind wurde wegen Anteversion beiderseits osteotomiert, doch genügte auch diese Besserung der Anatomie rechts nicht zum Halt in reponierter Stellung. Wir mußten uns mit Transposition begnügen. Links dagegen steht der Kopf dauernd in der Pfanne.

Eine weitere Transpositionsstellung ist Fall 37. Die Photographie (Fig. 9) ergibt, daß der Trochanter in die Pfanne eingehakt ist. Das Kind kam mit Gipsverband aus anderweitiger Behandlung hierher. Bei Abnahme des Verbandes zeigte es jene Stellung, zugleich den Kopf außen vorne stehend, also in kolossaler Anteversion, um weit mehr als 90° (Patella war nach vorn gerichtet). Es gelang beim ersten Repositionsversuch nicht, das Bein um mehr als 90° nach innen zu

drehen, was noch ungenügend war. Nach 4 Wochen, während deren das Kind in dieser Innenrotation im langen Gipsverband lag, um die Außenrotatoren zu dehnen, wurde der Versuch wiederholt, und die nötige Innendrehung (ca. 135 °) erreicht. Wieder Gipsverband in dieser Stellung; die Kniekehle sieht jetzt fast genau nach vorne. Nach 3 Wochen sollte der Kopf noch etwas in die Pfannentasche eingearbeitet werden, wobei dann das Unglück passierte, daß der durch die Ruhigstellung morsch gewordene Knochen unterhalb des Trochanters brach. Dadurch ging jede Möglichkeit der Einwirkung auf die Stellung des oberen Fragments verloren. Wir mußten uns darauf beschränken, die Fraktur in möglichst guter Stellung heilen zu lassen. Das Resultat ist das oben erwähnte, daß der Trochanter in der Pfanne und der Kopf vorne steht, die Festigkeit und der Gang sind sehr gut.

Das letzte der beschriebenen Kinder (38) habe ich selbst erst nach Schedes Tode osteotomiert. Das endliche Resultat ist wohl noch nicht zu übersehen, ich habe es als Transposition verrechnet, da der Kopf, wie die Photographie (Fig. 10) zeigt, auf dem oberen Pfannenrande steht. Dorthin ist er 2 mal zurückgekehrt, nachdem er mit Leichtigkeit reponiert worden war. Vor der Osteotomie stand er mehrere Zentimeter höher und nach vorne disloziert. Das Kind trägt jetzt die alte Schedesche Abduktionsschiene und hoffe ich mit ihrer Hilfe noch, den Kopf tiefer in die Pfanne zu drängen.

Das Kind Nr. 10 war so fett, daß der in Pfannenhöhe gebrachte, aber leicht gleitende Kopf durch den Gipsverband nicht gehalten werden konnte. Wir mußten uns mit Transposition begnügen.

Die Verhältnisse der übrigen transponierten Kinder gehen aus den Krankengeschichten hervor. Die ungünstige pathologische Anatomie ist die Schuld des Mißerfolges. Diese Fälle zeigen, daß man wohl durch Vervollkommnung der Behandlungsmethode die Resultate bessern kann, daß es aber für jede Therapie von der Natur gesetzte Grenzen gibt, die man mit der besten Methode nicht überschreiten wird. Wie hartnäckig gerade Schede stets wieder versucht hat, immer näher an diese natürliche Grenze heranzukommen und eine Heilung noch zu erzwingen, solange es irgend möglich, beweisen die unter Nr. 5 und 6 beschriebenen Fälle, in denen die Osteotomie deshalb wiederholt wurde, weil das erstemal die Innenrotation nicht genügend stark gewählt worden war. Wie die Krankengeschichten zeigen, konnte leider auch hier trotz aller Mühe des Operateurs und aller Geduld seitens der Eltern nur ein teilweiser Erfolg erzielt werden. Die Einzelheiten mögen in der Krankengeschichte nachgesehen werden.

Ähnlich mühevoll, wenn auch nicht in derselben Form wiederholter Osteotomie, war die Behandlung der Kinder Nr. 8 und 23. Auch hier konnte ein volles Resultat nicht erzielt werden. Bei Nr. 8 mußte nach der übrigen Behandlung noch eine Osteotomie der Tibia wegen pathologischer Torsion derselben gemacht werden (s. unten).

Was die reponierten Kinder anbelangt, so sehen wir, daß sie mit zwei Ausnahmen alle in dem Alter standen, welches wir als das Optimum für die Prognose ansehen, von $1\frac{1}{2}$—5 Jahren. Die eine Ausnahme ist das oben schon besprochene Kind Nr. 22, die andere ist Nr. 11, ein Kind von 13 Jahre, sehr kräftig entwickelt. Die Reposition gelang nicht beim ersten Versuch. Es wurde für 14 Tage ein Streckverband angelegt (das einzige Mal in den letzten Jahren), dann ging der Kopf beim zweiten Versuch glatt in die Pfanne, seitdem ist er reponiert geblieben (seit mehreren Jahren beobachtet). Unangenehm war in diesem Falle nur eine große Neigung zur Kontraktionsstellung des Hüftgelenkes im Sinne der Abduktion, die allein noch mehrere Narkosen und Gipsverbände nötig machte. Eine starke subkutane Läsion der Weichteile, besonders der Muskeln mit folgender Neigung zur Schrumpfung, ist wohl die Ursache. Jetzt ist das Kind geheilt und die Beweglichkeit der Hüfte so gut wie normal. Eine nennenswerte Anteversion bestand hier nicht.

Bei dem Kinde Nr. 14 war ebenfalls (wie bei Nr. 8, s. oben) die linke Tibia stark nach innen verdreht. Dieses Kind zeigte die seltene Erscheinung, daß am linken Bein eine starke Anteversion (90°) des Schenkelhalses bestand, während der rechte Hals normal angesetzt war. Dementsprechend wurde nur links osteotomiert. Auch die Tibiatorsion zeigte sich nur links. Diese beiden Fälle (Nr. 8 und Nr. 14, letzterer links) sind die einzigen, die diese Torsion der Tibia nach innen zeigen. Es ist dies wohl nur so zu erklären, daß hier eine mäßige Anteversion des Halses bestanden hat, die, sobald der Kopf in nach vorne luxierter Stellung stand, nicht ausgereicht hat, um die Patella nach vorne zu stellen, sondern diese etwas nach außen sehen machte. Das Bestreben des Kindes, den Fuß in die Normalstellung (Zehen nach vorne gerichtet) zu stellen, hat dann die Torsion der Tibia bewirkt, mit anderen Worten: der Anteversionswinkel des Halses war kleiner als der Winkel, um den der Hals sich drehen mußte, um aus der Normalrichtung nach der Pfanne hin in die pathologische, nach der vorderen Darmschaufelgegend, wo der Kopf stand, zu kommen. Dann mußte, sobald der Kopf letztere Stellung einnahm, das Bein etwas nach außen umgelegt werden und, um dem Fuß zum Gehen die Richtung nach vorne zu geben, mußte im unteren

Teil des Beines, hier also in der Tibia, eine Torsion nach innen entstehen. Bei der Osteotomie des Femur wurde die Patella nach vorn gerichtet, um die Drehungsachse des Kniegelenkes in die Frontalebene zu bringen. Das bedingte jetzt ein nach Innengerichtetsein der Fußspitze, die durch die zweite Osteotomie der Tibia und Außenrotation des unteren Fragmentes ausgeglichen wurde. Der Fuß mußte um einen größeren Winkel nach außen rotiert werden als das Knie, daher war eine doppelte Osteotomie nötig. Die beiden Osteotomien wurden natürlich in verschiedenen Sitzungen gemacht, zuerst die des Femur und später nach Heilung dieser die der Tibia.

Die übrigen Fälle sind in typischer Weise glatt verlaufen. Ich brauche auf Einzelheiten nicht weiter einzugehen, eventuell geben die Krankengeschichten Auskunft.

Zum Schlusse möchte ich noch hervorheben, daß trotz der wesentlichen Verbesserungen der Resultate des unblutigen Verfahrens (soweit man ein eventuell mit subkutaner Osteotomie verbundenes Verfahren noch unblutig nennen kann) die eigentliche blutige Operation nach Hoffa-Lorenz hier immer noch gemacht worden ist. Unter sämtlichen eingangs der Arbeit erwähnten Patienten des Hospitals und der chirurgischen Klinik ist diese Operation an 10 Gelenken ausgeführt worden, meist bei älteren Kindern, einige Male auch bei jüngeren. In der Regel wurde allerdings immer zuerst versucht, auf unblutigem Wege zum Ziele zu kommen und erst in den letzten Jahren hat Schede in einigen Fällen, in denen die Röntgenphotographie von vornherein die Aussichtslosigkeit dieser Vorgehens zeigte, sofort zur Pfannenbildung geraten und, wenn die Eltern einverstanden waren, diese ausgeführt. Ich erwähnte allerdings schon, daß mehrere Male der Vorschlag, blutig zu operieren, die Patienten verscheuchte und anderwärts Hilfe suchen ließ.

Die Operation wurde stets nur einseitig gemacht.

Im übrigen sind der Fälle zu wenige, um irgendwie eine kritische Besprechung an sie anzuschließen. Zwei Kinder sind im Anschluß an die Operation an Sepsis gestorben, eines von 1½ und eines von 7 Jahren, ein Unglück, das sicher mehr zufällig ist und keineswegs gegen die Methode verwertet werden kann. Drei 11jährige Kinder sind mit Ankylose geheilt, die allerdings wohl in zwei Fällen bei mehr Geduld der Eltern, die die Kinder gegen unseren Rat während der mediko-mechanischen Nachbehandlung wegholten, hätte vermieden werden können.

Bei einem 15jährigen Kinde wurde die Resektion des Kopfes

nach Hoffa gemacht. Die Verkürzung ist ziemlich hochgradig, die Festigkeit ist gut, die Beweglichkeit des „Gelenkes" sogar sehr gut.

Die drei jüngsten Kinder, 3½, 2½ und 1½ Jahre alt, sind alle gut geheilt, haben ein festes, gut bewegliches Gelenk ohne Verkürzung des Beines. Das Resultat ist also bei diesen kleinen Kindern ein sehr gutes.

Es ist bei unseren Fällen in einzelnen die Hoffasche, in anderen die Lorenzsche Schnittführung gewählt worden, bei älteren oder korpulenteren resp. muskelkräftigeren Kindern schien die letztere besseren Zugang zu schaffen. Ein nennenswerter Zug am Bein, wie ihn Hoffa übt, hat sich während der Operation kaum als nötig erwiesen, da der Kopf zur künstlerischen Pfannenbildung praktischer seitwärts aus dem Weg gehebelt wurde. Zur Reposition ist natürlich oft ein starker Zug notwendig. Da hat sich wieder unser Tisch sehr bewährt. Er stand neben dem gewöhnlichen Operationstisch. Nach Vollendung der Pfannenbildung wurde das Kind herübergelegt, eingespannt und es gelang dann mit Ausnahme eines älteren Kindes, bei dem mehrere Tenotomien nötig wurden, mit Leichtigkeit den Kopf zu reponieren. Tamponade, Wund- und Gipsverband gestalteten sich dann äußerst einfach und gingen schnell und nötigenfalls ohne weitere Assistenz als der die Gipsbinden reichenden Schwester von statten. Der Schenkelkopf mußte meist etwas zurecht geschnitten werden, da er selten normal geformt war. Bei den kleineren Kindern war die Difformität gering, was sicher für die spätere Beweglichkeit von Wichtigkeit war, da der intakte Knorpelüberzug des Kopfes in der neu gehöhlten, also eine frische Wundfläche bildenden Pfanne nicht so leicht verwächst als der durch Zurechtstutzen seinerseits auch wundgemachte. Die Wundbehandlung wurde im allgemeinen nach den Hoffaschen Vorschriften gehandhabt. Bei dem 1½jährigen Kinde ist die Wunde primär genäht worden und glatt verheilt. Das Kind war sehr zart, hatte wenig Weichteile in der Trochantergegend und so begnügte Schede sich in diesem Falle mit einer Drainage, die nach drei Tagen entfernt wurde.

Im allgemeinen besteht auch heute noch der Satz zu Recht, daß die Fortschritte in der unblutigen Behandlung wohl die Indikation zur künstlichen Pfannenbildung wesentlich eingeschränkt, im übrigen aber diese Operation nicht diskreditiert oder überflüssig gemacht haben. Es gibt eben Fälle, wo ein knöcherner Halt für den Kopf nicht vorhanden ist und für diese Fälle gibt es keine andere Therapie, als die operative Schaffung eines solchen Haltes. Zu diesem Ende ist aber auch heute noch die Hoffa-Lorenzsche Methode die absolut dominierende.

Krankengeschichten.

1. Marga S., 3 Jahre alt. Aufgenommen 31. Oktober 1898. Ziemlich kräftiges Kind. Luxatio coxae cong. dextr. Verschiebung 5:3 cm. Kopf und Hals ziemlich gut geformt. Narkose; Zug und Repositionsmanöver; der Kopf geht in die Pfanne, die ziemlich flach ist. Der beste Halt ist bei leichter Innenrotation. So Verband inkl. Fuß.

Anfang März 1899. V. W. Kopf steht gut in der Pfanne, der Halt daselbst ist noch nicht absolut fest. Kurzer Verband und Rotationsschiene.

24. Mai. Der Kopf steht bei Innenrotation um ca. 60° an normaler Stelle fest. Daher Osteotomie in bekannter Weise. Nach 6 Wochen: Stellung gut und fest. Gipsverband bis zur Wade in Vornerotation und mäßiger Abduktion.

16. August. Stellung gut und fest. Kurzer Gipsverband mit Tagschiene und Aluminiumkniehülse für nachts, da noch Neigung zur Außenrotation besteht.

Mitte November. Status idem; da Osteotomiestelle noch leicht federt, nochmals Gipsverband. Knie und Hüfte recht steif.

4. Januar 1900. Kind ist geheilt; zur Sicherheit wird für die erste Zeit noch ein Gurt (nach Gipsnegativ) angefertigt. Knie und Hüfte noch etwas steif.

2. Gretchen W., 2¾ Jahr alt. Aufgenommen 13. Januar 1899. Lux. coxae cong. dupl. Verschiebung 4:2 cm beiderseits. Mittelstarke Anteversion der Schenkelhälse. Rechte Pfanne schlecht, linke besser. Narkose. Die Reposition gelingt leicht, beiderseits Pfanne flach, rechts ist der Halt schlechter als links. Guter Halt nur bei Druck von außen und Innenrotation um etwa 30°. Osteotomie und Nagelung. Langer Gipsverband. Nach 5 Wochen Entfernung des Nagels.

24. Februar. Die Köpfe stehen an normaler Stelle fest, die Photographie zeigt, daß die rechte Osteotomie mit etwas Dislocatio ad latus geheilt ist. Kurzer Gipsverband und Schiene.

29. Mai. Status idem. Kurzer Verband ohne Schiene.

15. August. Beide Köpfe fest, der linke in der Pfanne, der rechte steht auf dem oberen Pfannenrande. Kurzer Gipsverband; rechtsseitig in stärkerer Abduktion und mit Trochanterdruck (Filzpelotte).

Mitte Januar 1900. Der rechte Kopf steht oberhalb der Pfanne, der linke in derselben; beide ganz fest. Die Köpfe werden so belassen. Zunächst noch zwei Gipsverbände, dann Langescher Gurt.

Die Köpfe sind bis heute so stehen geblieben, der Gang ist mit 1½ cm Sohlenerhöhung rechts recht gut.

3. Clara S., 5 Jahre alt. Aufgenommen 17. Januar 1899. Lux. coxae cong. sin. Verschiebung 5:3 cm. Kopf und Hals gut entwickelt, letzterer ziemlich steil angesetzt. Pfanne mäßig flach. Narkose, Zug bis 60 kg und Lorenzsche Manöver. Die Reposition ist sehr schwierig, gelingt aber endlich. Halt in der Pfanne mäßig. Die Eversion des Halses ist hier nur gering, die Festigkeit wird durch Innenrotation nicht erhöht, daher wird von der Osteotomie abgesehen.

31. Januar 1899. Der Kopf ist nach oben abgeglitten. Narkose. Zug bis 50 kg. Die Reposition gelingt mit einiger Mühe mit deutlichem Einschnappen, doch gleitet der Kopf leicht nach oben und die beste Fixation ist erreicht bei Vornerotation und ziemlicher Abduktion. So langer Gipsverband und Einstopfen von Filzpelotten auf den Trochanter.

3. Mai. Der Kopf steht fest in der Pfanne. Langer Gipsverband bis unters Knie mit Filzpelotte in mittlerer Abduktion.

Mitte August. Status idem. Anlegen eines Gurtes. Der Stand ist derselbe geblieben, das Kind ist geheilt.

4. Lina V., 11 Jahre alt. Aufgenommen 7. März 1899. Lux. coxae cong. dextr. Recht kräftiges Kind. Trochanter 7 cm über der Linie, wenig verschieblich.

Traktion 50 kg und Lorenzsche Manöver. Der Kopf kommt langsam herab, geht unter Zug in die Pfanne und steht hier bei mäßiger Abduktion und Vornerotation fest. So langer Gipsverband.

Mitte Juni. Kind ist abgemagert, Kopf nach oben abgerutscht. Narkose. Zug. Es gelingt mit großer Mühe, den Kopf in die Pfannengegend zu bekommen, ein deutlicher Ruck ist jedoch nicht zu konstatieren. Festigkeit mäßig. Eingipsen in Vornerotation, ziemlich starker Abduktion und mit Trochanterpelotte.

13. Oktober. Kopf steht oben von der Pfanne. Das Bein liegt in Außenrotation. In Narkose nochmals Reposition. Verhältnisse wie oben. Derselbe Gipsverband.

6. Februar 1900. Kopf etwas oben vorn von der normalen Stelle fest. Kurzer Verband und Schiene.

Darauf wird ein Gurt gemacht. Der Kopf hat die letzte Transpositionsstelle beibehalten. Der Gang ist gut.

5. Elisabeth G., 3½ Jahr. Aufgenommen 14. März 1899. Luxatio coxae cong. dupl. Mäßige Verschiebung. Die Köpfe lassen sich manuell fast bis ins Pfannenniveau herabziehen. In Narkose gelingt es sofort manuell, beide Köpfe zu reponieren. Linke Pfanne anscheinend besser als rechte. Es besteht beiderseits Anteversion, doch wird zunächst ein Gipsverband in Vornerotation und ziemlicher Abduktion gemacht. Ausstopfen der Trochantergegend.

17. Juni. Beide Köpfe in der Pfanne Verminderung der Abduktion.

18. August. Beide Köpfe nach oben vorn abgerutscht. Nochmals Reposition in Narkose. Beim Eindrehen der rechten Seite bricht der Femur sub trochanter durch. Rechts schlechtere Verhältnisse wie links. Drehung links leicht, der Kopf steht bei Innenrotation um 1 R fest. Hier Osteotomie oberhalb des Knies. Rechts gelingt die Fixation des oberen Fragmentes durch einen Goldnagel in Innenrotation trotz der Fraktur leidlich.

Ende September. Stand links gut und fest, rechts gleitet der Kopf noch etwas. Nochmals langer Verband in mittlerer Abduktion mit Trochanterdruck.

Ende November. Stellung anscheinend beiderseits gut und fest. Langescher Gurt.

Darauf war die Stellung und Festigkeit ca. 1/2 Jahr lang befriedigend, dann zeigte sich rechts wieder leichtes Gleiten. Bei Innenrotation stand der Kopf fester, weshalb nochmalige Osteotomie hier empfohlen wurde, da letztere ja das erste Mal durch die ungewollte Fraktur sehr mangelhaft ersetzt war.

9. Januar 1901 rechts nochmalige Osteotomie.

15. Februar. Beide Köpfe stehen in der Pfanne, wo sie leicht gleiten. Kurzer Verband und Schiene.

Anfang Mai wird wieder der Langesche Gurt gegeben, der dann mit einigen Modifikationen bis zu Schedes Tod weitergetragen wurde. Die Köpfe waren noch nicht fest. Seitdem ist das Kind in anderweitiger Behandlung.

6. Theodor G., 3 Jahre alt. Aufgenommen Juni 1899. Geringe Verschiebung. Luxatio coxae cong. dupl. Narkose. Zug 30 kg. Beide Köpfe kommen in die Pfannengegend, haben aber wenig Halt. Links Verhältnisse besser als rechts. Bester Halt in ca. 90° Innenrotation. So Eingipsen inkl. Fuß in ziemlich starker Abduktion und mit Trochanterpelotte.

6. Juli. Verband gebrochen. Erneuerung in gleicher Weise.

17. August. Rotationsstellung zur Osteotomie genügend vorbereitet. Links Kopf fest bei Rotation um 1 R nach innen; rechts Kopf difformer und Hals kürzer, Optimum der Innenrotation hier 1 1/2 R. Osteotomie beiderseits.

Anfang November. Beide Köpfe an normaler Stelle. Festigkeit noch nicht ideal.

8. Februar 1900. Status idem. Langescher Gurt.

Nach einigen Monaten ist das linke Bein ideal geheilt, der rechte Kopf ist abgerutscht und steht oben vorn vor der Pfanne. Nochmals Reposition und Eingipsen des rechten Beines in Innenrotation um 45°. Dieses rechte Bein ist dann nochmals osteotomiert worden mit dem Erfolg, daß zuerst einige Monate die Reposition erhalten blieb, später aber der Kopf wieder an jene Stelle oben vorn vor der Pfanne zurückkehrte. Dort ist er jetzt fest. Das linke Bein ist normal.

7. Fritz M., 20 Monate. Aufgenommen Oktober 1899. Luxatio coxae cong. sin. Verschiebung 3 1/2 : 2 cm. Hals, Kopf und Pfanne günstig. Narkose. Zug. Reposition leicht mit deutlichem Ruck. Wenig Anteversion. Langer Verband in Vornerotation und mittlerer Abduktion.

2. Januar 1900. Kopf fest in der Pfanne. Kurzer Verband und Schiene, da leichte Neigung zur Außenrotation.

5. März 1900. Stand gut und fest. Lange-Schedescher Gurt. Das Kind ist geheilt.

8. Wally K., 3 Jahre alt. Aufgenommen 15. Oktober 1899. Luxatio coxae cong. sin. Geringe Verschiebung. Reposition gelingt ziemlich leicht durch Zug und Lorenzsche Manöver. Pfanne schlecht. Mittlere Anteversion. Zunächst Gipsverband in Vornerotation, mittlerer Abduktion und mit Trochanterdruck.

29. November 1899. Kopf in der Pfanne, nicht sehr fest. Derselbe Verband in stärkerer Abduktion.

Ende Januar 1900. Kopf immer noch nicht fest. In Innenrotation um etwa 60° ist die Festigkeit am besten, daher so Eingipsen als Vorbereitung zur Osteotomie. Anfang Mai: Osteotomie. Nachher steht der Kopf in der Pfanne, fängt jedoch bald wieder an zu gleiten, dem durch kurze Gipsverbände vergeblich zu steuern gesucht wird. Man muß sich mit fester subspinöser Transposition begnügen. Später wird wegen Torsion der Tibia (unterer Teil nach innen) diese osteotomiert und korrigiert.

9. Grete F., 5 Jahre alt. Aufgenommen 26. Oktober 1899. Luxatio coxae cong. sin. Verschiebung 4:2 cm. Es gelingt durch geringen Zug, den Kopf zu reponieren und in starker Abduktion und mäßiger Innenrotation zu retinieren.

9. Dezember. Kopf steht fest in der Pfanne. Kurzer Gipsverband.

1. März 1900. Status idem. Lange-Schedescher Gurt. Das Kind ist geheilt.

10. Emilie E., 9 Jahre alt. Aufgenommen 4. November 1899. Kräftiges, sehr fettes Kind. Luxatio coxae cong. dextr. Verschiebung 6:4 cm. Narkose. Zug bis 50 kg. Der Kopf kommt mit Mühe in Pfannenhöhe und ist hier mäßig fest bei Vornerotation und leichter Abduktion. So Verband bis zur Wade.

3. Januar 1900. Kopf steht subspinös, aber fest. Das Kind ist so fett, daß ein Einfluß auf die Knochen durch Verbände unmöglich ist. Daher wird der Kopf in seiner festen Transposition belassen. Der Gang ist mit 1½ cbm hoher Sohle recht gut.

11. Meta Sp., 13 Jahre alt. Aufgenommen 25. August 1899. Lux. coxae cong. dextr. Verschiebung 9:7 cm. Narkose. Zug und Lorenzsche Manöver. Es gelingt keine vollständige Reposition, daher Streckverband. Nach 14 Tagen Wiederholung. Die Einrenkung gelingt jetzt glatt. Die Pfanne ist ziemlich gut. Guter Halt in Vornerotation und mittlerer Abduktion. So langer Gipsverband.

Ende Oktober. Stand fest in der Pfanne. Neigung zur Außenrotation, daher nochmals langer Gipsverband.

8. Januar 1900. Kopf steht in der Pfanne. Kind läuft mehrere Tage ohne Verband. Starke Abduktionskontraktur, daher Gipsverband in leichter Abduktionsstellung.

Ende Februar. Neigung zur Abduktionsstellung immer noch stark; passive Bewegungen und Pendeln. Die Abduktionskontraktur ist erst ganz allmählich beseitigt worden. Im übrigen ist das Kind jetzt geheilt.

12. Gertrud B., 1½ Jahre alt. Aufgenommen Januar 1900. Luxatio coxae cong. sin. Verschiebung 3:1½ cm. Narkose. Zug. Der Kopf geht glatt in die Pfanne. Der Halt ist nicht sehr gut, am besten in Innenrotation um ca. 60° und mittlerer Abduktion. In dieser Stellung Gipsverband mit Trochanterpelotte. Ende Februar Osteotomie. Nach 6 Wochen guter und fester Staud in der Pfanne. Kurzer Gipsverband.

16. Mai. Verband eingeweicht. Kopf fest in der Pfanne. Noch Neigung zur Außenrotation. Daher noch kurzer Gipsverband mit Tag-

und Nachtrotationsschiene. Dann Lange-Schedescher Gurt. Das Kind ist geheilt.

13. Lilly G., 2 Jahre alt. Aufgenommen Mitte Januar 1900. Luxatio coxae cong. dextr. Verschiebung 4:2 cm. Narkose. Zug. Der Kopf kommt leicht herab, ist aber nur in Innenrotation um ca. 90° und ziemlicher Abduktion mäßig fest. So Gipsverband auf 6 Wochen mit Trochanterdruck. Ende Februar Osteotomie. Nach 6 Wochen steht der Kopf in der Pfanne fest. Kurzer Verband.

Mitte April: Lange-Schedescher Gurt. Status idem. Der Stand ist seitdem derselbe geblieben.

14. Lisbeth J., 1¾ Jahre alt. Aufgenommen 6. April 1900. Luxatio coxae cong. dupl. Verschiebung 4:2 cm. Narkose. Zug. Reposition leicht. Pfanne rechts besser als links. Bester Halt rechts in Vornerotation, links in Innenrotation um ca. 60°. In dieser Stellung langer Verband in starker Abduktion mit Trochanterdruck.

27. Mai. Osteotomie nur links.

Anfang Juli. Beide Köpfe in der Pfanne fest. Wegen Neigung zur Außenrotation links langer Verband.

Anfang Oktober. Lange-Schedescher Gurt mit Tag- und Nachtrotationsschienen wegen Neigung zur Außendrehung. Stellung normal und fest.

Anfang 1902 wird wegen Torsion des unteren Tibiaendes nach innen die Osteotomie der Tibia und Korrektur derselben vorgenommen. Glatte Heilung. Das Kind ist geheilt.

15. Sofie D., 15 Monate alt. Aufgenommen 10. Juni 1900. Luxatio coxae cong. sin. Verschiebung 3:1 cm. Ziemlich gute Pfanne und Kopf. Narkose. Zug. Reposition leicht. Bester Halt in mittlerer Innenrotation. So lange Gipsverband.

Mitte Juli Osteotomie.

Anfang September. Kopf in der Pfanne fest. Gipsverband bis zur Wade.

Ende Dezember. Stellung gut und fest. Lange-Schedescher Gurt. Das Kind ist geheilt.

16. Erna K., 6 Jahre alt. Aufgenommen 17. August 1900. Luxatio coxae cong. dextr. Verschiebung 6:4 cm. Pfanne mäßig gut. Kopf und Hals gut. Narkose. Zug und Lorenzsche Manöver bringen nach ziemlicher Mühe den Kopf mit hörbarem Ruck in die Pfanne, wo er in Vornerotation und mittlerer Abduktion fest steht. So Eingipsen mit Trochanterdruck.

6. Oktober. Kopf in der Pfanne fest, aber recht feste Abduktionskontraktur. Eingipsen auf 10 Tage in Adduktion. Dann Lange-Schedescher Gurt.

18. März 1901. Kopf fest in der Pfanne. Gurt wird weggelassen. Das Kind ist geheilt.

17. Friedrich K., 11 Jahre alt. Aufgenommen 20. Juli 1900. Luxatio coxae cong. dextr. Sehr starker Junge. Verschiebung 7 cm, ohne Nar-

kose fast unverrückbar. Pfanne nach Photographie sehr flach. Kopf und Hals nicht schlecht. Narkose. Zug von 70 kg; Lorenzsche Manöver. Es gelingt, den Kopf am Pfannenort in die Tiefe zu bringen, doch ist er dort wenig fest, am festesten in starker Abduktion und Vornerotation. So Gipsverband und Trochanterdruck.

5. Oktober 1900. Der Kopf steht oben vorn vor der Pfanne fest. Bei den ungünstigen Verhältnissen wird er dort belassen. Kurzer Gipsverband mit Tag- und Nachtschiene und Trochanterdruck.

12. Januar 1901. Kopf subspinös fest. Lange-Schedescher Gurt mit Hufeisenpelotte, die den Trochanter oben und hinten stützt. Der Gang ist mit 2 cm Sohlenerhöhung recht gut.

18. Elly N., 2 Jahre alt. Aufgenommen 10. August 1900. Luxatio coxae cong. dupl. Starkes Kind. Die Eltern behaupten, das Kind sei nur linksseitig krank, aber rechts ist auch eine deutliche Verschiebung. Trochanterstand: rechts 4:2½ cm, links 6:3 cm. Hälse und Köpfe ziemlich gut. Pfannen mäßig. Narkose. Leichter Zug bringt die Köpfe in die richtige Höhe, dann Lorenzsche Manöver zum Eindrücken in die Tiefe der Pfanne. So wird in mittlerer Abduktion und starker Innenrotation (ca. 90°) ziemliche Festigkeit erzielt. So Gipsverband.

5. Oktober 1900. Links Kopf in der Pfanne. Das rechte Bein hat sich nach vorne rotiert und steht der Kopf vor der Pfanne, läßt sich aber durch Innendrehung reponieren. Nochmals Eingipsen in starker Innenrotation.

10. November. Osteotomie.

20. Dezember. Beiderseits Stellung gut und fest. Links luxiert sich der Kopf leicht nach vorn. Kurzer Verband mit Filzpolster links vorn auf den Kopf, um denselben in der Tiefe zu halten.

Anfang Februar 1901. Links ist der Kopf noch beweglich, aber fest, wenn man einen Druck von hinten her gegen den Trochanter ausübt. Rechts Stellung gut und fest. Lange-Schedescher Gurt mit Trochanterdruckvorrichtung von hinten. Das Kind trägt den Gurt zur Vorsicht noch. Die Köpfe stehen gut und fest.

19. Lucie H., 2 Jahre alt. Aufgenommen Mitte Oktober 1900. Luxatio coxae cong. dextr. Verschiebung 5:2 cm. Nach Photographie nur mäßig gute Pfanne. Kopf gut. Hals ziemlich normal angesetzt. Narkose. Zug. Reposition leicht. Der Kopf steht recht fest in Vornerotation und mäßiger Abduktion. So Gipsverband.

29. November. Kopf steht in der Pfanne. Verband in gleicher Weise erneuert.

10. Januar 1901. Status idem. Kurzer Verband.

10. März. Status idem. Abduktionsschiene. Das Kind ist geheilt.

20. Ida D., 4 Jahre alt. Aufgenommen 8. November 1900. Luxatio coxae cong. dupl. Verschiebung 4:2 cm. Pfannen, Köpfe und Hälse mäßig gut. Narkose. Zug. Reposition gelingt beiderseits leicht. Links ist Festigkeit nur in starker Innenrotation zu erzielen, rechts ist auch in Vornerotation ein Halt vorhanden, der aber durch leichte Innenrotation verstärkt wird. Dementsprechend Gipsverband in mittlerer Abduktion.

4. Dezember. Osteotomie beiderseits.

12. Januar. Beide Köpfe fest in der Pfanne. Wegen Neigung zur Außenrotation nochmals Verband bis zur Wade.

17. März 1901. Beide Köpfe fest in der Pfanne. Noch starke Neigung zur Außenrotation, besonders links. Lange-Schedesche Schiene. (An der rechten Nagelstelle eine feine Fistel. Evidement derselben.)

Ende Dezember 1901. Nach eingesandter Photographie (das Kind wohnt sehr weit von hier), ganz normale Verhältnisse. Die Nagelfistel ist noch nicht heil.

Mitte Juni 1902. Normale Verhältnisse. Die Fistel ist heil.

21. Annaliese S., 3 Jahre alt. Aufgenommen 10. November 1900. Luxatio coxae cong. sin. Verschiebung 4:2 cm. Narkose. Zug. Pfannen sehr gut, aber stark ausgefüllt. Reposition leicht. Der beste Halt ist in mäßiger Innenrotation, mittlerer Abduktion und mit Trochanterdruck. So Gipsverband.

26. November. Verbandwechsel. Erneuern in gleicher Weise. Kopf in der Pfanne.

11. Januar 1901. Osteotomie.

23. Februar. Kopf fest in der Pfanne. Neigung zur Außenrotation. Daher nochmals Gipsverband bis zur Wade.

29. April. Kopf fest an normaler Stelle. Lange-Schedescher Gurt. Das Kind ist geheilt.

22. Effi A., 8 Jahre alt. Aufgenommen 21. November 1900. Luxatio coxae cong. dupl. Verschiebung beiderseits ca. 6:4. Kind ist schon anderwärts behandelt worden. Köpfe in Transposition verschieblich. Narkose. Zug bis 50 kg. Rechts geht nach einiger Mühe der Kopf mit hörbarem Ruck in die Tiefe, wo er in Innenrotation fest ist, bei Vornerotation aber sichtbar ausgleitet. Links ist die Reposition nicht so deutlich, die Retention aber in geringerer Innenrotation auch gut. Eingipsen in starker Innenrotation und Abduktion bis zur Wade.

20. Dezember. Osteotomie. Der Kopf ist links nach hinten oben abgerutscht. In Narkose geht er leicht wieder in die Pfanne, hat aber dort nur Halt, wenn ein starker Druck von hinten her ausgeübt wird. Dann hat er auch einigen Halt in Vornerotation. Daher Osteotomie nur rechts. Links langer Gipsverband in leichter Innenrotation und mit Trochanterdruck.

21. Januar 1901. Beide Köpfe in der Pfanne fest. Links ist noch Druck hinter dem Trochanter nötig.

14. März. Stellung rechts in der Pfanne fest. Links etwas oberhalb der Pfanne auch fest. Lange-Schedescher Gurt, links mit Pelottendruck von hinten gegen den Trochanter.

Mitte Juni: Stand rechts normal. Links oben von der Pfanne fest. Das Resultat ist seitdem so geblieben: rechts normale Verhältnisse, links Transposition.

23. Irmgard M., 4½ Jahr. Aufgenommen Anfang Dezember 1900. Luxatio coxae cong. sin. Verschiebung 4:2 cm. Pfanne nach der Photographie mäßig. Narkose. Zug. Reposition leicht. Retention aber recht

schwer, da besonders der hintere Pfannenrand sehr flach ist. Halt nur in ziemlicher Innenrotation und Abduktion mit Trochanterdruck. So langer Gipsverband.

Ende Januar 1901. Osteotomie.

5. März 1901. Stellung gut und fest. Verband in Abduktionsstellung bis zur Wade.

Anfang Mai. Status idem. Lange-Schedescher Gurt. Später Status idem. Wegen des schlechten Pfannenrandes hat sie zur Sicherheit den Gurt bis Ende 1902 getragen.

24. Gertrud S., 3 Jahre alt. Aufgenommen 6. Dezember 1900. Lux. coxae cong. dupl. Verschiebung beiderseits 4:2 cm. Pfannen nach der Photographie nur mäßig. Narkose. Zug. Beide Köpfe gehen leicht in die Pfanne, der rechte mit deutlichem Ruck. Stellung nur fest in Innenrotation um 60° und ziemlich starker Abduktion. So Eingipsen mit Trochanterdruck. Kind bekommt Masern und magert stark ab.

Anfang Februar 1901. Köpfe abgerutscht. Leichte Reposition. Nochmals derselbe Verband.

Ende März. Köpfe nur fest in Innenrotation. Nochmals langer Verband in dieser Stellung.

1. Mai. Osteotomie.

11. Juni. Das rechte Bein ist an der Osteotomiestelle noch nicht fest, der Kopf gleitet noch leicht. Links Kopf fest in der Pfanne. Nochmals langer Verband mit Trochanterdruck, rechts auch von hinten her.

20. Juli. Rechts Kopf in der Pfanne, links etwas zu hoch. Kniegelenke gelockert. Kurzer Verband mit Genu-valgum-Schienen.

3. Oktober. Rechts Stellung gut, links oberhalb der Pfanne. Links nochmals Reposition und Eingipsen in mäßiger Innenrotation, wo der beste Halt.

28. Dezember. Stand ziemlich an normaler Stelle, aber beiderseits leicht gleitend. Große Neigung zur Außenrotation, die durch passive Übungen allmählich beseitigt wird. Darauf Anlegen eines Lange-Schedeschen Gurtes. Der Gurt ist bis 1. Januar 1903 getragen worden. Immer noch leichtes Gleiten. Kind geht in andere Behandlung über (ist in meiner Statistik als Transposition gerechnet).

25. Margot S., 1¼ Jahre alt. Aufgenommen 20. Februar 1901. Lux. cox. cong. sin.; Verschiebung 3:1 cm. Fettes Kind. Photographie ergibt sehr günstige Knochenverhältnisse. Narkose. Zug. Kopf schnappt ein und steht dann in Vornerotation ganz fest. Verband in mittlerer Abduktion bis zur Wade.

20. März. Stellung normal. Kopf ganz fest. Zur Sicherheit nochmals Verband bis zur Wade mit Ausstopfen der Trochantergegend.

10. Mai. Status idem. Abduktionsschiene. Das Kind ist von der Luxation geheilt. Es hat eine angeborene Skoliose. Hierüber s. oben näheres.

26. Alma H., 3 Jahre alt. Aufgenommen 3. Dezember 1900. Luxatio coxae cong. sin. Kind ist vor ½ Jahr in der hiesigen Klinik von Herrn Geheimrat Schede eingerenkt worden. Keine wesentliche Ante-

version. Jetzt steht der Kopf fest in der Pfanne. Neigung zur Außenrotation, daher nochmals Verband bis zur Wade.

17. März 1901. Stellung normal und fest. Lange-Schedescher Gurt. Das Kind ist geheilt.

27. Hans v. G., 4 Jahre alt. Aufgenommen 28. März 1901. Luxatio coxae cong. dupl. Verschiebung beiderseits 4 : 2 cm. Narkose. Zug und Eindrücken. Links geht der Kopf mit hörbarem Ruck in die Pfanne, rechts ohne Geräusch. Festigkeit beiderseits in mittlerer Innenrotation am besten. So langer Gipsverband mit Trochanterdruck. In den ersten Tagen wird keine Störung beobachtet (das Kind wurde am 2. Tage nach Hause gebracht). Am 10. Tage zeigt sich eine Peroneuslähmung links (Zug nicht über 40 kg). Ausschneiden eines Fensters hinter dem Fibulaköpfchen; keine Druckmarke. Elektrisieren des Peroneus (Gipsverband bis unters Knie abgeschnitten).

3. Juni. Osteotomie. Elektrisieren durch ein Fenster fortgesetzt. Alle Muskeln haben sich erholt außer dem Extensor hallucis.

17. Juli. Beide Köpfe in der Pfanne fest. Lähmung geheilt. Halblanger Verband bis zur Wade.

Anfang Oktober. Status idem. Lange-Schedescher Gurt. Das Kind ist geheilt.

28. Grete R., 4 Jahre alt. Aufgenommen 11. Mai 1901. Luxatio coxae cong. dupl. Verschiebung 3 : 1 cm. Gute Pfanne und Köpfe. Narkose. Zug. Beide Köpfe gehen bei 30 kg Zug und mäßiger Innenrotation mit deutlichem Ruck in die Pfanne. Rechte Pfanne besser als linke. Links muß die Innenrotation stärker gemacht werden als rechts. — Langer Gipsverband.

10. Juni. Erneuerung des Verbandes in gleicher Weise. Stellung dieselbe.

7. Oktober. Osteotomie.

Mitte November. Beide Köpfe fest in der Pfanne. Knie gelockert, daher kurzer Verband mit Genu-valgum-Schiene.

Anfang Februar 1902. Status idem. Es wird für die nächsten Monate noch ein Gurt mit obigen Schienen verordnet. Beides wird bald weggelassen. Das Kind ist geheilt.

29. Helene F., 20 Monate alt. Aufgenommen 3. Juni 1901. Luxatio coxae cong. dextr. Verschiebung 2 : 1 cm. Fettes Kind. Pfanne gut. Kopf gut. Narkose. Zug. Reposition leicht, doch leichtes Abrutschen (Pfanne ausgefüllt). Einbohren und -drücken des Kopfes. Dann Gipsverband in mittlerer Abduktion und Innenrotation, wo bester Halt. Ausstopfen der Trochantergegend.

17. Juli. Stand in Innenrotation gut und fest. So nochmals eingipsen.

Anfang August. Osteotomie.

Mitte September. Stellung fest in der Pfanne. Gipsverband bis zur Wade.

15. Oktober. Status idem. Abduktionsschiene für einige Monate. Das Kind ist geheilt.

30. Käthe M., 2 Jahre alt. Aufgenommen 18. Juli 1901. Luxatio coxae cong. dupl. Verschiebung r. 4 : 2 cm, l. sehr wenig. Anscheinend nur rechts luxiert; in Narkose zeigt sich aber auch das linke Gelenk locker. Zug. Reposition beiderseits leicht. Rechts ziemlich guter Halt in leichter Innenrotation, links sehr schlechter Halt. Gipsverband in ziemlicher Abduktion, leichter Innenrotation.

Anfang Oktober. Beiderseits noch leichtes Gleiten. Kurzer Gipsverband. Später wird ein Gurt gemacht, den das Kind heute noch trägt. Es ist keine volle Reposition. In der Statistik als Transposition verrechnet.

31. Johanna D., 4 Jahre alt. Aufgenommen 7. Oktober 1901. Luxatio coxae cong. sin. Verschiebung 5 : 2 cm. Pfanne mäßig gut. Narkose. Zug. Reposition leicht. In starker Innenrotation und mittlerer Abduktion guter Halt. So Gipsverband mit Trochanterdruck.

Anfang Dezember. Stellung gut und fest bei Innenrotation um 90°. So nochmals Gipsverband.

7. Januar 1902. Osteotomie.

18. Februar. Stellung normal und fest. Verband bis zur Wade mit Trochanterdruck.

21. April. Stellung normal und fest. Lange-Schedescher Gurt. Kind ist geheilt.

32. Amalie H., 5 Jahre alt. Aufgenommen 12. Oktober 1901. Luxatio coxae cong. dextr. Verschiebung 5 : 3 cm. Knochenverhältnisse günstig, außer starker Anteversion. Narkose. Zug. Reposition leicht. Gipsverband in starker Innenrotation und Abduktion mit Trochanterdruck.

Anfang Dezember. Stand bei Innenrotation gut und fest. Nochmals so Gipsverband.

7. Januar 1902. Osteotomie.

18. Februar. Kopf gut und fest. Verband bis zur Wade mit Trochanterdruck.

21. April. Stellung gut und fest. Gurt für einige Monate. Kind ist geheilt.

33. Dora W., 5 Jahre alt. Aufgenommen 15. Januar 1902. Lux. coxae cong. dextr. Verschiebung 5 : 3 cm. Pfanne gut. Anteversion mäßig. Narkose. Zug. Es gelingt nach großer Mühe, durch starken Zug (60 kg), den Kopf in die Pfanne zu bringen, wo er einen mäßigen Halt findet. Optimum in mäßiger Innenrotation, ziemlicher Abduktion und Trochanterdruck. So Gipsverband.

17. Februar. Kopf steht noch etwas zu weit nach vorn. Daher nochmals Eingipsen in derselben Stellung mit verstärkter Innenrotation auf 14 Tage.

1. März. Osteotomie.

14. April. Kopf steht gut und fest. Nochmals halblanger Gipsverband bis zur Wade.

Ende Mai. Lange-Schedescher Gurt. Status idem.

34. Anny H., 10 Jahre alt. Aufgenommen Ende April 1902. Kind ist früher schon anderwärts behandelt worden. Luxatio coxae cong. dupl.

Verschiebung r. 6 : 4, l. 7 : 5 cm. Beide Köpfe stehen oberhalb der Pfanne in einer neugebildeten Grube, gleiten aber leicht hin und her. Das Kind hat hier schon seit ca. 1 Jahr einen Gurt getragen; jetzt wünschen die Eltern einen Repositionsversuch. Narkose. Zug. Lorenzsche Manöver. Die Reposition gelingt zwar mit Mühe, doch haben die Köpfe an der normalen Pfannen sehr schlechten Halt, recht guten dagegen an obiger Stelle der neuen Pfannen, wenn man die Beine um 1 R. nach innen dreht. Daher so Gipsverband.

Anfang Juli. Osteotomie.

Nach 6 Wochen ist die Meißelstelle noch sehr locker und es besteht große Neigung zur Außenrotation. Daher nochmals langer Verband inkl. Fuß auf drei Wochen.

25. August. Feste Transposition an obiger Stelle. Meißelstelle noch nicht ganz fest. Kurzer Verband mit Tag- und Nachtrotationsschiene.

2. Dezember. Status idem. Gurt mit obiger Schiene. Passive Bewegungen. Das Kind hat später die Schiene weggelassen. Die Köpfe sind an obiger Stelle fest. Die Neigung zu Außenrotation ist in geringem Grade immer noch vorhanden.

35. Marga R., 3 Jahre alt. Aufgenommen 6. Oktober 1902. Luxatio coxae cong. dextr. Verschiebung 4 : 2 cm. Guter Kopf und Pfanne, aber starke Anteversion. Narkose. Zug. Die Reposition gelingt in Innenrotation um 90°. Verband in mittlerer Abduktion.

7. November. Kopf etwas nach oben vorne abgerutscht. Nochmals Reposition und Eingipsen auf 8 Tage. Dann Osteotomie.

28. Dezember. Stellung normal und fest. Verband bis zur Wade.

Mitte Februar 1903. Kopf in Pfannenhöhe, aber nicht ganz in der Tiefe derselben (Ausgefülltsein der Pfanne). Er wird in Narkose hineingedrückt. Kurzer Verband mit Schiene.

14. April. Kopf fest in der Pfanne. Um ihn noch mehr hinein zu hebeln, bekommt das Kind die Abduktionsschiene zur Nachbehandlung.

36. Anna C., 5 Jahre alt. Aufgenommen 11. Okt. 1902. Luxatio coxae cong. sin. Verschiebung 5 : 2 cm. Pfanne und Kopf gut gebildet. Anteversion mäßig. Narkose. Zug. Reposition leicht. Retention in mittlerer Abduktion, ca. 50° Innenrotation. So Gipsverband.

3. November. Osteotomie.

20. Dezember. Kopf in der Pfanne fest. Verband bis zur Wade.

Ende März 1903. Kopf in der Pfanne fest. Die Tiefe der Pfanne scheint mit Schwielen ausgefüllt zu sein, daher wird zur Nachbehandlung die Abduktionsschiene gegeben.

37. Carola W., $3\frac{1}{2}$ Jahre alt. Aufgenommen 28. Oktober 1902. Luxatio coxae cong. dextr. Verschiebung 5 : 3 cm. Sehr fettes Kind. Ist bisher auswärts behandelt worden und kommt im Gipsverband hierher. Die Photographie zeigt eine so starke Anteversion, daß der Trochanter in die Pfanne eingehakt ist und der Kopf vorn frei steht. Narkose. Zug. Reposition gelingt nicht vollständig, da eine Innenrotation so stark, als sie nötig wäre, auf einmal nicht zu erreichen ist. Daher Eingipsen in 90° Innenrotation, wobei der Kopf dicht vor der Pfanne steht.

Nach 4 Wochen Verbandwechsel. Das Bein wird jetzt um ca. 150° nach innen gedreht, so daß Patella und Zehen fast nach hinten sehen. Dabei scheint der Kopf mit deutlichem Ruck in die Pfanne zu gehen. So eingipsen.

Nach 3 Wochen wird bei weiterem Versuch, den Kopf noch tiefer in die Pfanne zu bringen, der Schenkelschaft unterhalb des Trochanters gebrochen. Es wird jetzt ein Nagel wie gewöhnlich in den Trochanter geschlagen und mit demselben so gut als möglich das obere Fragment nach innen gedreht gehalten. Leichte Auswärtsrotation des unteren Fragmentes und Gipsverband. Das Kind bekommt Diphtherie (Tracheotomie nötig). Keine Wundstörung.

Das Resultat ist, daß der Trochanter sich wieder in die Pfanne einstellt wie vorher. Er wird dort belassen. Gang gut. Gurt mit Hufeisenpelotte.

38. Else H., 4½ Jahre alt. Aufgenommen 8. Dezember 1902. Luxatio coxae cong. sin. Verschiebung 4 : 2 cm. Kopf, Hals und Pfanne gut. Anteversion ca. 90°. Narkose. Zug. Reposition leicht. Retention in obiger Innenrotation. So Gipsverband.

2. Januar 1903. Osteotomie.

Ende Februar. Kopf steht gegen den oberen Pfannenrand angestemmt. Eindrücken in die Pfanne in Narkose. Gipsverband bis zur Wade.

26. Juni. Kopf am Pfannenort, aber nicht tief in der Pfanne; stützt sich gegen oberen Rand. Stand fest. Es wird Abduktionsschiene verordnet. Das Kind ist als Transposition verrechnet, obgleich ich hoffe, mit der Abduktionsschiene den Kopf in die normale Tiefe der Pfanne zu bringen.

Literaturverzeichnis.

Petersen, Deutsche Zeitschr. f. Chirurgie. 50. Bd.
Schede, Fortschritte auf dem Gebiete der Röntgenstrahlen. Ergänzungsheft 3.
Derselbe, Orthopädenkongreß. 1902.
Derselbe, Zeitschr. f. orthop. Chirurgie. 11. Bd.
Vogel, Ebenda. 6. Bd.
Lorenz, Pathologie und Therapie der angeborenen Hüftgelenksverwachsungen.
Derselbe, Orthopädenkongreß. 1902.
Hoffa, Ebenda.
Derselbe, Lehrbuch der orthop. Chirurgie. 1902.
Derselbe, v. Langenbecks Archiv. 59.
Heußner, Zeitschrift f. orthop. Chirurgie. V u. X.
Derselbe, Orthopädenkongreß. 1902.
Joachimsthal, Ebenda. 1902.
Lexer, Ebenda. 1902.
Drehmann, Ebenda. 1902.
Schanz, Ebenda. 1902.
Derselbe, Zeitschr. f. orthop. Chirurgie. VII.
Redard, Ebenda. X.
Codivilla, Ebenda. IX.

X.

Aus der II. chirurgischen Abteilung
des k. k. allgemeinen Krankenhauses in Wien. Vorstand: Hofrat Prof. Dr. Albert Ritter von Mosetig-Moorhof.

Beiträge zur operativen Behandlung der Tuberkulose des Ellbogengelenkes.

Von

Dr. **Nikolaus Damianos**,
Assistenten der Abteilung.

(Mit 8 Abbildungen und 1 Kurve.)

I.

Unter den Extremitätengelenken des menschlichen Körpers ist das Ellbogengelenk ein recht häufiger Sitz der tuberkulösen Erkrankung. Sie setzt meist ganz schleichend ein; manchmal ohne jegliche Veranlassung, oft aber nach einem geringfügigem Trauma — einem Anstoßen des Ellbogens, einem Fall auf denselben — stellt sich eine leichte Schwellung der Ellbogengegend ein, welche allmählich zunimmt; die Schwellung betrifft anfangs meist nur die Weichteile der Gelenkgegend, seltener sind im Beginne umschriebene Verdickungen an den Knochen des Ellbogengelenkes. Infolge der Weichteilschwellung beginnt die Gelenksgegend ihre charakteristische Form einzubüßen; ihre Konturen werden verwaschen, die Buchten zwischen den Knochenvorsprüngen füllen sich aus. Die Haut bewahrt anfangs ihr normales Aussehen; Schmerzen werden bei Bewegungen empfunden; der Umfang der letzteren wird immer mehr und mehr eingeschränkt, sowohl in bezug auf Beugung und Streckung, als auch in bezug auf Pro- und Supination: Es bietet sich also ein Krankheitsbild, welches in seinen ersten Stadien, besonders wenn ein Trauma vorausgegangen ist, so wenig charakteristisch ist, daß eine sichere Diagnose unmöglich erscheint; auch gegen eine chronische rheumatische Arthritis ist die tuberkulöse Erkrankung zu jener Zeit nicht sicher abgrenzbar.

In solchen Stadien, aber nur in diesen allein, ist eine exspektative Behandlung gerechtfertigt. Dieselbe wird hauptsächlich in Ruhigstellung, Fixation des Gelenkes bestehen. Daneben wird man in suspekten Fällen von Darkauer Jodsalzbädern oder Jodsalben Gebrauch machen.

Gewöhnlich dauert es nicht lange — meist nur Wochen — bis der wahre Charakter der tuberkulösen Erkrankung sich offenbart. Ein wichtiger Fingerzeig ist allein schon die fortwährende Progredienz der Krankheitserscheinungen; in den meisten Fällen genügt sie schon zur Diagnosenstellung in ziemlich frühen Stadien, und ermöglicht zu jener Zeit schon die Durchführung derjenigen Therapie, die einzig und allein dem Fortschreiten der Erkrankung rasch und meist sicher Einhalt zu gebieten vermag; nämlich der radikalen operativen Therapie, die in der operativen Entfernung alles krankhaft affizierten Gewebes besteht.

Die Bildung des sogenannten Tumor albus, d. h. der spindelförmigen Verdickung der Ellbogengegend, von der glatt gespannten, zarten, durchscheinenden, weißen, von einem Venennetz durchzogenen Haut bedeckt, unter welcher man die teigige Schwellung der fungösen Gewebsmassen fühlt, — oder gar das Auftreten kalter Abszesse und ihr Durchbruch, der zu Fisteln und tuberkulösen Hautgeschwüren führt — sie stellen schon vorgeschrittenere Stadien der Erkrankung dar, die zwar der Diagnose keinerlei Schwierigkeiten mehr bereiten, aber desto mehr einem therapeutischen Versuch der radikalen Operation bieten können. Immerhin soll und muß auch in den schwersten Fällen tuberkulöser Ellbogengelenkserkrankung eine radikale Operation versucht werden. Es gelingt doch in den meisten Fällen, dem Kranken ein brauchbares Glied zu erhalten. Zur Oberarmamputation wird man in jenen, glücklicherweise seltenen Fällen, seine Zuflucht nehmen müssen, in welchen der Kranke im Zustande schwerer Allgemeinerkrankung chirurgische Hilfe begehrt.

Nach diesen Grundsätzen werden an der obengenannten chirurgischen Station des Hofrat v. Mosetig die Fälle tuberkulöser Ellbogengelenkserkrankung behandelt. Die Erfolge, sowohl die unmittelbaren des operativen Eingriffs, als auch die Spätresultate, überzeugen uns tagtäglich von der Richtigkeit der oben entwickelten Grundsätze.

Vom Jahre 1892 bis zum Juli 1903 wurden 77 Resektionen des tuberkulösen Ellbogengelenks, sowie 29 Oberarmamputationen wegen der eben genannten Erkrankung vorgenommen. Ich bespreche die Resektionen im nachstehenden in drei Serien. Die erste Serie umfaßt

die vom Jahre 1892 bis zum Jahre 1895 operierten Fälle, welche schon vom Dr. S. Erdheim 1895 literarisch verwertet wurden. Die zweite Serie beschäftigt sich mit den vom Jahre 1895 bis zum Jahre 1901 operierten Fällen, welche ich im Jahre 1903 einer Nachuntersuchung unterzog. Die dritte Serie stellt die jüngsten im Jahre 1902 und 1903 operierten Fälle dar.

Wir behandeln also die Ellbogengelenkstuberkulose prinzipiell durch radikale Operation, d. h. exakte operative Entfernung sämtlicher erkrankter Knochen- und Weichteilpartien. Wir betrachten dieses Verfahren als das Normalverfahren in jedem Falle manifester Ellbogengelenkstuberkulose. Womöglich nehmen wir die Operation bereits in jenem Krankheitsstadium vor, in welchem der wahre Charakter des Leidens gerade erkennbar wird; wir dehnen aber unsere Indikation auch auf die schwersten Zustände lokaler Erkrankung aus.

Eine Lungenaffektion mäßigen Grades halten wir für keine Kontraindikation der Operation. Schwere Lungenerkrankung oder sonst ernste Affektion innerer Organe bilden freilich Gegenanzeigen der Resektion, und haben — wenn überhaupt ein operativer Eingriff möglich war, zur Oberarmamputation Anlaß gegeben.

Was das Lebensalter der Kranken anlangt, kann man die Indikation für die Resectio cubiti in recht weite Grenzen ausdehnen: sowohl in das frühe Kindes-, wie in das späte Greisenalter hinein. Freilich wird man in Fällen höheren Lebensalters, wegen des zumeist bestehenden marastischen Allgemeinzustandes, sich um so leichter zur Oberarmamputation, die einen ganz leichten Eingriff darstellt, entschließen, als erfahrungsgemäß diese Operation zumeist von Patienten höheren Alters begehrt wird.

Wir finden unter unseren Resezirten 3 im Alter von 1—5 Jahren (1jähriges Mädchen, operiert 1896, 4jähriges Mädchen, operiert 1902, 4jähriger Knabe, operiert 1903), 2 Kinder im Alter von 6—10 Jahren, 11 Kinder im Alter von 11—15 Jahren, 23 Kranke im Alter 16 bis 20 Jahren, 15 Kranke im Alter von 21—25 Jahren, 7 Kranke im Alter von 26—30 Jahren, 5 Kranke im Alter von 31—35 Jahren, 6 Kranke im Alter von 36—40 Jahren, 3 Kranke im Alter von 41—45 Jahren, 1 Kranken zwischen 46 und 50 Jahren, und 1 Kranken zwischen 51 und 55 Jahren. Amputiert haben wir noch 2 Kranke, die über 71 Jahre alt waren.

Alterstabelle

der an der v. Mosetigschen Abteilung wegen Ellbogengelenkstuberkulose der Ellbogengelenksresektion und der Oberarmamputation unterzogenen Kranken.

Zahl der Operation	Lebensjahre der Operierten																								Gesamtzahl der Resektionen
	1—5		6—10		11—15		16—20		21—25		26—30		31—35		36—40		41—45		46—50		51—55		56—60	61—70	71 u. m.	
	Res.	Amp.	Res.	Amp.	Res.	Amp.	Res.	Amp.	Res.	Amp.	Res.	Amp.	Res.	Amp.	Res.	Amp.	Res.	Amp.	Res.	Amp.	Res.	Amp.	Amp.	Amp.	Amp.	
1892	—	—	—	—	2	—	1	—	1	—	—	1	1	—	1	—	—	—	—	—	—	—	—	—	—	6
1893	—	—	—	—	4	—	1	—	1	—	—	—	—	—	—	—	1	1	—	1	—	—	1	1	—	7
1894	—	—	—	—	—	—	2	2	1	—	—	—	—	—	—	—	—	1	—	—	—	1	—	1	—	3
1895	—	—	—	—	2	—	7	—	1	—	—	1	—	—	1	1	1	—	—	—	—	—	—	1	—	12
1896	1	—	—	—	—	—	1	—	2	1	1	—	2	—	—	—	—	—	—	—	—	—	—	2	1	7
1897	—	—	—	—	—	1	4	1	3	—	—	—	—	—	—	1	—	—	—	—	—	—	—	—	—	7
1898	—	—	—	—	—	—	—	—	1	1	1	—	—	—	—	—	—	1	—	—	—	1	—	—	—	2
1899	—	—	—	—	—	—	—	—	2	—	—	—	—	—	1	1	—	—	—	—	—	—	—	—	—	3
1900	—	—	—	—	—	—	3	1	1	—	2	—	—	—	—	—	—	—	—	—	—	—	—	1	1	6
1991	—	—	1	—	1	—	1	—	1	1	—	—	—	—	2	—	1	-	—	—	—	—	—	—	—	7
1902	1	—	—	—	2	—	—	—	1	—	1	—	—	—	—	—	—	—	—	—	—	—	—	1	—	5
1903	1	—	1	—	—	—	3	—	—	—	2	—	2	—	1	—	—	—	1	1	1	—	—	—	—	12
Summe:	3 =	—	2 =	—	11 =	1	23 =	4	15 =	3	7 =	2	5 =	—	6 =	3	3 =	3	1 =	2	1 =	2	1	7	2	77
	3,8 %		2,6 %		14,2 %		29,8 %		19,4 %		9 %		6,4 %		6,7 %		3,8 %		1,4 %		1,4 %					

Alterstabelle der Resezierten der v. Mosetigschen Abteilung, unter prozentarischer Berechnung der Anzahl der Operierten nach dem Lebensalter derselben.

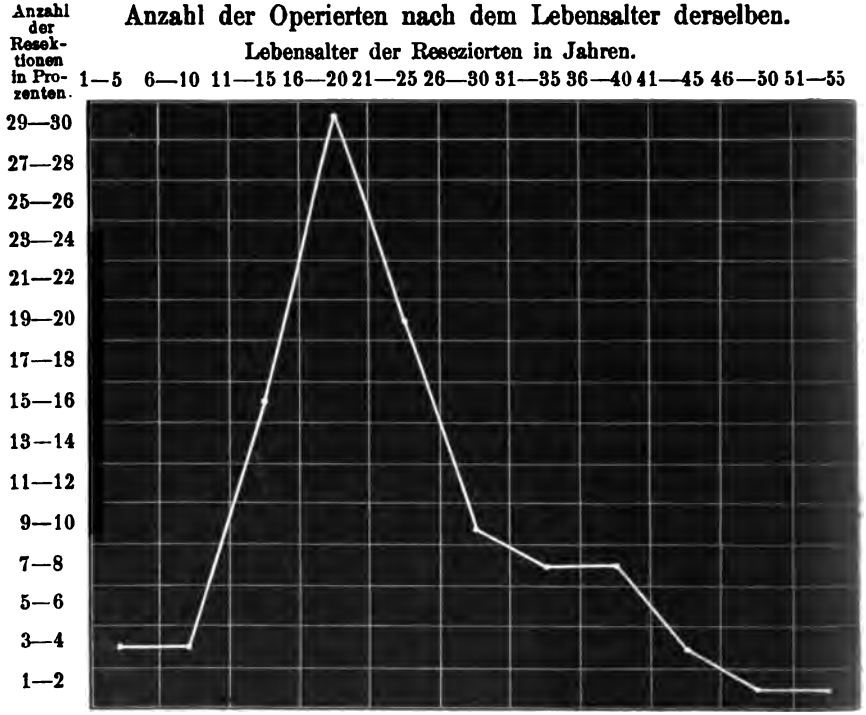

Die Ellbogengelenks-Resektion wird an der chirurgischen Station des Hofrats v. Mosetig nach der Methode von Bruns in folgender Weise vorgenommen: Nachdem der Kranke narkotisiert ist, wird der kranke Arm durch etwa 1 Minute senkrecht emporgehalten, um ihn möglichst blutleer zu machen; hierauf wird er am Oberarm, recht hoch oben, mit einer elastischen Binde umschnürt. Nun wird der Arm so gehalten, daß die Streckfläche des Ellbogens dem Operateur zugekehrt ist; den Vorderarm läßt man, im rechten Winkel gebeugt, herabhängen. Über die Dorsalfläche des Ellbogens, am Vorderarm, wird ein Querschnitt geführt, und zwar in der Höhe der Basis des Olekranon, was der durch das Radio-Humeralgelenk gelegten Horizontalebene entspricht. Der Schnitt beginnt an der Radialfläche des Ellbogengelenks, eröffnet das Radio-Humeralgelenk, und läuft quer über die Streckfläche des Olekranon bis zu dessen ulnarer Seitenfläche, woselbst er endet, und zwar mit Rücksicht auf den Nervus ulnaris, welcher zwischen Epicondylus ulnaris humeri und Olekranon verläuft. An der ulnaren Seitenfläche des Olekranon wird ein Längsschnitt, parallel dieser Seitenfläche, angesetzt, und etwa 4 cm weit auf den Humerus hinaufgeführt. Nun wird der quere Hautschnitt bis zum Knochen

vertieft, und mittelst der Bogensäge das Olekranon an seiner Basis quer durchsägt. Ist dies geschehen, so werden an der radialen Seite die Kapsel und die Gelenksbänder quer durchschnitten. Das abgetrennte Olekranon wird mit einem scharfen Haken gefaßt und auf den Humerus umgestülpt, wobei die hindernden Bandapparate an den Seiten des Olekranon dicht am Knochen durchtrennt werden. Indem nun der Arm im Ellbogen stark gebeugt wird, ist das Ellbogengelenk weit klaffend offen und vorzüglich übersehbar. Man sieht das Humerusende mit Trochlea und Eminentia capitata, von rückwärts her, man sieht die Radiusdelle; die Fossa sigmoidea sitzt meist ganz am abgetrennten Olekranon, während von der Ulna eine Sägefläche emporsieht. Meist findet man schwere Zerstörungen an den Gelenkknorpeln, und den knöchernen Gelenkenden; im Gelenkraum oft Eiter; die Gelenkkapsel teils in weiches, schlaffes, ödematöses Fungusgewebe, teils in Zerfallsmassen, teils in derbe, speckige Schwielen umgewandelt; ebenso auf weite Strecken das periartikuläre Gewebe degeneriert, die Muskulatur graugelb, sulzig, kaum mehr als Muskelgewebe erkennbar.

Fig. 1.

Nur wird vor allem, um den Nervus ulnaris vor Verletzung zu be-

wahren, das zwischen Olekranon und Epicondylus ulnaris liegende Weichteilpaket aus seiner Knochenrinne herausgeschält. Man muß dieses Loslösen mittelst Skalpells vornehmen, und zwar mit Längsschnitten, die man dicht am Ansatz der Weichteile, am Knochen führt; man hat sich streng an den Knochen zu halten, den man ganz bloßlegen soll, so daß die Weichteile samt dem Periost vom Knochen abgeschält werden. Das Ablösen erleichtert man sich, indem man mit dem Daumen der linken Hand das Weichteilpaket stets deckt und schützt und so das Ablösen kontrolliert.

Fig. 2.

Ist das Ablösen geschehen, so fühlt man in dem zumeist stark von Fungusgewebe umwucherten Weichteilpaket, deutlich als bleistiftdicken Strang den Ulnarnerven; man legt, indem man die Fungusmassen sorgfältig und vorsichtig mit der Schere abträgt, die Nervenscheide bloß.

Ist dies an einer Stelle gelungen, so ist das weitere Isolieren des Nerven leicht, wenn man längs seines Verlaufs die Hohlsonde einschiebt und auf ihr das Fungusgewebe durchschneidet. Den Nerven selbst zu isolieren, wird man möglichst meiden, um ihn vor jederartigen Läsionen zu bewahren.

Nun befreit man sich Radius und Ulna auf eine Länge von ca. 1 cm von den anliegenden Weichteilen, indem man dieselben zurückpräpariert; an der Volarfläche hat man sich hierbei streng an den Knochen zu halten, da im volaren Weichteilpaket wichtige Gebilde (Gefäße und Nerven) liegen. Nun sägt man vom Radius und vom Ulnastumpf je eine Scheibe von $^1/_2$ cm Dicke oder mehr ab, zumeist wird man hierauf auf normalen Knochen stoßen. Auch der Humerus wird an seinem unteren Ende allseits von Weichteilen isoliert; ulnarwärts ist dies bereits geschehen. Vom Humerus wird eine etwa 1 cm dicke Scheibe abgesägt;

beim Absägen hat man das ulnare Weichteilpaket sorgfältig zu schützen. Mit der Entfernung der Gelenksenden ist bereits viel geschehen. Es bleibt aber noch das Fungusgewebe der Weichteile sorgfältig zu entfernen: es sind das die Kapsel- und die periartikulären Gewebspartien. Dorsal- und radialwärts geschieht die Entfernung mit der Schere ohne besondere Vorsicht. Dagegen erfordern die ulnaren und volaren Teile ein vorsichtiges Präparieren. An der volaren Wand bekommt man zumeist den Musc. brachial int. zu Gesicht, wenn man die Fungusmassen abträgt. Einen Lieblingssitz der fungösen Erkrankung stellt auch der Raum zwischen Radius und Ulna dar; gar oft kriecht das Fungusgewebe mehrere Zentimeter weit distalwärts zwischen diesen Knochen herab. Um dortselbst gründlich den Fungus entfernen zu können, muß das Ringband des Radius durchtrennt, und Radius und Ulna mittelst kräftiger einzinkiger Haken voneinander abgezogen werden; dann gelingt es, den Fungus weit herab im Interossealraum zu verfolgen. Sind Fistelöffnungen in der Haut der Gelenksgegend, so werden deren Ränder exzidiert, und der Fistelgang bis zum Ausgangspunkt im Gelenk verfolgt und gründlich ausgekratzt. Am Humerus finden sich die Fungusmassen nicht selten dorsal und volar über die Kondylen emporgewuchert; sorgfältige Abtragung dieser Gewebsmassen ist nötig. Vom Olekranon wird die überknorpelte Fläche — der Fossa sigmoidea entsprechend — abgesägt, und nur eine dünne Knochenscheibe an der Trizepssehne belassen. Zeigt sich an der Sägeflächen der Knochen des Vorder- oder des Oberarms ein umschriebener tuberkulöser Herd, so wird derselbe samt einer Zone gesunden Nachbarknochens in toto mit dem Meißel herausgehoben, so daß eine von gesundem Gewebe gebildete Höhle im Knochen resultiert. Diese wird, nach beendeter Entfernung alles Kranken, mit Formalinlösung ausgespült, gut ausgetrocknet und hierauf mit der Jodoformknochenplombe nach v. Mosetig einer auf ca. 60° C. erwärmten, dadurch verflüssigten Mischung von Jodoform (60 Gewichtsteile) Sesamöl und Walrath (je 40 Gewichtsteile) ausgefüllt. Die Masse erstarrt bald und füllt die Knochenhöhle völlig aus[1]). Nun wird die Konstriktionsbinde entfernt und die blutenden Gefäßchen gefaßt und unterbunden. Die Blutung ist meist eine geringfügige, wenn auch zahlreiche kleine Gefäßchen unterbunden werden müssen.

Der Rest des Olekranon wird mittelst einer Silberdrahtnaht an die Sägefläche der Ulna fixiert. Zu diesem Zwecke wird über der dorsalen Fläche des Olekranons die Aponeurose mit dem Skalpell gespalten, und mit dem Drillbohrer die Knochenscheibe des Olekranon durchbohrt. Ferner wird über der dorsalen Fläche der Ulna, ca. 1 cm von der Sägefläche entfernt, das Periost gespalten, und mit dem Drillbohrer ein schräger Kanal gegen die Sägefläche hin gebohrt. Ein Silberdraht wird durch beide Bohrkanäle gezogen und bei mäßiger Streckung das Olekranon an die Ulna adaptiert und die Enden der Drahtsutur durch Übereinanderdrehen festgeknotet. Von den Drahtenden wird ein ca. 1 cm langes Stück belassen und gegen den Knochen platt gedrückt. Diese Draht-

1) Genaueres über die Jodoformplombe findet sich in: Damianos, Die v. Mosetigsche Jodoformknochenplombe und ihre Anwendung bei der Osteomyelitis. Wiener klin. Rundschau. 1903. 27—30.

sutur bleibt versenkt liegen und wird zumeist anstandslos dauernd vom Körper toleriert.

In die Wundhöhle wird reichlich Jodoformpulver — bekanntlich das beste der antituberkulösen Mittel der Pharmakopöe — eingetragen. Dann werden die unter der Haut liegenden periartikulären Weichteilreste mittelst einer fortlaufenden Catgutnaht in querer Linie vereinigt; zur Drainage genügt ein Gummipapierstreifen, den man in einen Wundwinkel steckt. Zum Schluß folgt die Naht der Hautwundränder.

Fig. 3.

Auf die Wunde wird Jodoformgaze gelegt, darüber kommt ein Blatt Gummipapier, das die Antrocknung der Gaze an die Wunde verhütet, indem es die Wundsekrete feucht hält. Dann wird eine sterile Mullbinde herumgerollt, zwischen deren Schichten auch etwas feine Watte eingelegt wird. Nunmehr wird der ganze Arm von den Fingern an bis zur Axilla in ein großes Holzwollekissen eingehüllt, lange Streifen von Tapetenholz werden palmar und volar von der Axilla bis zu den Metakarpusköpfchen gelegt, und mit einer erstarrenden Stärkekleisterbinde wird der ganze Verband fixiert. Die Stellung des Arms im Ellbogengelenk ist eine mäßige Streckung, etwa 130°—120°. Der Vorderarm steht in Mittelstellung zwischen Pro- und Supination.

Wichtig ist es, die Hand mit einem Brettchen gut zu stützen. Die Finger selbst bleiben frei vom Verband, damit sie zur Kontrolle dienen können. Am ersten und eventuell auch am zweiten Tage noch läßt man den Kranken zu Bett; den operierten Arm lagert man erhöht auf ein Kissen. Dann läßt man den Patienten aufstehen, wobei er den Arm in einer Mitella trägt. Der Wundverlauf gestaltet sich fast ausnahmslos ganz reaktionslos. Die Temperatur ist andauernd normal, die Finger

Fig. 4.

zeigen keinerlei Schwellung, es fehlen jegliche Schmerzen im operierten Gelenk, der Appetit stellt sich bald in gesteigertem Maße ein, die durch die schwere Erkrankung ganz herabgekommenen Patienten erholen sich zusehends und nehmen an Gewicht zu.

Der erste Verband bleibt 8—10 Tage. Hierauf wird er abgenommen. Die Wunde findet man zumeist verheilt, die Wundränder

blaß, ohne jede Schwellung. Die Nähte werden entfernt, ebenso der zur Drainage eingelegte Gummistreifen. Die Sekretion aus der Drainagelücke ist zumeist eine ganz geringfügige. Der Verbandwechsel gestaltet sich ganz schmerzlos. Es wird nun ein leichter Okklusivverband angelegt und bereits mit passiven und auch aktiven Bewegungen begonnen. Daneben wird auch mit elektrischer Behandlung der fast immer schwer atrophischen Oberarmmuskulatur angefangen. Auch vorsichtige Massage am Ober- und Vorderarm — mit Schonung des Gelenks — wird zur Bekämpfung der schweren Muskelatrophien angewendet.

Nach 4—5wöchentlichem Spitalsaufenthalte pflegen wir die Kranken zu entlassen. Meist ist zu dieser Zeit die Wunde völlig geschlossen, die passive Beweglichkeit sowohl was Beugung und Streckung, als auch was Pro- und Supination betrifft, ist eine recht gute, die aktive Beweglichkeit ist in vielen Fällen ziemlich gut, in anderen noch mäßig, aber mit deutlicher Tendenz zur Progredienz. Das Gelenk ist in allen unseren Fällen fest gewesen, nie schlotternd, auch Subluxationen nach vorne oder seitlich haben wir nie beobachtet.

Den Kranken wird bei der Entlassung in ihre Heimat sorgfältige Weiterübung der aktiven und passiven Bewegungen, sowie die tägliche Anwendung warmer, protrahierter Armbäder strenge aufgetragen.

II.

Wir müssen hier, wie überhaupt bei den Gelenksresektionen wegen Tuberkulose, die Frühresultate des operativen Eingriffes von den Spätresultaten desselben scharf trennen. Jene klären uns über die Schwere des Eingriffs, diese über dessen dauernden Effekt auf.

Zwischen diesen beiden Begriffen muß eine zeitliche Grenze natürlich willkürlich gezogen werden. Ich habe als solche Grenze den Ablauf eines Jahres post operationem angenommen.

Betrachten wir unsere Fälle nach diesem Gesichtspunkte, so gelangen wir zu folgenden Ergebnissen:

Vom Jahr 1892 bis zum Jahre 1895 wurden 28 Resectiones cubiti tuberculosi vorgenommen.

Von den Operierten starb eine Kranke drei Tage nach der Operation an einer Pyämie. (Frau Aloisia A., 38 Jahre alt, operiert 30. März 1892; Obduktionsbefund: resez. rechtes Ellbogengelenk zeigt reizlose Wunde. Metastat. eitrige Entzündung im rechten Handgelenk, alte Endocarditis; alte Perikardanwachsung, Abszesse der Nieren; Diphtherie der Vagina.)

Ein zweiter Kranker starb 6 Monate post oper. an Tbc. pulm. Es

starb also nur ein Fall infolge des Eingriffs, was einer Operationsmortalität von 3,5 Proz. entspricht.

Bei der im Jahre 1895 von Dr. S. Erdheim gepflogenen Nachuntersuchung waren von 19 Operierten Auskünfte zu erlangen. Bei 18 Patienten fand sich der Ellbogen völlig geheilt, schmerzfrei, ohne Schwellung, ohne Fistel. Einer dieser Kranken gab an, anfangs ein leichtes Rezidiv gehabt zu haben, welches aber auf Umschläge zurückging: der Patient blieb dann bis 1895 — vier Jahre nach der Operation — gesund. — Bei einem der Kranken bestand ein harmloses Rezidiv, im übrigen war der Ellbogen schön geheilt.

Fig. 5.

Ein Kranker wurde späterhin, im Jahre 1898, wegen eines Rezidivs am Oberarm amputiert. (Jakob H., mit 41 Jahren, im Jahre 1895 reseziert, mit geheiltem Ellbogen und guter aktiver Beweglichkeit entlassen.)

Von den im Jahre 1895 geheilt befundenen Fällen hatten bei dieser Nachprüfung 7 aktiv sehr gut bewegliche Gelenke (= 36,8 Proz.), 5 mäßig gut aktiv bewegliche Gelenke (= 26,3 Proz.) und 7 Fälle Ankylose (= 36,8 Proz.). Schlottergelenk kam keines vor.

Was die Funktionstüchtigkeit anbelangt, so war dieselbe bei allen nachgeprüften 19 Fällen eine gute. Unter den Operierten befinden sich: Taglöhner, Näherinnen, Bauern, Friseure, eine Krankenwärterin, ein Maschinenschlosser, welche alle ihrem Berufe weiter obliegen.

Was die zweite Serie unserer Resektionen anlangt, also jener von 1896 bis 1901 operierten Fälle, so finden wir 32 Fälle. Infolge der Operation starb kein Patient. Im Laufe des ersten Jahres starben zwei Kranke, einer wenige Monate post operationem, der

zweite 3/4 Jahre darnach. (Hedwig K., 25 Jahre alt, Resectio cub., 18. Oktober 1899, gleichzeitig Amputation eines Unterschenkels wegen Tuberkulose, schwere Lungenphthise, welcher sie nach einigen Monaten erlag. Der Ellbogen war fistulös. — Anna H., 16 Jahre alt, Resectio cub., 15. Juli 1900, litt an Tbc. pulm.; verließ mit geheiltem Ellbogen das Spital; sie starb am 18. März 1901, angeblich ungeheilt.)

Fig. 6.

Ein Fall ist vier Monate nach der Resektion wegen Rezidivs am Oberarm amputiert worden. (Josef L., 23 Jahre alt, Resectio cub., 3. September 1896, am 28. Dezember 1896 amputiert wurde später wegen multipler Tuberkulose in die Versorgungsanstalt abgegeben.)

Die übrigen 29 Fälle wurden geheilt in häusliche Pflege übergeben. Ich erhielt im Jahre 1903 Nachrichten über 20 dieser Kranken. Wenn man bedenkt, wie schwierig es bei unserem größtenteils aus den verschiedenen Provinzen Österreich-Ungarns stammenden Patienten-Materiale ist, spätere Nachrichten zu erhalten, dann muß man sich auch mit diesem Prozentsatz von Spätbefunden zufrieden geben.

Da die Operationen die Jahre 1896 bis 1901 umfassen, während die Nachrichten aus dem Jahre 1903 stammen, liegt mindestens der Zeitraum eines Jahres zwischen Operation und Nachuntersuchung.

Von 20 Kranken ist bei 10 der Ellbogen völlig verheilt,

ohne Fistel, ohne Schwellung, ganz schmerzfrei; das Allgemeinbefinden dabei ein gutes [1]).

Ein Fall zeigt einige unbedeutende Fisteln, ist aber sonst schön geheilt und arbeitsfähig. (Therese A., mit 26 Jahren am 26. März 1896 reseziert am linken Ellbogen, wurde am 23. April geheilt entlassen. Die Nachuntersuchung am 4. März 1903 ergab: Allgemeinbefinden gut, linker Arm nicht atrophisch, Ellenbogen zeigt keinerlei Schwellung, nur ulnarwärts einige kleine Fistelöffnungen, er ist schmerzlos; Ellbogengelenk ankylotisch in mäßiger Streckung von ca. 130°. Patientin ist gut arbeitsfähig.)

Bei drei Kranken sind im Laufe der Jahre wegen harmloser Weichteilrezidive kleine Nachoperationen vorgenommen worden, worauf die Kranken wieder geheilt entlassen wurden.

1. Simon F., Kutscher, mit 36 Jahren am 15. August 1899 Res. cub. dextr. Die Heilung ist eine derart vollkommene, daß Patient seinem Beruf als Einspänner (Droschkenkutscher) ungehindert nachgeht. Am 8. April 1902 fistulöses Weichteilrezidiv. Spaltung der um die periartikulären Weichteile ziehenden Fistelgänge und Exkochleation derselben. — April 1903: Ellbogen zeigt noch eine Fistel, ist aber nicht geschwellt, nicht schmerzhaft, aktiv recht gut beweglich, Arm wieder sehr gebrauchsfähig.

2. Markus R., Praktikant, mit 16 Jahren am 24. Juli 1900 Res. cubiti dextri. Nach ca. einem Jahre an der ulnaren Seite des Ellbogengelenks ein umschriebenes Rezidiv der Weichteile und des Condylus internus und eine große tuberkulöse Kubitaldrüse dortselbst. Exstirpation der fungösen Gewebspartien. — April 1903: Allgemeinbefinden sehr gut, Ellbogen zeigt eine kleine Fistel, ist aber sonst ganz geheilt, nicht geschwollen, schmerzfrei, ziemlich gut aktiv beweglich, Kraft im rechten Arm noch mäßig. Feine Arbeiten sehr gut mit der rechten Hand vollführbar.

3. Leopold K., Bäcker, mit 40 Jahren, am 4. März 1901, Res. cub. sin., am 13. Dezember 1902 Spaltung fungöser periartikulärer Fistelgänge. Im übrigen ist der Ellbogen intakt, gut beweglich, von ziemlicher Gebrauchsfähigkeit.

Sechs Fälle sind nach Ablauf des ersten Jahres gestorben:

---

1) Nach Schluß der Arbeit hat sich noch ein Operierter als völlig geheilt vorgestellt: Franz D., mit 26 Jahren operiert am 13. Juni 1902 (Res. cub. sin.). — Untersuchung am 25. August 1903: Allgemeinbefund sehr gut, Ellbogen ganz geheilt, sehr gut beweglich (Biegen bis zum rechten Winkel, Strecken völlig) — sehr gut arbeitsfähig als Schuster.

1. Agnes F., Bäuerin, mit 31 Jahren am 31. Mai 1896 Res. cub., dabei Tbc. pulm. — Gestorben ungeheilt am 6. September 1897.

2. Peter S., Maschinist, mit 31 Jahren am 6. November 1896 Res. cub. dext., dabei Kyphoskoliose und multiple Tbc. — Gestorben 1898.

3. Sigmund P., Tischler, mit 24 Jahren am 17. März 1897 Res. cub. sin.; dabei Tbc. pulm. — Gestorben 1902.

4. Ida P., Lehrmädchen, mit 17 Jahren am 12. Juni 1897 Resektion beider Ellbogengelenke. — Gestorben ungeheilt 1901.

5. Barbara W., Näherin, mit 23 Jahren am 14. Oktober 1897 Res. cub. dext. Dabei Tbc. malleol. int. dextri und Tbc. pulm. — Gestorben 1900.

6. Gabriel N., Diener, mit 26 Jahren am 19. Dezember 1900 Res. cub. sin. — Gestorben (Datum unbekannt).

Was die Beweglichkeit des Ellbogengelenkes bei den geheilten Fällen — sowohl bei jenen mit ganz vernarbter Wunde, als bei den mit einer harmlosen Fistel ausgeheilten Fällen — betrifft, so zeigte sich gelegentlich der Nachprüfung, daß unter 14 Fällen drei eine sehr gute Beweglichkeit hatten (= 21,4 Proz.). Bei 7 Kranken war die aktive Beweglichkeit mäßig, beziehungsweise gering (= 50 Proz.), bei 4 Patienten besteht Ankylose in Beugestellung von ca. 90° (= 28,6 Proz.) In keinem Falle bestand ein Schlottergelenk. Es ist wohl bekannt, daß eine Ankylose des Ellbogens in rechtwinkliger Beugestellung die Funktion des Armes kaum beeinträchtigt, wenn nur der Vorderarm in einer Mittelstellung zwischen Pro- und Supination sich befindet. Schon Billroth hat darauf aufmerksam gemacht.

Dte Leistungsfähigkeit des operierten Armes zeigte sich in 7 Fällen als eine sehr gute, so daß der Kranke zu schwerer Arbeit tauglich war. Darunter hatten 2 Patienten sehr gute aktive Beweglichkeit, 3 mäßige und geringe Beweglichkeit und 2 Ankylose.

In 6 Fällen war der Arm für leichte Arbeiten funktionstüchtig.

Ein Patient hat keine gute Funktion wiedererlangt; er gibt an: Ellbogen gesperrt, Arm mager und schwach, Schmerz bei feuchtem Wetter, bei geringer Bemühung rasche Ermüdung. (Josef Z., 40 Jahre, Weber, Res. cub. sin. am 27. April 1901.)

Es ist zu erwarten, daß sich diese — wie man zugeben muß, sehr erfreulichen Resultate im Verlaufe der Zeit noch weiter bessern werden. Denn, wie Oschmanns Untersuchungen ergeben haben, tritt, wenn einmal der Arm ausgeheilt ist, im Laufe der Jahre eine stete Besserung der Funktionstüchtigkeit ein.

Das Verhältnis der ohne Fistel ausgeheilten zu den mit Fistel geheilten Fällen stellt sich, auf 100 bezogen, wie folgt dar:

In der ersten Serie: 94,8 : 5,2
" " zweiten " 71,4 : 28,6.

Also, wie man sieht, ein um so besseres Ergebnis, als der geringe Prozentsatz der nicht ganz geheilten Fälle auch nur harmlosen Rezidiven angehört, welche noch großenteils völlige Ausheilung versprechen.

Was die Ausheilung in Ankylose betrifft, die in 28,6 Proz. der Fälle erfolgt ist, möchte ich noch erwähnen, daß daran zum größten Teil die schwere Atrophie der Armmuskeln, zum Teil auch die Degeneration derselben in der Umgebung der Fungusmassen Schuld trägt, wie man dies bei den vorgeschrittenen Fällen von Ellbogengelenktuberkulose ausnahmslos findet. Hier kann nur eine Frühoperation, die den schweren Veränderungen der Muskulatur vorgreift, Wandel schaffen.

Zur besseren Übersicht sei eine kasuistische Tabelle der geheilten Fälle angefügt:

Übersicht über die an der v. Mosetigschen Abteilung der Ellbogenresektion unterzogenen Fälle, bei welchen eine Nachuntersuchung vorliegt:

Julius D., 18 Jahre alt, Eisengießer. Fungus cubiti dextri; Fixation im rechten Winkel. September 1894 Sturz.

Operation: 5. Februar 1896. Resectio cubiti dextr.

29. Februar. Geheilt entlassen. Fast normal, passiv beweglich.

16. Januar 1903. Patient stellt sich vor; er ist gesund, dient als städtischer Bote, Ellbogen ist völlig geheilt, in mäßiger Streckung fixiert (130°), vollkommen funktionstüchtig.

Therese A., 26 Jahre alt, Tagelöhnerin. Fungus cubiti sin.; Fixation im rechten Winkel. Anstoßen vor 3 Monaten.

Operation: 26. März 1896. Resectio cubiti sin.

23. April 1896. Geheilt entlassen.

4. März 1903. Patientin stellt sich vor. Allgemeines Befinden gut. Ellbogen geheilt bis auf eine kleine, wenig sezernierende Fistel, nicht geschwollen, fixiert in leichter Streckung, 130°, Arm nicht atrophisch, funktionstüchtig.

Marie T., 17 Jahre alt, Handarbeiterin. Fungus cub. utriusque.

Operation: 27. Juli 1897. Amput. hum. dextr. 24. August 1897. Resect. cub. sin.

20. November 1897. Geheilt entlassen.

23. Februar 1903. Brief mit der linken Hand schön geschrieben. Patientin ist sehr zufrieden, Beweglichkeit des Ellbogens gering, aber der Arm völlig funktionstüchtig.

Johann J., 21 Jahre alt, Kommis. Fungus cubiti. sin. Fixation in Beugung, seit 2 Jahren.

Operation: 14. September 1897. Resectio cub. sin.

19. November 1897. Geheilt entlassen.

6. Oktober 1898. Leichtes Rezidiv; Auskratzung. 11. Januar 1903. Patient stellt sich vor. Sieht blühend aus, ist völlig gesund, der Arm kräftig; Narbe zart; Ellbogen kann im Umfang von ca. 30° kräftig aktiv bewegt werden, er steht in mittlerer Beugung. Auch Pro- und Supinator kräftig. Patient arbeitet wie ehemals.

Albert H., 21 Jahre alt, Schlosser. Fungus cubiti sin. Olekran. cariös, seit 1 Monat.

Operation: 6. Dezember 1898. Resectio cubiti sin.

23. Januar 1899. Geheilt entlassen.

15. Dezember 1902. Patient stellt sich vor. Er ist vollkommen gesund. Ellbogen geheilt. Durch eine Fistel über dem Olekranon stößt sich die Silbersutur ab. Arm beweglich. Patient arbeitet als Schlosser.

Simon F., 36 Jahre alt, Kutscher. Fungus cubiti dextr. Fisteln. Seit 8 Monaten. Vor 5 Wochen partielle Resektion von anderer Seite.

Operation: 23. September 1899. Resectio cubiti dextri.

11. Januar 1900. Geheilt entlassen.

8. April 1902. Seit 3 Wochen Fistelbildung; bei guter Beweglichkeit und guter Funktion. — Weichteilrezidiv; Exstirpation. Geheilt 2. Mai 1902.

April 1903. Patient stellt sich vor. Allgemeines Befinden gut. Ellbogen bis auf eine kleine Fistel geheilt, nicht geschwellt; Beweglichkeit mäßig. Arm gut brauchbar.

Franz R., 24 Jahre alt, Sicherheitswachmann. Fungus cubiti dextr. Vor 7 Wochen Sturz. Leichte Beugefixation.

Operation: 27. September 1899. Resectio cubiti dextri.

10. Oktober 1899. Geheilt entlassen.

6. Januar 1903. Brief, mit der rechten Hand schön geschrieben. Patient ist völlig gesund. Arm ganz geheilt, nie schmerzhaft; Ellbogen wird vollständig gebogen und gestreckt. Kraft beinahe wie im linken Arm. Patient machte 2 Waffenübungen mit; dient als Beamter.

Markus R., 16 Jahre alt, Praktikant. Fungus cubiti dextr. Fisteln. Vor 2 Jahren Sturz.

Operation: 24. Juli 1900. Resectio cubiti dextr. Jodoformplombe.

24. August 1900. Geheilt entlassen.

12. Juni 1901. Arm wenig gebrauchsfähig. Parostales Rezidiv am Epicondyl uln. hum. und um den Nerv. uln., in Form einer eigroßen Geschwulst. Exstirpation der Fungusmassen. August 1901. Mit Fistel geheilt entlassen.

April 1903. Patient stellt sich vor. Ellbogen verheilt bis auf eine kleine Fistel; er ist nicht geschwollen. Beweglichkeit gut. Funktion gut. Allgemeinbefinden sehr günstig.

Pauline M., 21 Jahre alt, ohne Beschäftigung. Fungus cubiti sin. Fixation im rechten Winkel.

Operation: 5. September 1900. Resectio cubiti sin.

3. Oktober 1900. Geheilt entlassen.

6. Januar 1903. Brief: Es geht gut. Ellbogen war eine Zeitlang

offen, jetzt verheilt, schmerzlos. Bewegungen noch nicht sehr gut; Patientin kann noch nicht die Hand zum Genick geben. Sie kann alles arbeiten, nur nichts Schweres heben.

Antonie N., 27 Jahre alt, Bäuerin. Fungus cubiti dextr. Fixation im rechten Winkel, seit 2½ Jahren.

Operation: 13. Dezember 1900. Resectio cubiti dextr.

Geheilt entlassen 8. Januar 1901.

8. Januar 1903. Brief. Patientin schreibt sehr gut mit der Rechten. Ellbogen gesund, nicht offen, ist in mäßiger Beugung, kann gut gestreckt, aber nicht ganz gebeugt werden, die Hand kann noch nicht zum Munde geführt werden, Arm gut funktionstüchtig.

Franziska L., 13 Jahre alt. Fungus cubiti dextri. Fixation im rechten Winkel. Sturz vor 1½ Jahren.

Operation: 2. Januar 1901. Resectio cubiti dextri. Bohnengroße Plombe in der Ulna.

11. Februar 1901. Geheilt entlassen.

17. Januar 1903. Patient stellt sich vor; sieht blühend aus, ist völlig gesund, Narbe zart, Ellbogen in mittlerer Beugung, kann um ca. 20° bewegt werden. Pro- und Supination gut. Arm kräftig, für jede Arbeit tüchtig.

Josef Z., 40 Jahre alt, Weber. Fungus cubiti sin.

Operation: 27. April 1901. Resectio cubiti sin.

Geheilt entlassen.

6. Mai 1903. Brief: Arm mager, schmerzt bei feuchtem Wetter. Ellbogen völlig gesperrt. Arm schwach, ermüdet sehr rasch bei geringer Arbeit.

Leopold K., 40 Jahre, Bäcker. Fungus cubiti sin. Nach Sturz vor 2 Jahren.

Operation: 4. März 1901. Resectio cubiti sin.

11. April 1901. Geheilt entlassen.

13. November 1902. Weichteilrezidiv mäßiger Ausdehnung, bei guter Beweglichkeit und Funktion. Exstirpation des Rezidivs. Patient wird geheilt entlassen.

Elise H., 10 Jahre alt. Fungus cubiti dextri.

Operation: 9. Mai 1901. Resectio cubiti dextri.

Geheilt entlassen.

Juli 1903. Patientin stellt sich vor. (Fig. 8.) Sie sieht gut aus, Ellbogen ist völlig geheilt, vollständig gebrauchstüchtig, fixiert in rechtwinkliger Beugung. Am linken äußeren Knöchel ein fungöser Herd.

III.

Es erscheint von Interesse, in bezug auf die Art der Behandlung des Fungus cubiti die Literatur aus den letzten Jahren zu Rate zu ziehen, um die Ergebnisse der darin niedergelegten Beobachtungen kennen zu lernen und sie, soweit es angängig ist, mit unseren Erfahrungen in Vergleich zu ziehen.

Was das gleichzeitige Vorhandensein anderweitig lokalisierter tuberkulöser Affektionen bei den in Beobachtung gelangten Ellbogengelenkstuberkulosen betrifft, so ist zu

konstatieren, daß ein großer Prozentsatz unserer Fälle derartige Nebenbefunde ergab.

Wir fanden vor allem sehr häufig Lungentuberkulose in den verschiedensten Graden. Zweimal beobachteten wir beiderseitige Ellbogentuberkulose. In dem einen dieser Fälle, der schon unter den Verstorbenen erwähnt ist, wurde beiderseitige Resectio cubiti gemacht. Die Kranke starb 4 Jahre nach der Operation, angeblich ungeheilt. Im zweiten Falle wurde der rechte Oberarm amputiert, das linke Ellbogengelenk reseziert. (Marie T., Handarbeiterin, mit 17 Jahren am 27. Juli 1897 operiert.) Die Kranke schreibt im Februar 1903, also fast 6 Jahre nach der Operation, daß sie gesund und sehr zufrieden sei, daß sie mit der linken Hand alles arbeiten, auch schreiben könne, und seit 3 Jahren auch Maschinenähen gelernt habe. Biegen könne sie den Ellbogen nicht viel.

In einem weiteren Falle wurde gleichzeitig mit der Resectio cubiti die Amputation eines Unterschenkels vorgenommen. Der Fall ist auch unter den Verstorbenen erwähnt. (Hedwig K., mit 25 Jahren am 18. Oktober 1899 operiert, starb einige Monate später an Tuberc. pulm.)

Bei einer Kranken wurde gleichzeitig mit der Resektion eine tuberkulös erkrankte Zehe entfernt. (Marie B., Magd, mit 20 Jahren am 12. April 1901 operiert.)

Bei einer weiteren Patientin wurde außer der Resectio cubiti eine Exstirpation der tuberkulös entarteten Lymphdrüsen der gleichseitigen Achselhöhle vorgenommen. (Franziska B., mit 15 Jahren am 9. April 1902 operiert. Sie schrieb am 29. Juni 1903: Der Arm war gut und konnte bis zum Winter gebogen und gestreckt werden. Zu jener Zeit fiel Patientin am Eise auf den Arm, und ist seither wieder krank. Sie war und ist noch in einer Gebetbuchfabrik beschäftigt.)

Endlich ist bei einem Kranken zuerst Resektion des linken Ellbogengelenkes, nach einigen Monaten Exstirpation des rechten Sprungbeins, und Resektion des Metacarpo-Phalangealgelenkes des rechten Daumens wegen multipler Tuberkulose gemacht worden. (Franz M., Diener, 36 Jahre alt, Resectio cubiti 12. Januar 1903.)

Albrecht (1)*) teilt aus Roses Klinik in Zürich mit, daß anderweitige Tuberkulose sich in 16 von 52 Fällen fand (= 30,7 Proz.). Hiervon sind von 1867—1883 7 Kranke — konservativ und operativ behandelte — gestorben.

*) Die in Klammern befindlichen Ziffern beziehen sich auf das am Schlusse angefügte Literaturverzeichnis.

Oschmann (26), aus Kochers Klinik, berichtet, daß bei den Kranken mit Ellbogentuberkulose bei 70,6 Proz. anderweitige tuberkulöse Affektionen bestanden.

Wie Oschmann besonders hervorhebt, ergab die Resektion eine wohltuende Wirkung auch auf die Tuberkulose anderer Organe. So fand Kummer (2) bei der Nachuntersuchung Kocherscher Fälle nur in 47,2 Proz. anderweitige Lokalaffektionen, während zur Zeit der Operation in 71,4 Proz. der Fälle solche bestanden hatten. — Oschmann hatte bei der Operation 70,6 Proz. tuberkulöse Nebenerkrankungen (24 von 34 Fällen), bei der Nachuntersuchung nur 22,2 Proz. (6 von 27 Fällen).

Wie schon erwähnt, bietet das gleichzeitige Bestehen anderweitiger tuberkulöser Affektionen durchaus nicht immer eine Kontraindikation für die Vornahme einer Resectio cubiti — ganz anders wie bei der Resectio genus. Es ist eben die Ellbogenresektion ein bei weitem leichterer operativer Eingriff, und fesselt ja auch den Kranken kaum für zwei Tage an das Bett.

Ein vorausgegangenes Trauma, meist geringfügiger Natur — Anstoßen des Ellbogens, Fall auf denselben, einmal vorausgegangene Verrenkung — gaben von 32 Kranken unserer 2. Serie 10 an, also 32,2 Proz. Das Trauma lag jedoch einige Mal selbst jahrelang hinter dem Beginn der Erkrankung zurück. Fischer (8) berichtet aus Kochers Klinik 1893, daß fast die Hälfte aller Fälle auf ein Trauma sich zurückführen ließen. Kosima (4) verzeichnet aus Königs Klinik 1893 unter 137 Fällen von Tuberc. cubiti 16 Fälle traumatischen Ursprungs (= 12 Proz.). Oschmann (26) führt 1899 an, daß von 35 Fällen der Kocherschen Klinik 10 = 28,5 Proz. ein Trauma erwähnten. Honsell (32) endlich sagt, daß bei 17 Proz. der Ellbogentuberkulosen ein vorhergegangenes Trauma zu finden war. Er will aber die traumatische Ätiologie der Lokaltuberkulose nicht ohne weiteres zugeben, meint vielmehr, „es besteht zwar unleugbar oft ein inniger Zusammenhang zwischen Trauma und Tuberkulose, handelt sich aber wohl nur um die Anfachung, das Manifestwerden eines bis dahin latenten Herdes."

Albrecht (1) hat dreimal die interessante Beobachtung gemacht, daß die Ellbogentuberkulose nach wiederholten Attacken von akutem Gelenkrheumatismus aufgetreten sei. Diese Beobachtung ist wohl auseinander zu halten davon, daß der Beginn der Tuberkulose oft ein schleichender, lange unter dem Bilde einer chronischen Arthritis verlaufender, ist.

Sosemski (36) hat vier Fälle tuberkulöser Gelenkserkrankung

(am Ellbogen-, Hüft- und Sprunggelenk) gesehen, die sich bei älteren, bis dahin ganz gesund gewesenen Personen im unmittelbaren Anschluß an schweren Skorbut entwickelt hatten. Er meint, daß die skorbutische Gefäßerkrankung des Knochenmarkes die Prädisposition zur Lokaltuberkulose abgebe.

Fig. 7.

Was die Körperseite anlangt, an der die Ellbogentuberkulose sich vorfand, so ist folgendes zu bemerken: Wir beobachteten unter 103 der Resektion respektive Amputation unterworfenen Fällen rechtsseitige Erkrankung in 46 Fällen, linksseitige in 53 Fällen, beiderseitige Erkrankung in 2 Fällen.

Das Überwiegen der linksseitigen Erkrankung ist wohl auffallend, da man doch annehmen müßte, daß der sowohl Traumen als der Einwirkung schwerer Arbeit viel mehr ausgesetzte rechte Arm häufiger erkranken würde als der linke.

Der Resectio cubiti wurden unterzogen: 38 mal der rechte, 34 mal der linke Ellbogen, einmal beide Ellbogengelenke.

Der Amputation des Oberarmes unterwarfen sich: an der rechten Extremität 9 Kranke, an der linken 22 Kranke. Es ergibt

sich hieraus deutlich, welch großes Gewicht die Kranken auf die Erhaltung ihres rechten Armes legen, indem sie einer Resektion an demselben leicht, einer Amputation desselben schwer zustimmen.

Albrecht (1) hat unter 52 Patienten 31 mal (= 59,6 Proz.) den rechten, 21 mal (= 40,4 Proz.) den linken Ellbogen erkrankt gefunden.

Kummer (2) gibt 46,6 Proz. rechtsseitige, 53,4 Proz. linksseitige fungöse Olenitiden an.

Kosima (4) notiert 54 Proz. rechtsseitige, 44,5 Proz. linksseitige, und 1,5 Proz. beiderseitige solche Erkrankungen.

Die Tuberkulose des Ellbogengelenkes kann primär vom Knochen oder von den Weichteilen ausgehen. Knochenaffektionen — sowohl primärer als sekundärer Entstehung — sind ziemlich häufig beim Fungus cubiti.

Fig. 8.

Kummer (2) beschreibt drei Formen der Knochenherde: die Ostitis caseosa, fungosa und purulenta. Bei der ersteren Form findet sich ein verschieden großer Herd, aus anscheinend normalem Knochengewebe bestehend, nur durch eine blasse, gelbgraue Farbe vom übrigen Knochen sich unterscheidend. Manchmal hat der Herd Keilform, was mit einer embolischen Entstehungsweise zusammenhängt. Im weiteren Verlaufe kann dieser anfangs nur anämisch aussehende Herd ganz verkäsen. Oder es findet

sich an seinem Rande eine Zone von Granulationsgewebe; dieser Granulationshof kann den Knochenherd ganz sequestrieren, so daß er frei in der Granulationshöhle liegt. — Ist das Knochengewebe an einer Stelle ganz unter den fungösen Granulationen geschwunden, so haben wir das Bild der Ostitis fungosa. Kommt es endlich zum etwaigen Zerfall des tuberkulösen Gewebes, so resultiert ein Knochenabszeß.

Oschmann (26) beobachtet unter 35 Fällen in 15 Fällen = 42,9 Proz. primäre Ostitis, in 5 Fällen = 14 Proz. primäre Synovitis, und in 15 Fällen = 42,9 Proz. diffuse Erkrankung, sogenannte „Olenitis". Unter dem Knochen war das Olekranon (in 46,4 Proz.) dann der Condylus externus humeri am häufigsten erkrankt.

Kosima (4) hat in 71 Proz. der Fälle Knochenherde gesehen und zumeist im Condylus externus humeri und im Olekranon.

Gehen wir nun zu den in der letzten Zeit empfohlenen und geübten Behandlungsmethoden der Ellbogengelenkstuberkulose über, so sei vor allem die sogenannte konservative Therapie besprochen. Es empfiehlt sich, mit Albrechts Arbeit (1884) zu beginnen, da sie gute Vergleichspunkte abgibt. Es wurden 13 Fälle konservativ behandelt; davon zeigten bei einer späteren Nachuntersuchung 5 Fälle Heilung (= 38,4 Proz.), drei hierunter mit mäßiger Beweglichkeit, 3 Fälle waren ungeheilt (= 23 Proz.), 4 Kranke waren gestorben, einer war nachamputiert worden. Es sind dies also keineswegs glänzende Resultate, welche hinter den Resultaten operativer Behandlung um so mehr zurückstehen, als sie leichteren Krankheitsformen entsprechen.

Rydygier (10) gibt an, bei Kindern gute Erfolge durch Jodoform-Glyzerininjektionen gesehen zu haben.

Henle (24) berichtet, daß an der Breslauer Klinik konservative Behandlung des Fungus cubiti die Regel ist. Sie wurde in 28 Fällen angewendet, Arthrektomia cubiti in 3 Fällen, Resectio cubiti in 1 Fall, Amputatio humeri in 2 Fällen. Bei der Nachuntersuchung ergaben die konservativ behandelten Fälle 47 Proz. Heilungen, 11,8 Proz. Besserungen und 41,2 Proz. schlechte Resultate: also wieder, trotzdem es naturgemäß sich größtenteils um nicht besonders schwere Fälle handeln konnte, Resultate, die einer konservativen Therapie durchaus nicht das Wort reden, um so mehr als man die langwierige Dauer einer solchen Behandlung mit ihren Nachteilen für den Kranken in sozialer, psychischer und physischer Beziehung in Betracht ziehen muß.

1898 empfiehlt Redard (23) wieder die Behandlung des Fungus

cubiti mit Injektionen von steriler Jodoform-Olivenöl-Emulsion 5—10proz., einmal wöchentlich intraartikulär appliziert.

Wilms (33) (in Bergmanns Handbuch der praktischen Chirurgie, 1901) steht auf einem durchaus zu billigenden Standpunkt: er rät, die konservative Behandlung nur in leichteren Fällen zu versuchen, und falls sich in 3—4 Wochen kein Erfolg zeigt, zur operativen Therapie überzugehen.

Spadaro (37) hat bei Tuberkulose der oberen Extremität durch Behandlung mit Fixation nur Besserungen, nie Heilungen gesehen. Auch Jodinjektionen nach Durante fand er ohne lokale Wirkung. Mit Recht betont er die Gefährlichkeit einer Kompressionsbehandlung sowie der Anwendung der Massage. Eine sorgfältig ausgeführte Operation gebe ausgezeichnete Resultate.

Die erwähnte Jodkur nach Durante besteht, wie Avegno (38), bemerkt, in intravenösen Injektionen einer sterilen Lösung von Jod 1,0, Jodkali 1,5 und Aqua destill. 100, in Mengen von 1—4 ccm. Avegno hat damit in 3 Fällen lokaler Tuberkulose 2 Heilungen, 1 Besserung erzielt.

Aus neuester Zeit finden wir einen Bericht von Tilman (39), welcher zur Behandlung der Ellbogengelenkstuberkulose die Biersche Stauung mit bestem Erfolge anwendet, indem er sie täglich 1 Stunde lang appliziert.

Wir haben mit Absicht neben allgemeinen Angaben auch einige ziffermäßige, solche über die Resultate der sogenannten konservativen Behandlung, vorausgeschickt: daraus kann man unschwer entnehmen, daß selbst in leichteren Fällen die abwartende Behandlung die darauf verwendete Mühe nicht lohnt, sondern nach einem Vergleich der Resultate dieser Behandlung mit den Erfolgen der operativen Therapie, die sich viel günstiger stellen, trotzdem es sich um meist viel hochgradigere Fälle handelt, wird man wohl ohne weitere Bedenken das so langwierige, den Kranken so lange Zeit seinem Berufe entreißende, und ihn den Gefahren des Fortschreitens und der Verallgemeinerung seines Leidens aussetzende abwartende Verfahren zugunsten operativen Eingreifens nur auf die Anfangsstadien der Erkrankung beschränken.

Nunmehr seien die Resultate der Arthrektomia und Resectio cubiti tuberculosi aus einzelnen chirurgischen Stationen in Form einer übersichtlichen Tabelle berichtet (S. 313). Einen Unterschied zwischen Arthrektomie (Kapselexstirpation), partieller und totaler Resektion zu machen, ist nicht am Platze, da ja die Radikaloperation bei Tuberkulose immer eine atypische Operation darstellt, die sich

meist schwer in eines der drei Schemen unterbringen läßt; außerdem ist eine solche Abgrenzung ganz ohne statistische Bedeutung.

Um die Resultate verschiedener Stationen halbwegs mit Recht vergleichen zu können, habe ich mich bemüht, die Berichte derselben womöglich nach gleichen Gesichtspunkten zu ordnen. —

Hier folgt eine Tabelle, welche unsere bezüglichen Operattionen, nach Jahren geordnet, mit ihren Resultaten zeigt. —

Tabellarische Übersicht über die Resultate der an der chirurgischen Station Prof. v. Mosetigs wegen Ellbogengelenkstuberkulose vorgenommenen Ellbogengelenksresektionen und Oberarmamputationen.

Jahr der Operation	Anzahl der Resektionen	Frühresultate (innerh. d. 1. J. p. op.)					Spätresultate (nach Ablauf 1 Jahres p. op.)						Nicht weiter bekannte Fälle	Amputationen		
		geheilt	gebessert	ungeheilt	nachamput.	gestorben	Zahl der bekannten Fälle	völlig geheilt	geh. m. Fistel	ungeheilt	nachamput.	gestorben		Anzahl	geheilt	gestorben
1892	6	5	—	—	—	1	—	—	—	—	—	—	—	1	1	—
1893	7	7	—	—	—	—	—	—	—	—	—	—	—	4	2	2
1894	3	3	—	—	—	—	—	—	—	—	—	—	—	5	5	—
1895	12	12	—	—	—	—	1	—	—	—	1	—	—	3	3	—
1896	7	6	—	—	1	—	4	1	1	—	—	2	2	4	4	—
1897	7	7	—	—	—	—	5	2	—	—	—	3	2	3	3	—
1898	2	2	—	—	—	—	1	1	—	—	—	—	1	2	2	—
1899	3	2	—	—	—	1	2	1	1	—	—	—	—	1	1	—
1900	6	5	—	—	—	1	4	2	1	—	—	1	1	3	3	—
1901	7	7	—	—	—	—	4	3	1	—	—	—	3	1	1	—
1902	5	5	—	—	—	—	—	—	—	—	—	—	—	1	1	—
1903	12	12	—	—	—	—	—	—	—	—	—	—	—	1	1	—
Summa:	77	73	—	—	1	3[1]	—	—	—	—	—	—	—	29	27	2

Betrachten wir als Operationsmortalität die Zahl der binnen acht Tagen post operationem Verstorbenen, so finden wir folgende Prozentziffern:

Albrecht-Rose	0
Kummer-Kocher	0
Oschmann-Kocher	0
Kosima-König	2,7 Proz.
Wolff-Bardenheuer	6,2 Proz.
Mosetig, I. Serie 1892—1895	3,5 Proz.
Mosetig, II. Serie 1896—1901	0
Mosetig, III. Serie 1902—1903	0

Die Anzahl der im Laufe des ersten Jahres und späterhin Verstorbenen schwankt bei den einzelnen Stationen außerordentlich. Das hängt natürlich hauptsächlich von der Schwere der Allgemeiner-

1) Hierzu kommt noch ein Todesfall, der bei einem zwischen 1892 und 1895 resezierten Kranken 6 Monate p. op. erfolgt ist; dementsprechend vermindert sich die Zahl der geheilten Fälle von 73 auf 72.

Übersichtstabelle über die Früh- und Spätresultate der wegen Ellbogengelenkstuberkulose an verschiedenen chirurgischen Stationen ausgeführten Resektionen und Arthrektomien des Ellbogengelenks.

Berichtende Station resp. Referent, Zeit der Operationen, Berichtsjahr	Zahl der Resektionen und Arthrektomien	Frühresultate (im 1. Jahre p. op.)					Spätresultate (nach Ablauf mindestens eines Jahres p. op.)							Bemerkungen
		ganz oder mit Fistel geheilt	ungeheilt	nachreseziert im 1. J. p. op.	nachamputiert im 1. J. p. op.	gestorben im 1. J. p. op.	Zahl der bekannten Fälle	Ellbogen ganz geheilt	geheilt mit Fistel oder leicht. Recid.	nachoperiert wegen leicht. Recidiv	nachreseziert	nachamputiert	ungeheilt	gestorben	
Billroth 1871—1876 (1879).	—	—	—	—	—	—	29	10 = 34,4 Proz.	—	—	—	—	7 = 24,1 Proz.	12 = 41,3 Proz.	Beobachtungsdauer bis zu ca. 8 Jahren.
Rose (Albrecht) 1867—1880 (1883).	39	29	—	—	7 = 17,9 Proz.	3 = 7,6 Proz.	24	13 = 54,1 Proz.	3 = 12,5 Proz.	—	—	1 = 4,1 Proz.	4 = 16,6 Proz.	3 = 12,5 Proz.	2 Fälle † 7 Monate p. op., 1 Fall † 8 Monate p. op. — 7 Nachamputationen zwischen 2. und 10. Monat p. op.
König (Kosima) 1875—1890 (1893).	108	100	—	—	1 = 0,9 Proz.	7 = 6,4 Proz.	76	45 = 59,2 Proz.	8 = 10,5 Proz.	—	—	—	—	23 = 30,2 Proz.	2 Fälle † gleich p. op., 1 Fall nach 6 Tagen, 1 Fall nach 1 Monat, 3 nach 7 bis 10 Monaten †, 1 Fall 4 Monate p. op. nachamputiert. — Von den 45 dauernd Geheilten haben 3 = 7 Proz. Schlottergelenk.
Kocher (Kummer) 1872—1887 (1888).	68	62	—	1 = 1,4 Proz.	1 = 1,4 Proz.	4 = 5,8 Proz.	42	22 = 52,3 Proz.	11 = 26,1 Proz.	—	3 = 7,4 Proz.	—	—	6 = 14,2 Proz.	4 Fälle nach Ablauf einiger Monate †, 1 Fall nach 5 Monaten nachreseziert, 1 Fall nach 10 Tagen nachamputiert.
Kocher (Oschmann) 1893—1897 (1899).	33	28	—	5 = 15,1 Proz.	—	1 = 3 Proz.	23	11 = 47,7 Proz.	7 = 30,4 Proz.	3 = 13 Proz.	2 = 8,6 Proz.	—	—	—	1 Fall 6 Monate p. op. †. Von den 5 im ersten Jahre Nachresezierten wurden 2 Fälle später neuerdings reseziert.
Bardenheuer (Wolff) (1897).	16	12	1	1 = 6,2 Proz.	1 = 6,2 Proz.	1 = 6,2 Proz.	—	—	—	—	—	—	—	—	1 Fall 8 Tage p. op. † (Pyämie), 1 Fall nach 10 Mon. weg. Schlottergelenk nachreseziert, 1 Fall n. 4 Mon. nachamputiert.
v. Mosetig (Erdheim) 1892—1895 (1895).	28	26	—	—	—	2 = 7,1 Proz.	19	18 = 94,8 Proz.	1 = 5,2 Proz.	—	—	—	—	—	1 Fall 3 Tage p. op. † (Pyämie), 1 Fall 6 Mon. p. op. †.
v. Mosetig (Damianos) 1896—1901 (1903).	32	29	—	—	1 = 3,1 Proz.	2 = 6,2 Proz.	20	10 = 50 Proz.	1 = 5 Proz.	3 = 15 Proz.	—	—	—	6 = 30 Proz.	1 Fall nach einigen Monaten †, 1 Fall nach 3/4 Jahr †, 1 Fall nach 4 Mon. nachamputiert.
v. Mosetig (Damianos) 1902—1903 (bis 19. Juni).	17	17	—	—	—	—	—	—	—	—	—	—	—	—	—

krankung der betreffenden Operierten ab; die meisten Todesfälle sind auf Lungentuberkulose zurückzuführen.

Um ein klares Bild von der Anzahl der völlig geheilten Fälle gegenüber der Anzahl der nicht völlig geheilten und der ungeheilten Fälle zu gewinnen, habe ich nachstehend das Verhältnis dieser Zahlen, auf 100 bezogen, berechnet (unter Ausschluß des Verstorbenen).

Mosetig, I. Serie . .	Verhältnis	der	Geheilten	zu	den	Ungeheilten	94,8 : 5,2
Kosima-König . .	"	"	"	"	"	"	85,0 : 15,0
Mosetig, II. Serie .	"	"	"	"	"	"	71,4 : 28,6
Albrecht-Rose . .	"	"	"	"	"	"	62,0 : 38,0
Kummer-Kocher .	"	"	"	"	"	"	61,2 : 38,8
Billroth	"	"	"	"	"	"	58,9 : 41,1
Oschmann-Kocher	"	"	"	"	"	"	47,7 : 52,3

Über Beweglichkeit und Funktion der geheilten Fälle geben die nachstehenden beiden Tabellen Aufschluß:

Tabellarische Übersicht über die Beweglichkeit der völlig geheilten oder mit Fistel geheilten Fälle von Ellbogengelenksresektion.

Berichtende Station resp. Referent	Anzahl der Fälle	Beweglichkeit sehr gut	Beweglichkeit mäßig oder gering	Ankylose	Schlottergelenk	Bemerkung
Rose (Albrecht) . .	16	13 = 81,2 %		3 = 18,7 %	—	Spätresultat
König (Kosima) . .	45	27 = 60,0 %		15 = 33,0 %	3 = 7,0 %	do
Kocher (Fischer) . .	27?	20?		5	2	do.
Kocher (Kummer) .	53	11 = 20,7 %	35 = 66,0 %	5 = 9,4 %	2 = 3,7 %	do.
Kocher (Oschmann)	25	3 = 12,0 %	14 = 56,0 %	5 = 20,0 %	3 = 12,0 %	do.
Bardenheuer (Wolff)	14	7 = 50,0 %		6 = 42,8 %	1 = 7,1 %	Frühresultate
v. Mosetig (Erdheim)	19	7 = 36,8 %	5 = 26,3 %	7 = 36,8 %	—	Spätresultate
v. Mosetig (Damianos)	14	3 = 21,4 %	7 = 50,0 %	4 = 28,6 %	—	do.

Tabellarische Übersicht über die Funktion der völlig geheilten oder mit Fistel geheilten Fälle von Ellbogengelenksresektion (Spätresultate).

Berichtende Station resp. Referent	Anzahl der Fälle	Funktion sehr gut (schwere Arbeit möglich)	Funktion mäßig (nur leichte Arbeit möglich)	Funktion schlecht (Arm wenig brauchbar)	Bemerkungen
Rose (Albrecht) . . .	15	15 = 100 %		—	Außer den geheilten 15 Fällen bestehen 3 ungeheilte Fälle mit unbrauchbarem Arm
König (Kosima) . . .	45	42 = 93 %		3 = 7,0 %	Die 3 Fälle mit schlechter Funktion sind Schlottergelenke.
Kocher (Kummer) .	32	11 = 34,3 %	20 = 62,5 %	1 = 3,2 %	Die Fälle von Resektion sind ausgeschieden.
Kocher (Oschmann) .	26	9 = 34,6 %	15 = 57,6 %	2 = 7,6 %	—
v. Mosetig (Erdheim)	19	19 = 100 %		—	—
v. Mosetig (Damianos)	14	7 = 50,0 %	6 = 42,8 %	1 = 7,1 %	—

Wie man also sieht, sind die Resultate operativer Therapie bei Ellbogengelenktuberkulose sehr zufriedenstellend, und werden sich noch bessern, wenn einmal die Lehre von der Notwendigkeit chirurgischen Eingreifens im Sinne der Radikaloperation bei der Lokaltuberkulose in Fleisch und Blut der Ärzte übergegangen ist und dieselben die Kranken noch in Frühstadien dem Operateur zuweisen werden! — Von sonstigen Operationsberichten seien noch die folgenden erwähnt:

Riedel (3) (1893) machte 16 Resektionen, beziehungsweise Kapselexstirpationen, mit Langenbecks Schnitt. 12 Kranke wurden geheilt entlassen (75 Proz.), 4 ungeheilt; zwei davon starben nach einiger Zeit.

Neuber (6) (1895) tritt für operative Behandlung der Lokaltuberkulose ein, und berichtet über günstige Erfolge bei 2 Fällen atypischer Resektion des Ellbogengelenkes; er entfernt radikal alle tuberkulösen Herde und überschwemmt die Wunde mit Jodoformglyzerinemulsion; dann verschließt er die Wunde völlig.

Fischer (8) berichtet über 29 Fälle aus Kochers Klinik (1895). Kein Kranker starb an den Folgen des Eingriffs. 5 starben später an Tuberkulose. Bei der Nachuntersuchung fanden sich unter 27 Fällen 2mal harmlose Rezidive. Die Funktionsprüfung ergab in 14 Fällen gute, in 8 Fällen befriedigende Brauchbarkeit; ein Fall ergab: Arm unbeweglich, aber brauchbar. — Die Beweglichkeit war meist gut, in 5 Fällen bestand Ankylose, in 2 Fällen ein Schlottergelenk.

Clutton (12) empfiehlt 1895 bei Fungus cubiti in frühem Stadium die Arthrektomie zu machen, wenn anderweitige Behandlung nicht zum Ziele führt; Clutton hat diese Operation 9mal gemacht und erzielte in 6 Fällen (= 66,6 Proz.) bewegliche Gelenke ohne jede abnorme passive Beweglichkeit, 2mal trat Ankylose ein (= 22,2 Proz.), in einem Falle mußte nachträglich Resektion gemacht werden (= 11,1 Proz.).

Gerulanos (19), in Rotters Klinik, hat unter 5 Resektionen 3 Heilungen (= 60 Proz.), unter 7 Arthrektomien 6 Heilungen (= 84 Proz.) beobachtet (1896).

Battistini (14), aus Durantes Klinik in Rom, empfiehlt ebenfalls warm die Resektion bei Tuberkulose des Ellbogens und des Knies als ausgezeichnetes Mittel: Die besten Resultate wurden bei Resectio cubiti, sodann bei Resectio genus erzielt (1896).

Andreau (15) schildert 1896 die Endresultate von 36 Resektionen des tuberkulösen Ellbogens, die Lucas Championnère aus-

führte, Resultate, welche sowohl bezüglich des anatomischen Zustandes des Gelenkes, wie auch bezüglich der Funktion und des Allgemeinbefindens der Kranken sehr günstige seien.

Recht lehrreich sind die Untersuchungen, die Oschmann (26) an älteren Fällen der Kocherschen Klinik 1899 angestellt hat.

Unter anderem fand er, daß sich die Funktionsfähigkeit des resezierten Arms mit dem Verlauf der Jahre zunehmend bessert.

Oschmann hat von den alten, seit dem Jahre 1872 bis zum Jahre 1887 operierten, von Fischer und von Kummer publizierten Fällen 40 herausgesucht, die sich gelegentlich der Publikation des letztgenannten (1888) noch am Leben fanden und keine Ankylose hatten, und hat über sie Nachforschungen gepflogen. Es waren von 40 Kranken im Laufe der Jahre 14 gestorben (= 35 Proz.). Von den restlichen 26 Kranken ist das Befinden in 17 Fällen (= 65,4 Proz.) gut.

Der Ellbogen ist völlig verheilt in 25 Fällen (= 96,2 Proz.), nur 1 Fall (= 3,8 Proz.) zeigt Fisteln. Unter 27 Fällen war 13 mal die Beweglichkeit normal; hiervon hatten 5 Fälle aktive Schlottergelenke, d. h. Schlottergelenke mit guter aktiver Beweglichkeit und Brauchbarkeit. 7 Fälle waren mäßig beweglich, 3 zeigten Ankylose. Zu schwerer Arbeit waren unter 25 Kranken 16 (= 64 Proz.) tauglich, zu leichter 9 (= 36 Proz.). Kein Operierter war arbeitsunfähig.

Was die wiederholten Resektionen bei Ellbogengelenkstuberkulose betrifft, so finden wir solche in der Literatur recht häufig verzeichnet, sowohl wegen Rezidivs wie auch wegen Schlottergelenks. Man konnte durch diese Reresektionen oft recht gute Erfolge erzielen.

Unter unseren Fällen findet sich keine wiederholte Resektion.

Unter Wolffs (Bardenheuers) 17 Fällen von Resectio cubiti (22) waren 5 Fälle sekundäre, 3 Fälle drittmalige Resektionen, meist wegen Schlottergelenks, oft gleichzeitig wegen fistulöser Rezidive vorgenommen. Unter diesen Reresektionen trat 4mal Heilung mit mehr weniger Beweglichkeit ein, in 2 Fällen kam es zur Ankylose, in einem Falle trat Tod an Pyämie, 8 Tage post oper. ein.

Unter Kummer-Kochers Fällen (68 an Zahl) wurde ein Kranker nachoperiert nach 5 Monaten, 3 nach Ablauf eines Jahres. Zwei dieser Operierten heilten; einer starb nach 1½ Jahren mit fistulösem Ellbogen.

Oschmann (26) berichtet, daß im ersten Jahre nach der Resektion respektive Arthrektomie unter 33 Fällen 5 mal (= 15,1 Proz.) Nachresektionen gemacht wurden. 2 dieser Kranken mußten sich noch weiteren Resektionen unterziehen: der eine 2 Jahre nach der ersten Resektion. Er fand sich später mit Fisteln und Schlottergelenk

ausgeheilt. Der zweite Fall, nach einem Jahre zum drittenmal reseziert, blieb ungeheilt. — Unter den übrigen Nachresezierten ist von einem Kranken nichts weiter bekannt, einer ist geheilt und für leichte Arbeit brauchbar, und ein Fall endlich ist zwar geheilt, aber kaum funktionsfähig.

Einen interessanten Fall berichtet Beale (21). Bei einem 47jährigen Manne trat, nachdem sein resezierter Ellbogen viele Jahre lang brauchbar gewesen, eine Rezidive der Karies ein. Neuerliche Resektion führte zu schneller Heilung mit guter Gebrauchsfähigkeit.

Es muß also ausdrücklich betont werden, daß eine Rezidive nach Resektion durchaus keinen Anlaß gibt, an dem Falle zu verzweifeln, vielmehr soll man sich möglichst früh zu einer weiteren Operation entschließen, die oft noch eine Heilung ermöglichen wird!

IV.

Nun einige Worte über die heutzutage geübten Operationsverfahren:

Langenbecks Schnitt, ein hinterer medialer Längsschnitt, von dem aus man das Olekranon, die Kondylen und den Radius skelettiert, ist für Resektionen wegen Tuberkulose so gut wie verlassen, da er keine Übersicht über das Gelenk erlaubt.

Olliers Bajonettschnitt (von Chassaignac vorgeschlagen) — als Längsschnitt am Humerus beginnend, zwischen Trizeps und Supinator longus — dann in der Gelenksgegend schräg zum Olekranon absteigend, und in dessen Mittellinie sich in einen Längsschnitt auf der Ulna fortsetzend — war dagegen für Resectio cubiti tuberculosi sehr beliebt. Indem der Trizepsansatz vom Olekranon abgeschält wurde, blieb die Trizepssehne mit dem Periost der Ulna auch nach Absägung des Olekranons in Verbindung.

Eine dritte Art von Längsschnitten stellte der bilaterale Längsschnitt von Hueter dar.

In all diesen Fällen wurden nach Freilegung der knöchernen Gelenksenden dieselben abgetragen, hiebei auch das ganze Olekranon. Es kam so nicht selten zur Bildung von Schlottergelenken oder, in den geringsten Graden desselben, zu Subluxationsstellungen des Vorderarms namentlich palmarwärts, welcher Dislokation natürlich das Fehlen des Olekranons Vorschub leistete.

Das Olekranon ist eben ein wichtiger Faktor für die sichere Funktion der Winkelgelenkbewegung im Ellbogen; Kocher[1]) hat daher sein künstliches Olekranon angegeben. Er sägt die Vorderarmknochen von der palmaren zur dorsalen Fläche hin durch und zwar zuerst den Radius quer, sodann die Ulna, die letztere aber nicht quer, sondern in einem Bogen derart, daß die dorsale Fläche des Olekranon erhalten bleibt. Es wird auf diese Weise eine neue Fossa sigmoidea gebildet. Den

1) Nach Bergmanns Handbuch der prakt. Chirurgie. (33.)

Hautschnitt modifiziert Kocher, indem er auf die Schonung des Musc. anconaeus quartus und seines Nervenastes (vom Oberarmast des Nervus radialis), als Gelenkkapselspanners, das größte Gewicht legt. Er macht im wesentlichen einen lateralen Bogenschnitt, der am Humerus zwischen Trizeps und Supinator long. läuft, am Vorderarme zwischen Musc. anconaeus quartus und Musc. extensor radialis bis 6 cm unter die Spitze des Olekranon zieht und dann auf das Dorsum der Ulna hinüberbiegt.

König[1]) erreicht die Olekranonbildung auf andere Weise: er meißelt durch einige Meißelschläge die flache Außenschale des Olekranon ab, so daß sie in Verbindung mit dem Trizeps bleibt; den Hautschnitt macht er mehr medial als Langenbeck.

Eine zweite Gruppe von Schnitten sind jene, welche quer zur Längsachse geführt werden. Ein solcher, äußerst zweckmäßiger und einfacher Schnitt ist der von uns geübte, den Bruns[2]) angegeben hat: er übertrifft wohl durch die Übersichtlichkeit, welche er nach Durchsägung des Olekranons gewährt, jeden Längsschnitt. Andererseits erlaubt er durch Wiederannähung des Olekranons an die Ulna aufs beste die Wiederherstellung der Streckerfunktion. —

Von den in jüngster Zeit angegebenen anderen Operationsmethoden seien die folgenden erwähnt:

Cavazzani (27) macht einen lateralen Querschnitt: derselbe läuft vom lateralen Rande der Trizepssehne in der Gelenklinie lateralwärts und geht nach hinten bis zur ulnaren Fläche des Olekranon. Durch einen lateralen Längsschnitt durch die Aponeurose wird die radiale Gelenkkapsel freigelegt, wobei man die Muskeln vom Epicondylus radialis humeri samt dem Periost ablöst und palmarwärts abzieht. Nach hinten zu wird der Anconaeus quartus quer durchtrennt, dadurch die hintere Gelenkkapsel bis zum Olekranon freigelegt; ferner wird die Trizepssehne in der radialen Hälfte durchschnitten, um das Gelenk zu mobilisieren. Indem nun die Gelenkkapsel durchschnitten wird — vorn bis zum Proc. coronoideus, hinten bis zum Olekranon, wird der Vorderarm in stärkste Adduktion gebracht, bis die Innenfläche der Hand die Axilla berührt und dadurch der Vorderarm luxiert. Nach Entfernung des Kranken Wiedereinrenken des Vorderarms, Naht des äußeren Seitenbandes, Naht des Musc. anconaeus IV und der Haut. Man beginnt nach 8—10 Tagen mit passiven Bewegungen.

Die hier erwähnte Luxation des Vorderarms durch Adduktion ist schon von Kocher[3]) angegeben, nur durchtrennt dieser bei seinem radialen Längsschnitt gleich die Kapsel und löst nun den ganzen Haut-, Muskel-, Periost-, Kapsellappen nach hinten vom Epicondylus ext. und dem Olekranon ab, hierauf nach vorn zu den entsprechenden Hautmuskel-, Periost- und Kapsellappen vom Condyl. ext. und vom Radius — vom Condylus unter Abmeißelung einer dünnen Scheibe mit den Muskelansätzen.

Einen T-Schnitt gibt Catterina (25) an. Seine Methode ist etwas kompliziert; ich schildere sie nach einem Referat im Zentralblatt für Chirurgie.

1) Nach Bergmanns Handbuch. (33.) 2) Deutsche Klinik. 1858. Nr. 9.
3) Kocher, Chirurgische Operationslehre. 1902.

„Längsschnitt über die hintere laterale Fläche des Ellbogengelenks. Auf diesen Schnitt wird in der Gelenkslinie ein dorsaler Querschnitt senkrecht geführt; es entstehen 2 Lappen von rechtwinkliger Dreiecksform. Sie werden samt dem Periost abgelöst. Nun wird das Olekranon in der Sehnittlinie quer durchtrennt, der Ulnarnerv isoliert und medialwärts verschoben. Es folgt Exstirpation der Kapsel und Modellierung der Gelenkenden. Der Humerus wird quer abgesägt, die zurückbleibende Amputationsfläche wird stufen- oder schaufelförmig (durch Heraussägen eines rechteckigen Stückes) angefrischt. Dann wird das Radiusköpfchen abgesägt; nun die Ulna durch rechtwinklige Entfernung des Proc. coron. ähnlich wie der Humerus angefrischt. Auf diese Weise wird ein hinterer Fortsatz gewissermaßen zum Ersatz des „Olekranon" gebildet. Nun werden die Gelenkenden verschränkt, derart, daß die Vorderarmknochen in die Nische des Humerus eingelagert werden und der Sporn der Ulna hinten vorspringt; durch den Humerus werden in die Vorderarmknochen zwei Nägel eingetrieben. Das Olekranon wird quer durchsägt und mit seiner Wundfläche auf die Ulna unterhalb des neugebildeten Fortsatzes aufgenagelt. Blutstillung. Naht der Weichteile. Fixation in leicht spitzem Winkel."

Wir haben diese Methoden genauer zitiert, um darzutun, wie man auch heutzutage noch immer bedacht ist, möglichst komplizierte Verfahren zu ersinnen, trotzdem wir so einfache und sicheren Erfolg versprechende Operationsverfahren — wie jenes, welches wir angeführt haben, besitzen.

Clutton (12) operiert nach ähnlicher Art: Querschnitt über die Basis olecrani, Durchsägung desselben, Hinaufziehen des Olekranon nach Trennung der Faszienausbreitungen auf jeder Seite. Nun ist das Gelenk frei eröffnet und kann ohne jede weitere Bänder- und Kapseltrennung alle tuberkulöse Granulation entfernt werden. Am schwersten sei dies an der Vorderfläche des Gelenks unter dem Brachialis internus, doch könnten durch Zug an den Gelenkenden dieselben so weit voneinander entfernt werden, daß man den scharfen Löffel einführen könne. (Mit diesem Teil der Cluttonschen Methode können wir uns nicht befreunden, halten vielmehr rücksichtslose breite Eröffnung der Gelenkkapsel und Operation unter vollem klaren Einblick ins Gelenk für unerläßlich.) Dann wird das Olekranon mit Draht wieder angenäht, die Wunde mit fortlaufender Catgutnaht vereinigt, kein Drain eingelegt; das Gelenk wird durch einen an der Beugefläche angelegten schmalen Gipsstreifen unter rechtem Winkel fixiert. Der Verband bleibt 2—3 Wochen liegen. Gelöste Knorpel seien zu entfernen. Dann sei meist Ankylose zu erwarten.

Wie man aus unseren Resultaten entnommen haben wird, ist eine Furcht vor nachteiligen Folgen der Entfernung der Knorpel oder der knöchernen Gelenkenden durchaus nicht berechtigt, und wird daher Cluttons Empfehlung der bloßen Kapselexstirpation in vielen Fällen gewiß der Ausdehnung der Erkrankung nicht gerecht.

Cramer (9) und Wolff (22) teilen das Verfahren Bardenheuers mit, welches derselbe hauptsächlich zur Verhütung von Schlottergelenksbildung angegeben hat. Die Knochenenden werden freigelegt,

das untere Humerusende wird gabelförmig gespalten, die Ulna entsprechend zugestutzt und in diese Zwinge eingelegt; die Knochen werden mit einem Nagel oder mit Silberdraht aneinander fixiert. Das überstehende obere Radiusende wird entfernt, um Verwachsungen des Radius mit der Ulna oder dem Humerus zu verhüten. Zu diesem Zwecke übernäht Bardenheuer auch den Radiusstumpf mit einem Muskellappen und zwar einem 4 cm breiten, 1 cm langen Lappen aus dem an der radialen Seite der Ulna entspringenden Musc. flexor digitorum profundus. — Bei verdünntem Humerusende, nach vorheriger Resektion, hat Bardenheuer den zugespitzten Humerus zwischen die angefrischten Vorderarmknochen geschoben.

Bardenheuers Prinzip ist ferner gründliche Entfernung alles Tuberkulösen bis ins Gesunde, daher stets totale Resektion mit sehr großem Hautschnitt. Eventuell wird das Gelenk in toto, extrakapsulär, entfernt. Weiters legt Bardenheuer auf innigen Flächenkontakt zwischen Humerus und Ulna das größte Gewicht. Nach der Operation wird ein gefensterter Gipsverband angelegt. Der Nagel wird nach ca. 8 Tagen entfernt, der Gipsverband nach 2 Monaten.

Keetly (34) legte, nachdem er die Gelenkerkrankung durch Eröffnung des Gelenkes, Ausschabung und Entfernung der Knorpelflächen, soweit sie krank waren, und durch Entfernung der kranken Kapsel behandelt hatte, zwischen die Gelenkflächen der wunden Knochen eine ganz dünne Goldplatte, um die Verwachsung der Gelenkenden zu hindern und so die Beweglichkeit möglichst zu erhalten. Die Platte verblieb 2 Monate im Gelenke ohne große Störungen. Das Resultat war ein ganz vorzügliches in bezug auf Beweglichkeit, noch Jahre nach der Operation. — So wertvoll diese Beobachtung als physiologisches Experiment ist, ebensowenig ist sie notwendig, um den angestrebten Zweck: ein bewegliches Gelenk, zu erzielen!

Eine sehr lehrreiche Beobachtung über das Längenwachstum des Arms nach Resectio cubiti im Kindesalter hat J. Wolff 1901 publiziert (35), er sagt: „Kummer und Oschmann gaben nach reichhaltigen Erfahrungen der Berner Klinik bei Erwachsenen mit Ellbogengelenk-Tuberkulose der Resektion den Vorzug vor der Arthrektomie. Bei Kindern nur bevorzugen sie die letztere, um späteren Verkürzungen des Armes vorzubeugen". Nun hatte Wolff aber Gelegenheit, eine 31jährige Frau zu untersuchen, bei welcher er vor 28 Jahren, im Alter von $2^3/_4$ Jahren, links die typische Resectio cubiti gemacht hatte. Vom Humerus hatte er 2,2 cm entfernt, von der Ulna 2,9 cm, vom Radius 0,6 cm, und er hatte die Absägung überall jenseits der Epiphysenknorpellinie vornehmen müssen. Bei der Nachuntersuchung nun zeigte der linke Humerus trotz der einst von ihm abgesägten 2 cm gleiche Länge mit dem rechten; schon Ollier hat vermehrtes Wachstum des Humerus nach Resektion desselben beobachtet. Aber auch die Ulna war links mehr gewachsen als rechts; sie maß trotz der entfernten 2,9 cm 22 cm gegen 24 cm

rechts. Es kann demnach auch bei Kindern unbesorgt der Resektion des Ellbogengelenkes vor der Kapselexstirpation desselben der Vorzug eingeräumt werden. Wolffs Patientin zeigte vortreffliche Funktion ihres resezierten Armes, Beugung und Streckung geschah mit voller Kraft und normaler Exkursionsweite, und die Kranke kann seit ihrem 16. Jahre volle Arbeit in einer Druckerei verrichten.

Die Beobachtung von Wolff ist um so wertvoller, als bei der Resektion des tuberkulösen Ellbogengelenkes bei Kindern die Schonung der Epiphysenknorpelfugen meist nur auf Kosten der gründlichen Entfernung der Krankheitsherde möglich ist.

Mehrere Autoren hatten Gelegenheit, Ellbogengelenke jahrelang nach vorausgegangener Resectio cubiti anatomisch zu untersuchen, so beschreibt Loison (16), daß er an Olliers Klinik bei 8 vorher resezierten Kranken nach dem Tode derselben das Ellbogengelenke anatomisch untersucht hat und dabei mehr minder reichliche Knochenneubildung seitlich an den resezierten Knochenenden nachweisen konnte. Ein weiterer Fall betraf ein an Tbc. univ. verstorbenes Mädchen, welches 8 Jahre zuvor, im Alter von 16 Jahren, reseziert worden war. Bei der Operation, welche subperiostal gemacht worden war, war ein großes Stück des Humerus, ferner das Olekranon und das obere Radiusende entfernt worden; nach Ausschneidung alles Kranken und Thermokauterisierung der Wunde wurde das Gelenk, nach Olliers Methode, offen gelassen. Es fand sich nun das Gelenk ganz ausgeheilt, von vorzüglicher Funktion, ohne seitliche Beweglichkeit. Die Knochen durch fibröses Gewebe mit seitlichen Verstärkungen zusammengehalten. Eine Gelenkhöhle existierte nicht; auch fand sich keine Neubildung von Knorpel und Synovialis. Das Humerusende zeigt enorme malleiforme seitliche Knochenneubildung, besonders im anteroposterioren Durchmesser; der Humerus links gleich lang wie rechts. An der Ulna das Olekranon ersetzt, ferner ebenfalls longitudinales Knochenwachstum, am Radius dagegen minimales Längenwachstum, am proximalen Ende Radius und Ulna verwachsen.

Oschmann (26) hat bei Nachuntersuchung seiner Fälle mittelst der Röntgenstrahlen besondere Neigung des Condylus internus humeri und des Processus coronoides ulnae zur Vergrößerung beobachtet.

Ollier (30) machte die Sektion eines Mannes, welchem er vor 28 Jahren (im Jahre 1870) das linke Ellbogengelenke subperiostal reseziert hatte. Er war an Wirbelkarzinom verstorben. Der Fall war klinisch und funktionell einer der bestgeheilten. Es hatte sich ein festes, neues Ellbogengelenk gebildet, ein vollendeter Ginglymus. Patient konnte mit ausgestrecktem Arm ein Gewicht von 17 kg tragen.

Das Olekranon zeigte sich links viel stärker als rechts. Olekranon, Fossa sigmoidea und Processus coronoides waren neugebildet. Die Gelenkflächen zeigten keinen Knorpel, sondern glatt polierten, wie Porzellan aussehenden Knochen. Sie artikulierten auf einem, zwischen Humerus und Ulna eingefügten fibrösen Meniscus. Die Beweglichkeit war vollkommen bis auf geringe Beschränkung der Pro- und Supination. Von den Knochen war seinerzeit 6,5 cm entfernt worden; und zwar 4,5 vom Humerus, 4,5 cm von der Ulna (von der Spitze des Olekranon an gerechnet), 1,9 cm vom Radius. Kapsel und Gelenkbänder waren erhalten geblieben. Die Muskeln, besonders Trizeps und Brachialis int. inserierten an normalen Stellen.

Zum Schlusse seien anhangsweise die bei uns operierten Fälle extraartikulärer Tuberkulose der Ellbogengelenksgegend erwähnt. Sie sind nicht sehr häufig, verdienen aber die vollste Beachtung des Chirurgen, da sie sehr oft die Vorläufer der tuberkulösen Erkrankung des Gelenkes darstellen, sei es, daß der ursprüngliche periartikuläre Knochen- oder Weichteilsherd die Gelenkkapsel ergreift, oder daß ein Knochenherd ins Gelenke hinein durchbricht. Zumeist handelt es sich um Knochenherde, im Olekranon oder in einem Epicondylus humeri. Auch in solchen Fällen besteht die Therapie in möglichst frühzeitiger, gründlicher operativer Entfernung alles Krankhaften, womöglich unter Schonung des noch nicht ergriffenen Gelenkes. Weichteile wird man also mit Messer und Schere exstirpieren, Knochenherde wird man im Bereich der Gesunden ausmeißeln und den Defekt zweckmäßig mit Plombenmasse füllen.

Die bei uns beobachteten Fälle sind die folgenden:

1. Marie Z., 17 Jahre alt, Magd. Extraartikulärer Fungus des rechten Ellbogens; seit 5 Jahren bestehend; Fistel ulnarwärts.

Operation: 2. November 1896. Es zeigt sich ein kariöser Herd im ulnaren Epicondylus des Humerus, derselbe wird entfernt. Patientin wird geheilt entlassen. Bericht vom Juni 1903: Patientin vollkommen gesund, Ellbogen beweglich, für schwerste Arbeit tauglich.

2. Therese H., 49 Jahre alt. Extraartikulärer Fungus der Ellbogengegend; seit 8 Wochen bestehend; Fistel.

Operation: 3. November 1898. Es zeigt sich ein Herd im Olekranon, welcher evidiert wird. Patientin wird geheilt entlassen.

3. Regine Sch., 16 Jahre alt. Extraartikulärer Fungus der Ellbogengelenksgegend.

Operation: 2. Juli 1901. Exstirpation des fungösen Gewebes. Patientin wird geheilt entlassen. Bericht 11. Januar 1903. Arm verheilt, aber beim Arbeiten schmerzhaft. Biegen und Strecken gering.

4. Adele S., 10 Jahre alt. Extraartikulärer Fungus der linken Ellbogengelenksgegend; seit 2 Jahren bestehend; Fistel.

Operation: 2. August 1901. Exstirpation des Weichteilfungus. Vorgestellt Januar 1903. Patientin etwas blaß, aber wohl auf. Arm völlig geheilt, normal beweglich, funktionstüchtig.

5. Marie B., 9 Jahre alt. Extraartikulärer Fungus der Ellbogengelenksgegend.

Operation: 7. Februar 1902. Fungöser Herd im Olekranon. Entfernung desselben im Bereich des Gesunden. Plombierung der Wundhöhle. Wird geheilt entlassen.

6. Marie Z., 10 Jahre alt. Extraartikulärer Fungus der rechten Ellbogengelenksgegend.

Operation: 31. Oktober 1902. Exstirpation des Weichteilfungus. Geheilt entlassen.

7. Aloisia K., 16 Jahre alt. Extraartikulärer Fungus der linken Ellbogengelenksgegend.

Operation: 5. Juni 1903. Kariöser Herd im Olekranon. Geheilt entlassen.

Wien, im September 1903.

Erklärung der Abbildungen.

Figg. 1—7 Röntgenbilder von Dr. G. Holzknecht.

Fig. 1. Fungöses Ellbogengelenk. Schwere Destruktion des Olekranon.

Fig. 2. Fungöses Ellbogengelenk. Schwere Destruktion der Gelenkenden; beträchtliche periostale Auflagerungen.

Fig. 3. Fungöses Ellbogengelenk. Schwere Destruktion der Gelenkenden. Ein Fistelkanal im Olekranon.

Fig. 4. Fungöses Ellbogengelenk. Schwere Destruktion besonders der Fossa sigmoidea.

Fig. 5. Ellbogengelenk nach Resektion vor 3 Wochen. Silberdrahtnaht des Olekranon. Jodoformpartikel in der Wundhöhle.

Fig. 6. Ellbogengelenk nach Resektion vor 4 Monaten. Silberdrahtnaht des Olekranon. Jodoformplombe im Olekranon, Jodoformpartikel in der Wundhöhle.

Fig. 7. Jodoformplombe im Condylus externus humeri nach Exstirpation eines tukerkulösen Herdes.

Fig. 8. Ellbogengelenk nach Resektion vor 2¼ Jahren. Völlig ausgeheilt mit Beugeankylose (Fall Elise H., mit 10 Jahren reseziert am 9. Mai 1901).

Literaturverzeichnis.

1) Albrecht, Über den Ausgang der fungösen Gelenksentzündung und die Bedeutung der Gelenksresektion bei solcher. Deutsche Zeitschr. f. Chirurgie. 19. Bd. S. 137. 1883.

2) Kummer, Die Erkrankungen des Ellbogengelenks. Deutsche Zeitschr. f. Chirurgie. 27. Bd. S. 1. 1888.

3) Riedel, Die Häufigkeit der Sequester bei der Tuberkulose der großen Gelenke, nebst Bemerkungen über die Behandlung der Gelenkstuberkulose. Zentralbl. f. Chir. 1893, S. 137.

4) Kosima, Über Verlauf und Ausgang tuberkulöser Erkrankung des Ellbogengelenkes. Deutsche Zeitschr. f. Chirurgie. 35. Bd. S. 65. 1893.

5) Lossen, Die Resektionen der Knochen und Gelenke. Deutsche Chirurgie. Bd. 29b. 1894.
6) Neuber, Zur Behandlung der Knochen- und Gelenkstuberkulose. Archiv f. klin. Chirurgie. 49. Bd. S. 235. 1895.
7) Postempski, Tuberculosi articulari. Cura chirurgica. X. Congresso d. Soc. ital. di Chir., ott. 1895. Referat: Hildebrandts Jahresbericht. I. 1895.
8) Fischer, Über die Resektion des Ellbogengelenkes nach Beobachtungen an einschlägigen Fällen aus der Klinik Kochers. 1887—1895. Referat: Hildebrandts Jahresbericht. 1895.
9) Cramer, Die Behandlung des Ellbogen-Schlottergelenks. Verhandl. des Chirurgenkongreß. 1895. Zentralbl. f. Chirurgie. 1895.
10) Rydygier, Behandlung der Gelenkstuberkulose. Wiener Klinik. 2. März 1895. Referat: Zentralbl. f. Chirurgie. 1895.
11) Marsh Howard, On the pathology and clinical history of some rare forms of bone ankylosis. Brit. med. journ. Nov. 2, 1895. Referat: Hildebrandts Jahresbericht. 1895. I.
12) Clutton, Arthrectomy of elbow and ankle. Med. chir. transact. Vol. 77. p. 85. 1895. Referat: Hildebrandts Jahresbericht.
13) Erdheim, Ein Beitrag zur Kasuistik der Ellbogen- und Kniegelenksresektionen. Therapeut. Wochenschr. Wien. Nr. 16. 1898.
14) Battistini, Considerazioni statistico-cliniche sulla tuberculosi ossea ed articolare. XI. Congr. d. Soc. ital. de Chir., ott. 1896. Referat: Hildebrands Jahresbericht. 1896. II. S. 357.
15) Andreau, Contributions à l'étude des résultats éloignés de la resection du coude d'après la statistique de Lucas-Championnère. Thèse de Paris. 1896. Hildebrandts Jahresbericht. II. 1896. p. 1034.
16) Loison, De la constitution anatomique des néarthroses du coude après les résections sous-periosteés (Autopsie d'une femme résequée du coude neuf ans auparavant. Revue de chir. 1896. No. 5. Referat: Zentralbl. f. Chir. 1896.
17) Neudörfer, Die Gebrauchsfähigkeit des resezierten Ellbogengelenks. Allg. med. Zentralzeitung. 1896.
18) Lange, Contribution à l'étude de la résection du coude. Thèse de Lyon. 1896.
19) Gerulanos, Tuberkulose der Gelenke und Wirbel. Festschrift. 1896. Referat: Zentralbl. f. Chirurgie. 1896.
20) Mouchet, Sur un cas d'ostéo-arthrite tuberculeuse du coude à foyer humeral précisé par les rayons X. Gaz. hebdom. de Med. et de Chir. 62. 1897. Referat: Hildebrandts Jahresbericht. 1897. III. S. 906.
21) Beale, Re-excision of elbow after a lapse of thirty six years ago. Lancet. 1897. I. 310. Referat: Hildebrandts Jahresbericht. 1897. III. S. 907.
22) Wolff, Beiträge zur Resektion der tuberkulösen Gelenke. Deutsche Zeitschr. f. Chirurgie. 1897. 45. Bd. S. 160.
23) Rédard, Traitement des ostéo-arthrites tuberculeuses sans intervention sanglante. Gaz. des hopit. 1898. No. 100. Referat: Hildebrandts Jahresbericht. 1898. S. 234.
24) Henle, Die Behandlung tuberkulöser Gelenkserkrankungen und der kalten Abszesse an der chirurgischen Klinik Breslau. Bruns' Beiträge z. klin. Chirurgie. 1898. 20. Bd. Heft 2.
25) Catterina, Über Resektion des Ellbogengelenks. Il Policlinico. Juli 1898. Referat: Zentralbl. f. Chirurgie. 1899.

26) Oschmann, Über die operative Behandlung des tuberkulösen Ellbogengelenks und ihre Endresultate. Archiv f. klin. Chirurgie. LX. H. 1, 2. 1899.
27) Cavazzani, Ein neues Verfahren für die Resektion des Ellbogengelenks. Zentralbl. f. Chirurgie. 1899. Nr. 42.
28) Egener, Die Resultate der Jodoforminjektion bei Hand- und Ellbogentuberkulose. Dissert. Bonn 1899.
29) Krause, Die Tuberkulose der Knochen und Gelenke. Deutsche Chirurgie. 1899. Bd. 28a.
30) Ollier, Nouveaux faits rélatifs à la résection sous-periostée du coude. Gaz. des hôp. 1899. No. 23.
31) Derselbe, La résection dans la tuberculose du coude. Bull. et mém. de la soc. de chir. de Paris. 25. p. 140. 1899. 6. Referat: Zentralbl. f. Chirurgie. 1900. No. 9.
32) Honsell, Über Trauma und Gelenkstuberkulose. Bruns' Beitr. z. klin. Chirurgie. 1900. 28. Bd. Heft 3.
33) Bergmann usw., Handbuch der prakt. Chirurgie: Wilms, Tuberkulose des Ellbogengelenks. 1901.
34) Keetly, A case in which after excision of a tuberculous elbow a their gold plate was buxied in the joint for three months. Brit. med. journ. 1901, dez. 7. Referat: Hildebrandts Jahresbericht. 1901. VII. S. 1058.
35) Wolff, Zur Resectio cubiti im Kindesalter. Zentralbl. f. Chirurgie. 1901 Nr. 29. Beil.
36) Sisemski, Paraskorbut. Erkrankungen der Knochen und Gelenke. Wratsch. 1901. Nr. 45. Referat: Hildebrandts Jahresbericht. 1901. VII. S. 321.
37) Spadaro, Intorno alla cura delle artrosinoviti tubercolare. Il policlinico. 1901. Fasc. 11. Referat: Hildebrandts Jahresbericht. 1901. VII. S. 321.
38) Avegno, Sulla cura della tuberculosi ossea ed articolare. Morgagni 1902. 1. Bd. 2.
39) Tilman, Korresp.-Bl. d. Ärztevereins d. Reg.-Bez. Stralsund. 55. Referat: Berliner klin. Wochenschr. 1903. Nr. 15.

XI.

Aus dem königlichen pathologischen Institut der Universität Göttingen.

Eine eigenartige bindegewebige Neubildung der Hohlhand.

Von

Dr. **H. Küster**,
z. Zt. Volontärassistent am Institut.

(Mit 1 Abbildung.)

Im Mai 1903 wurde dem Institut von Herrn Dr. Nagel in Bremen eine geschwulstähnliche Bildung übersandt, mit der Bitte um mikroskopische Untersuchung. Diese zeigte, daß es unmöglich war, die Bildung, die makroskopisch durchaus den Eindruck eines Tumors machte, im onkologischen System unterzubringen, daß sie vielmehr zu den Granulationsbildungen gestellt werden mußte.

Es erscheint daher aus chirurgischen und diagnostischen Gründen lohnend, den Fall näher zu besprechen.

Die etwa gänseeigroße Bildung stammte nach dem beigelegten kurzen Bericht von der Vola manus einer 50jährigen Dame. Ein Drittel des Tumors war zurückbehalten worden.

Im ganzen von rundlicher Form, setzte sich die Geschwulst aus mehreren Knollen und kleineren Knöllchen zusammen, die an der Oberfläche überall eine bindegewebige Kapsel zeigten, deren Spalten von lockerem Bindegewebe ausgefüllt waren. Nach der Mitte zu hingen alle Knollen zusammen.

Die Geschwulst war derb-elastisch.

Am auffallendsten war ihre Färbung. Die ganze Oberfläche war durch Flecken und Streifen von intensiv braungelber Farbe gescheckt, die Grundsubstanz war heller grau. Die gelbbraunen Flecken hatten sehr verschiedene Form und Größe, meist war die Begrenzung rundlich. Die Fläche wechselte von Linsen- bis Bohnengröße.

Dieselbe Zeichnung zeigte sich auf allen Schnittflächen. Die dunklen Bezirke waren als geschlossene Herde in das Grundgewebe eingesprengt.

Der Schnitt ließ ferner erkennen, daß die Geschwulst sich aus einem makroskopisch einheitlichen Gewebe aufbaute.

Über den Sitz des Tumors und seine Beziehungen zur Nachbarschaft hatte Herr Dr. Nagel auf meine Anfrage die Güte, mir folgendes mitzuteilen.

Bei der Exstirpation war der Tumor in der Mitte der Vola so fest mit der Haut verwachsen, daß nur eine ganz dünne Lage derselben abgelöst werden konnte und dieselbe zum Teil nachher zugrunde ging. Durch zwei der Geschwulstknollen ging die Sehne des Flexor digiti indicis mitten hindurch und mußte mit Vorsicht herauspräpariert werden. —

Für die mikroskopische Untersuchung wurden folgende Methoden angewandt.

Ein Teil der Geschwulst wurde, da die Untersuchung des frischen Schnittes zahlreiche feine Fetttröpfchen erkennen ließ, in Osmiumsäure, der Rest in Zenkerscher Flüssigkeit fixiert, dann mit Alkohol von steigender Konzentration gehärtet und in Zelloïdin eingebettet.

Die Schnitte (10 μ) des in Osmiumsäure fixierten Teils wurden mit Lithionkarmin, die anderen teils mit Lithionkarmin oder Hämalaun in Verbindung mit van Gieson und Orange gefärbt, außerdem wurde auf elastische Fasern untersucht und die Eisenreaktion mit Ferrocyankalium und Salzsäure angestellt.

In der Hauptsache baut sich der Tumor aus einem kernreichen Bindegewebe auf. Eine besondere Struktur des Aufbaues ist nicht zu erkennen, vielmehr laufen die Bindegewebsfasern in allen möglichen Richtungen, ohne etwa Bündel oder Durchflechtungen zu bilden.

Der Grad der Entwicklung des faserigen Zwischengewebes ist sehr verschieden. An manchen Stellen ist fast noch gar kein Zwischengewebe vorhanden; hier finden wir vorwiegend Zellen mit großen, hellen Kernen und deutlichem Protoplasma, zwischen ihnen dunkle, kleine, runde und längliche Kerne, ohne sichtbaren Protoplasmaleib, letztere wohl meist Lymphozyten, erstere Gefäßendothelien angehörend.

Ganz unvermittelt mitten in solchen Stellen liegen breite Komplexe ausgebildeten Bindegewebes mit breiten, hyalinen Faserzügen.

Zwischen diesen beiden Extremen finden sich alle Übergänge meist in fleckweiser Anordnung.

Die Gefäße der Neubildung sind nicht mehr mit Blut gefüllt und zusammengefallen, so daß sich über ihre Weite nichts aussagen läßt.

Neben spärlicheren Gefäßen vom Bau der Venen und Arterien finden sich ziemlich zahlreich Gefäßstränge, die aus einem Endothelrohr mit schwacher, bindegewebiger Hülle sich aufbauen, also Kapillaren entsprechen.

Über die Ursache der makroskopisch sichtbaren Flecken gibt uns das Mikroskop klaren Aufschluß.

An den erwähnten dunkleren Stellen nämlich finden sich, in die bindegewebige Grundsubstanz eingesprengt, sehr zahlreiche pigmentführende Zellen.

Es sind Gebilde von sehr wechselnder Form und Größe.

Am auffallendsten sind große, meist rundliche oder etwas längliche Zellen (s. Abbildung) größer, wie die Leukozyten des Blutes, die vielfach durch das Pigment hindurch einen runden, großen, blaßgefärbten Kern erkennen lassen.

Neben diesen Zellen finden sich kleinere in Übergängen bis zu den gewöhnlichen langgestreckten Bindegewebs- und Endothelzellen, die mit Pigment vollgestopft sind.

Auch in den Spalten des stark faserig ausgebildeten Gewebes, scheinbar ohne Zusammenhang mit Zellen, sieht man an manchen Stellen Pigmentkörnchen liegen. Es könnte sich in diesem Fall natürlich auch um Pigment handeln, das in Zellen liegt, deren Kern im Schnitt nicht getroffen ist.

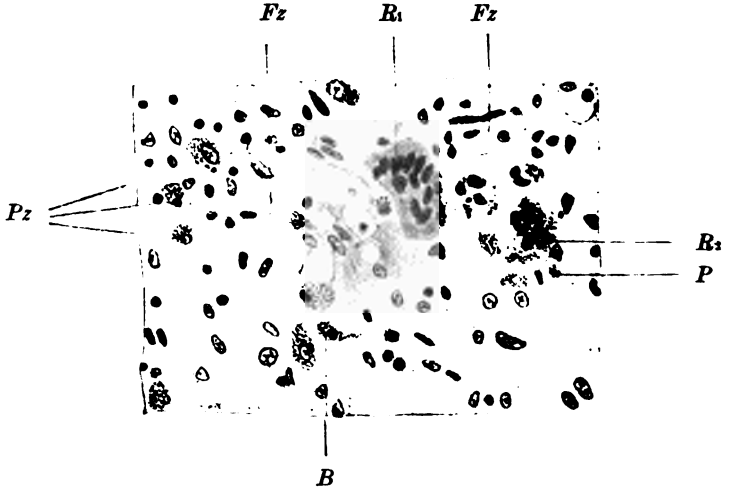

Aus einer Stelle, an der sich alle charakteristischen Elemente fanden. (Zeichnung mit dem Abbé-Zeißschen Apparat, Leitz Obj. 6, Ok. 2, Tubus ganz eingeschoben.)

*R*1 Riesenzelle mit Pigmentkörnchen und dunklen Kernen. *R*2 Riesenzelle mit helleren Kernen. *P* Freies Pigment. *Pz* Pigmentführende Zellen. *B* Bindegewebszelle voll Pigment. *Fz* Fetthaltige Zellen (das Protoplasma sehr hell, da das Fett extrahiert ist).

Das Pigment findet sich in den Zellen in Form von gleichmäßig großen, hellgelben, kleinsten Körnchen in sehr wechselnder Menge, so daß manchmal der Kern der Zelle ganz gut sichtbar ist, manchmal die Zelle bis zum Platzen mit Pigment vollgestopft erscheint.

Außerhalb der Zellen sieht man nicht nur Körnchen, sondern auch größere gelbe Schollen.

Neben diesen Pigmentzellen fallen auf Riesenzellen, mit großem Protoplasmaleib ohne längere Ausläufer und zwei, drei bis vielen Kernen, die sich meist in der Mitte der Zelle zusammendrängen oder in der ganzen Zelle zerstreut liegen.

Nach dem Aussehen der Kerne können wir zwei Arten der Riesenzellen trennen; wir finden solche mit großen, runden, hellen Kernen und solche mit kleineren, ovalen, dunkelgefärbten Kernen.

In beiden Arten sieht man gelegentlich hellgelbe Pigmentkörnchen.

Sie finden sich vielfach zusammen mit den schon erwähnten Pigmentzellen, aber auch sonst mitten im Bindegewebe liegend. In manchen Gesichtsfeldern konnte ich bis zu 50 solcher Zellen zählen. (Leitz Obj. 3. Ok. 2.)

Als dritten, eigenartigen Bestandteil endlich finden wir Zellen, welche sich bald einzeln, bald zu mehreren, bald zugweise hintereinander und nebeneinander gelagert in der Geschwulst finden, sowohl in den gefleckten, als in den helleren Partien.

Sie gleichen keiner der in normalen Geweben vorkommenden Zellen. Ihre Größe schwankt von der eines großen Lymphozyten bis zu der mehrerer Leukozyten.

Ihre Form scheint dort, wo sie isoliert im Grundgewebe liegen, wesentlich durch die Faserrichtung des Bindegewebes bedingt zu sein, zu mehreren sind sie unregelmäßig polygonal und meist deutlich gegeneinander abgegrenzt durch feine Bindegewebsfäserchen.

Bisweilen scheinen auch in diesen Zellen gelbe Pigmentkörnchen zu liegen.

Die Kerne sind klein, dunkel gefärbt, sind nicht in allen Zellen eines Schnittes, entsprechend der Größe der Zellen, sichtbar und liegen in einem sehr hellen, feinmaschigen oder -wabigen Protoplasma.

Fassen wir nun zunächst diese drei Zellarten ins Auge und suchen über ihre Bedeutung und ihre Herkunft klar zu werden.

Zunächst die Pigmentzellen.

Form und Farbe des Pigments schon lassen vermuten, daß es sich um Blutpigment handelt, — und in der Tat fällt die Eisenreaktion deutlich positiv aus, so daß dann die Zellen mit grünblauen Körnchen angefüllt scheinen.

An manchen Stellen der Neubildung sieht man mitten im Gewebe zahlreiche rote Blutkörperchen außerhalb von Gefäßen und in ihrer Umgebung besonders viele Pigmentzellen, auch findet man gerade hier besonders größere Pigmentkörnchen im Gewebe, so daß die Annahme gerechtfertigt erscheint, daß das Pigment aus Blutungen innerhalb des Tumors stammt und daß die pigmentführenden Zellen als gequollene Endothel- oder Bindegewebszellen aufzufassen sind.

Die Annahme, daß es sich um leukozytäre Elemente handele, wird widerlegt durch die Form der Kerne, die als große, runde, helle Gebilde von den gelappten Kernen der Wanderzellen sich deutlich unterscheiden, und durch die Größenunterschiede.

Die Riesenzellen gleichen in ihren ausgebildeten Formen ganz denen, die man in der Nähe von Fremdkörpern oder toten Gewebsstückchen zu finden gewohnt ist. Mikroskopisch sichtbare Fremdkörper waren in ihrer Umgebung nicht zu entdecken, doch genügen die sicher oft wiederholten, kleinen Blutungen in das neugebildete Gewebe vollkommen, um ihre Entstehung zu erklären.

Der Umstand, daß die zwei- und dreikernigen Zellen in der Kern-

form sowohl, als ihrem sonstigen Aussehen nach große Ähnlichkeit mit den gequollenen Bindegewebs- und Endothelzellen zeigen, läßt die Vermutung gerechtfertigt erscheinen, daß wir in den Riesenzellen Abkömmlinge dieser Zellen vor uns haben.

Die am weitesten von der Ausgangsform sich entfernenden Riesenzellen wären dann die mit kleinen, dunklen Kernen.

Wir kämen nun zu der dritten Zellform, den Zellen mit dem hellen, löcherigen Protoplasma.

Mit Hilfe des in Osmiumsäure fixierten Stückes gelang es, nachzuweisen, daß diese Zellen ihr Aussehen einem großen Reichtum an feinen Fettkügelchen verdanken, die in den nach den gewöhnlichen Methoden behandelten Präparaten natürlich verschwunden sind und dadurch das eigentümlich helle, löcherige Aussehen des Zellleibs entstehen lassen.

Ferner gelang es, Zellen aufzufinden, in denen sich teils Fett-, teils Pigmentkörnchen nebeneinander fanden, so daß ich glaube, auch diese Zellen als Endothelien oder Bindegewebszellen, die mit Fett vollgestopft sind, ansprechen zu dürfen.

Unerklärt bleibt, warum die meisten Zellen entweder nur Fett oder Pigment aufgenommen bezw. gebildet haben und ferner, wie es kommt, daß diese fetthaltigen Zellen bisweilen in solchen Mengen zusammenliegen, daß man in einem Gesichtsfeld fast nur Zellen dieser Art sieht.

Eine besondere Beziehung zu den Gefäßen in dem Auftreten und der Anordnung dieser Zellen war nicht ausgesprochen.

Wir kommen zu der Frage: Wie haben wir die Neubildung aufzufassen?

Es handelt sich um eine makroskopisch durchaus tumorähnliche, mit der Umgebung und der Haut zum Teil verwachsene, im übrigen aber für sich abgekapselte, knollige Neubildung, die sich aufbaut aus Bindegewebe mit Einlagerung von Riesenzellen, pigment- und fetthaltigen Zellen.

Das wesentliche ist nach dem ganzen Befund augenscheinlich die bindegewebige Neubildung, denn durch sie ist der Charakter des Tumors vorwiegend bestimmt. Der bindegewebigen Grundlage gegenüber treten die übrigen Bestandteile an den meisten Stellen in den Hintergrund.

Diese bindegewebige Neubildung hat durchaus nicht den Typus eines bestimmten Gewebes, sondern erinnert durchaus an Granulationsgewebe, das sich zur faserigen Umwandlung des Bindegewebes anschickt. Die Kerne sind gequollen, das Chromatin dadurch auseinandergerückt, das Protoplasma deutlich sichtbar. Die Entwicklung der Faserzüge ist an verschiedenen Stellen verschieden weit vorgeschritten.

Auf Grund dieser Erwägung sind wir nicht in der Lage, die Neubildung bei einer bestimmten Geschwulstart unterzubringen. Sie

steht den chronisch-entzündlichen Bindegewebsneubildungen histologisch am nächsten, ist aber ihnen gegenüber durch die scharfe Umgrenzung und das selbständige Wachstum ausgezeichnet.

Dadurch gewinnt sie eine gewisse Beziehung zu den echten Tumoren.

Bei Durchsicht der Literatur finden wir nur wenige Mitteilungen, an die sich etwa die unserige anreihen ließe.

So läßt sich nicht verkennen, daß die erwähnten fetthaltigen Zellen mit den von Poensgen[1]) in einem Xanthelasma tuberosum beschriebenen, für diese Bildung angeblich charakteristischen, fetthaltigen Zellen der Beschreibung nach Ähnlichkeit haben, soweit man das aus einer einfachen Beschreibung ohne Abbildung entnehmen kann. Poensgen identifiziert diese Zellen mit den von Waldeyer[2]) beschriebenen Plasmazellen, und in der Tat scheint die Art der Fettablagerung in den Zellen des Xanthelasma, wie sie Poensgen beschreibt, ähnlich gewesen zu sein der Art der Fettablagerung in den Waldeyerschen Plasmazellen — und auch im vorliegenden Fall.

Waldeyer[3]) selbst berichtet über einen Fall von Xanthelasma palpebrarum und bildet die fetthaltigen, charakteristischen Zellen ab, aber diese haben mit denen des vorliegenden Falles gar keine Ähnlichkeit.

Gewisse Ähnlichkeit zeigt ferner der Fall von Xanthelasma multiplex, den Virchow[4]) beschreibt, ferner außer dem schon angeführten von Poensgen[5]) ein zweiter, den derselbe Autor beobachtete, und die Fälle, die in diesen Arbeiten angeführt werden.

Die Ähnlichkeit besteht lediglich darin, daß die Geschwülste makroskopisch gelb waren und Fetteinlagerung in die vermehrten Gewebszellen erkennen ließen.

Niemals jedoch wurde eine Fleckung gesehen, die durch massenhafte Anhäufung von Pigmentzellen bedingt war. Ferner traten die erwähnten Tumoren stets multipel und in Verbindung mit den typischen, flachen Xanthom- (oder Xanthelasma) Flecken der Haut auf.

Es besteht somit keine Veranlassung, unsere Neubildung etwa den Xanthomen zuzurechnen, auch erscheint es nicht angängig, eine

---

1) Poensgen, Mitteilungen eines seltenen Falles von Xanthelasma multiplex. Virchows Archiv. 91. S. 350.

2) Waldeyer, Über Bindegewebszellen. Archiv f. mikr. Anatomie. XI. 1. Heft. S. 176.

3) Derselbe, Xanthelasma palpebrarum. Virchows Archiv. 52. S. 318.

4) Virchow und Leber, Über Xanthelasma multiplex. Virchows Archiv 52. S. 504.

5) Poensgen, Weitere Mitteilung ... Virchows Archiv. 102. S, 410.

größtenteils bindegewebige Neubildung wegen einer Zellart, die vielleicht schon in einer geschwulstähnlichen Bildung gesehen wurde, den Geschwülsten anzureihen, zumal wenn diese Zellart an der Gesamtheit der Bildung so geringen Anteil hat, wie im vorliegenden Fall.

Andererseits genügen häufig wiederholte kleine Blutungen, für deren Tatsächlichkeit wir deutliche Anzeichen haben, vollkommen zur Anregung einer Granulationsbildung, wie die vorliegende.

Die Häufigkeit von Blutungen in ein einmal gebildetes Granulationsgewebe erklärt sich vollkommen aus der mechanischen Angriffen sehr ausgesetzten Lage in der Hohlhand. Auch die ständige Bewegung der Sehne des Musc. flexor indicis trug natürlich das ihrige bei.

Über den Anlaß der ersten Blutung kommen wir über bloße Vermutungen nicht hinaus, zumal uns die Anamnese vollständig im Stiche läßt.

Die ersten Zeichen der Neubildung traten vor 4 Jahren auf; es bildete sich eine kleine Verdickung, die zuerst mitten in der Hohlhand sich fand, allmählich wuchs und dabei sich nach dem Daumen und nach oben zu zwischen zweiten und dritten Finger ausdehnte.

Das Wachstum war stets langsam und gleichmäßig; die Bildung war stets nur beschwerlich, nie schmerzhaft, dagegen verursachte sie ausstrahlende Schmerzen oder Empfindlichkeit im Vorderarm.

Schon vor über 1 Jahr wurde wegen Verdachtes auf Fungus der Sehnenscheiden die Exstirpation vorgeschlagen, aber verweigert.

Die Operation wurde dann schließlich wegen der Behinderung der Beweglichkeit der Finger zugelassen.

Zwei Monate nach der Exstirpation der Bildung war Patient vollkommen gesund und arbeitsfähig; alle Finger waren frei, ohne Schmerzen beweglich.

Zusammenfassend können wir also sagen:

Es handelte sich um eine bei einer in den mittleren Lebensjahren stehenden Person ohne besondere Veranlassung entstandene Anschwellung in der Hohlhand, die ohne besondere Erscheinungen langsam und gleichmäßig wuchs, klinisch den Eindruck eines fungösen Prozesses machte, bei der Operation einen makroskopisch ausgesprochenen Tumor finden ließ, der histologisch aber nicht in einer bestimmten Geschwulstgruppe eingereiht werden konnte, sondern sich aus einem Gewebe aufbaute, welches am meisten einem chronisch-entzündlich wuchernden Bindegewebe entsprach und durch die Gegenwart von Riesenzellen sowie von Pigment und Fett führenden Zellen ausgezeichnet war.

Immerhin läßt sich die Neubildung den Tumoren deshalb anreihen, weil sie einen für sich abgeschlossenen und aus sich heraus wachsenden Knoten darstellt.

Die weitere Prognose dürfte auf Grund der pathologisch-anatomischen Untersuchung günstig zu stellen sein.

Zum Schluß ist es mir eine angenehme Pflicht, Herrn Professor Ribbert für gütige, wissenschaftliche Unterstützung bei Bearbeitung des vorliegenden Themas meinen ergebensten Dank auszusprechen.

XII.

Aus der chirurgischen Abteilung des Stadtkrankenhauses zu Chemnitz (Hofrat Dr. Reichel).

Über operativ behandelte Fälle von Perforation der steinhaltigen Gallenblase in die freie Bauchhöhle.

Von

Dr. **Neck**,
Sekundärarzt.

Unter den Erkrankungen der Gallenblase, welche zur Perforation führen können, sind neben Geschwulstbildungen infektiöse Prozesse, die sich in der steinfreien Gallenblase abspielen, zu nennen. Am häufigsten erfolgen aber Durchbrüche der Gallenblase bei Anwesenheit von Gallensteinen in ihr. Hier sollen in erster Linie die durch Konkremente erzeugten Perforationen der Gallenblase, deren Folgeerscheinungen und Behandlung besprochen werden. Zunächst möchte ich über einen Fall von Perforation der steinhaltigen Gallenblase in die freie Bauchhöhle berichten, den ich selbst in Vertretung meines Chefs mit günstigem Ausgang operiert habe.

Die 43jährige Kranke wurde am 28. August 1902 auf die chirurgische Abteilung des hiesigen Stadtkrankenhauses aufgenommen. Sie gab an, daß sie 2 Jahre vorher an Magenkatarrh 8 Wochen lang krank gelegen hätte, späterhin aber, abgesehen von zeitweise auftretenden Kopfschmerzen, stets gesund gewesen sei. 3 Tage vor dem Eintritt ins Krankenhaus erkrankte die Frau unter Übelkeit, mehrfachem Erbrechen und Schmerzen, die unterhalb des rechten Rippenbogens begannen und in die rechte Unterbauchgegend und die Umgebung des Nabels ausstrahlten. Am Tage vor dem Eintritt ins Krankenhaus hatte die Kranke noch gut gefärbten Stuhlgang, seitdem bestand aber Stuhlverhaltung, Winde gingen nicht mehr ab; das Erbrechen dauerte bis zur Aufnahme ins Krankenhaus an, die erbrochenen Massen hatten ein grünliches Aussehen. Die Patientin wurde am frühen Nachmittag des 8. August ins Krankenhaus eingeliefert, weil sie seit 5 Uhr morgens die heftigsten Schmerzen im ganzen Bauch bekommen hatte. Die Nabelgegend sei seitdem vorge-

trieben und sehr schmerzhaft. Sie wurde vom Arzt wegen Verdacht auf eingeklemmten Nabelbruch ins Krankenhaus geschickt.

Die Frau sah etwas blaß aus und war leicht verfallen. Der Puls betrug im Mittel 100 Schläge in der Minute, war unregelmäßig, aber mittelkräftig. Temperatur bei Aufnahme 37,7°. Die Atmung war frequent und mühsam. An den Lungen waren krankhafte Veränderungen nicht nachweisbar. Das Zwerchfell war durch stark aufgetriebene Darmschlingen in die Höhe gedrängt. Die Leberdämpfung reicht vom oberen Rand der 5. Rippe nicht ganz bis zum Rippenbogen; in der rechten Bauchseite bestand eine Dämpfung. Im übrigen Bauch ergab die Perkussion tympanitischen Schall. Die Betastung des Bauches verursachte überall lebhaften Schmerz, besonders am Nabel und in der rechten Bauchseite unter dem Rippenbogen. Hier war auch im Bereich der Dämpfung eine Resistenz vorhanden. Von der Vagina aus fühlte man den Uterus etwas nach unten gedrängt. Vom Mastdarm her war nichts Besonderes zu fühlen.

Der Nabel war vorgetrieben, gespannt und sehr schmerzhaft. Andere krankhafte Veränderungen konnten bei der Kranken nicht gefunden werden. Die Patientin hatte häufig während der Untersuchung heftiges Aufstoßen.

Bei der großen Schmerzhaftigkeit des Bauches, der Dämpfung in der rechten Bauchseite und dem übrigen Allgemeinzustand der Kranken wurde eine Peritonitis angenommen, deren Entstehungsursache entweder auf einen eingeklemmten Nabelbruch oder eine Erkrankung der Gallenblase zurückgeführt wurde. Es wurde deshalb nach Einleitung der Chloroformnarkose sofort zur Laparotomie geschritten und der Bauch zunächst in der Mittellinie durch einen Schnitt, der am Schwertfortsatz begann und 5 cm unterhalb des Nabels endigte, eröffnet. Dabei wurde die etwa pflaumengroße Nabelhernie elliptisch umschnitten. Es zeigte sich, daß im Bruchsack weder Darm noch Netz vorhanden war. Dagegen entleerte sich eitrig-schleimige Flüssigkeit in größerer Menge aus der rechten Bauchhälfte her. Die zu Gesicht kommenden Darmschlingen waren alle gerötet und stark gebläht, auf den einzelnen Darmschlingen rechts sah man stellenweise fibrinöse Auflagerungen. Es wurde nun oberhalb des Nabels durch einen parallel dem rechten Rippenbogen verlaufenden, auf dem ersten Schnitt aufgesetzten Schrägschnitt die Gallenblasengegend freigelegt. Überall war hier zwischen den Darmschlingen der rechten Bauchseite schleimiger Eiter vorhanden. Die Gallenblase war nicht verwachsen und zeigte an ihrer Kuppe ein erbsengroßes Loch, dessen Umrandung verdünnt und unregelmäßig gestaltet war. Die Leberunterfläche war ebenso wie ein Teil des Magens mit Fibrin bedeckt. Aus der Gallenblasenöffnung entleerte sich nur wenig eitriger Schleim.

Die Bauchhöhle wurde durch Austupfen möglichst exakt von dem schleimig-eitrigen Inhalt befreit; Gallensteine wurden dabei in der Bauchhöhle nicht gefunden. Zur Vermeidung des Vordrängens der Därme wurden um die Gallenblase herum Gazekompressen eingelegt. Darnach wurde die in der Gallenblase vorhandene Öffnung etwas erweitert, nachdem vorher durch Sondenuntersuchung festgestellt war, daß verschiedene Gallensteine in ihr vorhanden waren. In der Perforationsöffnung selbst lag

kein Stein. Es wurden dann 12 haselnußgroße, facettierte Gallensteine extrahiert. Galle kam darnach nicht zum Abfluß. Die Schleimhaut war stark geschwollen, dunkelrot gefärbt und zeigte an mehreren Stellen Geschwüre. In der Annahme, daß bei dem mangelhaften Gallenabfluß noch mehr Gallensteine in den Gallengängen stecken könnten — obwohl solche nicht mehr zu fühlen waren —, wurde der Versuch gemacht, die Gallenblase durch Naht an die Bauchdecken zu fixieren und so eine Gallenblasenfistel anzulegen. Bei diesem Versuch schnitten aber die Fäden wegen enormer Brüchigkeit der Gallenblasenwandung ständig durch, so daß nur ein dünnes Gummiröhrchen in die Gallenblase eingeführt und an letzterer durch Naht befestigt wurde. Die Umgebung der Gallenblase wurde mit großen Jodoformgazestreifen tamponiert, darnach die in der Mittellinie vorhandene Laparotomiewunde durch Etagennaht geschlossen, während die seitliche Wunde vollständig offen gelassen wurde.

Es mag noch bemerkt werden, daß aus der Bauchhöhle sofort nach Eröffnung derselben vom schleimig-eitrigen Inhalt abgeimpft wurde. Es wurden Stäbchen von mittlerer Größe gezüchtet, welche in hängenden Tropfen lebhafte Bewegungen zeigten. In Bouillon lieferten sie Trübung mit Häutchenbildung an der Oberfläche. Auf Agar bildeten sie in wenigen Stunden einen dicken Überzug auf der Oberfläche; in Traubenzuckerbouillon erzeugten sie Gas.

Am nächsten Tage stieg die Temperatur auf 38,5°, am übernächsten am Abend auf 38,6° und am dritten Tag am Morgen auf 38,8°, fiel dann am Abend desselben Tages auf 37,7° ab, am nächsten Morgen auf 36,8° und stieg nie mehr über 37,2° an. Der Puls zeigte in den ersten drei Tagen nach der Operation eine Frequenz von 100—114 Schlägen in der Minute und ging am vierten Tag nach der Operation auf 90 Schläge herunter, im Verlauf einiger Tage auf 78. Erst mit dem Abfall des Fiebers trat bei der Patientin Wohlbefinden ein. Gebrochen hatte die Kranke nur noch am ersten Tage nach der Operation, dann blieb das Erbrechen vollkommen aus. Am 2. Tag wurden wegen Durchtränkung der Verbandsstoffe die obersten Lagen des Verbandes gewechselt. Aus dem Drain war nur ganz wenig Galle abgeflossen, am 3. Tage nach der Operation erfolgte auch gut gefärbter Stuhlgang, der von da ab fast täglich eintrat. Am 8. Tage wurden die Tampons in der Umgebung der Gallenblase entfernt und danach nur noch locker tamponiert. Der Gallenabfluß erfolgte stets sehr spärlich.

Die Wunde granulierte dann allmählich zu. Nach 5 Wochen war die Gallenfistel geschlossen und nach weiteren 4 Wochen war die Bauchwunde fest vernarbt. Die Patientin sah bei der Entlassung blühend aus und war frei von allen Beschwerden.

Eine kurze Zusammenfassung der Hauptpunkte dieses Krankheitsfalles zeigt uns eine 43jährige Frau, die 3 Tage lang an Übelkeit und Erbrechen litt, und bei der sich Schmerzen unterhalb des rechten Rippenbogens und am Nabel einstellten. Es war bei der Kranken am Morgen vor der Aufnahme eine plötzlich einsetzende und heftige Verschlimmerung ihres Leidens eingetreten, und zwar insofern, als die

Schmerzen sich über weite Bezirke des Bauches ausgedehnt hatten, und letzterer stark aufgetrieben wurde, die Patientin sehr rasch atmen mußte und verfiel. Es waren somit Zeichen einer weitverbreiteten Bauchfellentzündung, und zwar ziemlich plötzlich, aufgetreten.

Der im Krankenhaus erhobene Befund wies darauf hin, daß wahrscheinlich das Ergebnis eines Prozesses vorliege, der sich an der Gallenblase abgespielt habe. Mit Sicherheit war dies jedoch nicht festzustellen, denn diese Diagnose wurde im vorliegenden Fall noch dadurch erschwert, daß gleichzeitig am Nabel ein kleiner Bruch vorhanden war, und daß hier — namentlich mit Rücksicht auf die Angaben der Patientin — eine Einklemmung eines Darmteils erfolgt sein konnte. Diese Umstände waren es auch, welche Veranlassung gaben, zunächst in der Mittellinie des Bauches einzugehen. Nachdem sich kein Inhalt im Bruchsack vorfand, wurde dann mit Rücksicht auf den bei der Untersuchung bereits ausgesprochenen Verdacht einer Gallenblasenerkrankung nach der Gallenblase zu vorgegangen. Einen Fingerzeig hierfür gab auch der aus der rechten Bauchseite hervorkommende eigenartige schleimige, obgleich nicht gallig gefärbte Eiter.

Den ganzen Krankheitsverlauf kann man nach dem bei der Operation erhobenen Befund dahin deuten, daß durch die Anwesenheit der Gallensteine in der Gallenblase, nachdem die Gallensteine aus dem Stadium der Ruhe gekommen waren, die ersten Beschwerden ausgelöst wurden. Es spielten sich während der drei Tage ulzerative Prozesse in der Gallenblase ab, und am Morgen der Aufnahme ins Krankenhaus war mit dem Einsetzen der stürmischen Erscheinungen an einer Stelle die Perforation der Gallenblase in die Bauchhöhle erfolgt.

Nur 9 Fälle von spontanen Gallenblasenperforationen, bei denen Gallensteine mit im Spiele waren, sind bis jetzt einem operativen Eingriff unterworfen und veröffentlicht worden.

Der 1. Fall wurde im Jahre 1881 von Schönborn operiert. Naunyn[1]) berichtet darüber folgendes:

„Dame von 50 Jahren, leidet seit einigen Monaten an heftigen typischen Gallensteinkoliken mit Ikterus; Steine nicht gefunden. In einem Anfalle plötzlich Nachlaß der Kolikschmerzen mit starkem Kollaps, wenige Stunden darnach wieder heftigste, jetzt diffuse Schmerzen im Abdomen, heftiges Erbrechen, Auftreibung des Bauches, schnell wachsendes freies Peritonealexsudat. Am dritten Tage darnach machte Professor Schönborn auf meinen Vorschlag Laparotomie. Es wurde durch einen

1) Naunyn, Klinik der Cholelithiasis. S. 83.

etwa 10 cm langen Schnitt in der Medianlinie, zwischen Nabel und Symphyse, aus der Bauchhöhle eine reichliche Menge schwach gallig gefärbten serösen Eiters entleert. Drainage der Bauchhöhle. Sehr günstiger, durch keinen Zwischenfall gestörter Verlauf. Die Kranke lebte noch acht Jahre später in vollkommenem Wohlsein. Zeichen der Cholelithiasis sind nie wieder aufgetreten.

Fall 2. Küster[1]). (1884.)

Die 57jährige Patientin hatte vorher mehrmals Anfälle von Gallensteinkoliken. Abgang von Steinen wurde nicht beobachtet. Der Stuhl war kurze Zeit vor ihrer letzten Erkrankung stets träge. Nachdem die Patientin einige Tage leichtes Unbehagen im Leibe verspürt hatte, traten am 26. November 1884 abends im Bett nach einem reichlichen diarrhöischen Stuhl Schmerzen in der Gegend der Gallenblase auf, welche sich allmählich zu großer Heftigkeit steigerten. Der hinzugerufene Arzt fand große Unruhe und Angst, einen kleinen, schnellen Puls, kalten Schweiß im Gesicht und am Körper; die Gallenblasengegend war spontan und auf Druck sehr schmerzhaft, der übrige Leib dagegen schmerzlos. Die Abends genossenen Speisen wurden erbrochen. Trotz Morphiuminjektion blieb die Nacht schlaflos, auch trat weiteres Erbrechen ein, doch wurden die Schmerzen geringer. Am nächsten Mittag wiederholte sich ein äußerst heftiger Schmerzanfall, wobei der Leib etwas aufgetrieben und empfindlich wurde. Der Urin war spärlich und enthielt keine Galle. Am nächsten Morgen war der Meteorismus stärker, Puls 100, kein Fieber. Nachmittags kam zum ersten Male bräunlich gefärbtes Erbrechen, Puls schwächer, leichter Ikterus, in Urin Gallenfarbstoff. Abends wird eine Eingießung in den Darm gemacht, aber ohne Erfolg; während derselben Erbrechen deutlich fäkulenter Flüssigkeit.

Darnach wurde Küster hinzugerufen und fand eine etwas apathische Frau mit nicht eben kräftigem Puls vor; Leib stark aufgetrieben, überall empfindlich, besonders in der Lebergegend. Exsudat nicht nachweisbar. Zunächst wurde eine Ausspülung des Magens vorgenommen, welche übelriechendes, braunes Wasser zutage förderte und die Kranke sehr erleichterte. Am nächsten Tage aber war der Zustand wieder wie vorher, der Puls nahm an Spannung ab. Da wiederum Erbrechen eintrat, wurde noch einmal eine Magenausspülung vorgenommen, dann aber die Operation beschlossen. Eine genaue Diagnose war freilich nicht gestellt worden; obwohl der Ausgang der Erkrankung von der Gallenblase unzweifelhaft erschien.

Operation am 29. November abends. Durch einen Schnitt in der Mittellinie vom Schwertfortsatz bis zum Nabel wurde der Leib eröffnet. Zwischen den geröteten und geblähten Darmschlingen erschien sofort eine reichliche Menge freier Galle, welche auf den Sitz des Leidens hinwies. Durch einen auf den ersten Schnitt gesetzten Querschnitt wurde die Lebergegend freigelegt und eine ziemlich kleine Gallenblase gefunden, aus deren Scheitel Galle hervorquoll. Die Öffnung war klein und wurde zum Teil durch einen Stein verschlossen gehalten, welcher offenbar Ul-

1) Küster, XVI. Kongreß der deutschen Gesellschaft für Chirurgie. 1887.

zeration und Durchbruch gemacht hatte. Die Öffnung wurde erweitert, der Stein entfernt, die ulzerierte Wand jederseits bis in das gesunde Gewebe abgetragen und dann nach sorgfältiger Reinigung durch eine doppelte Nahtreihe mit Vermeidung der Schleimhaut mittelst feiner Catgutnähte geschlossen. Darauf folgte eine sehr sorgfältige Reinigung der Bauchhöhle; die Galle hatte am Peritoneum nur Injektion, hier und da auch fibrinöse Auflagerungen verursacht. Nach Aufwischung aller Galle und Säuberung der Darmschlingen wurde die Bauchwunde durch mehrreihige Nähte geschlossen. Leider war der Erfolg der Operation nur vorübergehend, bald kehrten die peritonitischen Erscheinungen in alter Stärke wieder und 24 Stunden nach der Operation erlag Patientin ihrem Leiden. Eine Sektion wurde nicht gestattet.

Fall 3. Jenner-Verral[1]). (Januar 1897.)

Die 44jährige Frau hatte schon mehrfach vorher Gallensteinkoliken mit Gelbsucht. Seit 4 Tagen bestand häufiges Erbrechen und die Patientin klagte über Schmerzen in den oberen Partien des Bauches. Auf ein Abführmittel trat Erleichterung ein, nur der Bauch blieb aufgetrieben. Die Kranke bekam bald ein peritoneales Aussehen. In der Gallenblasengegend fühlte man eine Verhärtung. Einschnitt in der Mittellinie des Bauches. Die zu Gesicht kommenden Darmschlingen waren mit galliger Flüssigkeit und mit Fibrin bedeckt. Auf der Unterfläche der Gallenblase befand sich eine etwa $^3/_4$ cm große Perforationsöffnung. Man fühlte in der Gallenblase Gallensteine und es wurde eine größere Anzahl Gallensteine entfernt. Der Cysticus schien frei zu sein. In der Bauchhöhle befanden sich keine Gallensteine. Die Gallenblase wurde wegen Brüchigkeit durch Nähte, welche die sämtlichen Schichten der Wandung faßten (wegen der Dünnheit der Wandung), mit großer Mühe geschlossen. Über der ersten Naht kam dann eine zweite nach Lembert. Nachdem die Bauchhöhle ausgewaschen war, wurde ein Glasdrain und Gazedocht in die Gegend der Gallenblase gebracht und die Bauchwunde zum Teil genäht. Die Drainröhren wurden nach 2 Tagen entfernt und die Gazetamponade später häufiger gewechselt. 36 Stunden nach der Operation erfolgte der erste Stuhlgang. Die Auftreibung des Bauches verschwand allmählich.

Das vorhanden gewesene Fieber fiel ab. Am Ende der 3. Woche war die Wunde völlig vernarbt. Nach 44 Tagen verließ die Patientin völlig geheilt das Krankenhaus.

Fall 4. Ullmann[2]). (1897.)

42jähriger Mann war bereits öfters an heftigen Koliken erkrankt. der behandelnde Arzt nahm Bleikolik an. 6 Tage vor der Aufnahme ins Krankenhaus wiederum heftige Koliken. Der Bauch war in der Gegend der Gallenblase druckempfindlich. Auf Morphiumeinspritzung ließen die Beschwerden nach. Am nächsten Morgen wieder heftigste Schmerzen

1) Jenner-Verral, Ulceration and rupture of gall bladder. British medical Journal. Zit. nach Brica.

2) Ullmann, Über die Perforation der Gallenblase in die Bauchhöhle. Wiener med. Wochenschr. 25/26. 1899.

und leichter Kollaps. Der Bauch war aufgetrieben, im rechten Hypochondrium fühlte man eine deutliche Resistenz. Stuhlverstopfung.

Da die Schmerzen nicht nachließen und die Auftreibung des Leibes zunahm, ebenso der Kollaps, wurde 48 Stunden nach Beginn der Erkrankung der Bauchschnitt ausgeführt. Schnitt parallel dem rechten Rippenbogen, 1 Finger breit unter demselben. Nach Eröffnung der Bauchhöhle fanden sich aufgeblähte, mit etwas klebriger Flüssigkeit und hie und da wenigen Gerinnseln belegte Därme. Die Gallenblase war klein, sehr geschrumpft, an der vorderen Fläche eine etwa kirschkerngroße Perforationsöffnung, in welcher ein Stein steckte.

In der Bauchhöhle wurden keine Steine gefunden. Wegen der genannten Beschaffenheit der Gallenblase wurde die Zystektomie ausgeführt. Das zurückbleibende Ende des Ductus cysticus wurde ligiert und übernäht. Die Bauchhöhle wurde mit einem Jodoformgazestreifen drainiert und die Wunde, mit Ausnahme der Stelle, an der die Jodoformgaze hinausgeleitet wurde, in drei Schichten vernäht. Aseptischer Verband.

Am Abend fühlte sich der Kranke ziemlich wohl, er erbrach im Laufe des Abends einmal, in der Nacht zweimal, hatte aber bei der Morgenvisite Singultus. Der Bauch war stärker aufgetrieben und äußerst druckempfindlich. Septisches Aussehen. Die Bauchhöhle wurde sofort wieder eröffnet, und im Douglas angesammelte Flüssigkeit mit gestielten Tupfern ausgewischt. Drainage nach verschiedenen Richtungen. Am nächsten Morgen trat der Exitus ein.

Das Lumen der entfernten Gallenblase war mit Steinen dicht gefüllt, im Ductus cysticus saß ein größerer Stein festgeklemmt.

Ein weiterer Fall (5) stammt von demselben Autor (l. c.) (11. Mai 1897).

Bei einer 53 Jahre alten Frau stellten sich einige Monate, bevor die Kranke im Krankenhaus in Behandlung kam, plötzlich heftige Schmerzen in der Lebergegend und bald auch mehrfach Erbrechen gelblichgefärbter Massen ein, Gelbsucht war nicht vorhanden. Der Anfall wiederholte sich nach einigen Tagen wieder und zum dritten Mal nach $4\frac{1}{2}$ Monaten in heftigster Weise.

Als Ullmann die Kranke in Behandlung bekam, war sie sehr dyspnoisch, fieberlos, der Puls war klein und frequent. Es bestand Erbrechen und Singultus. Herz und Lungen waren gesund. Abdomen aufgetrieben, und zwar war die Auftreibung links deutlicher. Bei der Palpation fühlt man eine stärkere Resistenz im rechten Hypochondrium, welche innerhalb der rechten Mammillarlinie begann und namentlich unter dem Rippenbogen deutlich war. Daselbst bestand eine enorme Druckempfindlichkeit. Bei Perkussion zeigte sich entsprechend der Resistenz eine Dämpfung, welche in der rechten Mammillarlinie begann und weder nach oben gegen die Leberdämpfung, noch nach unten zu deutlich abzugrenzen, die Dämpfung ging nach links zu in Nabelhöhe in tympanitischen Schall über, entsprechend den stark geblähten Darmschlingen.

Die vorangegangenen Gallensteinkoliken und die Erscheinungen, die auf eine Perforationsperitonitis hinwiesen, gaben Veranlassung zur Diagnose der Perforation einer steinhaltigen Gallenblase und es wurde sofort zur Laparotomie geschritten.

Der Schnitt wurde vom Serobiculum 3 cm unterhalb des rechten Rippenbogens parallel mit diesem geführt und nach unten zu bis unter den Nabel verlängert. Nach Eröffnung der Bauchhöhle zeigte sich das Peritoneum überall entzündet, gerötet, mit einer galligen, klebrigen Flüssigkeit bedeckt. Sofort wurde die Leber, welche gallig tingiert war, emporgehoben und die Gallenblase aufgesucht, dieselbe war nirgends adhärent, klein und perforiert. Mehrere Gallensteine fanden sich zwischen den Därmen (zusammen 9). Die Bauchhöhle wurde mit Tupfern gereinigt, von einer Naht der Gallenblase oder von deren Resektion abgesehen und mit Jodoformgaze gegen die Gallenblase hin tamponiert, ferner die Bauchhöhle nach verschiedenen Richtungen hin durch Jodoformgaze drainiert. Der Bauch wurde bis auf die Stelle, wo die Jodoformgaze hinausgeleitet wurde, vernäht.

Am nächsten Tage ging es der Kranken etwas besser, doch bestand Singultus und war das Abdomen noch immer aufgetrieben, am zweiten Tage hörte das Erbrechen, ebenso der Singultus auf, der Puls war weniger frequent. Am dritten Tage gingen Winde ab, das Aussehen der Kranken machte einen guten Eindruck. Am 6. Tage wurde an den Jodoformdrains mit Ausnahme desjenigen, der gegen die Gallenblase tamponierte, angezogen, am 10. Tage alle herausgenommen. Am 17. Tage wurde überhaupt nicht weiter drainiert, und am 25. Tage die Kranke geheilt entlassen.

Fall 6. Hochenegg[1]). (26. Januar 1899.)

Zwei Tage vorher war die 45jährige Patientin nach einer voluminösen Nahrungsaufnahme unter heftigem Erbrechen von Speiseresten und später von Galle erkrankt. Vor dieser Erkrankung hatte sie keine Störungen von seiten des Bauches empfunden, welche auf die Anwesenheit von Gallensteinen hätten zurückgeführt werden können. Am Tage nach der Erkrankung bekam die Frau ein spannendes Gefühl in der Lebergegend. Am 26. Januar endlich trat im Anschluß an eine energische Beugebewegung „plötzlich heftiger Schmerz im Bauche, Kollaps und sich konstant steigernde Symptome von Peritonitis auf". Es gingen keine Gase mehr ab, der Bauch wurde aufgetrieben und es stellte sich heftiges Aufstoßen ein. Der zuerst herbeigezogene Arzt nahm an, daß ein Darmverschluß vorliege, infolge einer Achsendrehung der Flexur. Im Laufe einiger Stunden war nämlich eine stark gespannte Geschwulst aufgetreten, diese Geschwulst ergab tympanitischen Schall und wurde für eine stark torquierte Darmschlinge angesehen. Temperatur war normal, Puls betrug 96 Schläge in der Minute. Das Zwerchfell stand sehr hoch und die Atmung war auffallend frequent. „Gleichzeitig bestand eine größtenteils reponierbare Nabelhernie." In der Oberbauchgegend bestand große Druckempfindlichkeit.

Die Bauchhöhle wurde in der Mittellinie ausgiebig eröffnet. Nach Eröffnung kam man auf das hochgradig geblähte Colon transversum, welches ringförmig „zusammengelagert war und in dieser Lage durch

1) Hochenegg, Ein Fall von Perforation der Gallenblase gegen die freie Bauchhöhle geheilt durch Operation. Wiener klin. Wochenschr. Nr. 21. 1899.

das nach unten zu umgeschlagene und fixierte Netz erhalten wurde.“ Beim Versuch, das Netz zu lösen, kam von der Oberbauchgegend her etwa 2 Liter einer gelblichen, klebrigen, galligen Flüssigkeit.

Die Leber- und Gallenblasengegend wurde zugängig gemacht. Danach „zeigte sich an der Gallenblase ungefähr in deren Mitte ein ca. 1 cm langer, auf 1/2 cm klaffender Spalt, der durch einen schwarzbraun gefärbten Stein teilweise verlegt war, und aus welchem neben diesem Steine die Galle, jetzt nur mehr langsam, vorquoll; die Gallenblase selbst zeigte keine Adhärenzen, war von normaler Form und Größe, ihre Wand erwies sich zwar als verdickt, jedoch nirgends mit Galle infiltriert oder entzündlich verändert.“ Naht der Rißwunde in der Gallenblase nach vorheriger Anlegung einer neuen Öffnung am Fundus. Von hieraus Extraktion von sieben etwa haselnußgroßen Steinen. Der eingeführte Finger fühlte danach keinen Stein mehr. Verschluß des Risses mit 6 Nähten, Austupfen der Bauchhöhle, Einnähen des Fundus in die Bauchwand, Einlegung eines Drainrohrs in die Gallenblase. In die Bauchhöhle wurden zwei Jodoformgazestreifen eingelegt und im übrigen die Bauchhöhle geschlossen. Nach 8 Tagen wurden die Tampons aus der Bauchhöhle entfernt, nach 14 Tagen das Drainrohr. Nach weiteren 6 Tagen war die Gallenblasenfistel geschlossen. Am 32. Tage verließ die Patientin geheilt und beschwerdefrei die Anstalt.

Fall 7. König[1]). Die bis dahin gesunde, 70jährige Frau bekommt abends spät heftige Leibschmerzen mit Erbrechen. In der Nacht noch einmal Stuhlgang, seitdem nicht mehr, auch Flatus sistieren. Durch diese Erscheinungen geängstigt, läßt sie ihren Arzt am übernächsten Morgen rufen; derselbe findet außer den erwähnten Symptomen den Leib aufgetrieben, empfindlich und eine handgroße schmerzhafte Vorwölbung rechts unterhalb vom Nabel. Er nimmt an, daß hier die Schlinge liegt, welche sich oberhalb eines subsumierten Darmschlusses befindet, und rät dringend ins Krankenhaus.

Hier wird nachmittags konstatiert: alte Frau mit leicht verfallenem Aussehen, belegter Zunge, mehrmaligem Erbrechen. Später kein Erbrechen, aber Singultus; kein spontaner Abgang von Stuhlgang, bei Einlauf Kotreste, keine Flatus; Atmung beschleunigt, thorakel, Puls 106 leidlich kräftig; Temperatur 38,6°. Leib unregelmäßig aufgetrieben, am meisten rechts und etwas unterhalb vom Nabel — hier weiche Resistenz; Berührung überall sehr empfindlich; Darmbewegungen weder sicht- noch hörbar.

Die Eröffnung in der Mittellinie ergab zunächst einen Netzstrang, der von der Nabelgegend zum rechten inneren Leistenring zog und abgebunden wurde, in der Annahme, daß er ein Hindernis abgegeben haben könnte. Deutliche gallige Farbe der frei in der Bauchhöhle befindlichen Flüssigkeit, und bei der Verlängerung des Schnittes nach oben über den Nabel hinauf sah man auf den geröteten Darmschlingen blutige Gerinnsel liegen, und an mehreren Stellen lagen große dunkle Gallen-

1) König, Fritz, Über die durch Spontanruptur der steinhaltigen Gallenblase in die freie Bauchhöhle usw. Deutsche med. Wochenschr. Nr. 7. 1902.

steine. Das Colon ascendens war durch mehrfache alte Adhäsionen winklig in Windungen fixiert, welche wohl eine Abknickung erzeugen konnten und jene weiche tympanitische Resistenz durch Aufblähung der Schlingen mit dem darauf gelagerten Netz zusammen hervorgebracht haben mußten. Von hier aufwärts gelangte man zu einer außergewöhnlich großen, in die Länge gezogenen und verdickten Gallenblase, an deren medialer Seite, etwa 2 Finger breit aufwärts von der Kuppe, von blutigen Gerinnseln umgeben, ein Loch sichtbar wurde, dessen fingerkuppenstarke Lichtung durch einen runden braunen Gallenstein momentan verschlossen wurde. Die Umrandung des Loches auf größere Entfernung erschien gegen die abnorme Dicke der Gallenblasenwand weich und verdünnt.

Zur schnellen Orientierung Querschnitt durch den Musculus rectus. Die Blase enthält mehrere Steine, die Gänge waren frei von solchen. Nach Schutz der von Eiter völlig freien Bauchhöhle wurde die Gallenblase von der Leber getrennt, wobei sich mehrere Steine aus der Perforationsöffnung entleerten (Zystektomie). Hierauf wurde die Bauchhöhle von den Gallensteinen gereinigt, die Verwachsungen der winklig zueinander gelagerten Kolonteile gelöst und ohne jede Drainage oder Tamponade die Bauchwunde geschlossen.

Am zweiten Tage nach der Operation ein leichter, aber deutlicher Ikterus. Während der zwei ersten Tage blieben Puls (128) und Temperatur (an einem Tage auf 38,6°) erhöht. Dann gingen beide herunter. Flatus erfolgten bereits am Tage nach der Operation. Die Wunde verheilte reaktionslos, so daß Patientin nach 3 Wochen aufstehen und nach Hause gehen konnte.

Fall 8. v. Arx[1]). (16. Mai 1902.)

48jährige Frau mit leichteren Schmerzen seit einigen Monaten, heftiger Anfall am 23. März, von da ab erst wieder nach 2 Monaten; Krämpfe und Erbrechen; nach starkem Durchfall vollständige Obstipation. Die Gallenblase ist am 14. Mai noch deutlich als bis unter den Nabel reichender, harter und scharf begrenzter Tumor zu fühlen. Morphium und Opium bringen 1 Tag lang Ruhe. Am 15. Mai abends, nach vergeblichem Defäkationsversuch, verspürt Patientin selbst die plötzliche Perforation. Furchtbare Schmerzen, Meteorismus, Erbrechen; Morphiuminjektion. Tumor nicht mehr zu konstatieren. Kein Ikterus. Etwa 20 Stunden nach erfolgter Perforation Medianschnitt. Ausfluß von reichlicher schleimiger Galle mit Fibrinfetzen aus der geöffneten Bauchhöhle und zwischen den mäßig injizierten, stark geblähten und leicht verklebten Darmschlingen hervor. Schnürlappen der Leber, Gallenblase ganz zusammengefallen, nicht adhärent, Wandung verdickt. Unten am Blasenhals ein 2 cm langer Riß mit nekrotischen Rändern, dahinter ein muskatnußgroßer Stein. Eröffnen des Fundus und Extraktion des Steins. Anfrischen der Usuröffnung und Naht derselben. Toilette der Bauchhöhle mit heißer, steriler Kochsalzlösung. Drain mit Tampons in die an das parietale Peritoneum angenähte Gallenblase (Heberdrainage) Jodoformgaze unter dieselbe.

1) v. Arx, Über Gallenblasenruptur in die freie Bauchhöhle. Korrespondenzblatt für Schweizer Ärzte. Nr. 19 u. 20. 1002.

Die stark sezernierende Gallenfistel war zur Zeit der Veröffentlichung dieses Falles beinahe vollständig geschlossen.

Am häufigsten kommen Perforationen der Gallenblase bei Anwesenheit von Gallensteinen, welche aus dem Stadium der Latenz erwacht sind, vor und bei der Entstehung dieser Perforationen vergesellschaften sich die Infektion des Gallenblaseninhaltes und der Druck von Gallensteinen auf die Gallenblasenwandung zu einer erhöhten zerstörenden Wirkung. Verlegt ein Gallenstein noch den Abflußweg aus der Gallenblase, so wird der Gallenblaseninhalt gleichzeitig unter einen erhöhten Druck kommen. Es ist wohl möglich, daß eine unter dem Einfluß dieser verschiedenen schädigenden Faktoren stehende noch nicht perforierte Gallenblase auch durch Einwirkung geringer äußerer Gewalten, z. B. der Bauchpresse, bei versuchter Defäkation oder beim Erbrechen zum Bersten kommt, wie dies bei den Kranken von Arx und Hochenegg geschah. In sämtlichen oben erwähnten operierten Fällen fanden sich in der perforierten Gallenblase Steine vor. 5mal lag dabei in der Öffnung der Gallenblase ein Gallenstein und 2mal waren Gallensteine in die freie Bauchhöhle ausgetreten und wurden dort zwischen den Darmschlingen vorgefunden. (Ullmann und König). In den übrigen Fällen wurden die Gallensteine erst bei der Operation zutage gefördert.

Die Perforationsöffnungen schwankten in ihrer Größe zwischen der einer Erbse bis zu einem 2 cm langen Riß, stets waren die Perforationen nur in der Einzahl aufgetreten, obwohl sicher auch an anderen Stellen der Gallenblase mehr oder weniger tiefgreifende, der Perforation nahe Geschwüre vorhanden waren, und in unserem Fall festgestellt wurden. Warum es an solchen Stellen nicht auch zum Durchbruch kommt, hängt wohl damit zusammen, daß nach erfolgter Perforation der starke Druck im Innern der Gallenblase eine Entlastung erfährt. Der Sitz der Perforation fand sich 2mal an der Kuppe der Gallenblase (Küster, eigene Beobachtung). Einmal war die mediale Seite von der Zerstörung befallen (König). Einmal die Vorderseite (Ullmann). Einmal die Unterfläche (Jenner-Verral). Zweimal saß die Perforation unten am Blasenhals (v. Arx, Hochenegg). In den übrigen Fällen war über den Sitz der Perforation nichts Genaueres angegeben.

Man sieht daraus, daß eine Prädilektionsstelle für den Ort des Durchbruchs nicht festgestellt werden kann, daß vielmehr eine solche an allen möglichen Stellen zustande kommt. Die Form der Öffnung war entweder mehr rundlich oder rißförmig. Die nächste Umgebung der Durchbruchsstellen wurde meist als verdünnt, nekrotisch und brüchig angegeben.

Die übrige Beschaffenheit der Gallenblasenwandung wurde als verdünnt oder verdickt, nicht selten als sehr brüchig erwähnt. 3 mal fand sich die Gallenblase geschrumpft und klein. König fand die stark in die Länge gezogene Gallenblase am Colon transversum festgewachsen. Bei den übrigen Beobachtungen bestanden keine Verwachsungen der Gallenblase mit ihrer Umgebung.

Das sind Befunde, welche auch vielfach bei den zur Obduktion gekommenen derartigen Fällen vorgefunden wurde. Daß es verhältnismäßig selten bei steinhaltiger erkrankter Gallenblase zu Perforation in die freie Bauchhöhle kommt, hängt damit zusammen, daß meistens der zerstörende Prozeß langsam vor sich geht und daß es dabei vorher entweder zu Verwachsungen mit der Umgebung kommt, wodurch abgesackte Eiterungen oder Durchbrüche nach den verschiedensten Richtungen hin (Magen, Darm usw.) entstehen, oder daß ein Durchbruch von Geschwüren durch Neubildung widerstandsfähigen Bindegewebes in der Gallenblasenwand von voruherein verhindert wird. Ist eine Perforation der Gallenblase erfolgt, ohne daß es vorher zu Adhäsionen gekommen war, so ergießt sich der Inhalt der Gallenblase in die Bauchhöhle und verursacht dort eine Entzündung des Bauchfelles. Die Peritonitis kann sich dabei zunächst auf die nächste Umgebung der Gallenblase beschränken und sich erst allmählich auf weitere Abschnitte des Bauchraumes verbreiten, so daß sich nur langsam der Zustand der Kranken verschlimmert. Ein derartiger Verlauf ist dann zu erwarten, wenn die Keime, welche in die Bauchhöhle gelangen, nur wenige sind und vor allem nur geringe Virulenz haben. Bei den operierten Fällen fanden sich häufiger in der Umgebung der Perforation Fibrinbeläge. Die Ergüsse in die Bauchhöhle hatten ein gallig-seröses Aussehen oder waren gallig-blutig gefärbt oder schleimig eitrig. Häufiger waren sie mäßig groß, doch fand sich einmal gegen 2 Liter Flüssigkeit (Hochenegg). Die Darmschlingen waren fast immer stark gerötet und stellenweise mit Fibrin bedeckt.

Auffallend ist es, daß das Exsudat vielfach nur in der rechten Bauchhälfte angetroffen wurde, was wohl mit der Lage der Gallenblase zusammenhängt, und damit, daß das Colon transversum und Colon ascendens einen gewissen Abschluß nach der übrigen Bauchhöhle hin besorgen.

Es ist selten, daß der Perforation der steinhaltigen Gallenblase nicht Erscheinungen vorhergehen, welche den Verdacht auf eine Erkrankung der Gallenwege geweckt hätten und zwar waren es gewöhnlich Zeichen von Cholelithiasis. So fanden sich unter den zusammengestellten Beobachtungen 4 mal vorhergegangene typische

Ullmann), einmal (Ullmann) wurden die vorhergegangenen Koliken als Bleikoliken vom Arzt gedeutet mit Rücksicht auf die Beschäftigung der Erkrankten und ein anderes Mal von den Kranken selbst als „Magenkrämpfe". Es können aber auch Perforationen erfolgen, ohne daß solche typische Koliken vorhergegangen sind (eigener Fall, König, Hochenegg), so daß nach kurzem Kranksein plötzlich das fatale Ereignis eintritt.

Die erfolgte Perforation zeigte sich in allen Fällen dadurch an, daß plötzlich heftigste Schmerzen im Bauch auftraten oder eine plötzliche hochgradige Steigerung bereits vorhanden gewesener Schmerzen sich geltend machte. Die Schmerzen breiteten sich rasch auf mehr oder weniger weite Gebiete des Bauches aus, waren aber in der überwiegenden Mehrzahl der Fälle unter dem rechten Rippenbogen am stärksten. Häufig stellte sich dazu Erbrechen ein, Verhalten der Flatus und des Stuhlganges, Meteorismus, mehrmals fand sich Verfall der Gesichtszüge. Der Puls wurde meist frequent, klein und unregelmäßig. In einzelnen Fällen blieb er auffallenderweise trotz der im übrigen schweren Störungen kräftig. Bestand eine vorher fühlbare Anschwellung der Gallenblase, so verschwand dieselbe (Fall von Arx). Der Ausgang nach Perforation der steinhaltigen Gallenblase ist gewöhnlich ein tödlicher, wie dies aus den Zusammenstellungen von Courvoisier (9) und Brica (10) hervorgeht, wenn nicht operiert wird. Wenn man nun die Zeit berücksichtigt, innerhalb welcher nach erfolgter Perforation operativ eingegriffen wurde, so fällt es auf, daß einige der Erkrankten spät zur Operation kamen und dennoch gerettet wurden. So operierte Schönborn noch 3 Tage nachher mit gutem Erfolg, König und Hochenegg nach etwa 36 Stunden. Der Kranke Küsters freilich, welcher nach 2½ Tagen operiert wurde, starb; ebenso erging es einem Kranken Ullmanns, bei welchem 48 Stunden, nachdem der Durchbruch erfolgt war, operativ eingegriffen wurde.

Bei einem Teil der Fälle scheint also die Virulenz der Keime eine viel geringere zu sein, als bei Perforationen, welche an den anderen Darmabschnitten erfolgen. Eine Prüfung des Virulenzgrades der Bakterien könnte in den einzelnen Fällen wohl hierüber Aufschluß geben. Es ist aber bis jetzt bei den wegen Perforation der steinhaltigen Gallenblase Operierten noch nie der Inhalt des Bauchergusses

1) Courvoisier, Beiträge zur Pathologie und Chirurgie der Gallenblase Leipzig 1890.

2) Brica, Des perforations spontanées de la vésicule biliaire. Thèse. Lyon 1899.

bakteriologisch genauer untersucht worden. Ich selbst habe — wie oben erwähnt, aus dem Exsudat Bakterien erhalten, welche ihrem ganzen Verhalten nach den Bakterien coli entsprechen. Ein Tierversuch zu der Feststellung der Virulenz dieser Keime wurde leider auch von mir nicht ausgeführt; immerhin machte das ganze Verhalten der Patientin den Eindruck, daß es sich um eine Infektion mit sehr virulentem Material handle.

Wie wir eben sahen, können vorhergegangene Gallensteinkoliken nach Eintreten der Zeichen von Perforationsperitonitis die Diagnose einer Gallenblasenperforation wesentlich erleichtern, so daß die Aufmerksamkeit sofort auf die erkrankten Gallenwege als Ursache der Bauchfellentzündung gelenkt wird.

In anderen Fällen stellten sich jedoch einer exakten Diagnose große, ja unüberwindliche Schwierigkeiten entgegen, und man muß sich aus den vorhandenen Symptomen mit der Diagnose einer weitverbreiteten, ziemlich plötzlich eingetretenen Peritonitis begnügen, ohne den Ausgangspunkt genauer bestimmen zu können. So wurde von Hochenegg ein Volvulus vermutet, weil bald nach Beginn der Erkrankung in der Gegend des Colon transversum sich eine scheinbar torquierte Darmschlinge bemerkbar machte. Weiter nahm König in seinem Fall einen Darmverschluß an und wurde dazu hauptsächlich durch eine tympanitische Restistenz veranlaßt, welche durch eine besonders stark geblähte, rechts unten vom Nabel liegende Darmschlinge verursacht wurde. In meinem Fall schwankte die Diagnose zwischen eingeklemmtem Nabelbruch und einer Erkrankung der Gallenblase.

Da der Durchbruch der steinhaltigen Gallenblase in die freie Bauchhöhle stets als eine gefährliche Komplikation der Cholelithiasis zu betrachten ist, so sind wir verpflichtet, beim Verdacht einer solchen Perforation chirurgische Maßregeln zu ergreifen. Durch eine gegen die Peritonitis gerichtete Allgemeinbehandlung ist in solchen Fällen kaum ein Nutzen zu erwarten, wenn auch nicht sicher in Abrede gestellt werden kann, daß durch Verklebung der Perforationsöffnung auch ohne Operation bei exspektativem Verhalten einmal eine Heilung erfolgen könnte (König). Sich hierauf zu verlassen, ist aber gewagt. Durch einen operativen Eingriff kann man nur gewinnen, während nichts zu verlieren ist. Alle Heilungen bisher sichergestellter Perforationen der steinhaltigen Gallenblase in die freie Bauchhöhle sind operativen Eingriffen zu verdanken. Von 9 Operierten wurden 7 geheilt. Wenn auch die Erfahrung lehrt, daß gerade bei diesen Perforationen selbst nach Ablauf mehrerer Tage ein guter Erfolg nicht ausgeschlossen ist, so muß man sich praktisch doch auf

den Standpunkt stellen, auch nur beim Verdacht einer solchen Perforation möglichst frühzeitig einzugreifen. Ist die Peritonitis erst eine allgemeine, dann kommen wir mit der Operation zu spät. (Fall Küster und Ullmann 4). Ein frühzeitiger operativer Eingriff gestattet durch Ausschalten der Infektionsursache das Fortschreiten einer Infektion auf dem Bauchfell aufzuhalten und das Peritoneum von infizierendem Material zu befreien, namentlich unter Hinzufügung einer zweckmäßigen Drainage der Bauchhöhle.

Ist die Stelle, an welcher die Perforation erfolgte, vor der Operation nicht mit Sicherheit festzulegen, dann empfiehlt es sich, die Bauchhöhle in der Mittellinie zu eröffnen und von hier aus die primäre Ursache der Erkrankung aufzusuchen. Dabei kann die Beschaffenheit des Ergusses in die Bauchhöhle ein Fingerzeig für die Quelle der Erkrankung abgeben. Wenn derselbe gallig gefärbt ist, so stammt er aus einer Perforation der höheren Darmabschnitte oder der Gallenblase. Finden sich gar Gallensteine in der Bauchhöhle, wie es in zwei Fällen (König, Ullmann) verzeichnet wurde, so ist die örtliche Diagnose noch mehr gesichert, nur empfiehlt es sich dann, zur besseren Übersicht zu dem ersten Schnitte einen zweiten entlang dem rechten Rippenbogen hinzuzufügen. Letztere Schnittführung ist von vornherein in all den Fällen zu empfehlen, in denen eine Erkrankung der Gallenwege angenommen werden muß.

Das nächste, was zu erfolgen hat, ist die Aufsuchung der Perforationsstelle, was in den vorliegenden Fällen, abgesehen von Fall 1, jedesmal ohne Schwierigkeiten gelang und darnach sollte die Entfernung der Gallensteine aus der Gallenblase nach erfolgter Tamponade der Umgebung derselben vorgenommen werden. Das weitere Verhalten der einzelnen Operateure war ein sehr verschiedenes. Es ist naheliegend, den Versuch zu machen, die Perforationsöffnung durch die Naht zu schließen, wie dies von Verral auch ausgeführt wurde. Aber dieses Vorgehen ist bei der meist bestehenden großen Brüchigkeit der Gallenblasenwandung nicht empfehlenswert, weil unsicher und macht außerdem große Schwierigkeiten. Verral mußte die ganze Wand bei der Naht mitfassen, weil die Nähte sonst immer wieder ausrissen. Darüber legte er eine Lembertnaht. Auch die der Naht vorhergehende Exzision der Ränder (Küster) der Perforation ändert daran nichts und ist dazu zeitraubend.

Die Naht würde sich aber von vornherein in den Fällen von selbst verbieten, in welchen wegen großen Substanzverlustes im Bereich der Perforation der Verschluß unmöglich wird. Ist die Zerstörung der Gallenblase eine hochgradige, so kann die Entfernung

der ganzen Gallenblase in Frage kommen (König), ebenso bei stark geschrumpfter Blase (Ullmann). Man muß allerdings dann sicher sein, daß keine Steine mehr in den Gallengängen zurückgeblieben sind, was ja unter Umständen sehr schwierig ist.

Für gewöhnlich empfiehlt sich aber die Anlage einer Gallenblasenfistel. Dabei kommt man am schnellsten zum Ziel. Liegt die Perforation nahe am Blasenhals, also ungünstig, so kann man so vorgehen, wie es Hochenegg und v. Arx taten. Sie übernähten die Perforationsstelle und legten am Fundus der Gallenblase eine Fistel an. Das Peritoneum wird nach Anlegung einer Gallenblasenfistel vor neuer Infektion gut geschützt, weil man das infektiöse Material bequemer nach außen ableiten kann, außerdem gelangen die entzündlichen Veränderungen der Gallenblase bei Anwendung der Drainage am raschesten zur Ausheilung. Auch wird damit die Möglichkeit gegeben, daß zurückgelassene Steine sich nachträglich durch die Fistel ausstoßen und ferner wird ein schädlicher Innendruck in der Gallenblase vermieden, was bei geschlossener Gallenblase namentlich dann von Bedeutung wird, wenn ein Gallenstein im Ductus cysticus den Weg verlegt.

Für den Fall, daß es wegen Brüchigkeit der Gallenblasenwandung nicht gelingt, die Gallenblase durch Naht an das parietale Bauchfell zu befestigen, genügt auch die Tamponade der Umgebung der Gallenblase mit Gaze unter gleichzeitiger Einführung eines Gummirohres in die Gallenblase. So wurde mit gutem Erfolg vorgegangen von Ullmann und vom Verfasser.

Der völlige Verschluß der Bauchhöhle nach erfolgter Cystektemie wurde von König mit günstigem Resultat ausgeführt; es ist aber bei solchen infizierten Höhlenwunden wohl sicherer, wenn die Bauchwunde nur zum geringen Teil geschlossen wird, so daß für die Tamponade eine genügend weite Lücke offen bleibt. Die Nachteile, welche ein derartiges Vorgehen hat, kommen nach unserer Ansicht zunächst nicht in Frage mit Rücksicht auf die Vorteile, welche eine Tamponade der weit offenen Bauchhöhle gewährt. Eine schlecht beschaffene Baucknarbe muß man beim Offenlassen des Bauches eventuell mit in Kauf nehmen; sie läßt sich späterhin unter günstigeren Bedingungen beseitigen.

Die Umgebung der Gallenblase bleibt so lange tamponiert, bis sich um sie herum genügend Adhäsionen ausgebildet haben. Finden sich in den abhängigen Abschnitten des Bauches größere Mengen infektiösen Materials, so ist auch die Anwendung der Drainage nach mehreren Richtungen hin zweckmäßig.

Wir haben gesehen, daß König die Bauchhöhle nach Entfernung der Gallenblasen völlig verschlossen hat. Er ließ sich dabei von der Ansicht leiten, daß in Fällen, in denen keine lebhaften Entzündungsvorgänge in die Gallenblase der Perforation vorausgegangen waren — und dies nahm er für seinen Fall an — die peritoneale Infektion nicht so schwer sei und virulent sei und daß es zur Heilung derartiger Fälle genüge, die Bauchhöhle zu reinigen, soweit es geht und die Gallenblase zu entfernen. „Mit dem wenigen an infektiöser Galle, was dann noch im Bauchraum zurückbleibe, werde das Peritoneum fertig." Er empfiehlt aber, „bei den schweren Formen, welche entweder durch Verschleppung zu spät kommen oder durch das Hervorgehen aus einem Anfall von Gallensteinkolik virulenter Infektion verdächtig sind, nach Exstirpation der kranken Gallenblase die Bauchwunde durch Jodoformgaze offen zu halten".

Da man nach den bis jetzt vorliegenden Erfahrungen die Virulenz der Infektionserreger mit Sicherheit weder vor der Operation noch nach Kenntnisnahme der Verhältnisse bei der Operation feststellen kann, so ist es unserer Ansicht nach sicherer, bei allen Perforationen der steinhaltigen Gallenblase den Bauch nicht vollständig zu schließen, sondern zur Tamponade genügend weit offen zu lassen und sich so den Abfluß eines etwa noch auftretenden oder noch vorhandenen gefährlichen Exsudates zu sichern. In dieser Weise und offenbar von der gleichen Ansicht geleitet, sind ja auch die meisten anderen Operateure mit gutem Erfolg vorgegangen.

Nachtrag.

Seit Drucklegung der vorstehenden Arbeit sind mir noch 2 Fälle von Perforation der Gallenblase in die freie Bauchhöhle zur Verfügung gestellt worden und ich möchte hier noch kurz im Anhang über dieselben berichten.

Der erste Fall wurde mir zur Veröffentlichung von Dr. Weigel in Nürnberg in dankenswerter Weise überlassen.

Es handelte sich um einen 45jährigen Mann, der seit Jahren zahlreiche Gallensteinkoliken hatte und deshalb mehrfach intern behandelt wurde. Der Kranke hatte auch Karlsbad aufgesucht. Am 23. August 1903 kam der Kranke in Behandlung von Dr. Weigel. Er hatte seit dem 22. August 1903 wieder heftige Kolikschmerzen. Am 23. August 1903 nachmittags gegen 3 Uhr traten plötzlich besonders heftige Schmerzen in der rechten Bauchseite auf; es war dem Kranken, als ob etwas zerreiße. Darnach traten heftige diffuse Schmerzen im Leibe auf. Der

Puls wurde sehr klein und frequent. Der Patient bekam Angstgefühl. Da der behandelnde Arzt eine Perforation der Gallenblase annahm, wurde gegen 6 Uhr chirurgische Hilfe bei Dr. Weigel nachgesucht.

Der Puls war sehr frequent (150—160) und sehr klein. Der Leib war bretthart gespannt und sehr druckempfindlich; besonders in der rechten Seite in den abhängigen Partien des Bauches war Dämpfung vorhanden. Gegen 7 Uhr abends wurde der Bauchschnitt in Äthernarkose ausgeführt.

In der Bauchhöhle befand sich eine reichliche Menge teils geronnenen, teils frischen Blutes. Zwischen den Darmschlingen lagen zahlreiche Gallensteine. Die Gallenblase war enorm vergrößert, über gänseeigroß und sehr in die Länge gezogen und gefüllt. An ihrer, der unteren Leberfläche zugewandten Seite fand sich ein ca. 6 cm langer Riß, der die ganze Wandung der Gallenblase durchsetzte. Aus diesem Riß blutete es stark. Die Blutung wurde zunächst durch Tamponade gestillt. Darnach wurde die Gallenblase im Fundus eröffnet. Nach ihrer Eröffnung zeigte sie sich mit geronnenem Blute angefüllt. Es wurden alle Steine und Blutgerinnsel aus der Bauchhöhle entfernt. Weiter wurden Gallensteine aus der Gallenblase und dem Ductus Cysticus herausbefördert. Darnach Tamponade der ganzen Gallenblase von innen und außen und Annähung des Blasenfundus in die Bauchwunde. Einlegung eines Drainrohres. Die Bauchwunde wurde teilweise durch Naht verschlossen. Kochsalzinfusion.

Nach der Operation erholte sich der Puls etwas. Das Allgemeinbefinden war am nächsten Tage leidlich, doch stellten sich bereits gegen Abend peritonitische Reizerscheinungen ein. Am 25. August erfolgte der Exitus unter dem Zeichen der Peritonitis.

Dieser Fall verdient in erster Linie dadurch Interesse, daß aus dem an der Vorderseite der Gallenblase gelegenen großen Riß eine starke Blutung in die Bauchhöhle erfolgte.

Für den tödlichen Ausgang ist diese Blutung von zweifacher Bedeutung. Einmal wurde der Kranke durch den starken Blutverlust geschwächt und dann war für das Aufkommen der Infektionserreger ein günstiger Boden durch die Blutung geschaffen.

Der Patient wurde bereits 4 Stunden nach erfolgter Perforation der Gallenblase operiert und ist an den Folgen der Blutung und der bei der Perforation der Gallenblase erfolgten schweren Infektion trotzdem zugrunde gegangen.

Diese Beobachtung steht im vollen Gegensatz zu der früher ausgesprochenen Tatsache, daß manche Fälle, auch nach relativ späterem chirurgischen Eingreifen, noch am Leben erhalten bleiben.

Im zweiten Falle handelte es sich um eine 42jährige Kranke, welche von Herrn Hofrat Dr. Reichel, dem ich für die Erlaubnis zur Veröffentlichung der Krankengeschichte zu Dank verpflichtet bin, am 11. September 1903 operiert wurde.

Die Frau gab bei der Aufnahme ins Krankenhaus an, daß sie vor 3 Jahren wegen Magenkatarrh in ärztlicher Behandlung gewesen sei. Seit einigen Jahren hatte sie nachts Schmerzen in der rechten Seite des Leibes. 8 Tage vor Pfingsten des Jahres 1903 bekam die Frau zur Mittagszeit einen heftigen Schüttelfrost, der 2 Stunden anhielt. Gegen Abend stellten sich dann in der rechten Bauchseite heftige Schmerzen ein. Sie war damals 2 Tage bettlägerig und es hatte sich eine geringe Gelbfärbung der Haut während dieser beiden Tage eingestellt. Seitdem bestanden die Beschwerden in der rechten Bauchseite fort und nahmen zeitweise an Stärke zu. Die Gelbsucht wechselte in ihrer Stärke. Vorübergehend war sie auch einmal verschwunden. Der Stuhlgang soll regelmäßig erfolgt sein. Am 5. September 1903 wurden die Schmerzen nachts plötzlich derart heftig, daß die Patientin laut aufschreien mußte. Die Gelbsucht wurde sehr stark und die Schmerzen verbreiteten sich im Verlauf der nächsten fünf Tage bis zur Aufnahme ins Krankenhaus allmählich über den ganzen Bauch. Zwei Tage vor der Aufnahme blieb der Stuhlgang aus. Es gingen keine Flatus mehr ab und zu gleicher Zeit stellte sich Erbrechen ein, das am Tage vor der Aufnahme im Krankenhaus einen kotigen Geruch bekam.

Im Krankenhaus wurde folgender Befund erhoben. Es handelte sich um eine kräftig gebaute Frau im mittleren Ernährungszustand. Es bestand starker Ikterus. Am ganzen Körper fanden sich zahlreiche Kratzeffekte.

Der Bauch war stark aufgetrieben und prall gespannt. Auch leiseste Berührungen waren überall sehr schmerzhaft. Unterhalb des rechten Rippenbogens waren die Schmerzen bei der Betastung des Leibes am stärksten. Peristaltik der Darmschlingen war nicht zu bemerken. In den abhängigen Partien des Leibes bestand eine von einem freien Erguß herrührende Dämpfung. Eine Geschwulst oder Resistenz war nirgends zu fühlen.

Die Atmung war sehr beschleunigt. Der Lungenbefund, soweit er in Rückenlage zu erheben war, ergab nichts Besonderes. Die Herztöne waren rein. Der Puls betrug 126 Schläge in der Minute und war klein. Temperatur 38°.

Es wurde angenommen, daß die weitverbreitete Peritonitis mit einer Erkrankung der Gallenwege zusammenhängt. 3 Stunden nach der Aufnahme ins Krankenhaus wurde in Chloroformnarkose der Bauch durch einen Schnitt vom Nabel bis zur Symphyse eröffnet. Nach Eröffnung der Bauchhöhle entleerte sich gallig gefärbte Flüssigkeit. Der Schnitt wurde deshalb nach oben über den Nabel hinaus verlängert. Oberhalb des Nabels wurde ein Querschnitt nach rechts zugefügt. Überall quoll hier zwischen den Darmschlingen reichlich gallig gefärbte Flüssigkeit hervor. Die Gallenblase war nicht zu finden. Im Ductus choledochus fühlte man einen ca. kirschkerngroßen, rundlichen harten Körper (Gallensteine).

Wegen des schlechten Allgemeinbefindens wurde von einer Radikaloperation Abstand genommen und in die Bauchhöhle Drains und Jodoformgazestreifen eingeführt. Die Bauchwunde wurde in der Mittellinie durch Naht verschlossen. In der rechten Lendengegend wurde zur Drai-

nage eine Gegenöffnung gemacht. Weiterhin wurde eine subkutane Kochsalzinfusion verabreicht und außerdem zweistündlich Kampfer subkutan gegeben. Am nächsten Tage war der Puls etwas kräftiger, aber immer noch frequent (126). Die Patientin hatte nicht mehr erbrochen; dagegen bestand noch häufiges Aufstoßen.

Am 13. September wurde wegen Durchtränkung der Verbandstoffe mit Galle ein Verbandwechsel vorgenommen. Der Leib zeigte sich dabei immer noch aufgetrieben und druckempfindlich. An diesem Tage erfolgte noch einmaliges Erbrechen und zum ersten Male reichlicher, meist dünnbreiiger, weißgrauer Stuhl.

Am 16. September wurde die Tamponade gewechselt. Das Allgemeinbefinden war jetzt besser. Es stellte sich wieder Appetit ein, die Gelbsucht war im Verschwinden begriffen.

Das Wohlbefinden hielt bis zum 8. Oktober 1903 an. An diesem Tage stellte sich zu Mittag wieder heftiger plötzlicher Schmerz im Leibe ein. Patientin bekam einen Schüttelfrost und erbrach häufig. Der Puls war klein und betrug 160 Schläge in der Minute. Die Temperatur war auf 38,5° angestiegen. Am Abend desselben Tages wurden die Schmerzen wieder geringer. Die Temperatur wurde niedriger; der Puls ging auf 110 Schläge zurück und war kräftig. Der bis dahin nur im geringen Grade vorhanden gewesene Ikterus wurde wieder stärker.

Solche Anfälle wiederholten sich am 11. Oktober und am 13. Oktober 1903.

Da die in den letzten Tagen mehrfach aufgetretenen Anfälle von Gallensteinkoliken mit Gelbsucht ein längeres Zuwarten nicht gestatteten, wurde — trotzdem die Vernarbung der Wunde noch nicht vollständig erfolgt war — zur Entfernung des Choledochussteines geschritten. In Chloroformnarkose wurden zunächst die Granulationen der noch vorhandenen Wunden abgeschabt, darnach wurden die Wunden mit Jodtinktur geätzt. Anlegung eines rechtwinkligen Schnittes, von dem der eine Schenkel von der Mittellinie oberhalb des Nabels nach rechts bis in die verlängerte vordere Achselhöhlenlinie zog, der zweite Schenkel verlief in der Mitte des Bauches abwärts. Der dadurch entstandene dreieckige Lappen wurde abgelöst und die Verwachsungen zwischen Peritoneum parietale, Netz, Kolon, Leber und Magen gelöst. Dabei traf man zwischen Magen und Leber auf eine Gewebsschicht von ca. 1 mm Dicke, von der es zweifelhaft blieb, ob es sich um organisierte Pseudomembranen oder Reste der degenerierten Gallenblase handelte. Es entleerte sich bei dem stumpfen Vordringen nach der Tiefe aus dieser Gegend rein gallige Flüssigkeit. Das Gewebsstück wurde entfernt. An der Unterfläche der Leber blieb ein gleich aussehendes Stück zurück. Mit Sicherheit wurde eine Gallenblase nicht gefunden. Erst nachdem der Magen weithin von der Leber abgelöst war, gelang es, das Lig. gastrohepaticum bez. Omentum minus teilweise zu entwickeln und auch unter Lösung von Adhäsionen hinter ihm mit der Fingerkuppe in die Bursa omentalis zu gelangen. Jetzt fühlte man einen kirschgroßen, runden, harten Stein im Choledochus, welcher außerordentlich leicht verschieblich war, bald hinter dem Duodenum verschwand, bald aufwärts bis zum Ductus hepaticus glitt. Es gelang schließlich, ihn zu fixieren und auf ihn einzuschneiden. Der Schnitt mußte ca.

3 cm geführt werden. Nach Entfernung des Steines floß sehr reichlich trübe Galle nach. In den Ductus hepaticus wurde eine Gummiröhre geführt, über der die Choledochuswunde bis auf die Austrittsstelle des Rohres durch eine Zwirn- und drei Catgutnähte geschlossen. Rings um das Drainrohr Tamponade mit Jodoformgaze. Die Gaze wurde oberhalb des Scheitels des Winkelschnittes in der Medianlinie herausgeführt, die übrige Wunde etagenförmig geschlossen.

Gegen Abend wurde die aus dem Schlauch erfolgte Gallenabsonderung reichlicher. Erbrechen erfolgte nur einige Male kurz nach der Operation, am nächsten Tage blieb das Erbrechen vollkommen aus. 6 Tage nach der Operation wurde der Schlauch entfernt und nur mit Jodoformgaze tamponiert.

Am 30. Oktober war die Sekretion der Galle durch die Wunde vollkommen verschwunden. Nach Ausstoßung einiger Fäden aus der Tiefe schloß sich die Bauchwunde bis zum 25. November vollkommen. Die Kranke wurde ohne Beschwerden am 26. November mit Leibbinde aus dem Krankenhause entlassen.

In dem zuletzt erwähnten Fall erfolgte der Durchbruch der Gallenblase oder eines großen Gallenweges mit sehr großer Wahrscheinlichkeit nach der erhobenen Anamnese 5 Tage bevor die Kranke zur Operation kam, und trotzdem gelang es, die Frau durch den operativen Eingriff noch zu retten. Die Vehemenz der Infektion ist eben eine sehr verschiedene.

Die Behandlung bestand auch in den beiden letzten Fällen in Tamponade und Drainage der Bauchhöhle; im ersten Falle unter gleichzeitiger Anlegung einer Gallenblasenfistel.

Von den 11 Kranken, bei welchen bis jetzt wegen Perforation der Gallenblase in die freie Bauchhöhle chirurgisch eingegriffen wurde, sind 8 durch die Operation gerettet worden.

XIII.

Aus der chirurgischen Universitätsklinik zu Helsingfors.
(Direktor: Prof. Dr. Ali Krogius)

Kasuistische Beiträge zur Pathologie und Therapie des Volvulus des Coecum.

Von

Dr. R. Faltin,
Dozent der Chirurgie.

Zoege v. Manteuffel gebührt das Verdienst, durch seinen Vortrag auf dem Chirurgenkongreß in Berlin 1898 und durch seine späteren Publikationen, namentlich durch seine interessante Monographie vom Jahre 1899, die Aufmerksamkeit der medizinischen Welt auf den Volvulus des Coecum gelenkt zu haben. Eine Anzahl kasuistischer Beiträge wurde in den folgenden Jahren von verschiedenen Autoren publiziert. Ich habe 1902 in der Zeitschrift der Finnländischen Ärztegesellschaft (Finska Läkaresällskapets Handlingar) in schwedischer Sprache eine Studie über diesen Gegenstand veröffentlicht, der eine Zusammenstellung von 75 Fällen zugrunde lag. Unter diesen Fällen befanden sich die 24 von Zoege v. Manteuffel in seiner Monographie angeführten, weiter 25 aus der mir zugänglichen Literatur gesammelte und schließlich 26 in Finnland (darunter 12 in der Chirurgischen Universitätsklinik zu Helsingfors) beobachtete Fälle. Später habe ich, unter Zufügung von vier neuen Fällen aus Finnland, eine Umarbeitung in deutscher Sprache meiner obenerwähnten schwedischen Arbeit in Nordiskt Medicinskt Archiv, Abteilung Chirurgie (1902 bis 1903), publiziert. Während des Druckes dieser Arbeit hatte ich die Gelegenheit, zwei neue Fälle zu behandeln. Außerdem wurden mir noch die Krankengeschichten von drei von drei finnischen Kollegen in der letzten Zeit behandelten Fällen zugänglich.

Um die immerhin nicht besonders große Kasuistik zu bereichern, und da diese Fälle Gelegenheit zur Besprechung mancher, nicht nur

mit den Achsendrehungen des Coecum, sondern auch mit den Darmokklusionen im allgemeinen in Zusammenhang stehenden Fragen darbieten, habe ich beschlossen, die Fälle zu publizieren; meine eigenen etwas ausführlicher, die übrigen in größter Kürze.

Fall 1.

Okklusion seit 2 1/2 Tagen. Laparotomie. Detorsion. Coecopexie. Laxantia. Heilung.

Franz Grönkvist, 24jähriger Arbeiter aus Teenala. Aufgenommen am 18. Februar 1903 um 12 Uhr Vorm.

Patient hat sich immer einer guten Gesundheit erfreut. Seit frühester Kindheit hat er beiderseits Leistenbrüche, die ihm nie Beschwerden gemacht haben. Der rechte Bruch soll 2 Jahre früher als der linke entstanden sein. Vor ca. 7 Jahren erkrankte Patient plötzlich mit heftigen Magenschmerzen, Erbrechen, Obstipation und aufgetriebenem Bauch. Nach einem Tage verschwanden ohne jede Behandlung alle Beschwerden und Patient hat sich völlig gesund gefühlt bis zum 16. Februar 11 Uhr vorm., wo er an einem Anfall, wie der eben beschriebene, wieder erkrankte. An dem erwähnten Morgen war Patient damit beschäftigt die Straße von Eis- und Schneemassen zu befreien. Er bediente sich dabei eines 1 1/4 m langen, im unteren Ende keilförmigen Eisenstabes, den er in der Mitte faßte, vertikal in die Höhe hob, wobei er den ganzen Körper kräftig aufrichtete, und dann mit großer Wucht in die Eismassen stieß, so daß große Blöcke sich abspalteten. Gerade als er mit seinem mit den Eismassen beladenen Schlitten die Straße herunterfuhr, bekam er so heftige Bauchschmerzen, daß er seine Arbeit aufgeben mußte, nach Hause fuhr und sich hinlegte. Die Schmerzen, welche anfallsweise heftiger waren, haben bis jetzt angehalten. Am Morgen hatte Patient einen normalen Stuhlgang, seitdem sind weder Fäzes noch Flatus abgegangen. Am Abend seiner Erkrankung erbrach Patient dreimal, seitdem nicht mehr. Hat aber vor Übelkeit nichts genießen können.

Status: 18. Februar um 1/2 9 Uhr abends. Ziemlich kräftig gebauter und gut genährter, junger Mann mit gesunder Gesichtsfarbe. Nicht besonders mitgenommen, aber macht einen geplagten, leidenden Eindruck. Zunge belegt. Fötor ex ore. Weder Übelkeit noch Erbrechen. Lungen, Herz und Nieren zeigen nichts Abnormes. Puls kräftig, regelmäßig, 92. Temperatur 37° resp. 37,4° im Rektum.

Bauch etwas aufgetrieben, namentlich in seinem oberen Teile. Während der Schmerzanfälle, die sich besonders einstellen, wenn der Patient auf dem Rücken liegt oder wenn er sich nach der rechten Seite hin dreht, tritt eine Asymmetrie im Bauch deutlicher hervor. Dieselbe besteht darin, daß die Ileocoecalgegend etwas abgeflacht ist, während von unten und rechts eine peristaltisch sich blähende Wulst schräg nach dem linken Hypochondrium hinzieht. Die am meisten prominierende Partie hat ihren Sitz in der linken Hälfte des Epigastrium. Das Bild ist etwas verschieden zu verschiedenen Zeitpunkten, aber die Asymmetrie bleibt stets bestehen. Durch Palpation (elastische Resistenz) und Perkussion (dumpfer Schall)

ist die Asymmetrie ebenfalls ziemlich gut von der Umgebung abgrenzbar. Der Bauch sonst weich. Keine freie Flüssigkeit aufweisbar. Es besteht eine unbedeutende diffuse Druckempfindlichkeit, die in der Nabelgegend und über der prominierenden Partie etwas stärker ausgeprägt ist. Im linken Hypochondrium kann durch stoßende Palpation ein lautes plätscherndes Geräusch erzeugt werden. Die Bruchpforten frei. Rechts ein mannsfaustgroßer externer, links ein hühnereigroßer interner Leistenbruch.

Patient liegt am liebsten auf der linken Seite mit gegen den Bauch zusammengezogenen Beinen, weil er in dieser Stellung am wenigsten Schmerzen verspürt. Legt er sich auf den Rücken oder dreht er sich im Bette gar um auf die rechte Seite, vermehren sich die Schmerzen dermaßen, daß er laut zu klagen anfängt. Dreht er sich in derselben Richtung weiter, bis er wieder auf der linken Seite zu liegen kommt, werden die Schmerzen erträglicher resp. hören vollständig auf. Patient wird aufgefordert sich einmal nach links herumzudrehen. Die Schmerzen entstehen erst, wenn er von der Bauchlage in die rechte Seitenlage übergeht, nehmen ab resp. verschwinden wieder, sobald die linke Seitenlage erreicht worden ist. Patient wurde mehrmals aufgefordert, diese Drehungen sowohl nach der einen, wie nach der andern Seite vorzunehmen. Das Resultat war immer das nämliche.

Per rectum können über 2 Liter Wasser eingegossen werden. Etwas Flatus und einige harte Fäzesklumpen entleeren sich. Patient fühlt doch keine Erleichterung.

Die Diagnose wird auf Volvulus des Coecum mit Dislokation des Blinddarms nach dem linken Hypochondrium gestellt.

Um 1/410 Uhr Nachm. Laparotomie. Schnitt in der Linea alba, zum größten Teile unterhalb des Nabels. Ziemlich viel von einer geruchlosen, sanguinolenten Flüssigkeit entleert sich. Die Hand wird eingeführt. Die Ileocoecalgegend von Dünndarmschlingen aufgenommen. In der Medianlinie wird eine straffe Mesenterialfalte gefühlt. Im linken Hypochondrium liegt unterhalb des Zwerchfells und teilweise bis zur linken Lumbalgegend reichend ein sehr großer, ziemlich schlaffer, plätschernder Darm. Mit Schwierigkeit wird derselbe herausgeholt. Es zeigt sich, daß es das Coecum nebst einem Teile des Colon ascendens, ist, welches mitsamt dem untersten ca. 10 cm vom Ileum 180° in Linksschraube gedreht ist. Diese Darmteile besitzen ein gemeinsames Mesenterium, welches sich auf dem Colon ascendens bis zur Nähe der Flexura coli hepatia erstreckt und am Coecalrand ein fingerdickes Paket von geschwollenen Lymphdrüsen besitzt. Der gedrehte Dickdarmteil schlaff, stellenweise, namentlich ca. 20 cm von der Kuppe des Coecum, ekchymosiert. Detorsion. Wenigstens die Hälfte aller Dünndarmschlingen sind nach rechts ins kleine Becken hinübergefallen und klemmen durch ihr Mesenterium die Mitte des Colon ascendens ab. Die hinübergefallenen Dünndarmschlingen, die schon recht aufgetrieben sind, werden aus der Bauchhöhle herausgeholt, die Verhältnisse im Bauch nochmals genau gemustert und, nachdem man sich überzeugt hatte, daß kein weiteres Hindernis für die Darmpassage vorlag, nach links vom Colon ascendens in die Bauchhöhle wieder reponiert. Am äußeren Rande des rechten M. rectus wird eine kleine Inzision gemacht und das Coecum daselbst mit einigen

Catgutnähten (Jodjodkalicatgut nach Bloch) an eine Tenia befestigt. Beide Wunden werden exakt durch Etagennähte geschlossen.

Nach der Operation, die ca. 1 Stunde gedauert hatte, war Patient bei guten Kräften. Kein Erbrechen. Bekam gleich nach dem Erwachen 30 g englisches Salz in einem Glase Wasser gelöst. Zur Nacht Morphium subkutan.

19. Februar. Ruhig geschlafen. Kein Erbrechen, keine Schmerzen. Flatus abgegangen. Bauch weich, nicht aufgetrieben. Am Morgen wird abermals 30 g englisches Salz eingegeben. Am Nachmittage entleerten sich ca. 1½ Liter dünnflüssiger, stinkender Fäzes. Der Dickdarm wird mit 4 Liter warmer physiologischer Kochsalzlösung ausgespült.

20. Februar. Früh am Morgen wird die gleiche Dosis englisches Salz zum dritten Male verabreicht und einige Stunden später hohe Eingießungen mit 4 Liter warmer Kochsalzlösung gemacht. Ziemlich viele dünnflüssige, stinkende Fäzesmassen entleeren sich im Laufe des Tages.

21. Februar. Am Morgen 25 g Rizinusöl und einige Stunden später Darmspülung. Abgang von dünnflüssigen Stühlen und Flatus. Bauch weich, vollkommen eingesunken, nicht druckempfindlich.

3. März. Nähte entfernt. Heilung per primam. Durch tägliche Klystiere reichlicher Stuhlgang.

8. März. Temperatur seit 6. März etwas gesteigert. Heute Abend Temperatur 38,2°. Druckempfindlichkeit im Verlaufe der linken Vena saphena

9. März. Das ganze linke Bein geschwollen. Ordination: Elevation, Eisbeutel.

12. März. Das Bein jetzt sehr geschwollen, ödematös.

14. März. Temperatur wieder normal.

20. März. Das Bein fängt an abzuschwellen. Bleiwasserumschläge. Patient hat offenbar eine schlechte Zirkulation, da seine Haut oft zyanotisch oder marmoriert aussieht.

28. März. Da Patient von seinen Hernien befreit zu werden wünscht, werden dieselben unter Schleichscher Lokalanästhesie radikal operiert. Rechts ein faustgroßer, externer Leistenbruch, der nach Bassini behandelt wird, der linke interne hühnereigroße Bruch wird ohne Verlagerung des Funikels dadurch verschlossen, daß nach Exstirpation des Sackes die Bauchmuskeln an das Lig. Poupartii vernäht werden. Es erfolgte per primam Heilung der beiden Wunden.

11. April. Patient darf im Bette sitzen. Das linke Bein kaum mehr geschwollen.

15. April. Darf umhergehen.

Wird am 20. April entlassen. Keine Anschwellung am linken Bein mehr bemerkbar. Patient hat tägliche normale Stühle.

Fall 2.

Okklusion seit 9 Tagen. Laparotomie. Coecum 270° in Rechtsschraube gedreht und nach dem linken Hypochondrium verlagert. Resektion. Anus praeternaturalis. Laxantia. Heilung.

Ina Sohlberg, 32jährige Arbeitersfrau aus einer Vorstadt Helsingfors. Aufgenommen am 21. Februar vormittags.

Patientin, welche 3 Kinder hat, das jüngste ist 3 Monate alt, ist nie früher in ähnlicher Weise wie jetzt erkrankt gewesen. Den 12. Februar am Nachmittage war Patientin mit Holzhauen beschäftigt. Um ein besonders zähes Stück Birkenholz spalten zu können, mußte sie sich sehr anstrengen und hieb zuletzt mit Zusammenraffen ihrer ganzen Kraft zweimal auf das Holzstück los. Dabei verspürte sie einen heftigen Schmerz im Bauch und fühlte und hörte, als ob etwas unter lautem Kollern sich im Bauch bewegt hätte. Sie versuchte mit der Arbeit fortzufahren, mußte aber bald vor Schmerzen damit aufhören. Die Schmerzen haben seitdem mit wechselnder Intensität angehalten.

Den 13. Februar abends stellten sich Übelkeiten und Erbrechen ein. Den 14. Februar beobachtete Patientin, daß der Bauch im linken oberen Teile aufgetrieben war. Da die Schmerzen und das Erbrechen anhielten, besuchte sie einen Arzt, der, ohne die Patientin näher zu untersuchen, Prießnitzsche Umschläge und Opium verordnete. Am 15. und 16. Februar war Patientin gezwungen, die meiste Zeit bettlägerig zu sein. Der linke Teil des Bauches trieb mehr und mehr auf. In der Nacht gegen den 17. Februar erbrach Patientin kolossale Mengen. Bei dem Brechakt sollen Flatus abgegangen sein. Sonst hat seit der Erkrankung totale Verhaltung der Winde und der Fäzes bestanden. Am 17. Februar nachmittags wurde ein zweiter Arzt geholt [1]). Bauch mäßig, links mehr aufgetrieben. Puls und Temperatur normal. Außer der schon angewandten Behandlung verordnete er zwei 1 Liter große Wasserklystiere, die aber ohne jeden Effekt blieben. Am 19. Februar hatte die Asymmetrie in der linken Bauchhälfte, in der Gestalt einer vertikalen Wulst, solche Dimensionen angenommen, daß die Atmung erschwert war. Der Arzt applizierte selbst ein $1^1/_2$ Liter großes Klystier. Danach soll etwas Flatus und unbedeutend Fäzes abgegangen, und der Bauch bedeutend kleiner geworden sein. Auch fühlte sich Patientin für einige Stunden erleichtert. In den folgenden Tagen wurden zweimal täglich $1^1/_2$—2 Liter große Wassereinläufe gemacht. Danach soll immer eine gewisse momentane Erleichterung eingetreten sein. Jedoch verschlechterte sich im ganzen der Zustand der Patientin. Die Kräfte nahmen zusehends ab. Die Bauchschmerzen waren bisweilen sehr heftig, und bemerkte Patientin selbst, daß sie erträglicher in der Rückenlage als in der Seitenlage waren. Der Bauch war wie zuvor asymmetrisch aufgetrieben, übelriechendes Erbrechen erfolgte mehrmals täglich und Stuhlverstopfung bestand fort. Seit dem 20. Februar konnte Patientin nicht mehr spontan urinieren, sondern mußte katheterisiert werden.

Den 21. Februar vormittags um 12 Uhr wurde Patientin in die chirurgische Klinik eingeliefert, nachdem sie im Schlitten den ca. 5 km langen Weg nach der Stadt gefahren war.

Status praesens: Gut nutriiertes, ziemlich kräftig gebautes Weib. Sieht sehr mitgenommen und leidend aus. Gesicht bleich, bedeckt von kaltem Schweiß, Nase kühl, Lippen zyanotisch. Kein Halo um die Augen. Zunge etwas belegt, feucht. Kein Foetor ex ore. Puls sehr klein, frequent, 146 in der Minute. Temperatur 38,1° resp. 39,4° per

1) Die folgenden Angaben stammen teils von ihm, teils von der Patientin.

rectum. Leukozytose 14000. Der Harn wird mittelst Katheter entleert, aber leider aus Versehen weggeworfen.

Der Bauch im ganzen bedeutend aufgetrieben, so daß das Epigastrium sich über dem Niveau des Brustkorbes erhebt. Es besteht eine bedeutende Asymmetrie des Bauches, indem die linke Hälfte desselben mehr hervortritt. Besonders erhebt sich gleich links vom Nabel, wo die Asymmetrie ihren höchsten Punkt erreicht, eine nach dem linken Hypochondrium sich hinziehende Wulst. Keine Peristaltik, ist weder sicht- noch hörbar, nicht einmal nach Schütteln oder bei Lageveränderungen der Patientin. Brettharte Muskelspannungen (défence musculaire) und große Druckempfindlichkeit über der Hervorwölbung. Über den übrigen Regionen besteht ebenfalls eine gewisse Spannung und eine erhebliche Druckempfindlichkeit, so daß eine genaue palpatorische und perkutorische Untersuchung des Bauches fast unmöglich gemacht wird. Patientin klagt über fast kontinuierliche, brennende Schmerzen im Rücken. Wird Patientin aufgefordert, die Seitenlage, namentlich die rechte Seitenlage, einzunehmen, werden die Schmerzen intensiver und bekommen ihren brennenden Charakter wieder erst, sobald sie sich auf den Rücken gedreht hat. Für den Augenblick hat Patientin keine Übelkeiten oder Erbrechen. Per rectum können nur $^1/_2$ Liter Flüssigkeit eingegossen werden, ehe Patientin stark zu klagen anfängt und das Wasser wieder herausläuft. Uterus klein, retroflektiert, beweglich, die Scheidengewölbe frei, erst bei tieferem Eindrücken empfindlich.

Die Diagnose wurde auf eine Peritonitis, ausgehend von einem Volvulus im Bereiche des Dickdarms, gestellt. Ein Coecum volvulus war am wahrscheinlichsten. Wegen der geringen Quantität der per rectum eingießbaren Wassermenge konnte die Möglichkeit eines Flexurvolvulus nicht von der Hand gewiesen werden.

Laparotomie um $^1/_2$2 Uhr nachmittags. Vor der Operation wurde 0,2 Koffein und 0,015 Strychnin subkutan injiziert. Äthernarkose. Schnitt in der Linea alba. Därme mit der vorderen Bauchwand leicht verklebt. Nach Lösung der Verklebungen entleert sich ziemlich reichlich sanguinolente, geruchlose Flüssigkeit. Die eingeführte Hand fühlt einen kolossal aufgetriebenen Darm, der auf der linken Seite in fast vertikaler Richtung nach dem Hypochondrium sich hinzieht. Ein Teil des Darmes ist nach kräftiger Ekartierung in der Wunde sichtbar, graugrün, mißfarbig. Vorsichtig wird die gangränöse Schlinge von ihren Verklebungen zu den umgebenden Därmen gelöst und aus der Bauchhöhle herausgewälzt. Es zeigt sich, daß es das enorm aufgeblähte Coecum ist, welches mit einem Teile des Colon ascendens und dem alleruntersten Teile des Ileums eine Drehung in Rechtsschraube von 270° gemacht hat. Weder auf dem zu-, noch auf dem abführenden Darm kann irgendeine Schnürfurche bemerkt werden. Detorsion. Colon ascendens und transversum blähen sich auf. Der obere Teil des Colon ascendens bildet eine kurze, nach einwärts gelegene Schlinge, die schon ziemlich unbeweglich an der hinteren Bauchwand befestigt ist.

Das untere Colon ascendens besitzt mit dem Coecum und dem Ileum ein gemeinsames Mesenterium, in welchem in der Nähe vom Coecum mehrere geschwollene Lymphdrüsen eingelagert sind. Auf der hinteren

Fläche des Coecum resp. Colon ascendens vereinigen sich drei querlaufende Haustra am Mesenterialansatz zu einem bleifederdicken gefäßführenden Strang, der sich am Mesenterium befestigt, nachdem er einen Teil desselben fast zirkulär umschlungen hat. Durch diese Anordnung wird ein Teil des Mesenteriums zusammengeschnürt und das Coecum resp. Colon ascendens gezwungen, eine Bogenform anzunehmen. Auf der Konvexität des Darmes eine handtellergroße, grünlich verfärbte Partie. Auf mehreren Stellen ausgebreitete Serosarupturen.

Mittelst großer Kompressen wird reichlich sanguinolentes Exsudat vom kleinen Becken abgetupft. Nach Absperrung der Bauchhöhle wird vom Dickdarm ein 30 cm langes und vom Ileum ein ca. 10 cm langes Stück reseziert. Die Darmstümpfe werden durch eine kleine Inzision am Rande des rechten M. rectus herausgezogen und daselbst mit Catgutnähten parallel befestigt. Der Colonstumpf wird mit einem Seidenfaden umgebunden, in den Ileumstumpf wird ein dickes Drainrohr eingeschoben und sorgfältig so befestigt, daß kein Darminhalt am Rohr vorbeifließen konnte.

Die Bauchhöhle wird nochmals durchgemustert, ohne daß irgendein weiteres Hindernis hätte gefunden werden können. Die Dünndärme sind teilweise zusammengefallen, teilweise mäßig gebläht. Während der ganzen Operation prolabierten keine Dünndarmschlingen. Das Mesenterium war lang und schlaff. Die Radix desselben schien sich bis zur Nähe des Promontoriums zu erstrecken. Näher wurden die Mesenterialverhältnisse nicht aufgeklärt, da es galt, so schnell wie möglich die Operation abzuschließen.

Die mediane Bauchwunde wurde bis auf den untersten Winkel, wodurch ein 5 cm breiter Silbergazestreifen (Crédé) nach dem kleinen Becken geführt wurde, in Etagen vernäht.

Nach der Operation, die ca. 1 Stunde gedauert hatte, erwachte die Patientin sehr bald. Der Puls war frequent, aber nicht schlechter als vor der Operation. Da kein Erbrechen, wurde 30 g englisches Salz, in 100 g Wasser gelöst, verabreicht. Etwa 2 Stunden später verschlechterte sich der Zustand, weshalb 1000 ccm Kochsalzlösung intravenös gegeben wurden. Danach wurde der Puls kräftig. Zur Nacht 0,01 g Morphium und Kampfer und Koffein subkutan jede dritte Stunde.

Musterung des resezierten Darmes. Der große, 32 cm lange und 18 cm breite, bogenförmig gekrümmte Sack enthält außer Gasen ca. 1 Liter übelriechender dünnflüssiger Fäzes. Längs der ganzen Konvexität ausgedehnte Ulzerationen in der Schleimhaut, auf mehreren Stellen gehen die Geschwüre fast bis auf die Serosa.

Untersuchung der Aszitesflüssigkeit. Beim Sedimentieren setzt sich ein roter Bodensatz ab, der aus roten Blutkörperchen und einzelnen Endothelzellen und polynukleären Leukozyten besteht. Bakterien können trotz genauen Suchens nicht gefunden werden. Mittelst sterilisierter Pipette werden ca. 2 ccm von der Aszitesflüssigkeit in drei anaerobe Zuckeragarröhrchen und ein aerobes Bouillonröhrchen verteilt. Das letzte bleibt steril, aber in den anaeroben Kulturen gehen 1—10 kleine, wetzsteinförmige Kolonien auf, die aus ziemlich großen, ovalen Diplokokken bestehen. Die Kokken bilden mitunter kurze Ketten,

wachsen auch aerob, auf Glyzerinagar in kleinen punktförmigen Kolonien, trüben die Bouillon, koagulieren die Milch, aber wachsen nicht bei Zimmertemperatur auf Gelatine. Näher wurden die Kokken nicht verfolgt.

22. Februar. Hat ruhig die ganze Nacht durchgeschlafen. Reichlich Flatus und Fäzes (ca. 2 Liter) haben sich entleert. Der Bauch weich, nicht empfindlich, bedeutend kleiner. Am Morgen wird 30 g englisches Salz und etwas später 0,01 g Strychnin (subkutan) verabreicht. Patientin genießt etwas Bouillon, aber erbricht es bald wieder. Am Nachmittage wird der umgebundene Colonstumpf punktiert und durch die Nadel ca. 500 ccm warmer physiologischer Kochsalzlösung injiziert. Im Verlaufe der Nacht sollen drei warme Einläufe per rectum zu je 300 ccm 1 Eßlöffel Digitalisinfusion gegeben werden. Außerdem Morphium. Im ganzen hat sich durch den Schlauch seit der Operation 3 Liter Fäzes entleert.

23. Februar. Der Bauch eingesunken. Puls kräftig. Guter allgemeiner Zustand. Am Morgen wird 30 g englisches Salz verabreicht und während des Tages 3×300 ccm physiologischer Kochsalzlösung per rectum und ca. 1 Liter Do. durch den Colonstumpf eingegossen. Durch den Schlauch haben 1,5 Liter Fäzes sich entleert.

24. Februar. Zustand wie gestern. Englisches Salz und Kochsalzlösung per rectum und durch den Colonstumpf wie gestern. Zirka 2 Liter Fäzes sind abgegangen.

25. Februar. Der Silbergazestreifen wird entfernt und ein kleiner Jodoformgazetampon nur durch die Bauchdecken eingeführt.

26. Februar. Befinden sehr gut.

27. Februar. Die Dupuytrensche Darmklemme und eine Kochersche Arterienzange werden um den Sporn angelegt, so daß der ganze außerhalb des Bauches belegene Teil desselben abgeklemmt wird.

3. März. Täglich sind ca. 1 Liter Kochsalzlösung, teils per rectum, teils durch den Colonstumpf verabreicht worden. Seit heute wird davon bis aufs weitere Abstand genommen, da Patientin jetzt genügend Flüssigkeit per os zu sich nimmt. Die Darmklemme und die Arterienzange haben den Sporn durchschnitten, sie werden jetzt tiefer angelegt. Etwas Flatus ist per rectum abgegangen. Die Nähte werden entfernt. Heilung per primam.

4. März. Die Darmklemme hat sich gelöst, wird wieder etwas tiefer angelegt.

7. März. Im untersten Teil der medialen Wunde hat sich ein Abszeß gebildet, der geklafft und austamponiert wird. Die Darmklemme wird zum vierten Male angelegt.

9. März. Die Darmschere wird zum fünften Male angelegt, noch immer auf den außerhalb der Bauchhöhle belegenen Teil des Sporns, der allmählich in seiner ganzen Breite durchgequetscht worden ist.

14. März. Mikulicz' Kentrotrib wird tief auf den intraperitoneal belegenen Teil des Sporns appliziert.

15. März. Patientin hat sehr über Schmerzen und Spannung im Leibe geklagt. Nach einigen Tagen hatte das Instrument den tiefsten Teil des Sporns durchgequetscht. Eine kleine, nach außen belegene Brücke wird mit dem Kentrotrib gefaßt. Nach einigen Tagen fiel das Instrument heraus.

Am 26. März erfolgte ein Stuhl per vias naturales. Den 28. März wurde ein Versuch gemacht, den Anus praeternaturalis ohne die Eröffnung der Bauchhöhle zu schließen. Mit zwei Reihen fortlaufender Seide wurden die Darmstümpfe verschlossen. Nach der Naht ragte der genähte Darm von der Bauchwand heraus, als ein 4 cm breiter und 3 cm langer Körper.

3. April. Die Nähte hielten nicht, sondern schnitten durch und der Anus praeternaturalis bekam sein altes Aussehen wieder. Doch erfolgte Stuhlgang nur per vias naturales.

Am 16. April wird der Kentrotrib nochmals angelegt, wonach wiederum für einen Tag Schmerzen und Übelkeiten entstanden. Am 22. April war der Kentrotrib herausgefallen.

24. April. Suturatio anus praeternaturalis. In Narkose wird der After umschnitten und mobilisiert. Die Bauchhöhle wird dabei auf einigen Stellen eröffnet, aber durch Tampons abgesperrt. Die prolabierende Darmschleimhaut wird entfernt. Danach Invagination und Vernähung des Darms mit drei Reihen fortlaufender Seide.

Der vernähte Darm wird in die Bauchhöhle versenkt und die Bauchwunde bis auf eine kleine Stelle, wodurch ein Gazestreifen auf die Naht eingeführt wird, geschlossen.

10. Mai. Reaktionsloser Verlauf. Patientin darf im Bette sitzen.

13. Mai. Patientin darf mit Bauchbinde umhergehen. Der Darm funktioniert tadellos.

22. Mai. Wird geheilt entlassen. Hat an Gewicht zugenommen. Keine Störungen seitens des Darmes. Eine kleine granulierende Stelle besteht noch am untersten Ende der Narbe.

Hier lasse ich die drei von meinen finnischen Kollegen behandelten Fälle folgen.

Dr. John Sonck aus Wiitasaari teilt mir brieflich folgenden Fall mit, dessen Krankengeschichte in verkürzter Form hier wiedergegeben wird.

Fall 3.

Coecum im linken Hypochondrium ca. 360° in Rechtsschraube gedreht. Tod nach ca. 2½ Tagen ohne Operation.

Matti Waris, 16jähriger Bauernsohn aus Wiitasaari. Eingeliefert im Krankenhaus des Kirchspiels am 24. September.

Früher stets gesund gewesen, namentlich keine Störungen seitens des Magendarmkanals. Am 22. September war Patient bei der Heuernte beschäftigt. Er stand dabei oben auf dem Heuschober vornüber und abwärts gebeugt, mit dem Bauch an ein querverlaufendes Holz gelehnt. Spürte die folgende Nacht gelinde Bauchschmerzen. Ging trotz des Unwohlseins die folgenden Tage in die Arbeit. Nach dem Frühstück, als er sich zur Ruhe hingelegt hatte, wurde er plötzlich von heftigen Bauchschmerzen und Stuhldrang überfallen. Es erfolgte eine normaler Stuhl. Bald stellte sich Erbrechen ein. Prießnitzsche Umschläge und Opium

blieben ohne Erfolg. Am 24. September wurde der Patient nach dem Krankenhause gebracht.

Status: Sehr kräftiger, muskulöser Jüngling. Mitgenommen. Leidender Gesichtsausdruck. Puls 120. Temperatur normal. Bauch mäßig aufgetrieben, asymmetrisch, indem ein lokaler Meteorismus von der rechten Fossa iliaca schräg nach dem linken Hypochondrium sich hinzieht. Keine Peristaltik sichtbar. Unbedeutende Druckempfindlichkeit. Keine freie Flüssigkeit. Fäkales Erbrechen. Absolute Obstipation. 1½ Liter Flüssigkeit kann per rectum eingegossen werden.

Eine vorgeschlagene Operation wurde bestimmt vom Patienten abgelehnt. Deswegen muste die Behandlung auf hohe Wassereinläufe und Morphium eingeschränkt werden. Am 25. September verschlechterte sich der Zustand sichtbar. Puls 130—140. Kopiöses, fäkulentes Erbrechen. Die asymmetrische Auftreibung im Leibe wurde noch stärker hervortretend. Nunmehr konnte nur ½—1 Liter unter bedeutenden Schmerzen eingegossen werden. Am Nachmittage willigte Patient schließlich in eine Operation ein. Bei den Vorbereitungen zur Operation verschied aber Patient. Die Sektion zeigte folgendes. Reichlich blutiger Aszites. In der Mitte des Bauches liegt ein schräg vom linken Hypochondrium, von unterhalb des Rippenbogens nach der rechten Fossa iliaca hinziehender, kolossal aufgetriebener, dunkelblauroter Dickdarm, der erst nach Punktion herausgewälzt werden kann, trotzdem der Schnitt vom Proc. xiphoid. bis zur Symphyse reichte. Die aufgetriebene Darmschlinge bestand aus dem untersten Teile des Ileum, aus dem Coecum und einem Teil des Colon ascendens, welche ca. 360° in Rechtsschraube gedreht waren. Auf mehreren Stellen Serosarupturen. Die übrigen Därme waren nicht aufgetrieben.

Epikrise: Dieser Fall zeigte ein für Coecum volvulus so charakteristisches Bild, daß ein per Telephon konsultierter Chirurg nur auf Grund der Beschreibung die richtige Diagnose stellte und zu sofortiger Operation riet. Leider konnte der gute Rat nicht befolgt werden, da der Patient und seine Angehörigen anfangs absolut gegen jede Operation waren.

Dr. A. Sundholm aus Forssa hat die Liebenswürdigkeit gehabt, mir folgenden interessanten und gut beobachteten Fall ausführlich brieflich mitzuteilen. In etwas verkürzter Form gebe ich hier die Krankengeschichte nebst einigen Reflexionen des Mitteilers wieder.

Fall 4.

Okklusion seit ca. 10 Stunden. Laparotomie. Coecum am Beckeneingange, 1½ mal in Rechtsschraube gedreht. Typhlostomie. Drainage der Bauchhöhle. Tod nach 6 Tagen. Coecum gangränös.

Joseph Kuusniemi, 25jähriger Bauer aus Jockis. Soll während der letzten Jahre mehrmals an plötzlich auftretenden Bauchschmerzen namentlich rechts vom Nabel gelitten haben.

Erkrankte am 18. Oktober 1902 um 2 Uhr in der Nacht mit heftigen Bauchschmerzen, Erbrechen und Diarrhöe. In der Nacht erfolgten drei wässrige Stühle. Patient kam um 9 Uhr morgens in die Sprechstunde des Herrn Dr. A. Sundholm.

Status praesens. Kräftig gebauter Mann. Sehr angegriffen, verfallenes, mit kaltem Schweiß bedecktes Gesicht, Ausdruck ängstlich. Puls fadenförmig. Zunge feucht. Leberdämpfung verschwunden. Bauch klein, bretthart gespannt, besonders rechts vom Nabel, überall etwas druckempfindlich. Der Patient wurde gleich in das von Dr. Sundholm geleitete Krankenhaus überführt. Als der Patient um 1/2 10 Uhr vormittags nochmals untersucht wurde, war der Bauch etwas aufgetrieben, Darmschlingen waren in der Mitte und auf der linken Seite sichtbar. Keine freie Flüssigkeit aufweisbar. Überall tympanitischer Perkussionston. Puls sehr klein, 68. Temperatur 36,1° resp. 37,9° im Rektum. Um 11 Uhr vormittags war der Bauch sehr stark aufgetrieben, einzelne Schlingen zeichneten sich ab in der Mitte des Bauches. Intensive Bauchschmerzen.

„Die Diagnose wurde anfangs auf ein perforiertes Ulcus ventriculi seu duodeni oder auf eine perforative Appendicitis gestellt. Da eine genaue Anamnese besonders in bezug auf die früheren Anfälle infolge des angegriffenen Zustandes des Patienten anfangs nicht erhalten werden konnte und weil bei dem Patienten noch nach dem schweren plötzlichen Erkranken in der Nacht drei wässrige Stühle erfolgt waren, schien mir eine Darmokklusion vollkommen ausgeschlossen, besonders da die Bauchdecken bretthart gespannt waren. Als später die Spannung etwas nachließ und Darmschlingen sichtbar wurden, fing ich an meine erste Diagnose zu bezweifeln. Jedenfalls schien mir ein ungesäumter operativer Eingriff dringend geboten“ [1]).

Laparotomie um 12 Uhr 15 Minuten. Medianschnitt oberhalb des Nabels. Man stößt gleich auf einen dunkelblauen, ballonförmigen, kolossal aufgetriebenen Darm, der erst nach Erweiterung der Bauchwunde abwärts vorsichtig herausgewälzt werden kann. Gleichzeitig entleert sich reichlich übelriechende, sanguinolente Aszitesflüssigkeit. Der ballonförmig geblähte Darm ist das 1 1/2 mal (= 360° + 180°) in Rechtsschraube gedrehte Coecum nebst Colon ascendens. Das Coecum liegt am Beckeneingang in der Mitte, das Colon ascendens verläuft nach oben außen. An der Flexura coli hepatica eine deutlich ausgeprägte Schnürfurche. Das Mesocoecum ist ebenso wie der Dickdarm blauschwarz bis hinauf zum Colon transversum. Die Dünndärme leer und zusammengefallen. Detorsion. Dabei entstehen einige Serosarupturen am Coecum. Da es unmöglich war, den gedreht gewesenen Dickdarm zu reponieren, und der Patient fast pulslos war, so daß eine Resektion ausgeschlossen erschien, wurde am Coecum eine Enterostomie nach Witzel ausgeführt. Reichlich Gase und blutiger, dünnflüssiger Darminhalt entleeren sich sogleich. Das jetzt kollabierte Coecum wird reponiert und die Fistelöffnung in die bis auf eine kleine Stelle vernähte Bauchwunde befestigt. Am Rande des rechten Musculus rectus wird eine Kontrainzision verlegt und ein großer Mikuliczscher Tampon gegen das kleine Becken eingeführt.

1) Wörtliche Übersetzung aus der brieflichen Mitteilung von Dr. Sundholm.

Nach der Operation werden teils Wassereinläufe, teils große Darmspülungen vorgenommen. Um 6 Uhr wird eine 1600 ccm große intravenöse Kochsalzinfusion gegeben. Jede Stunde Kampfer subkutan.

19. Oktober. Schmerzen im Bauch, der mehr aufgetrieben ist. Durch die Fistel sind reichlich Gase und sanguinolenter Darminhalt abgegangen. Der Verband wird mehrmals am Tage gewechselt wegen der starken, übelriechenden Sekretion durch die tamponierte rechte Wunde. Intravenöse Kochsalzinfusion. Puls nicht fühlbar.

20. Oktober. Der Puls wieder fühlbar. Die Fistel funktioniert tadellos.

21.—22. Oktober. Der Zustand unverändert. Kein Erbrechen, aber Aufstoßen. Der Magen erscheint gebläht.

24. Oktober. Äußerst elend. Der Magen sehr stark hervortretend. Aus der rechten Wunde fließt fäkulente Flüssigkeit. Der durch die Wunde sichtbare Darm ist gangränös. Die Bauchschmerzen sehr heftig. Kein Erbrechen. Abends um 7 Uhr 30 Min. starb der Patient.

Die Sektion zeigt eine Gangrän des Coecum und Colon ascendens. Diese Darmteile haben ein ca. $^1/_2$ cm dickes, ca. 8 cm langes, oben etwas kürzeres Mesenterium mit thrombosierten Gefäßen. Die Flexura coli hepatica ist an der Leber und der Gallenblase aufgehängt. Hierdurch wird das Mesocolon so straff gespannt, daß das Duodenum wie durch einen Strang komprimiert wird. Der Ventrikel sehr stark gebläht und ausgedehnt, die große Kurvatur reicht bis zum Nabel. Die Jejunumschlingen etwas gebläht, injiziert und zusammengeklebt, die Ileumschlingen meistens zusammengefallen.

Epikrise. Dieser Fall ist in mehrerer Beziehung sehr interessant. Schon das heftige Einsetzen der Symptome, wodurch eine Perforationsperitonitis vorgetäuscht wurde, ist beim Coecumvolvulus sehr ungewöhnlich. Ich werde hierauf später noch zurückkommen. Bemerkenswert ist auch die während der drei Stunden vor der Operation beobachtete rapide Zunahme des Meteorismus. Es ist selten dem Chirurgen die Gelegenheit geboten, die Entwicklung dieses Symptomes so im Beginne der Krankheit zu verfolgen. Als ein recht seltenes Vorkommnis sei noch die Kompression des Duodenum erwähnt, die hier durch das infolge Schwellung und Verwachsungen der Flexura coli hepatica straff gespannte Mesocolon ascendens zustande gekommen war. Zoege v. Manteuffel hat in seiner Kasuistik zwei Fälle (Nr. 1 und Nr. 14), wo das Duodenum durch das Coecum komprimiert wurde, in dem einen Falle war das Duodenum noch dazu gedreht.

Hier lasse ich noch ein kurzes Referat eines von Dr. Sahlberg in der finnischen medizinischen Zeitschrift Duodecim, 1902, Nr. 10 in finnischer Sprache publizierten Falles folgen.

Fall 5.

Okklusion seit 11 Tagen. Laparotomie. Coecum in der linken Fossa iliaca. Darmpunktion. Laxantia. Heilung.

K. K., 35jähriges Bauernweib aus Kemi. Aufgenommen ins Krankenhaus in Torneå am 1. September 1902. Während der letzten Jahre an Obstipation gelitten, so daß sie gezwungen gewesen ist, Abführmittel zu gebrauchen. Seit einigen Monaten hat der Darm normal funktioniert. Auch sonst gesund gewesen. Hat 5 Kinder geboren. Erkrankte ohne nachweisbare Ursache plötzlich am Vormittage den 22. August mit heftigen brennenden Schmerzen in der rechten unteren Bauchhälfte. Der Bauch trieb auf. Klystiere ohne Erfolg. Erbrechen einige Male am Nachmittage, aber seitdem kein Erbrechen bis zum 28. August, wo es sich wieder einstellte und übelriechend wurde. Der Bauch trieb mehr und mehr auf. Die Schmerzen nahmen zu. Tägliche Klystiere blieben erfolglos.

Status bei der Aufnahme am 1. September. Gewöhnlicher Körperbau. Angegriffen. Temperatur normal, Puls 70. Zunge trocken, belegt. Bauch aufgetrieben, Peristaltik sichtbar. Überall etwas Druckempfindlichkeit, besonders in der Nabelgegend und auf der linken Seite.

Sogleich wurde der Magen ausgespült, gelbliche, schleimige Flüssigkeit. Einige, ca. 3 Liter große Wassereinläufe bringen Gase und etwas Fäzes mit sich. Patientin fühlt sich erleichtert. Bauch etwas kleiner. Am Abend wieder Verschlechterung. Klysmata ohne Erfolg. Am 2. September ist der Bauch wieder mehr aufgetrieben. Da nochmals applizierte große Klystiere erfolglos blieben, wurde um 10 Uhr des Morgens zur Laparotomie geschritten. Medianschnitt. Etwas sanguinolente Aszitesflüssigkeit. Sämtliche Dünndarmschlingen sehr gebläht. Quer über den Bauch verläuft nach der linken Fossa iliaca das 180° von rechts nach links gedrehte, blaurote, stark geblähte Coecum nebst Colon ascendens. Mit Schwierigkeit wird der Darm herausgeholt. Weder durch Druck auf den Sack noch durch einen per rectum hoch hinauf eingeschobenen Schlauch läßt der Darm sich entleeren. Deswegen Punktion des Coecum. Reichlich stinkender flüssiger Inhalt und Gase strömen heraus. Auch von den untersten Ileumschlingen wird der Inhalt vorsichtig herausgedrückt. Sutur der Punktionsöffnung. Desinfektion mit Sublimatlösung. Trockene Bauchtoilette. Reposition der Därme. Bauchnaht.

Gleich nach der ca. 3/4 Stunde dauernden Operation wird ca. 700 ccm physiologische Kochsalzlösung intravenös gegeben. Um 2 Uhr ein kleines Klystier, wodurch Abgang von Gasen und etwas Fäzes. Um 6 Uhr wird 15 g Magnes. sulphur. in 1/2 Glas Wasser verabreicht.

3. September. Hat eine Stuhlentleerung gehabt. Bauch jetzt eingesunken. Der weitere Verlauf ungestört. Wunde p. p. geheilt. Wird am 23. September geheilt entlassen.

Epikrise. Es handelte sich in diesem Falle unzweifelhaft um eine Obturation, die, wie auch Sahlberg in der Epikrise vermutet, wahrscheinlich nicht einmal zu einer vollständigen Unwegsamkeit des Darmlumens geführt hatte, da ja nach den ersten, im Kranken-

hause gegebenen Klysmen noch Abgang von Winden und Kot erfolgte. Der Operationsbefund ergab auch, soweit nach der Beschreibung beurteilt werden kann, daß eine Verlagerung oder Umknickung nach innen mit Drehung von nur ca. 180° um die Darmachse bestand. Die Nutrition der Darmwand hatte offenbar dadurch gar nicht gelitten.

Bemerkenswert ist, daß dieser Fall, trotzdem er erst am 11. Tage nach Einsetzen der Symptome zur Operation kam, dennoch in Genesung überging. Soweit mir bekannt, sind nur wenige Fälle von Coecumvolvulus nach ebenso langer oder längerer Krankheitsdauer geheilt worden. Dies sind die Fälle von Weinreich, operiert am 11. Tage, Romm, Philipowicz, beide operiert am 16. Tage und ein Fall von Obalinski (Geitel Feuer) mit nicht genau zu bestimmendem Beginn. Ich zögere nicht, den glücklichen Ausgang in dem Falle 5, neben den obenerwähnten günstigen Umständen, der ausgiebigen Entleerung des Darmes sowohl bei, wie nach der Operation zuzuschreiben.

Im ganzen ist es mir also gelungen, Krankengeschichten über 35 Fälle von Volvulus des Coecum aus Finnland zu sammeln. Kommen noch dazu 3 Fälle, die mir nur nach mündlicher Mitteilung bekannt sind und über die ich aus verschiedenen Gründen keine näheren Angaben erteilen kann. Beobachtet sind also in Finnland im Verlaufe von einigen Jahren[1]) wenigstens 38 Fälle von der erwähnten Krankheit.

Wie ich in meiner schon erwähnten Abhandlung hervorgehoben habe, ist es, wenigstens nach Literaturstudien zu urteilen, sehr wahrscheinlich, daß verschiedene Rassen eine verschiedene Disposition zu Achsendrehungen des Darms und speziell zu Volvulus des Coecum besitzen und weiter, daß die finnische Nation in dieser Beziehung eine der ersten Stellen einnimmt. Es ist nicht ganz leicht, eine befriedigende Erklärung dieses auffallenden Verhältnisses zu geben. Eine Täuschung insofern, daß die hohe Volvulusfrequenz in Finnland nur eine scheinbare wäre, scheint mir ausgeschlossen. Es ist nämlich kaum denkbar, daß z. B. aus Deutschland, wo doch das jeder aktuellen Frage zugewandte Interesse besonders rege zu sein pflegt, seit den Publikationen von Z. v. Manteuffel nicht größere Kasuistiken veröffentlicht worden wären, wenn nur ein diesbezügliches Material zur Verfügung gestanden hätte. Dann bleibt einem eben nichts anderes übrig, als betreffend die finnische Nation eine wirkliche erhöhte Dis-

1) Der älteste Fall stammt aus dem Jahre 1888. Bis 1898 sind nur 5 Fälle bekannt geworden. Die übrigen 33 Fälle stammen also aus den letzten 6 Jahren.

position für Achsendrehungen im allgemeinen und für Coecumvolvulus im speziellen anzunehmen.

Diese Disposition kann wahrscheinlich wie jede andere teils kongenitaler, teils erworbener Natur sein. Was die erstere betrifft, besteht sie in der durch das Vorhandensein eines Mesenterium ileocoeci com. bedingte abnorme Beweglichkeit des Coecum. Ob die Finnländer wirklich ein bewegliches Coecum öfter besitzen als andere Völker, ist zwar noch nicht festgestellt. Es wäre deswegen eine interessante Aufgabe, durch vergleichende Untersuchungen an einem größeren Leichenmaterial die Beweglichkeitsverhältnisse des Blinddarms sowohl bei Finnländern wie bei anderen Rassen festzustellen. Würde es sich wirklich herausstellen, daß die Finnländer relativ oft ein Mesenterium ileo-coeci com. besitzen, hätte man mit einer Rasseneigentümlichkeit zu tun, die wahrhaftig nicht schmeichelhaft für den Besitzer wäre, denn dieselbe deutet unzweifelhaft auf eine niedrige Entwicklungsstufe hin.

Bemerkenswert ist, daß die Mehrzahl (ca. 70 Proz.) der von Coecumvolvulus betroffenen Patienten sich in einem verhältnismäßig jungen Alter, diesseits der 40er Jahren befinden, während beim Flexurvolvulus nach Treves und Edgren umgekehrt die meisten Patienten mehr wie 40 Jahre alt sind. Nicht zu vergessen ist noch, daß ganz wie beim Coecumvolvulus (Faltin) ebenfalls beim Flexurvolvulus (Treves, Edgren, Kuhn) in den meisten Fällen über frühere verschiedenartige Darmstörungen resp. über mehr oder weniger heftige Ileuserscheinungen berichtet wird. Alle diese Umstände scheinen mir ebenfalls dafür zu sprechen, daß beim Coecumvolvulus kongenitalen Einflüssen, die schon in jüngeren Jahren zum Vorschein kommen können, eine größere ätiologische Bedeutung zukommt als beim Flexurvolvulus, wo das meistens hohe Alter der Patienten auf allmählich erworbene Zustände hindeutet. Allerdings sollen nach Budberg und Koch auch beim Flexurvolvulus kongenitale Verhältnisse in erster Linie die prädisponierenden Momente abgeben.

Was die erworbene Disposition anbelangt, glaube ich nicht, daß ihre Bedeutung hoch anzuschlagen ist. In Finnland gehören Ventrikelaffektionen zu den allergewöhnlichsten Krankheiten, bilden gewissermaßen die nationelle Krankheit. Die unzweckmäßige, schlecht zubereitete Nahrung (saures Brot, saure Milch, Kartoffeln, stark gesalzene rohe Fische usw.) der Bevölkerung erscheint auch besonders geeignet Ventrikel- und Darmstörungen hervorzurufen. Vielleicht können diese Umstände dazu beitragen, eine schon vorhandene kongenitale Disposition zu erhöhen. In welcher Weise dies in bezug auf das Coecum geschieht, mag dahingestellt sein.

In meiner erwähnten Arbeit habe ich darauf aufmerksam gemacht, daß Männer viel öfter als Weiber erkranken, eine Eigentümlichkeit, die in bezug auf andere Arten von Achsendrehungen, wie z. B. für den Flexurvolvulus längst bekannt ist. In meiner letzten Zusammenstellung waren c. 70 Proz. Männer und 30 Proz. Weiber. Besonders hervorzuheben ist, daß ein großer Prozentsatz (ca. 40 Proz.) sämtlicher Patienten aus jungen Männern bestand, die im Alter von 17—30 Jahren waren und daß dieser Umstand bei der Differentialdiagnose zwischen Volvulus der Flexur und des Coecum verwertet werden kann. Auch in den eben mitgeteilten 5 Fällen kommen diese Verhältnisse zum Vorschein, indem $^3/_5$ der Patienten junge Männer waren.

Während die Männer gewöhnlich im 3. oder am Ende des 2. Dezenniums an Coecumvolvulus erkranken, erreicht das weibliche Geschlecht ihr Frequenzmaximum in den folgenden 2 Dezennien, also im Alter zwischen 30—50 Jahren. Nach der Statistik von Edgren verhält sich das weibliche Geschlecht vis-à-vis dem Flexurvolvulus in derselben Weise, nur daß hier noch im 6. Dezennium eine bedeutende Frequenz zu verzeichnen ist. Das Alter kann deshalb bei weiblichen Individuen kaum differentialdiagnostisch verwertet werden.

Daß gerade junge, in ihrem kräftigsten Alter stehende Personen so oft an Coecumvolvulus erkranken, beruht wohl darauf, daß die Patienten in diesem Alter mechanischen Momenten, wie heftigen Bewegungen, Traumata usw., wodurch eine Verlagerung des beweglichen Coecum zustande kommen kann, besonders ausgesetzt sind. In den beiden ersten hier mitgeteilten Fällen ist eine brüske Bewegung, wie sie beim kräftigen Hauen ausgeführt wird, ohne Zweifel das auslösende Moment gewesen, indem das Coecum dadurch in eine abnorme Lage geschleudert und gedreht wurde. Auch in dem Falle 3 muß wohl die vornübergebeugte Stellung des Patienten bei der Arbeit zur Verlagerung des Blinddarms beigetragen haben. Die nächste Ursache zu der bedeutenden und baldigst zu Gangrän führenden Drehung (um 450°) im Falle 4, wo der Patient mitten in der Nacht durch die außerordentlich heftig einsetzenden Okklusionssymptome aus seinem Schlaf geweckt wurde, bleibt recht unerklärlich. In meiner früheren Zusammenstellung befinden sich 7 Fälle, wo ebenfalls die Patienten in der Nacht während des Schlafes von der Krankheit überfallen wurden. In dem Falle 5 ist gleichfalls die nächste Ursache zum Volvulus vollkommen dunkel. Die langjährige Verstopfung in diesem Falle, ebenso wie die aus unbekannter Ursache entstandenen Verwachsungen im vorigen Falle, hatten wahrscheinlich einen so labilen Zustand geschaffen, daß schon kleinere Schwankungen, z. B. im Fül-

lungsgrad oder in der Lage der Därme ausreichten, einen fatalen Anfall auszulösen. Inwiefern Wilms und Payrs interessante Auslegungen zur Erklärung der Achsendrehungen des Dünndarms resp. der Stieltorsionen auch auf diese Fälle und auf den Coecumvolvulus überhaupt übertragbar sind, darauf will ich hier nicht näher eingehen.

Wenn ein junger Mann plötzlich mit Bauchschmerzen, Erbrechen und Verstopfung erkrankt, nachdem er schon früher mehrmals ähnliche schwerere oder leichtere Anfälle durchgemacht hat, wenn ein schräg oder quer verlaufender lokaler Meteorismus, gewöhnlich mit erloschener Peristaltik sichtbar ist, wenn der Bauch keine nennenswerte Druckempfindlichkeit aufweist, wenn per rectum eine so große Quantität Wasser eingegossen werden kann, daß ein tief belegenes Dickdarmhindernis ausgeschlossen werden kann[1]), wenn weiter der Verlauf verhältnismäßig chronisch ist und das Erbrechen, welches für eine Zeit aufhören kann, erst spät einen fäkulenten Charakter bekommt, da hat man, wie ich in meiner mehrmals zitierten Arbeit schon hervorgehoben habe, das typische Bild eines Volvulus des Coecum. Die verschiedenen Details dieses Schema können variieren und einige können sogar vollkommen fehlen. Doch sind in den allermeisten Fällen so viele von diesen Details zu finden, daß das Bild erkennbar wird und die Diagnose auf Volvulus coeci mit großer Sicherheit gestellt werden kann. Es scheint mir vollkommen berechtigt, den Coecumvolvulus als eine ebenso gut charakterisierte Krankheit wie z. B. den Flexurvolvulus, die Invagination und den Gallsteinileus aus der Rumpelkammer des Ileus auszuscheiden und zu fordern, daß in der Zukunft diese spezielle Diagnose öfter gestellt werde. Bis jetzt scheint eine richtige Diagnose nur in sehr wenigen Fällen vor der Operation gestellt worden zu sein (Z. v. Manteuffel, Wanach, Faltin).

Von den hier mitgeteilten Fällen waren namentlich Nr. 1 und 3 besonders typisch. Auch die übrigen, mit Ausnahme von Nr. 4, boten ein für den Coecumvolvulus recht charakteristisches Bild dar. Der Fall 4 ist namentlich in der Beziehung recht ungewöhnlich, daß die Symptome in solcher foudroyanter Weise auftreten. Eine heftige Strangulation kann, wie bekannt, mitunter ein Bild hervorrufen, das zum Verwechseln einer Perforationsperitonitis ähnelt. Beim

1) D. h. mit der Sicherheit dies überhaupt geschehen kann. Ich teile vollkommen die Ansicht Philipowicz', daß einzig aus der Größe des möglichen Wassereinlaufes keine sicheren Schlüsse in bezug auf den Sitz des Verschlusses gezogen werden können.

Coecumvolvulus' sind die Strangulationssymptome selten besonders heftig. In meiner früheren Zusammenstellung von 79 Fällen befinden sich nur 3 Fälle, die als heftige Strangulationen bezeichnet werden können. Das Coecum war in diesen Fällen schon binnen wenigen Stunden gangränös geworden. Später hat Blecher einen äußerst rapide verlaufenden Fall publiziert, wo außer dem Coecum der ganze Dünndarm und das Colon ascendens bis zum Colon transversum in die Drehung eingezogen waren.

Unter den für Coecumvolvulus ‚charakteristischen' Symptomen, möchte ich hier einige etwas näher besprechen, weil sie offenbar noch nicht genügend gewürdigt sind. Was erstens die Obstipation betrifft, ist es mir schon früher aufgefallen, daß in einer großen Anzahl (ca. 20) Krankengeschichten angegeben ist, daß nach dem Erkranken noch ein oder mehrere Stühle resp. Abgang von Flatus oft mit Nachlaß der Symptome entweder spontan oder nach Klystieren erfolgten. Auch in 3 von diesen 5 Fällen war die Obstipation nicht absolut. Beim Volvulus anderer Darmteile ist die absolute Obstipation bekanntlich die Regel. Man darf wohl deswegen annehmen, daß eine relative Obstipation ziemlich häufig nur beim Coecumvolvulus vorkommt und kann diesen Umstand vielleicht gelegentlich differentialdiagnostisch verwerten.

Eine einzige für alle Fälle gültige Erklärung dieser Erscheinung gibt es kaum. Mitunter mag es sich um Täuschungen gehandelt haben, indem durch das Klystier eingeführte Luft als Flatus imponierte. Manchmal kann der abführende Dickdarm noch beträchtliche Fäzesmassen enthalten und die Entleerung derselben eine Erleichterung verschaffen. Für manche Fälle ist man aber gezwungen, einen zeitweise nicht vollständigen Verschluß des Darmlumens anzunehmen. Dies entspricht übrigens der oft genug beobachteten geringen Drehung des Darmes um die longitudinale Körperachse, d. h. um die Darm- resp. Mesenterialachse, wodurch in erster Linie die Verlegung des Darmrohrs zustande kommt. Meiner Meinung nach bildet nämlich die Verlagerung, d. h. die Drehungen um die sagittale und transversale Achse, in vielen Fällen von Coecumvolvulus, wenigstens im Anfang, die Hauptkomponente des gewöhnlich ziemlich komplizierten Drehungsprozesses.

Der lokale Meteorismus zeigt mitunter, wie namentlich in meinen beiden letzten Fällen besonders prägnant zum Vorschein kam, ein Verhalten, welchem, wie es scheint, die Autoren bis jetzt keine besondere Aufmerksamkeit geschenkt haben. Es ist dies das Plätschergeräusch, welches man bei schüttelnder oder stoßender Palpation

des lokalen Meteorismus hervorbringen kann. Ohne noch eine genügende Erfahrung zu besitzen, ob dies Symptom nicht auch beim Volvulus anderer Darmteile ebenso prägnant auftreten kann, erscheint es mir doch sehr wahrscheinlich, daß das sackartige, infolge der Drehung mit flüssigem Kote und Gasen gefüllte Coecum besonders geeignet sein muß, um dieses Phänomen hervorzubringen. Seitdem ich auf dies Symptom aufmerksam geworden bin, habe ich danach bei einigen anderen akuten Darmokklusionen, wie Invaginationen und Strangabklemmungen gefahndet, aber ohne es zu finden. Dagegen findet man dieses Plätschergeräusch, wie bekannt, fast regelmäßig bei chronischen Obturationen, wie z. B. bei Darmstenosen, wenn die zuführenden Därme infolge des angestauten Darminhalts aufgetrieben sind.

Jedenfalls erscheint es mir der Mühe wert, künftighin auch auf dies Symptom zu achten. Wenn es bald nach der Erkrankung auftritt, spricht es, wenn nicht einzig für Coecumvolvulus, so doch für einen Volvulus überhaupt, d. h. für einen Zustand, wodurch ein begrenzter Darmabschnitt mit Gas und dünnflüssigem Inhalt gefüllt wird. Dies trifft ja ganz besonders bei Strangulationen ein, beim Coecumvolvulus infolge des sackartigen Darmes und infolge Schlußfähigkeit der Valvula Bauhini, wahrscheinlich auch, wenn es sich um reine Obturationen handelt. Da das Coecum bei tiefsitzendem, namentlich chronischem Dickdarmverschluß fast stets gebläht ist und große Massen flüssigen Kotes enthalten kann (Anschütz, Kreuter), ist es nicht zu bezweifeln, daß ein Plätschergeräusch auch unter diesen Umständen zu erzeugen sei. Es ist diese Möglichkeit ebenfalls in Erwägung zu ziehen.

Immerhin ist es mit diesen Einschränkungen nicht unwahrscheinlich, daß dies Symptom, auch wenn der lokale Meteorismus infolge versteckter Lage des gedrehten Darmes fehlen würde, die Diagnose einer Achsendrehung, namentlich der des Blinddarms, einmal wird sichern können.

Beim Studium der Kasuistik ist es mir aufgefallen, daß die Patienten während der Schmerzanfälle oder auch dauernd bestimmte, oft höchst merkwürdige Lagen einnahmen, weil sie selbst bemerkt hatten, daß die Schmerzen in dieser Lage am geringsten waren.

Treves erzählt von einem Patienten, der schon mehrmals Okklusionsanfälle dadurch glücklich überwunden hatte, daß er, sobald er erkrankte, eine bestimmte Lage einnahm. Beim letzten Anfall half die erprobte Methode nicht mehr und der Patient mußte ins Jenseits. Treves bemerkt hierzu, daß er es für sehr wohl möglich hält, daß eine frische Achsendrehung durch eine Lageveränderung oder irgend-

eine heftige Bewegung rückgängig gemacht werden kann. Hunter beobachtete bei einem Patienten mit angeblichem Flexurvolvulus, daß, wenn der Patient sich von rechts nach links drehte, nahmen die Schmerzen zu, wenn er sich in der umgekehrten Richtung drehte, nahmen die Schmerzen ab. Hunter drehte augenblicklich seinen Patienten dreimal in der wohltuenden Richtung mit dem Resultat, daß der Patient frisch und gesund von seinem Lager aufstand. Ebensogut gelang ihm diese Methode in drei anderen angeblichen Fällen von Flexurvolvulus.

In meinen beiden hier mitgeteilten Fällen 1 und 2, namentlich in dem ersten, war die besprochene Influierbarkeit der Bauchschmerzen durch Lageveränderungen sehr deutlich ausgeprägt. Trotz mehrmaligen Umdrehens des Patienten glückte es nicht, die Symptome zum Verschwinden zu bringen. Dr. Sahlberg hat, inspiriert durch meine Arbeit, bei seinem Patienten (5) ebenfalls ohne Erfolg diese Umdrehungsmethode versucht. Trotz dieser Mißerfolge kann ich nur raten, bei passenden Fällen diese Methode zu versuchen. Wenn man auch nur ein einziges Mal einen Erfolg zu verzeichnen hätte, wäre das Verfahren an die Seite der übrigen bei Darmokklusionen anzuwendenden unblutigen Maßnahmen, wie Klystiere, Insufflationen, Magenausspülungen usw., zu stellen. Jedenfalls kann man bei gehöriger Vorsicht kaum einen Schaden damit anstiften.

Größere Bedeutung scheint mir indessen dem Verfahren wahrscheinlich in diagnostischer Hinsicht zuzukommen. Die gesteigerten Schmerzen beim Lagewechsel können schwerlich anders als durch vermehrte Zerrung des Mesenteriums erklärt werden. Bei Achsendrehungen, wo in den meisten Fällen das Mesenterium schon durch die Drehung eine gewisse Zerrung erfahren hat, muß der gedrehte Darm, wenn ihm noch eine Beweglichkeit zukommt, bei jedem Lagewechsel bestrebt sein, den tiefsten Punkt im Bauche einzunehmen und folglich mitunter das gedrehte und gespannte Mesenterium noch mehr zerren, bei anderer Lage im Gegenteil dasselbe entspannen. Je größer der allgemeine Meteorismus ist, desto kleiner wird die Möglichkeit für jegliche Bewegungsexkursionen seitens des gedrehten Darmes. Folglich werden auch Lageveränderungen weniger Einfluß auf die Schmerzen ausüben können.

Wenn es sich um eine Darmokklusionsart handelt, bei der das Mesenterium gar nicht beteiligt ist, wie z. B. eine reine Obturation infolge von Gallenstein, Striktur, Tumor usw., oder um innere eingeklemmte Brüche, wo der inkarzerierte Darm fixiert bleibt, ist ein Einfluß auf die Bauchschmerzen durch Lageveränderung nicht zu

erwarten. Bei Strangabklemmung kann wahrscheinlich sowohl das eine wie das andere eintreffen, je nach den gerade vorhandenen Verhältnissen. In zwei von mir vor kurzem beobachteten Fällen von Strangabklemmung hatten Lageveränderungen keinen Einfluß auf die Schmerzen. In zwei Fällen von Invagination war dasselbe der Fall.

Nach dem oben Angeführten halte ich es nicht für unwahrscheinlich, daß durch Lageveränderungen influierbaren Bauchschmerzen eine gewisse differentialdiagnostische Bedeutung beigelegt werden kann, namentlich im Beginn der Krankheit. Beim positiven Ausfall des Drehungsversuches kommen diagnostisch in erster Linie Volvulus in Betracht, in zweiter Linie möglicherweise Strangabklemmungen. Eine Unabhängigkeit der Bauchschmerzen von Lageveränderungen spricht, wenn der allgemeine Meteorismus keinen allzu hohen Grad erreicht hat, gegen die genannten und für andere Arten von Darmverschluß.

Trotz des sehr schlechten Allgemeinzustandes im Falle 2 schritt ich zur Laparotomie und nicht zur primären Enterostomie mit Verzicht auf einen radikalen Eingriff. Es scheint mir nämlich das einzig Richtige zu sein, wenn man die Diagnose auf einen Volvulus gestellt hat, stets die Detorsion zu versuchen, auch bei sehr schwer angegriffenen Patienten. Da man in diesem Falle zielbewußt handeln kann, ist es möglich, den Eingriff bedeutend schonender zu machen, als wenn man auf eine ungewisse Diagnose hin die Laparotomie machen würde. Der schlechte Allgemeinzustand bezw. der Kollaps kann ja zum Teil auf der durch die Zerrung des Mesenteriums verursachten Reflexklemmung auf das Herz beruhen und das beste Mittel, um diesen Kollaps zu heben, ist selbstverständlich die Retorsion des Volvulus. Die radikale Operation kann und muß also, meiner Meinung nach, wenn es sich um einen Volvulus handelt, noch in viel schlechteren Fällen mit Aussicht auf Erfolg gemacht werden, als in Fällen, wo die Diagnose ganz unsicher ist.

Mit Rücksicht auf die Behandlung des Falles 1 möchte ich noch einige Bemerkungen anschließen. Vor der Operation wurde nach Muster vieler englischen und amerikanischen Chirurgen 0,015 g Stryehnin nitr. subkutan verabreicht. Es soll in diesen Dosen besonders günstig auf den Shok einwirken. Obwohl diese Eigenschaft des Mittels nach neueren Untersuchungen (Crile) zweifelhaft sein mag, habe ich es doch mitunter angewandt, da ich den Eindruck bekommen habe, daß es anregend auf die Darmperistaltik einwirkt. Zu diesem Zwecke wurde es in Dosen von 0,003—0,005 g mehrmals täglich verabreicht.

Die Bauchwunde wurde mit Ausnahme des unteren Wundwinkel geschlossen und nur ein ca. 4 cm breiter Silbergazestreifen gegen das kleine Becken eingeführt. Ich vermied es absichtlich, größere Tampons in die Bauchhöhle einzuführen, trotzdem das Coecum gangränös war und ziemlich viel trübe Aszitesflüssigkeit vorhanden war. Mein Vorgehen basierte sich auf die Resultate der bakteriologischen Untersuchungen von Bruchwässern und intraperitonealen Ergüssen bei Darmokklusionen. Bekanntlich steht trotz mancher vorhandener Widersprüche soviel fest, daß man selbst bei stark blutigem, getrübtem und übelriechendem Exsudat, auch wenn der inkarzerierte oder gedrehte Darm vollkommen gangränös aussieht, in einer Reihe von Fällen weder mikroskopisch noch kulturell Bakterien aufzuweisen vermag. Dies haben mir ebenfalls eigene, sowohl experimentelle wie klinische Untersuchungen mehrfach bestätigt.

Ich kann mich deswegen nicht zu der von manchen Autoren gehuldigten Ansicht anschließen, daß schon leichte Zirkulationsstörungen oder eine wenigstens nicht zu makroskopischer Gangrän führende Schädigung der Darmwand genügen, um dieselbe für Bakterien durchlässig zu machen.

Die Darmserosa ist sehr widerstandskräftig gegen eine Durchwanderung von Bakterien. Wenn die Mucosa und Muscularis nekrotisch sind, ihre Färbbarkeit verloren haben und ganz von Bakterien durchwuchert sind, bildet die Serosa oft noch einen schützenden Wall gegen die Bakterieninvasion ins freie Peritoneum. Wenn auch schließlich einige Bakterien durchdringen, wie im Falle 2, wo aus mehreren Kubikzentimetern Aszitesflüssigkeit nur einzelne Kolonien aufgingen, so ist dies nicht von einer so großen Bedeutung, daß eine ausgiebige Drainage der Bauchhöhle deswegen indiziert wäre. Das Peritoneum verträgt bekanntlich eine gehörige Menge von Bakterien, ehe es zu einer tödlichen Durchwanderungsperitonitis (Tavel) kommt. Payr glaubt übrigens, daß der bei vielen Formen von Darmverschluß, besonders bei Strangulation, als Stauungstranssudat aufzufasssende intraperitoneale Erguß durch seine mutmaßliche bakterizide Kraft eine Art Schutzvorrichtung gegen die nach Schädigung der Darmwand auftretende Bakterieninvasion in die Bauchhöhle darstellt. Die bakterizide Eigenschaft des Bruchwassers ist wie bekannt, schon vor Jahren bewiesen (Schloffer). Wenn keine makroskopische Perforation sichtbar und das Exsudat nicht gerade jauchig ist, wie bei einer perforativen Appendicitis, glaube ich demnach, daß man auch trotz der Anwesenheit brandiger Därme die Aszitesflüssigkeit als in praktischem Sinne steril betrachten kann.

Es ist nach dem Gesagten selbstverständlich, daß ich eine Drainage der Bauchhöhle für vollkommen unnütz erachte in allen den Fällen von Darmokklusion, wo der Darm reponiert werden kann, aber eine, wenn auch noch so reichliche und trübe und sogar fade riechende Aszitesflüssigkeit bei Injektion der Därme vorhanden ist. Nur in einzelnen Fällen, wo eine Resektion des Dickdarms notwendig wurde, und das Exsudat purulent oder jauchig ist, mag tamponiert werden.

Es gibt noch einen anderen Grund, um eine Drainage der Bauchhöhle mittelst großer Tampons nach Möglichkeit nach Operationen wegen Darmokkulusion zu vermeiden. Die Anwesenheit großer Tampons in der Bauchhöhle ist nämlich keineswegs indifferent und kann sicherlich als Fremdkörper, die nach jeder Operation wegen Darmokkulusion, noch mehr als die nach einer gewöhnlichen Laparotomie, stets zu befürchtende Darmparese nur steigern. Im Handbuch der praktischen Chir. Bd. III, S. 231 betonen ebenfalls Mikulicz und Kausch unter den Nachteilen der Tamponade der Bauchhöhle, die Beeinträchtigung der Darmperistaltik infolge von den um den Tampon entstehenden Verklebungen. Olshausen ist wie bekannt kein Freund der Tamponade.

Die Resultate einiger mittelst Tamponade behandelten Fälle von Darmokklusion, die ich Gelegenheit gehabt habe zu beobachten, sind auch nicht ermutigend gewesen. Der in meinem Falle 2 auf einige Tage eingeführte Gazestreifen war zu unbedeutend, um weder in der einen oder anderen Richtung wirken zu können und hätte am besten ganz vermieden werden sollen.

Die Entleerung des Darmes ist nach Beseitigung des Volvulus die nächste und wichtigste Aufgabe, um ein glückliches Resultat zu erreichen. Die Bedeutung dieses Teiles der Behandlung der Darmokklusionen ist in den letzten Jahren von Kocher, Helferich, Heidenhain, Kukula, Albeck, Hepner u. a. genügend hervorgehoben worden.

In meinen beiden Fällen (1 und 2) wurden Laxantia während 4 Tage nach der Operation verabreicht. Außerdem wurde im Falle 1 tägliche Klystiere und Darmausspülungen appliziert. Im Falle 2 wurde die Entleerung sehr durch den Anus praeternaturalis erleichtert. Dies war auch ein Grund, warum die Darmnaht nicht ausgeführt wurde. Ein zweiter Grund war natürlich die dadurch erheblich verkürzte Operationsdauer. Sahlberg (Fall 5) punktierte bei der Operation den Darm und gab einmal 15 g englisches Salz. Nach den günstigen Erfahrungen, die ich mit der Verabreichung von Laxantia nach Operationen wegen Darmokkulusion gemacht habe, kann

ich dies Verfahren nur aufs beste empfehlen. In der sämtlichen mir bekannten Kasuistik über Volvulus coeci befinden sich 11 Fälle, wo Laxantia nach der Operation verabreicht wurden. Nur ein einziger Patient starb. Es kann dieses gute Resultat nicht nur auf Zufall beruhen, denn es befinden sich unter diesen Fällen sowohl leichte, wie versäumte und schwere.

In der Nachbehandlung des Falles 2 gibt es einen Punkt, dem ich einen nicht unwesentlichen Anteil an dem glücklichen Ausgange zuschreiben möchte. Es ist dies die genügende Wasserzufuhr unter Vermeidung des natürlichen Weges per os. Die Patienten vertragen bekanntlich in den ersten Tagen, ehe der Darm sich gründlich entleert und erholt hat, nicht gut weder Nahrung noch Flüssigkeit, wenn dieselben per os eingeflößt werden.

Um nicht eine Wasserverarmung herbeizuführen, teils auch um den Patienten direkt zu stimmulieren oder, nach der Ansicht namentlich französischer Autoren, um seinen mit Toxinen überladenen Körper auszuwaschen, muß man aber unbedingt dem Körper eine genügende Menge Flüssigkeit zuführen[1]) Dies kann durch intravenöse oder subkutane Kochsalzinfusionen oder in Form von kleineren (200—500 ccm großen) warmen Klystieren oder großen Rektalausspülungen geschehen. Diese letzteren werden so appliziert, daß man von einer ca. 40° C. warmen Kochsalzlösung durch einen gewöhnlichen, mit einem Trichter verbundenen Magenschlauch ca. 1 Liter oder mehr auf einmal langsam einfließen läßt. Ohne den Schlauch herauszuziehen, läßt man die Flüssigkeit wieder herausfließen. Dabei entleeren sich oft Flatus und etwas Fäzes. Diese Prozedur wird mehrmals wiederholt, bis 5—10 Liter verwendet worden sind. Zuletzt wird gewöhnlich etwas Flüssigkeit im Rektum gelassen. Während der Spülung wird schon ziemlich viel Flüssigkeit resorbiert. Diese Prozedur hat leider den Nachteil, daß die meisten Patienten sich dadurch ziemlich angegriffen und belästigt fühlen. Auch die kleinen Wassereinläufe von 200—500 ccm werden mitunter auf die Dauer nicht gut vertragen. Noch weniger angenehm für die Patienten sind die subkutanen und intravenösen Infusionen. Diese Unannehmlichkeiten sind doch von verschwindend untergeordneter Bedeutung im Vergleich zu der außerordentlich günstigen Wirkung, die man namentlich mit intravenösen Infusionen bei sehr elenden Patienten erzielen kann. Immerhin kann es in manchen Fällen, wo man lange Zeit hindurch gezwungen ist, dem

1) Eine eingehende Darstellung dieser Gesichtspunkte findet sich in der interessanten Arbeit von Friedrich (Zur bakteriellen Ätiologie und zur Behandlung der diffusen Peritonitis. v. Langenbecks Archiv. 68. Bd. Heft 2).

Patienten Kochsalzlösung beizubringen, eintreffen, daß einem schließlich keine weiteren Venen mehr zur Verfügung stehen. Dann kann es von einigem Nutzen sein, noch andere Applikationsmethoden zur Hand zu haben. In meinem Falle 2 kam ich auf die Idee, den eingenähten Stumpf des Colon ascendens hierzu zu benutzen. Mittelst eines im Darmlumen tief eingeschobenen weichen Katheters konnte man den Patienten ohne Unannehmlichkeiten ca. ½ Liter Flüssigkeit auf einmal eingießen. Der Patient fühlte sich dadurch stets belebt und das Durstgefühl wurde gehoben. Bei einem anderen Patienten, dem wegen einer Invaginatio ileo-colica das Coecum und ein Stück Ileum reseziert worden war, habe ich später dasselbe Verfahren angewandt. Es wurde diesem Patienten während 3 Wochen fast täglich 1 bis mehrere Liter Flüssigkeit in Gaben von ca. 1 Liter auf diesem Wege beigebracht. Leider starb Patient später an Peritonitis, ausgehend von einer Perforation am zuführenden Darm, ohne daß die Applikationsweise irgendwie dafür beschuldigt werden konnte. Das erwähnte Verfahren scheint mir jedenfalls der Nachprüfung wert zu sein. Die Fälle, welche sich dafür besonders eignen, sind solche, bei denen nach Coecumresektion ein Anus praeternaturalis besteht. Dies kommt z. B. bei den nicht allzu seltenen Fällen vor, wo man nach der Empfehlung von Mikulicz eine zweizeitige Coecumresektion gemacht hat.

Nach meiner früheren Zusammenstellung waren von 75 Fällen 28 (= 34,44 Proz.) geheilt und 51 (= 64,55 Proz.) gestorben. In 20 Fällen wurde die Detorsion des Volvulus nicht gemacht. Alle starben. Wenn diese Fälle ausgeschaltet werden, erhält man unter 59 mit Detorsion behandelten Fällen 28 (= 47,54 Proz.) Heilungen, d. h. fast jeder zweite Patient genas.

Im ganzen ist die Resektion des brandigen Coecum 9 mal ausgeführt worden. Nur drei Patienten (Z. v. Manteuffel, Fick, Faltin) kamen mit dem Leben davon.

Obwohl die Resultate bis jetzt nicht besonders glänzend gewesen sind, glaube ich doch, daß der Coecumvolvulus in der Zukunft zu den Okklusionsformen gerechnet werden wird, für welche man eine relativ günstige Prognose stellen kann. Diese, meine schon früher anderswo ausgesprochene Ansicht, gründet sich nicht nur auf die Kenntnis des im allgemeinen gutartigen Verlaufes der Krankheit, sondern besonders auf meine Überzeugung, daß der Coecumvolvulus in den allermeisten Fällen ein genügend charakteristisches klinisches Bild aufweist, um diagnostiziert werden zu können und dadurch ein zielbewußtes, erfolgreiches Handeln zu ermöglichen. Immerhin werden

stets einige Fälle vorkommen, die infolge ungewöhnlicher Darm- und Drehungsverhältnisse oder infolge hyperakuten Verlaufes nicht erkannt werden können oder von vornherein als verloren angesehen werden müssen.

Literaturverzeichnis.

Anschütz, Über den Verlauf des Ileus bei Darmkarzinom und den lokalen Meteorismus des Coecum bei tiefsitzendem Dickdarmverschluß. v. Langenbecks Archiv. 68. Bd. Heft 1. 1902.

Hepner, Zur Diagnostik und Therapie des inneren Darmverschlusses. Beiträge z. klin. Chirurgie. 36. Bd. 1902.

Kreuter, Dehnungsgangrän des Coecum bei Achsendrehung der Flexura sigmoidea und bei Abknickung des Blinddarms. v. Langenbecks Archiv. 70. Bd. Heft 2. 1903.

Kuhn, Über Volvulus der Flexura sigmoidea. Beiträge z. klin. Chir. 36. Bd. 1902.

Edgren, Volvulus flexurae sigmoideae. Dissertation. Helsingfors 1901.

Faltin, Beiträge zur Kenntnis des Volvulus coeci. Nordiskt med. Arkiv. Abteilung Chirurgie. 1902. Heft 4. 1903. Heft 1 u. 2. Anh.

Payr, Über die Ursachen der Stieldrehung intraperitoneal gelegener Organe. v. Langenbecks Archiv. 68. Bd. 1902.

Derselbe, Über ausgedehnte Darmresektionen. Bemerkungen über chemische Peritonitis und das Stauungstranssudat bei Strangulationsileus. v. Langenbecks Archiv. 67. Bd. 1902.

Wilms, Wie entstehen Achsendrehungen (Volvulus) des Dünndarms. v. Langenbecks Archiv. 69. Bd. 1903.

Derselbe, Mechanismus der Knotenbildung des menschlichen Darmes. v. Langenbecks Archiv. 69. Bd. 1903.

Derselbe, Mechanismus der Strangulation des Darmes. Deutsche med. Wochenschr. 29. Jan. 1903.

Hier möchte ich noch einige Arbeiten anführen, in denen Fälle von Coecumvolvulus beschrieben sind. Diese Fälle sind mit einer Ausnahme nach Abschluß meiner früheren Arbeit publiziert worden.

Blecher, Über Ileus bedingt durch seltenere Formen von Volvulus. Deutsche Zeitschr. f. Chirurgie. 64. Bd. 1902.

Burgers, The Lancet. 1902. Dec. 20.

Harslof, 4 Tilfaelde af Ileus. Hospitaltidende. No. 28. 1903.

Johan Nicolaysen, Studier over Ileus. Norsk magazin for Laegevidenskaben. Juni 1895. Anhang.

Karström, Sechs Fälle von Ileus. Hygiea. 1902. H. 4, S. 477.

Kreuter l. c.

Fröhlich, Deux observations d'occlusion par vice de position de l'intestin. Bull. et mém. de la soc. de Chir. de Paris. Tome 27. p. 542.

Pescatore, Ein Fall von Volvulus bei einem 19tägigen Säugling. Deutsche Zeitschr. f. Chirurgie. 68. Bd. 1903.

Philipowicz, Mitteilungen über inneren Darmverschluß. v. Langenbecks Archiv, 70. Bd. 1903.

Wandel, Über Volvulus des Coecum und Colon ascendens. Mitteil. a. d. Grenzgeb. d. Med. u. Chir. 11. Bd. 1903. Heft 1.

XIV.

Über die Bedeutung des Etappenverbandes in der Behandlung der seitlichen Rückgratsverkrümmungen, besonders der habituellen Skoliose.

Von

Dr. J. Marcuse in Tilsit.

Wohl auf keinem Gebiete der orthopädischen Chirurgie ist es berechtigter, mit der Beurteilung des Wertes einer bestimmten Behandlungsmethode zurückhaltender zu sein, als auf dem der habituellen Skoliose. Erst nach vielen Jahren, wenn die Behandelten ohne die stützenden Vorrichtungen geblieben sind, und wieder dauernd Arbeit verrichtet haben, vermögen wir uns ein Urteil zu bilden, ob die Erfolge konstante, ob sie bleibende gewesen sind. Erst dann darf man von etwaigen Dauerresultaten reden. Ich sage dieses mit Bezug auf die neuesten Bestrebungen in der Behandlung der Skoliose, wo man ja gerade in den letzten Jahren, nachdem in Frankreich Chipault und besonders Calot damit bei der Spondylitis begonnen hatten, auch mit der Redression der skoliotischen Wirbelsäule sehr viel energischer, als früher, vorgegangen ist. Ich selbst habe mich, durch die Arbeiten von Julius Wolff dazu angeregt, seit dem Jahre 1885 damit beschäftigt, seine auf dem Gesetze der Transformation der Knochen aufgebauten Prinzipien der funktionellen Orthopädie auf die Behandlung der skoliotisch verkrümmten Wirbelsäule zu übertragen, und bin daher in der Lage, auf eine größere Spanne Zeit zurückzublicken und zu beurteilen, was wir bei der Skoliose damit definitiv zu erreichen vermögen. Je länger ich mich nun mit der auf diesen Grundsätzen aufgebauten Behandlungsweise beschäftige, desto mehr überzeuge ich mich von der Vorzüglichkeit derselben und glaube daher, auch hieraus auf die Gesetzeskraft ihrer Voraussetzungen schließen zu dürfen. Dieses und die in manchen Dingen von den, wie mir scheint, herrschenden abweichenden Anschauungen, welche sich im Laufe der Jahre mir aufgedrängt und bei mir befestigt haben,

veranlassen mich, dieselben zu veröffentlichen, von deren Richtigkeit persönlich überzeugt ich hoffe, daß sie vielleicht auch anderen von Nutzen sein könnten. Es war unter dem Einflusse der Sayreschen Behandlungsmethode der Erkrankungen der Wirbelsäule und der dadurch besonders in Deutschland veranlaßten Veröffentlichungen, daß ich mich vom Jahre 1877 ab in eigener Praxis der Behandlung der seitlichen Rückgratsverkrümmungen zuwandte. Nach üblicher Weise wurde die in der Suspension erzielte Korrektion durch abnehmbare Gips- oder Filzkorsette zu erhalten gesucht. Für leichtere Fälle (Skoliosen ersten Grades) erzielt diese Behandlung im Verein mit Gymnastik, Massage, Faradisation und der notwendigen Allgemeinbehandlung befriedigende Resultate, für fortgeschrittenere Fälle war sie jedoch nicht ausreichend. Unzweifelhaft erreicht man dadurch, daß das Leiden nicht noch weiter fortschreitet, aber eine auch nur annähernde Wiederherstellung der normalen Form, speziell der Beseitigung der Thoraxdeformität, ließ sich damit nicht erzielen. Da erschien im Jahre 1885 in Nr. 11 und 12 der Berliner klinischen Wochenschrift die Arbeit von Prof. Julius Wolff: „Über die Ursachen und die Behandlung der Deformitäten, insbesondere des Klumpfußes". Das Studium derselben, die mächtige Überzeugungskraft der Wolffschen Ausführungen riefen in mir die Überzeugung hervor, daß seine Prinzipien der Behandlung des Klumpfußes mutatis mutandis auch auf die Behandlung der seitlichen Rückgratsverkrümmungen übertragen werden müßten, und daß wir nur auf diesem Wege zur Erzielung befriedigenderer Resultate, als bisher, gelangen könnten. Die fundamentalen Lehren dieses Transformationsgesetzes sind bekanntlich die folgenden: „In der äußeren Form funktionierender Knochen, sei diese Form von normaler Beschaffenheit oder sei sie pathologisch verändert, hat man lediglich den Ausdruck der statischen Inanspruchnahme der betreffenden Knochen bei ihrer Funktion zu suchen. Allen funktionierenden Knochen ist eine durch mathematische Gesetze bestimmte funktionelle Gestalt eigen. Wie wir in der normalen Knochenform die funktionelle Anpassung an die normalen statischen Verhältnisse ausgeprägt sehen, so bedeutet die pathologisch veränderte Form funktionierender Knochen nichts anderes, als die funktionelle Anpassung an pathologisch veränderte, statische Verhältnisse. Die Skoliose wäre demnach als funktionelle Anpassung des Brustkorbes an die kraftlose oder lässige zusammengehockte Haltung der oberen Körperhälfte aufzufassen. Während man früher der Ansicht war, daß die Aufgabe der orthopädischen Chirurgie wesentlich in der richtigen Verwendung künstlichen Zugs und Druckes be-

stehe, hat man in Wirklichkeit die therapeutischen Erfolge in derselben einer ganz anderen Kraft zu verdanken, nämlich der modellierenden Kraft des Gebrauchs und Nichtgebrauchs. Diese Modellierarbeit besteht in dem unmittelbaren Nebeneinander von totalem Schwund aller durch eingetretene Veränderungen der statischen Verhältnisse unbrauchbar gewordenen und von radikalem Aufbau neuer, durch dieselben Veränderungen statisch brauchbar werdender Partikelchen. Es wird fortan nicht mehr auf das allmähliche Zurechtdrücken der Deformitäten, überhaupt nicht auf irgendwelche Art der allmählichen Zurückführung der Formveränderung zur normalen Gestalt, sei es durch Manipulationen oder durch Apparate oder durch unvollkommen redressierende Verbände oder dergl. mehr ankommen. Vielmehr wird das Bestreben jedesmal dahin gerichtet sein müssen, gleich im Beginn der Behandlung so schnell, als irgend möglich, richtige statische Verhältnisse herzustellen. Zweitens wird es darauf ankommen, unter diesen wiederhergestellten richtigen statischen Verhältnissen sofort eine möglichst vollkommene Funktion des betreffenden Gliedes zu erzielen. Die Natur besorgt alsdann in nicht zu langer Zeit das weitere von selbst; sie stellt die normale Form und die normale innere Architektur wieder her, weil ausschließlich diese den wiederhergestellten richtigen statischen Verhältnissen entsprechen“ [1]).

Die skoliotische Form der Wirbelsäule ist dadurch zustande gekommen, daß dieselbe längere Zeit hindurch beim Sitzen und Stehen in fehlerhafter, seitlicher Abduktions- und Torsionsstellung gehalten wurde. Dieser unrichtigen statischen Inanspruchnahme hat sich die Wirbelsäule allmählich in äußerer Form und innerer Architektur angepaßt. Zum Zustandekommen bedurfte es wesentlich zweier Faktoren, einmal der fehlerhaften Haltung und zweitens der Funktion in derselben, welche in der Belastung, Tragen des Oberrumpfes besteht. Dieser skoliotischen Säule kommt trotz ihrer pathologischen Form eine bestimmte zweckmäßige, also gewissermaßen physiologische innere Architektur zu, welche die Wirbelsäule befähigt, unter abgeänderten Verhältnissen zu funktionieren. Nennen wir die normale Säule a, die skoliotische b, so konnte aus a nur b werden, durch Funktion unter bestimmten unrichtigen statischen Verhältnissen. Wollen wir nun aus b wieder a herstellen, so dürfte dieses nur dadurch möglich sein, daß wir die mehr oder weniger schnell redressierte Wirbelsäule nun in dieser redressierten Haltung wieder funktionieren

1) Berliner klin. Wochenschr. Nr. 12. Jahrg. 1885.

lassen, ohne welches eine Transformierung der inneren Architektur und damit eine Tragfähigkeit der jetzt gestreckten Wirbelsäule nicht möglich erscheint. Redression und Funktion müssen hiernach Hand in Hand, d. h. nebeneinander, nicht hintereinander hergehen, wenn etwas Ersprießliches herauskommen soll. Haben sich die konstituierenden Elemente der Wirbelsäule der äußeren Form und inneren Architektur der Knochen nach funktionell an die künstlich wiederhergestellten richtigeren statischen Verhältnisse angepaßt, mit anderen Worten hat die redressierte Wirbelsäule die nötige Trag- und Stützkraft wiedererlangt, dann wird, wenn durch eine geeignete Behandlung die Muskulatur hinreichend gekräftigt ist und die sonstigen nötigen hygienischen Postulate erfüllt sind, auch später die Funktion unter annähernd normalen statischen Verhältnissen, und damit eine mehr oder weniger normale äußere Form garantiert sein. Auf diesen fundamentalen Grundsätzen mußte ferner jede rationelle Behandlung der habituellen Skoliose aufgebaut sein. Damit war der Weg von selbst gewiesen. Nun war es auch klar, weshalb die Sayresche Behandlung nicht ausreichen konnte. Durch die einfache Suspension wird in vorgeschrittenen Fällen zwar die Wirbelsäule mehr oder weniger gestreckt, die Rotation und die Thoraxdeformitäten vermag dieselbe jedoch nicht zu korrigieren. Es werden daher auf diese Weise auch nicht annähernd richtige statische Verhältnisse hergestellt, und daher ist auch eine Transformierung zur normalen Gestalt undenkbar. Richtigere statische Verhältnisse können erst geschaffen werden, wenn wir vor allem die Rotation der Säule und die dadurch bedingten Veränderungen der Rippen, den Rücken- und Brustbuckel zu redressieren und durch einen zweckmäßigen Verband für längere Zeit redressiert zu erhalten vermögen. Aber auch dieses wäre unzureichend, wenn die Bedingungen nicht so hergestellt werden könnten, daß in diesem redressierten Zustande die Wirbelsäule gleichzeitig zu funktionieren vermöchte, da wir gesehen haben, daß nur die modellierende Kraft des Gebrauches unter gleichzeitig richtigen statischen Verhältnissen eine für unsere Ziele zweckmäßige Transformierung der skoliotischen Wirbelsäule bewirken kann.

Hierzu bedurfte es natürlich einer vollkommeneren Redressionsmethode, als sie in dem einfachen Sayreschen Suspensionsverfahren gegeben war. Das folgende Verfahren, zu welchem ich gelangte, hat sich mir bisher als sehr praktisch erwiesen. In dem bekannten Beely-

sehen Rahmen[1]) wird der Patient, welcher nur mit einem Trikothemde bekleidet ist und auf einer schmalen Bank sitzt, an Kopf und Armen suspendiert. Die Suspension an den Armen führe ich nach Beely (l. c.) mittelst Leinwandschlingen aus, von denen je eine durch feuchte Binden an der ganzen Ausdehnung des Armes anbandagiert ist. Durch die Verteilung der Suspension an Kopf und Armen wird einmal dieselbe dem Patienten sehr viel erträglicher, so daß mit aller Ruhe ohne Überhastung gearbeitet werden kann; zweiten, bietet sie den großen Vorteil, daß, je nachdem man den einen oder anderen Arm mehr anzieht, jede beliebige, nötige Korrektion am Rumpfe nach links oder rechts zu machen ist. In leichteren Fällen genügt es, den Patienten soweit zu suspendieren, daß er frei schwebt, die Bank also mit dem Gesäße nicht erreicht. Ist eine forciertere Streckung erforderlich, so wird Patient mit Gurten an der Bank befestigt, welche ihrerseits mit dem Erdboden fest verbunden wird. Durch Anziehen der Kopf und Arme extendierenden Seile wird nun an dem Patient die denkbar beste Korrektion des Rumpfes, welche durch Hochschlagen des Trikothemdes zu kontrollieren ist, bewirkt, und mittelst breiter Gipsbinden aus gestärkter Gaze über dem wieder herabgeschlagenen Hemde ein dichter Verband angelegt, der das Becken umfassend so weit als möglich nach unten, nach oben bis zu den Achselhöhlen reicht. Die Bindentouren müssen in der Taillengegend am reichlichsten angelegt werden, da hier der Verband am meisten zu tragen hat. Auf die so angelegten Binden wird ein dicker Gipsbrei reichlich aufgetragen und eingerieben. Jetzt erst, während der Gips im Erstarren ist, erfolgt der wesentlichste Teil der Redression. Nehmen wir den Fall einer rechtskonvexen Dorsal- und linkskonvexen Lumbalskoliose, mit recht bedeutend ausgebildetem rechtsseitigen Rippen- und linksseitigem Brustbuckel und vielleicht noch lateraler Verschiebung des Rumpfes gegen das Becken nach rechts. Ein kräftiger und zuverlässiger Gehilfe, der vor dem Patienten sitzt, umgreift mit beiden Händen das Becken desselben derart, daß die Daumen unterhalb der Spinae anteriores ossium ilium, die übrigen Finger zur Seite und hinter den Hüftbeinen zu liegen kommen und fixiert mit festem Griffe das Becken. Der Operateur zieht noch einmal die drei Seile, welche Kopf und Arme suspendieren, kräftig und die Haltung möglichst korrigierend, an, umgreift dann, während er am besten auf einem weichen Polster an der Erde kniet, mit

1) Siehe Berliner klin. Wochenschr. 1880. Nr. 15: Statt dieses Rahmens kann man jedes höhere Türgerüste, in dessen oberen Querbalken die erforderlichen Haken zur Suspension eingeschraubt sind, benutzen.

seiner rechten Hand den Rippen-, mit der linken Hand den vorderen linken Brustbuckel und führt mit Anspannung aller seiner Kräfte eine energische Rotation des Brustsegmentes der Wirbelsäule des Patienten derart aus, daß er den Rippenbuckel nach vorne, den Brustbuckel nach hinten dreht. Mit dieser Rotationsbewegung muß gleichzeitig eine kraftvolle Kompression ausgeübt werden, welche in diagonaler Richtung wirkt, und den Zweck hat, den verlängerten diagonalen Brustdurchmesser, welcher vom Scheitel des Rippen- zu dem des Brustbuckels geht, zu verkürzen und damit zugleich den verkürzten, entgegengesetzten, diagonalen Durchmesser zu verlängern. Dieser manuellen Rotations- und Kompressionswirkung, welche eine Aufrollung der skoliotischen Wirbelsäule nach links herum, und eine Abflachung resp. Beseitigung der Buckel vollführt, hat der das Becken fixierende Gehilfe mit der Kraft seiner Arme entgegenzuwirken, indem er sich anstrengt, unter steter Fixierung des Beckens eine dem Grade der krankhaften Rotation angemessene Drehung des Beckens und damit der Lendenwirbelsäule im entgegengesetzten Sinne auszuführen. Im gedachten Falle also eine Drehbewegung nach rechts herum, indem er mit der linken Hand die rechte Beckenhälfte nach hinten zu, die linke Beckenhälfte mit der rechten Hand etwas nach vorne zu drücken, bestrebt ist. Es bedarf kaum der Erwähnung, daß bei der Redression auch der seitlichen Verschiebung des Rumpfes gegen das Becken Rechnung zu tragen ist. Ist nun die Aufrollung und Redression in der denkbar besten Weise erreicht, so wird diese korrigierte Haltung, wie in einem Schraubstocke, unverrückt so lange festgehalten, bis der Gips erstarrt ist. Je besser der Gips, desto schneller erfolgt das Hartwerden des Verbandes und desto kürzer die Anstrengung für alle Teile. Nun ist der Patient in der redressierten Haltung in einer unnachgiebigen, starren Hülle eingemauert, und da der Verband ohne viele Polsterung, und dieses ist von der größten Wichtigkeit[1]), weil in einer weichen Polsterung sehr bald eine Verschiebung im Sinne der fehlerhaften alten Haltung eintreten müßte, eng dem Körper anliegt, behält er diese Haltung für die Zeit des jedesmaligen Verbandes beinahe vollständig.

Nachdem der Patient aus der Suspension befreit ist, wird in den Achselhöhlen soviel aus dem Verbande herausgeschnitten, daß die

1) Wenn das Trikothemde nur dem Körper ohne Faltenbildung anliegt, drückt der Verband sehr wenig. Ein Filzstück für die Spinae anterior und die Hüftkämme und eine Polsterung derselben Art für die Achselhöhlen haben mir stets genügt. Decubitus habe ich niemals erlebt.

Arme ohne Zwang herabhängen können. Es ist sehr zweckmäßig, jetzt noch den Verband durch Umlegung weiterer Gipsbinden und Einfügung von Schusterspan oder leichten Zinkblechschienchen zu verstärken. Für sehr wesentlich halte ich es, daß der lateralen Verschiebung des Rumpfes gegen das Becken noch durch eine besondere Vorrichtung entgegengearbeitet wird. Der Gipspanzer streckt die Wirbelsäule und korrigiert die Rotation und Thoraxdeformität sehr gut, die seitliche Verschiebung des Rumpfes gegen das Becken vermag er jedoch nur sehr wenig zu bekämpfen, weil er die Oberschenkel nicht mit fassen kann. Man kann diesem Übelstande aber sehr gut durch das Tragen einer elastischen Bandage, die von der rechten resp. linken Schulter nach dem entgegengesetzten Oberschenkel geführt und dort fixiert erhalten wird, und die seitliche Verschiebung korrigiert, abhelfen. In dem Verbande soll nun der Patient nicht etwa eine sitzende Lebensweise führen oder gar viel liegen, sondern im Gegenteil soviel wie möglich in frischer Luft umhergehen, und jede Arbeit verrichten, die ihm mit dem Verbande möglich ist. Nachts ist der Verband für ihn der beste Lagerungsapparat. Diese Art des Redressements, obwohl kraftvoll und energisch ausgeführt, ist doch durchaus eine schonende. Die Patienten äußern, weder während der Suspension (besonders wohl deshalb, weil dieselbe über Kopf und Arme verteilt ist), noch bei der manuellen Detorsion und Redression, besonders auch nicht bei der Kompression des verlängerten diagonalen Brustdurchmessers, die geringsten Schmerzempfindungen. Die Gewöhnung an die eingezwängte Lage und Haltung im Verbande erfolgt sehr bald. Etwa vorher vorhandene Schmerzen, welche durch die Skoliose bedingt waren, schwinden gewöhnlich sofort. Die Atmung erscheint nicht behindert, ebensowenig als die Verdauung.

Der Verband wird nun einige Wochen getragen, bis die Wirbelsäule und der Thorax sich an die neue korrigierte Haltung adaptiert haben (bis dieselben sich den richtigeren statischen Verhältnissen funktionell angepaßt haben), dann entfernt, Patient gebadet, von neuem suspendiert und unter denselben Manipulationen eine weitere Korrektur der Deformität und Fixierung durch Gipsküraß vorgenommen. Diesem zweiten Verbande folgt nach einiger Zeit der dritte, der vierte und so etappenweise weiter. Ich war in den ersten Fällen selbst darüber erstaunt, zugleich aber auch hocherfreut, wie von Etappe zu Etappe die Korrektur sich immer leichter und vollständiger, besonders auch in bezug auf die Thoraxdeformität, bewerkstelligen läßt. Die Fortschritte in Beseitigung der Deformität sind mit jeder neuen Etappe Patient und dessen Angehörigen so deutlich in die Augen springend, daß die

meisten sich mit Eifer und willig den Unbequemlichkeiten, welche naturgemäß mit einer solchen Behandlung doch immerhin verbunden sein müssen, unterwerfen. Der Zeitraum, in welchem ich bei hochgradigeren Skoliosen, vom ersten Verbande an, den Ausgleich der Verkrümmung bis zu einem annähernd befriedigenden Resultate erreichte, war nicht für alle Fälle gleich. Entsprechend dem Maße, in welchem die Wirbelsäule und die Rippen sich in der pathologischen Stellung fixiert haben, wird naturgemäß in jeder Etappe nur ein entsprechender Grad von Korrektion zu erreichen sein. Auch trugen der größere oder geringere Eifer und die Pünktlichkeit, mit welchen die Patienten sich der Behandlung unterwerfen, zum schnelleren oder langsameren Erfolge bei. Im Durchschnitt brauchte ich bisher 8 bis 9 Monate dazu, wenn die Verbände und das damit jedesmal verbundene Redressement in Zwischenräumen von etwa 4 Wochen gemacht wurden. Ich bekenne aber offen, daß ich bisher noch keinen Fall erlebt habe, wo ich die Etappenverbände nicht noch gern weiter hätte fortsetzen wollen. Es waren eben leider die Patienten und deren Angehörigen früher zufrieden gestellt, als ich selbst.

War nun der Zeitpunkt da, wo die Geraderichtung soweit gediehen war, daß die Patienten mit dem bisher Erreichten zufrieden, weitere geschlossene Verbände nicht mehr tragen wollten, so boten dieselben gewöhnlich folgendes Bild dar. Sie erschienen um ein Bedeutendes größer als zu Beginn der Kur, Thorax- und Rippenbuckel waren mehr oder weniger beseitigt und der Größenzunahme entsprechend die seitlichen Abweichungen der Wirbelsäule vermindert. Weniger zufrieden war ich in früheren Jahren in einzelnen Fällen mit dem Resultate, welches diese Art der Behandlung in bezug auf die seitliche Verschiebung des Rumpfes gegen das Becken erzielen läßt. Den Grund dafür habe ich schon angegeben, bin aber der Überzeugung, daß die Kombination des Gipsganges mit einem elastischen Zugverbande auch hierin eine erhebliche Besserung bringen wird. Der Rücken erscheint in diesem Stadium der Behandlung oft platt und die Schultern in die Höhe gezogen[1]), weil das hohe Hinauf-

1) Beelys (Berliner klin. Wochenschr. Nr. 16. 1880. S. 228) Erklärung hierfür: „Die Schultern werden vom Patienten mit hoch hinaufreichendem Verbande stets hoch und weit nach vorn getragen, so daß der Kopf zwischen den Schultern zu stecken scheint. Es ist dies nicht dadurch bedingt, daß die oberen Ränder des Verbandes unter den Armen in den Achselhöhlen ähnlich wie Krücken die Schultern in die Höhe heben, sondern durch Druck des Verbandes auf die hintere Seite der Schulterblätter, wodurch dieselben nach vorn und oben gedrängt werden, in welcher Richtung auch die Schultern infolge des Widerstandes der Schlüsselbeine, die eine Annäherung an das Brustbein nicht gestatten, ausweichen müssen.

reichen des Verbandes die Schultern für längere Zeit emporgepreßt gehalten hat, ein Nachteil, der sich später bald wieder verliert. Die Rückenmuskulatur und die der Brust sind durch längere Inaktivität sehr atrophisch, daher erscheinen die Patienten abgemagert, obwohl die Gesichtsfarbe frisch und gesund und das Allgemeinbefinden sehr gut sein können. Die Hauptsache ist jedoch erreicht, die Wirbelsäule ist gestreckt und detorquiert, der Thorax hat wieder eine der normalen nahestehende Form angenommen. Selbstredend ist die so atrophische Muskulatur nicht imstande, die jetzt redressierte Wirbelsäule auch dauernd hinreichend statisch richtig zu bewegen und zu stützen. Es wird daher noch für längere Zeit ein Stützkorsett getragen werden müssen, welches das erreichte Resultat sichert. Das Modell zu demselben habe ich stets beim letzten Verbandwechsel genommen. Es wird in der bekannten Weise über einem Gipsguß, welcher den Körper in redressiertem Zustande darstellt, gearbeitet und bietet so die größte Garantie, daß es später sowohl paßt, als auch stützt. Ich habe früher ausschließlich ein Filzkorsett, welches durch Tränken mit Schellacklösung und durch einen Belag mit Stahlschienen eine bedeutende Stützkraft hat, tragen lassen. In vielen Fällen ziehe ich jetzt aber zu diesem Zwecke ein den Hessingschen ähnliches Bügelkorsett vor, wie Herr Prof. Hoffa es auf S. 489 seines Lehrbuches (4. Auflage 1902) abgebildet hat. Es ist den Patienten besonders im Sommer doch sehr viel angenehmer, als die Filzkorsetts, da es als Stoffgrundlage ein weniger warmes und durchlässigeres Material, nämlich Drill, besitzt. Auch dieses Korsett lasse ich ausnahmslos auf einem Gipsmodell arbeiten. Ich kann, wie Herr Prof. Hoffa es tut (l. c.), nicht genug darauf aufmerksam machen, daß alle Stützmieder oder Stoffbügelkorsetts hinten durchaus aus einem Stücke gearbeitet werden müssen, und nicht, wie ich es noch vor einiger Zeit gesehen habe, hinten durch Schnürbänder zusammengehalten werden dürfen. Solche Korsetts sind in bezug auf Stützkraft völlig illusorisch. Jetzt aber ist die Zeit gekommen, die Muskulatur des Kranken sowohl im allgemeinen, wie die des Rückens und der Brust im besonderen durch Massage, Faradisation und besonders Gymnastik so zu kräftigen, daß sie den an sie gestellten Anforderungen gewachsen ist und ein Mißverhältnis zwischen diesen und ihrer funktionellen Leistungsfähigkeit, welches naturgemäß Rezidive veranlassen könnte, ausgeschlossen ist. Die platte Form des Rückens nach beendeter Redression kann eigentlich nicht wundernehmen, da nach allgemeiner Ansicht der angeborene platte Rücken ganz besonders zur Skoliosenbildung disponiert also ein großer Teil der Skoliotischen diesen platten Rücken

vor der Skoliose schon gehabt hat. Es würde also nach der Geraderichtung nur die Form wieder hervortreten, welche in der Anlage schon vorhanden war. Es kommt aber noch hinzu, daß der einzwängende Verband, wenn er auch die Belastung und eine gewisse Funktion, welche nach unserer Auffassung für die Herstellung der normalen Form durchaus unerläßlich sind, nicht ganz aufhebt, dieselben doch naturgemäß vermindert, so daß die antero-posterioren Krümmungen der Wirbelsäule, eine Folge richtiger und ausreichender normaler Belastung, sich nicht gleichzeitig in dem Verbande in der gewiß wünschenswerten Weise ausbilden. Wird dann aber später bei der Funktion die Wirbelsäule statisch stets richtig in Anspruch genommen, so steht nichts im Wege, daß antero-posteriore Krümmungen sich in normaler Weise ausbilden und daß dieselben neben der gekräftigten Muskulatur und dem sonstigen angemessenen hygienischen Verhalten das wirksamste Gegengewicht gegen ein Rezidiv bilden. Ich habe bei der Beschreibung des Redressionsverfahrens den häufigsten Fall einer rechtskonvexen Dorsal- und linkskonvexen Lumbalskoliose angenommen, und brauche nicht zu erwähnen, in welcher Weise bei entgegengesetzten Krümmungen das Verfahren dem Falle entsprechend abzuändern ist. Dieser Behandlungsmethode sind von mir nur Fälle von ausgebildeter Skoliose, d. h. wo neben der Abduktion und Rotation der Wirbelsäule die Thoraxdeformität bereits stärker ausgebildet war, unterzogen worden. Wollen wir heute noch eine Einteilung der Skoliose, die Korrektionsmöglichkeit als Maßstab genommen, in drei Grade machen, so müssen wir uns des Verständnisses wegen vergegenwärtigen, daß sich das Verhältnis des zweiten zum dritten Grade gegen früher etwas verschoben hat. Während als Skoliose ersten Grades die Fälle angesehen wurden, welche sich durch aktive Bewegung, Druck, Streckung (Suspension) völlig ausgleichen ließen, Fälle zweiten Grades, solche waren, bei denen sich hierdurch nur eine Besserung, und Fälle dritten Grades, bei welchen weder durch Druck noch Zug eine wesentliche Stellungsveränderung zu bewirken war, werden wir heute viele Fälle, die früher zum dritten Grade gerechnet wurden, noch zum zweiten Grade zählen müssen, weil durch die gegen früher viel energischere Ausführung der Streckung resp. Detorsion der Wirbelsäule wir noch Fälle korrigierbar finden, welche es früher nicht mehr zu sein schienen. Es würden also, wenn dieser Maßstab angelegt wird, nur die Fälle zum dritten Grade zu rechnen sein, die auch mit den heutigen Methoden ohne Gefahr für den Skoliotischen nicht mehr zu redressieren sind. Wir werden nach dieser Erklärung daher nicht fehlgehen, wenn man auch heute noch in

die Augen springende Resultate nur bei Skoliosen zweiten Grades zu erwarten hat. Selbstredend wird aber jetzt die Zahl der nicht mehr besserungsfähigen Fälle gegen früher eine beschränktere sein.

Durch die Lehren des Transformationsgesetzes inspiriert ist dieses Verfahren also eine Übertragung seiner Konsequenzen auf die Behandlung der skoliotisch deformierten Wirbelsäule. Wie bei der Wolffschen Klumpfußbehandlung wird dabei von allen jetzt üblichen vorbereitenden, mobilisierenden Verfahren durch Apparate usw., die den Zweck haben, das später folgende Redressement um so vollkommener zu machen, abgesehen. Dieses kann um so mehr geschehen, als hier ja nicht die Streckung in forcierter Weise in einer oder in mehreren, aber sehr kurz nacheinander folgenden Etappen (2—3tägigen) beabsichtigt, sondern das Redressement allmählich in längeren Etappen vollführt wird. Daß bei unserem Verfahren solche Vorbereitungen sich erübrigen und das allmähliche Redressement ebenfalls die denkbar beste Korrektion erreicht, davon kann jeder durch den Versuch sich überzeugen. Auch von einer vorgängigen Behandlung der Muskulatur sieht dieses Verfahren ab, weil unzweifelhaft die deforme Wirbelsäule das Hauptangriffsobjekt unserer Behandlung bilden muß, und die noch so ingeniös ersonnenen gymnastischen Übungen die Tatsache nicht aus der Welt schaffen können, daß die noch nicht redressierte Wirbelsäule dabei unter statisch unrichtigen Verhältnissen funktionieren muß. Die Wirbelsäule zur möglichsten Norm zu transformieren, die transformierte dem Gebrauch der Muskeln zu überliefern, diese Losung bestimmt uns, die Behandlung der Muskulatur, d. h. die Übung derselben, an zweite Stelle zu setzen[1]), sie dann aber unter besseren statischen Verhältnissen um so energischer und mit besseren Aussichten zu betreiben.

Das beschriebene Verfahren wird, wenigstens in einer Reihe von Fällen, vielleicht in den meisten[2]), der ersten Forderung in der Behandlung der Deformitäten, richtige statische Verhältnisse zu setzen, gerecht. Obwohl es ein schonendes ist, gestattet es doch eine sehr bedeutende Einwirkung auf die deformierte Wirbelsäule im Sinne der Korrektion, die groß genug ist, um vorbereitende, mobilisierende Ver-

1) Jedoch steht nichts im Wege, schon im Etappenverbande die Muskulatur des Rückens und der Brust durch in dem Verbande eingeschnittene Fenster zu faradisieren und so dem Muskelschwunde bereits in dieser Periode der Behandlung entgegenzuarbeiten.

2) Eine Ausnahme dürften die Fälle machen, wo eine Beckenasymmetrie besteht, welche sich durch das Redressement natürlich nicht ausgleichen läßt, und richtige statische Verhältnisse zu schaffen, verhindert.

fahren, welche nur einen Zeitverlust bedeuten würden, entbehren zu können. Der größte Vorteil und Vorzug scheint mir aber darin zu liegen, daß mit der Wiederherstellung der richtigeren statischen Verhältnisse durch den Etappenverband auch der zweiten Forderung, der sofortigen Möglichkeit der Funktionsausübung, wenn auch in etwas beschränkterem Maße, genügt wird. Dasjenige Verfahren wäre das idealste, welches bei vollster Fixierung der durch das Redressement erreichten Korrektion eine vollständige Funktion der Wirbelsäule, wie sie ihr normal zukommt, gestatten würde. Da dieses Problem vor der Hand nicht gelöst ist und wohl niemals zu lösen sein wird, so müssen wir uns mit dem bescheiden, was wir zu tun vermögen. Wenn auch der Etappenverband die Bewegung nach vorne und zur Seite fast bis zur Aufhebung beschränkt, so hebt er doch, falls wir nur denselben in den Achselhöhlen genügend ausschneiden, die Belastung der Wirbelkörper im Sitzen, Stehen und Gehen und Rotationsbewegungen um die senkrechte Achse nicht auf. Sind die Lehren Wolffs bezüglich des Transformationsgesetzes richtige, und ich glaube, daß sie es sind, so müssen sie natürlich für alle Deformitäten gültig sein und auch für die Behandlung der skoliotisch deformierten Wirbelsäule Gesetzeskraft haben. Wenn also lediglich die Funktion unter bestimmten statischen Verhältnissen die äußere Form und innere Architektur bestimmt, so kann es nur wiederum die Funktion sein, die unter künstlich von uns abgeänderten, jetzt richtigen Verhältnissen die fehlerhafte Knochenform in die normale umgewandelt. Von diesem Standpunkte aus kann es daher nicht richtig sein, die Wirbelsäule in dem redressierenden Verbande oder in den sog. Detorsionskorsetts entlasten zu wollen, ihr das Gewicht des Kopfes und Rumpfes durch eine Stütz- und Streckvorrichtung für den Kopf, wie es bei der Spondylitis geschieht, abzunehmen. Es ist dieses gleichbedeutend damit, die Wirbelsäule nun jeder Funktion zu berauben. Nur von dem Zusammenwirken beider Faktoren: der Funktion unter richtigen statischen Verhältnissen können wir die Transformation der äußeren Form und inneren Architektur erwarten, welche allein der redressierten Wirbelsäule wiederum diejenige Stützkraft verleiht, welche zu einem dauerhaften Resultate nötig ist. Hier muß meines Erachtens ein prinzipieller Unterschied in der Behandlung der Spondylitis und der Skoliose gemacht werden. Während es bei der Spondylitis darauf ankommt, die Wirbelsäule zu entlasten und ruhig zu stellen, ihr das Gewicht des Kopfes und Rumpfes abzunehmen, damit die durch den entzündlichen (tuberkulösen) Prozeß erweichten und eitrig eingeschmolzenen Wirbelkörper und damit die ganze Säule

nicht noch mehr einknicken und in sich zusammensinken, und durch den Druck der erkrankten Teile aufeinander die Heilung unmöglich ist, was durch den Jurymast in vorzüglicher Weise geleistet wird, ist die Aufgabe bei der Skoliose eine andere. Hier handelt es sich nicht um einen entzündlichen Zustand der Wirbelkörper, Bänder und Gelenke, sondern um eine funktionelle Anpassung mehr oder weniger normaler Teile an unrichtige statische Inanspruchnahme. Hier ist es nicht unsere Aufgabe, ruhig zu stellen und zu entlasten, sondern die Belastung, die Funktion in statisch richtige Bahnen zu lenken. In seinem Lehrbuche der orthopädischen Chirurgie (1902, S. 497) sagt Herr Prof. Hoffa bei Besprechung der Wullsteinschen Methode, nachdem er von dem überraschenden momentanen Effekt gesprochen: „Andererseits kann man es aber auch erleben, daß nach Ablauf einiger Monate nach Abnahme des Gipsverbandes der Zustand schlechter ist als vorher. Die Wirbelsäule fällt dann ganz in sich zusammen und hat jeden Halt verloren". Etwas Derartiges habe ich bei meiner Behandlung in den vielen Jahren nicht erlebt; habe aber auch niemals weder den Kopf mit eingegipst noch eine Kopfstütze tragen lassen. Liegt es da nicht nahe, daran zu denken, daß durch Abnahme der Rumpf- und Kopflast, d. h. durch Ausschaltung der Funktion in der zwar redressierten Wirbelsäule der Aufbau neuer, statisch erforderlich gewordenen Knochenbälkchen verhindert worden ist, und der Säule daher die nötige Stützkraft später fehlte.

Ein anderer Punkt verdient noch eine Besprechung. Es ist von mancher Seite in der Behandlung der Skoliose „das Postulat erhoben worden, daß man die Skoliose in ihr Gegenteil umkrümmen und dann die umgekrümmte, gewissermaßen deskoliosierte Haltung im Gipsverbande fixiert werden müsse" [1]). Für unseren, den Lehren des Transformationsgesetzes entnommenen Standpunkt kann dieses Postulat nicht bestehen. Wir sind der Ansicht, daß die skoliotische Wirbelsäule in der völlig gestreckten und redressierten Stellung sich in der statisch günstigsten Lage befindet und daß sie, in dieser Stellung zur Funktion gebracht, die besten Aussichten zur Restitutio ad integrum hat. Gipsen wir die in das Gegenteil umgekrümmte Wirbelsäule ein und nehmen ihr das Gewicht des Rumpfes und des Kopfes durch eine Kopfstütze ab, so besteht allerdings wohl kaum die Gefahr, daß die Skoliose in das Gegenteil transformiert wird (d. h., daß aus einer Skoliosis dorsal. dextr. lumbal. sinistr. eine dorsal. sinistr. lumbal. dextra wird) weil zur funktionellen Anpassung an die fehlerhafte Stellung, in welcher sich

1) Hoffa l. c. S. 481.

die ins Gegenteil umgekrümmte Wirbelsäule doch jedenfalls befindet, die statische Inanspruchnahme fehlt. Ließen wir sie in der ungekrümmten Haltung aber längere Zeit funktionieren, also unter statisch wieder unrichtigen Verhältnissen, so hieße das nicht die Wirbelsäule restituieren, sondern aus einer in die entgegengesetzte fehlerhafte Form überführen. Was für eine Wunderkraft die ins Gegenteil umgekrümmte und im Verbande fixierte Wirbelsäule nun mit einem Male zur normalen Form transformieren soll, ist nicht recht einzusehen. Von dieser Überlegung ausgehend habe ich niemals bei der Redression im Etappenverbande eine Überkorrektion zu erstreben gesucht.

Das Redressement der Wirbelsäule wird von einer Anzahl von Orthopäden in eigens dazu konstruierten Apparaten ausgeführt. Zur Streckung bedienen sich fast alle der Suspension[1]) wie sie Sayre angegeben hat. Zur Detorsion und Redression der Buckel werden entweder besondere Rahmen in Verbindung mit Bindenzügel (Hoffascher Detorsionsrahmen) oder elastische Spiralzügel (Lorenz) oder stellbare Pelotten (wie in dem Wullsteinschen Apparate) angewendet. Herr Dr. A. Schanz in Dresden bewirkt in seinem zum forcierten Redressement konstruierten, dem Beelyschen ähnlichen Redressionsapparate die Korrektur auf manuellem Wege[2]). Ich für meinen Teil habe nach meinen bisherigen Erfahrungen und Erfolgen keine Veranlassung, von der manuellen Redression abzugehen. Ich gebe gerne zu, daß es in so sinnreich konstruierten Apparaten durchaus möglich ist, in befriedigender Weise die drei Indikationen für das Redressement (Streckung, Detorsion und Beseitigung der lateralen Rumpfverschiebung) zu erfüllen, habe aber die Überzeugung, daß die geübte Hand des Arztes den bis jetzt vollkommensten derartigen Redressionsapparaten noch überlegen ist, in demselben Maße wie die Vielseitigkeit des Apparates, den wir in unsern Händen haben, von keiner Maschine bisher übertroffen werden kann. So vollkommen, wie wir mit den Händen die verbogene Wirbelsäule dem jedesmal vorliegenden Grade entsprechend zu drehen, die gerade notwendige Kompression zur Verkürzung des diagonalen, den Scheitel des Rücken- und Brustbuckel verbindenden Durchmessers auszuüben vermögen, mit einem Worte die Exaktheit der jedesmal notwendigen Korrektion und der dazu gerade notwendigen Kraft — dieses wird durch keine Maschine, keinen noch so vollkommenen Apparat erreicht, geschweige denn übertroffen werden. Und schließlich der größte Vorteil: solche teueren

1) Von Nebel ist ein Schwebelagerungsapparat konstruiert, um in liegender Stellung dem Patienten die Anlegung des Korsetts zu erleichtern.

2) Über das Skoliosenredressement. Berliner klin. Wochenschr. 1902. Nr. 45.

Apparate können sich nicht im Besitze eines jeden Arztes, der sich gerne mit der Behandlung der Skoliose beschäftigen möchte, befinden; seine Hände aber hat jeder bereit und kann sie durch Übung schulen, kräftigen und geschickter machen. Gerade der Vorzug des geschilderten Verfahrens, daß es uns unabhängig von einem großen Apparate macht, verleiht demselben die Möglichkeit, Allgemeingut aller Ärzte, die es ausüben wollen, werden zu können. Das manuelle Redressement ist jedenfalls das kompendiöseste und dennoch das vollkommenste Verfahren, welches uns bis jetzt zur Verfügung steht. Der Umstand, daß wir das eigentliche und hauptsächlichste Redressement erst im Momente des Erstarrens des Gipses vorzunehmen nötig haben, unterstützt und erleichtert unser Handeln ungemein.

Nach Julius Wolff transformieren sich die deformen Knochen und Gelenke nicht nur in der Zeit der Jugend und des Wachtums bei wiederhergestellten richtigen statischen Verhältnissen unter der modellierenden Kraft des Gebrauches, sondern dieses Gesetz hat auch für den erwachsenen Menschen Gültigkeit. „Der Härtegrad des Knochens, seine Elastizität, seine Komprimierbarkeit, seine Dehnbarkeit und seine Altersverhältnisse kommen dieser therapeutischen Kraft (der modellierenden Kraft des Gebrauches) gegenüber ganz und gar nicht in Betracht; denn der allerhärteste Knochen der Erwachsenen verhält sich ihr gegenüber nicht anders als der Knochen des Kindes, ja, man darf sagen, nicht anders, als wäre er von Wachs.“ „Da es sich ergeben hat, daß der hier erörterten therapeutischen Kraft gegenüber die Knochen jugendlicher und erwachsener Individuen sich vollkommen gleich verhalten, werden fortan nicht bloß jugendliche, sondern auch ganz ebenso die erwachsenen Individuen Objekte der orthopädischen Behandlung sein müssen“ [1]). Dieses seine eigenen Worte. Inwieweit sich das auch bei den schwersten Formen der Skoliose ausgewachsener Individuen bewahrheitet und verwirklichen läßt, darüber besitze ich leider keine genügenden Erfahrungen, da so hochgradig verwachsene Individuen sich mir für eine orthopädische Behandlung jenseits der Wachstumsgrenze noch nicht dargeboten haben. So wird es wohl vielen Ärzten ergangen sein. Derartige Individuen sind entweder gegen ihre Verbildung gleichgültig, oder es sind solche, die in jüngeren Jahren und im Beginn des Leidens selbst von vorzüglichen und berühmten Orthopäden behandelt wurden, welche aber aus Unverstand oder sonstigen Beweggründen die Behandlung zu frühzeitig abbrachen und dann in jenen bekannten traurigen Zustand gerieten. Unzweifel-

1) Berliner klin. Wochenschr. 1885. Nr. 12.

haft wird man in Zukunft auch die schlimmsten Formen der Skoliose im Vertrauen auf die unermeßliche Größe der transformierenden Naturkraft therapeutisch in Angriff nehmen müssen, und nur die Erfahrungen selbst können hier ausschlaggebend sein, keine aprioristischen Erwägungen und Bedenken. Trotzdem habe ich nach meinen bisherigen Erfahrungen bei Skoliotischen in der Wachstumsperiode und nahe am Ende derselben die Überzeugung, daß das Wachstum ein mächtiger Faktor ist, der unser auf den bisher erörterten Grundlagen aufgebautes Handeln in hohem Maße unterstützt. Daß der transformierende Prozeß unter dem Einfluß des Wachstums sich schneller und wirkungsvoller vollziehen muß, als wenn ein Wachstum nicht mehr stattfindet, das scheint mir reine Vernunft allein zu lehren. So sahen wir denn auch hochgradige skoliotische Kranke, die blaß und elend aussahen und welche offenbar im Wachstum zurückgeblieben waren, von neuem aufblühen und im Wachstum mit einem Male ungeahnte Fortschritte machen, wenn durch die Behandlung die Skoliose gebessert oder nahezu beseitigt war. Hier ist zwar die Behandlung dem Wachstum zugute gekommen, aber die noch vorhandene Möglichkeit des Wachstums unzweifelhaft auch der schnelleren Besserung der Skoliose. Dem Eindruck, daß die Skoliose das Wachstum durch Verschlechterung des Allgemeinbefindens und der Körperkonstitution beschränkt, kann man sich doch nicht entziehen. Bei hochgradiger Skoliose bleiben daher solche Individuen an und für sich im Knochenwachstum zurück, und dieses kann jenseits der Wachstumsgrenze sicher nicht mehr eingeholt werden, wenn es auch gelänge, die Deformität selbst sehr wesentlich zu bessern. Einige solcher Fälle habe ich erlebt. Unter der redressierenden Behandlung, die allerdings nur kurze Zeit fortgeführt werden konnte, besserte sich die Skoliose, die Individuen erschienen aber nur sehr unerheblich größer und würden es auch nicht viel mehr geworden sein, wenn die Behandlung länger fortgesetzt worden wäre. Die günstigsten Fälle für die Behandlung werden daher immer die noch in der Wachstumsperiode begriffenen sein.

Resumiere ich kurz die Aufgaben, welche wir heute auf Grund unserer wissenschaftlichen und empirischen Kenntnisse in der Behandlung der vorgeschrittenen Fälle der habituellen Skoliose zu erfüllen haben, so sind es für mich die folgenden: Wir haben ebenso wie bei anderen Deformitäten, z. B. dem Klumpfuß, vor allem richtige statische Verhältnisse zu schaffen, d. h. die Wirbelsäule zu strecken, zu detorquieren und die seitliche Verschiebung zu beseitigen, sofort und gleichzeitig aber für eine möglichst vollkommene und für viele Monate möglichst ungestörte Funktion (soweit dieses eben er-

reichbar ist), unter diesen von uns künstlich hergestellten richtigeren statischen Verhältnissen zu sorgen. Dieses vermögen wir vor der Hand in keiner vollkommeneren und vor allem in keiner schonenderen Weise als durch das Redressement und den portativen, geschlossenen Gipsverband (Etappenverband [1]). Dazu ist es aber notwendig, daß keine Umkrümmung der Skoliose bewirkt und die Last des Rumpfes und Kopfes der Wirbelsäule nicht abgenommen, die Wirbelsäule also von ihrer Funktion des Tragens nicht ausgeschlossen wird. Nachts ruhen die Patienten in den Verbänden. Sind diese Bedingungen erfüllt, dann schwinden binnen einer bestimmten Zeit der Rippen- und Brustbuckel, und unter der von uns künstlich hergestellten, richtigen statischen Inanspruchnahme stellt sich eine wieder annähernd normale, äußere funktionelle Form der Wirbelsäule und, wie wir wohl annehmen dürfen, eine dieser äußeren Form zweckentsprechende innere Architektur der Wirbelkörper wieder her. Auch in dieser Zeit (d. h. schon im Etappenverbande) ist es bereits möglich, dem Muskelschwunde dadurch entgegenzuarbeiten, daß man Fenster in den Gipsverband an geeigneten Stellen anlegt, um durch diese hindurch die Muskulatur des Rückens und der Brust durch den faradischen Strom in passive Übung zu bringen. Nachdem die denkbar beste Korrektion in den Etappenverbänden erreicht ist, werden die geschlossenen Verbände mit abnehmbaren Stützkorsetts vertauscht und jetzt die Muskeln energisch durch gymnastische Übungen, Massage und Faradisation gekräftigt. Diese Behandlung muß, um wirkliche Dauererfolge zu erzielen, jahrelang fortgesetzt werden, und eine entsprechende Allgemeinbehandlung (innerlich Phosphor, Eisen usw.) unter richtigen sonstigen hygienischen Verhältnissen nicht vernachlässigt werden. Lagerungsvorrichtungen nach allgemeinen orthopädischen Grundsätzen für die Nacht können zur Erhaltung des Erreichten nur nützlich sein.

Wenn ich nun angeben soll, was nach meinen bisherigen Erfahrungen, die einen Zeitraum von 18 Jahren umfassen (1885—1903) sich durch dieses Verfahren erreichen läßt, so möchte ich es folgendermaßen präzisieren: Es ist unzweifelhaft, daß man selbst bei bereits vorgeschrittenen Graden von Skoliosen, die sich noch in der Wachstumsperiode befinden, durch das redressierende Verfahren in Etappen

1) In welchem die Patienten viele Monate umhergehen, eventuell bei seitlicher Verschiebung des Rumpfes mit der oben beschriebenen elastischen Bandage.

2) Die aber durchaus auf Gipsmodellen, welche den Körper in redressivem Zustande darstellen, anzufertigen sind.

innerhalb einer vorher nicht mit Sicherheit zu bestimmenden Zeit (8—10 Monaten) sehr erhebliche Thoraxdeformitäten zur Rückbildung bringen und die Wirbelsäule, wo es überhaupt noch möglich ist, in eine der normalen ähnliche Form überführen kann. Diese Form läßt sich dann, wenn die Patienten noch für lange Zeit in ärztlicher Beobachtung bleiben, fleißig gymnastische Übungen machen und vor allen Dingen feste Stützkorsetts tragen, welche für dauernde richtige statische Verhältnisse sorgen, auch erhalten. Ich bezweifle auch nicht, daß wir auf diesem Wege öfter Dauerresultate erzielen würden, wenn eben die Patienten und deren Angehörige zur dauernden Behandlung zu bewegen wären. Bei der Mehrzahl ist, wenigstens soweit meine Erfahrungen reichen, leider diese Ausdauer nicht vorhanden. Eine lange orthopädische Behandlung ist mit vielen Unbequemlichkeiten für die Patienten und mit Kosten für die Angehörigen verknüpft, und wird daher die Behandlung nur zu oft eher abgebrochen, als es im Interesse des dauernden Erfolges zu wünschen wäre. Die Patienten entziehen sich zu bald der Behandlung und vielleicht gerade deshalb, weil die schnellen, oft so überraschenden Formverbesserungen sie blenden und die Vorstellung erwecken, daß nun genug erreicht ist, wenn ihnen äußerlich, besonders auch unter Zuhilfenahme kleiner Toilettenkunststücke, nichts mehr anzusehen ist, nicht daran denkend, daß später ein Teil des Erreichten wieder verloren gehen kann. Die Korsetts werden zuerst ab und zu, dann dauernd abgelegt, die gymnastischen Übungen, Massage usw. nicht mehr regelmäßig fortgesetzt, endlich vorzeitig ganz aufgegeben, und so geht in der Tat mit der Zeit ein bestimmter Bruchteil des Erreichten wieder verloren. Es scheint mir daher ebenso unrichtig zu sein, zu schnell von Dauerresultaten zu sprechen, als es unrichtig ist, falls nach zuerst ausgezeichneten Redressionsresultaten man nach Jahren doch noch einen gewissen Grad von Skoliose findet, dieses der Behandlungsmethode zur Last legen und ableugnen zu wollen, daß noch bessere Resultate erzielt worden wären, wenn die Behandlung länger fortgesetzt hätte werden können. Die Natur des uns beschäftigenden Leidens bedingt eben, daß nur durch eine sehr lange fortgesetzte Nachbehandlung das zuerst schnell Erreichte dauernd gesichert werden kann. Auch bei der Klumpfußbehandlung ist es nicht anders. Daß sich durch ein paar Etappenverbände und ein Stützkorsett keine Dauerresultate erzielen lassen, ist allerdings klar, und wird von keinem Einsichtigen erwartet werden. Solche betrübenden Erfahrungen fallen nicht der Methode zur Last, mit der wir, das ist meine vollste Überzeugung, uns auf dem richtigen Wege befinden. Ich will dieses nur durch einen

Fall meiner Praxis illustrieren. Fräulein A. aus B. wurde in ihrem 15. Lebensjahre, im Jahre 1894, in meine Behandlung gegeben. Das junge Mädchen machte damals einen ungemein traurigen Eindruck. Sie hatte eine der hochgradigsten Skoliosen, die ich je in Behandlung genommen hatte, mit sehr bedeutendem Rippen- und Brustbuckel, sah blaß und elend aus und befand sich in einer sehr gedrückten Gemütsstimmung. Ich behandelte sie ohne jede vorangehende Mobilisierung der Wirbelsäule mit dem beschriebenen redressierenden Verfahren, und da in den Etappenverbänden die Fortschritte so sichtliche waren, unterzog sie sich sehr eifrig der Behandlung. In 5 Etappenverbänden waren innerhalb von ca. 8 Monaten die Brust- und Rippenbuckel fast vollständig geschwunden. Das Mädchen erholte sich kolossal und hatte in dem kurzen Zeitraum an Größe so zugenommen, daß sie in der Tat gegen früher kaum wieder zu erkennen war. Nach Abnahme des letzten Verbandes wurde sie im Turnen unterrichtet und erhielt ein Filzschienenkorsett. Dann aber entzog sie sich der weiteren Behandlung, offenbar mit dem Einrichten zufrieden und ich habe sie viele Jahre nicht gesehen. Im vergangenen Jahre bat ich sie, behufs Feststellung des definitiven Resultates zu mir zu kommen, und konnte am 7. April 1902 folgendes konstatieren. Es besteht noch eine geringe Scoliosis dorsal. dextr., lumbal. sinistr. mit geringer Thoraxdeformität und etwas seitlicher Verschiebung des Rumpfes gegen das Becken nach rechts. Das Mädchen ist sehr stark und kräftig, von ziemlich großer Statur, in blühendem Allgemeinbefinden und heiterer Stimmung. Obwohl hier noch immer ein gewisser Grad von habitueller Skoliose vorhanden ist, so muß dieses Resultat, das in diesem Zustande natürlich als ein dauerndes angesehen werden muß, für denjenigen als ein ganz hervorragendes bezeichnet werden, welcher die Patientin vor 9 Jahren in dem beschriebenen desolaten Zustande gesehen hat. Keine andere Methode als die redressierende wäre imstande gewesen, eine so hochgradige Skoliose, die in kurzer Zeit sich wahrscheinlich irreparabel fixiert hätte, so schnell zur Transformation zu führen, daß damals in dem Stützkorsett äußerlich eine Deformität kaum noch sichtbar war. Da die Behandlung zu frühzeitig abgebrochen wurde, ging ein Teil des Erreichten später wieder verloren. Das wirklich Erreichte aber im Vergleich zu dem Grade der bestandenen Deformität berechtigt zu dem Schlusse, daß das Resultat ein bei weitem besseres gewesen, ja, daß vielleicht eine Restitutio ad integrum eingetreten wäre, wenn Patientin die Behandlung noch mehrere Jahre hätte fortsetzen lassen. Dieser Fall ist mir auch deshalb so interessant gewesen, weil ich an ihm unter der Besserung

der Skoliose das Wiedererwachen des Knochenwachstums so eklatant zu beobachten, Gelegenheit hatte.

So stehen wir denn heute selbst den vorgeschritteneren Fällen von Skoliose nicht mehr so machtlos gegenüber, wie früher und diese Erfolge können nicht mehr ein Monopol von einzelnen Wenigen, sondern dank der Einfachheit der Methode Gemeingut aller Ärzte sein. Sollten trotzdem ab und zu die Erfolge auch noch jetzt, und wahrscheinlich ebenso später hinter den Erwartungen der Aerzte zurückbleiben, so liegt dieses nicht mehr an der Unvollkommenheit der uns heute zu Gebote stehenden Methoden, sondern nur zu oft an der Indolenz und dem unverständigen Widerstande derjenigen, an denen sie in Anwendung zu ziehen sind.

XV.

Über die Regeneration der unterbundenen Saphena[1]).

Von

Prof. G. Ledderhose in Straßburg.

(Mit 2 Abbildungen.)

Velpeau hat Mitte des vorigen Jahrhunderts zuerst die Behauptung aufgestellt, daß auch die vollkommene Durchschneidung einer Vene kein Hindernis für die Wiederherstellung ihrer Kontinuität bilde, daß vielmehr das durchschnittene Gefäß wieder zusammenwachsen, und daß so seine Kontinuität wiederhergestellt werden könne. Als er dann 1862 in der Pariser chirurgischen Gesellschaft einen Fall mitteilte, bei dem sich 15 Jahre nach der Exzision von Varizen in der Höhe der Femurepiphyse die Vene reproduziert, regeneriert und die varikösen Erweiterungen sich als nicht geheilt erwiesen hatten, fand er lebhaften Widerspruch, indem man nicht anerkennen wollte, daß eine Regeneration erfolgt sei, vielmehr seine Beobachtung durch eingetretene Erweiterung kollateraler Venenäste zu erklären suchte.

Im Jahre 1860 berichtete v. Langenbeck[2]) von einem jungen Manne, bei dem er die sehr stark erweiterte Saphena in der Länge von fast 10 cm mit Unterbindung des oberen und unteren Endes exstirpiert hatte. Ein Jahr später fand sich im Bereich der Exstirpationsnarbe ein neuer Venenkanal von der Dicke eines Rabenfederkieles, welcher die beiden Enden der vollständig wegsam gebliebenen Saphena miteinander verband. Gegen diese Darstellung hat sich sehr energisch Minkiewitsch[3]) gewendet, welcher auf Grund von Tierexperimenten zu dem Schlusse gelangt war, daß sowohl nach einfacher Durchschneidung (mit Unterbindung der Enden) als

1) Nach einem auf der Kasseler Naturforscherversammlung (September 1903) gehaltenen Vortrage.

2) Archiv f. klin. Chirurgie. I. 1860.

3) Virchows Archiv. XXV u. XLVIII. 1862 u. 1869.

nach Ausschneidung der Venen sich die Enden voneinander entfernen, und daß eine Regeneration des Venenstammes nicht eintritt. Vielmehr vernarben nach ihm die Enden und wachsen an die nahe gelegenen Teile an. Andererseits aber erweitern sich alle, auch die unbedeutendsten, oft kaum bemerkbaren venösen Gefäße, die aus den Venenwänden hervorgehen, treten miteinander in Verbindung und schaffen so einen neuen Blutlauf, welcher den zentralen und peripheren Teil der durchschnittenen Vene, mit Umgehung der unterbundenen, vernarbten Stümpfe, wieder miteinander in Verbindung bringt. Nach diesen Untersuchungen von Minkiewitsch hat man allgemein angenommen, daß sich eine unterbundene und durchschnittene Vene nicht wieder regenerieren könne.

Seitdem Trendelenburg[1]) 1890 durch seine auf Grund neuer physiologischer Tatsachen erfolgte Empfehlung der Saphenaunterbindung bei Unterschenkelvarizen die Anregung zu einer außerordentlich großen Anzahl dieser Operationen gegeben hat, ist auch wieder die Frage aktuell geworden, ob sich der durch die Unterbindung und Durchschneidung der Saphena unterbrochene Blutlauf wiederherstellen kann. Trendelenburg selbst äußert sich in dieser Beziehung in seiner ersten Arbeit so: „Nach der Durchschneidung der Vene braucht man eine Regeneration des Stammes natürlich nicht zu fürchten. Ältere, entgegenstehende Beobachtungen beruhen sicher auf Täuschung. Man wird den zweiten Stamm einer doppelten Vene für den regenerierten einfachen Stamm gehalten haben."

In der Folge haben fast alle Autoren, welche über die Resultate der Trendelenburgschen Saphenaunterbindung sich vernehmen ließen, von in einem gewissen Prozentsatz beobachteten Mißerfolgen berichtet, indem die durch die Varizen bedingten Beschwerden von neuem auftraten, oder bereits abgeheilte Ekzeme und Unterschenkelgeschwüre wieder näßten bezw. aufbrachen. In diesen Fällen ließ sich dann meist nachweisen, daß im Gebiete der durchschnittenen Saphena einer oder mehrere Venenstämme sichtbar waren, welche das Blut zentralwärts leiteten und auch den bekannten Trendelenburgschen Versuch positiv ausfallen ließen. Da die betr. Beobachter von der Vorstellung ausgingen, „daß an eine wiederhergestellte Wegsamkeit der durchschnittenen Saphena nicht gedacht werden könne", suchten sie ihre Befunde durch die Annahme zu erklären, daß bei ausnahmsweise vorhandener Doppelbildung der Saphena nur ein Stamm unterbunden, oder daß nur ein Seitenast, nicht aber der Haupt-

1) Beiträge zur Chirurgie. VII.

stamm der Saphena bei der Operation gefunden worden sei. In anderen Fällen wird die Herstellung eines kollateralen venösen Kreislaufs um die Unterbindungsstelle herum angenommen. Grzes[1]) erklärt in einem der von ihm aus der Innsbrucker Klinik mitgeteilten Fälle, daß das Rezidiv nur durch eine Regeneration des früher unterbundenen Stammes der Saphena bedingt sein könne, ohne daß zur Bestätigung dieser Vermutung eine zweite Operation ausgeführt worden wäre.

Am genauesten hat Perthes[2]) (Trendelenburgsche Klinik) die Ursachen der Rezidive nach Saphenaunterbindung gewürdigt. Unter 41 nachkontrollierten Fällen kamen 9 Rezidive zur Beobachtung. In 7 von diesen Fällen war durch mehrere Venenäste, welche sich erweitert hatten, ein Kollateralkreislauf neben der Unterbindungsstelle zustande gekommen, der das Varizengebiet wieder in direkte Verbindung mit dem rechten Herzen setzte. Bei einem weiteren Patienten zeigte sich 5 Jahre nach der Unterbindung der Saphena von neuem stärkere Füllung der Varizen, die rasch zunahm und auch bald wieder die alten hochgradigen Beschwerden veranlaßte. Es fand sich an der Stelle der Unterbindung und Durchschneidung ein zirkumskriptes, talergroßes Varizenkonvolut. Bei der Exstirpation desselben zeigte sich, „daß von dem erweiterten, zentralen Ende der Saphena mehrere Ausläufer nach unten sich erstreckten. Sie endeten zum Teil blindsackartig; einer aber, der weiteste, umkreiste eng die Unterbindungsstelle und kommunizierte mit dem ebenfalls erweiterten, peripheren Ende der Saphena". Bei dem 9. Fall von Rezidiv, der nicht zur Nachoperation kam, bestand eine Verbindung der beiden getrennten Hälften der Saphena durch einen einzigen, die alte Unterbindungsstelle in kleinem Halbkreise umgebenden Ast.

In diesen Beobachtungen wird also eine Kommunikation der beiden Stümpfe der unterbundenen und durchschnittenen Saphena durch einen oder mehrere, von dem zentralen Ende ausgehende, die Unterbindungsstelle umkreisende Ausläufer bezw. Seitenäste angenommen, im Sinne der Minkiewitzschen Versuchsresultate.

Ich habe im ganzen in über 100 Fällen die Unterbindung und Durchschneidung der varikösen Saphena ausgeführt; zweimal kam es im Anschluß an die Operation zu Phlebitis und Thrombose; im übrigen waren die erreichten Resultate als günstige zu bezeichnen, wenn auch von denjenigen, zumal älteren Patienten, bei welchen

1) Beiträge zur Chirurgie. XXVIII.
2) Deutsche med. Wochenschr. 1895.

gleichzeitig mit der Unterbindung eine operative Behandlung von Beingeschwüren ausgeführt worden war, doch im Laufe der Zeit eine nicht geringe Zahl mit wieder aufgebrochenen Geschwüren zur Vorstellung gelangte. Die Untersuchung der Unterbindungsstelle der Saphena ergab wiederholt dünnwandige Varizen unter der Narbe, die nach oben und unten mit Venenstämmen in Verbindung standen. Meist ließ sich deutlich das Blut aus einem oberen, der Saphena entsprechenden Stamm unter der Narbe her in den peripheren Teil der Saphena hineinstreichen, auch der Trendelenburgsche Kompressionsversuch fiel mehrfach positiv aus. Aber es konnte durch die äußere Untersuchung kein sicheres Urteil darüber gewonnen werden, in welchen Bahnen sich der durch die Unterbindung unterbrochene Blutlauf wiederhergestellt hatte.

In zwei Fällen jedoch ließ sich durch eine sorgfältige Präparation bei Gelegenheit der vorgenommenen Nachoperation einwandfrei feststellen, daß hier nicht durch kollaterale Bahnen mit Umgehung der Unterbindungsstelle zwischen den beiden Stümpfen der Saphena eine Verbindung wiederhergestellt war, sondern daß die unterbundenen Enden selbst für den Blutstrom durchgängig geworden und geradlinig miteinander in Verbindung getreten waren. Dieser Befund scheint mir nicht nur für die Frage der Saphenaunterbindung, sondern auch im allgemeinen für die Frage der Gefäßregeneration von Bedeutung zu sein und widerlegt positiv die älteren und neueren Behauptungen von der Unmöglichkeit einer Wiederherstellung des Blutlaufes zwischen den Enden unterbundener und durchschnittener Venen.

Meine beiden Beobachtungen verhielten sich folgendermaßen:

Fall I. Bei einem 52jährigen Patienten war die variköse Saphena am Oberschenkel mit Seide unterbunden und durchschnitten worden bei gleichzeitiger Exzision und Überhäutung eines Ulcus cruris. Nach 7 Jahren neue Behandlung wegen Rezidivs des Beingeschwüres. Unter der früheren, quergerichteten Operationsnarbe am Oberschenkel fand sich ein fast haselnußgroßer Varix, der mit dem zentral und peripher festzustellenden Stamm der Saphena kommunizierte. Beide Abschnitte der Saphena wurden je doppelt unterbunden und durchschnitten, die nach dem Varix hin verlaufenden Stümpfe im Zusammenhang mit diesem und dem umgebenden Gewebe exstirpiert. Gleichzeitig wurde das rezidivierte Ulcus cruris angefrischt und mit Transplantationen gedeckt.

Die nähere Untersuchung des gewonnenen Präparates ergab, daß die beiden Enden der bei der ersten Operation durchschnittenen Saphena für den Blutstrom wieder durchgängig geworden waren und mit dem varikösen Hohlraum in freier Verbindung standen. Dieser hatte eine dünne, sehr buchtige Wandung, in welche

die Saphenawand ohne scharfe Grenze überging. Die Gefäßstümpfe zeigten teilweise balkige Verdickungen der Innenwand; an mehreren Stellen waren innerhalb dieses aufgelagerten Gewebes längsverlaufende, feine Kanäle gebildet von 1—2 cm Länge, deren beide Öffnungen innerhalb des Lumens der Stümpfe sich befanden. In den varikösen Hohlraum mündeten mehrere kleine Gefäße, die aus dem umgebenden Gewebe herzukommen, nicht aber aus der Saphena ihren Ursprung zu nehmen schienen. Es wurden keine die beiden Saphenaenden verbindende, die Ligaturstelle umgreifende Kollateralen gefunden.

Fall II. Nach einer heftigen Quetschung des rechten Unterschenkels war bei dem 46jährigen Patienten, der an ziemlich starken Varizen litt, hartnäckige Schwellung der Knöchelgegend zurückgeblieben. Es wurde deshalb die Unterbindung (Seide) und Durchschneidung der Saphena am Oberschenkel ausgeführt, worauf Schwellung und subjektive Beschwerden wesentlich zurückgingen. 9 Jahre später kam Patient wieder zur Behandlung, da in der letzten Zeit die Haut des Unterschenkels stärkere Schwellung gezeigt hatte und ekzematös erkrankt war.

Es ergab sich, daß die Kontinuität der Saphena unter der früheren Operationsnarbe wieder hergestellt war; im Gebiet der Narbe war eine mäßige variköse Erweiterung des Gefäßes, vorhanden. Der Trendelenburgsche Versuch fiel positiv aus. Es wurde in einer Länge von 6 cm die Saphena exstirpiert und im Gebiet der Narbe reichlich umgebendes Gewebe mitentfernt. Tatsächlich war an der früheren Unterbindungsstelle ein neues Gefäßrohr gebildet, welches die Verbindung zwischen den wieder wegsam gewordenen Stümpfen hergestellt hatte (Fig. 1). Die Wand der Saphena ging kontinuierlich in die Begrenzungsschicht des Zwischenstückes über. Dieses zeigte mehrfache Ausbuchtungen und war zum Teil mit dem umgebenden Gewebe, zumal im Bereich der Narbe, fest verwachsen. An dem aufgeschnittenen Gefäßrohr sah man, wie die Innenwand der Saphenastümpfe balkig verdickt war; blind endigende Taschen waren vorhanden, aber auch feine Längskanäle ließen sich

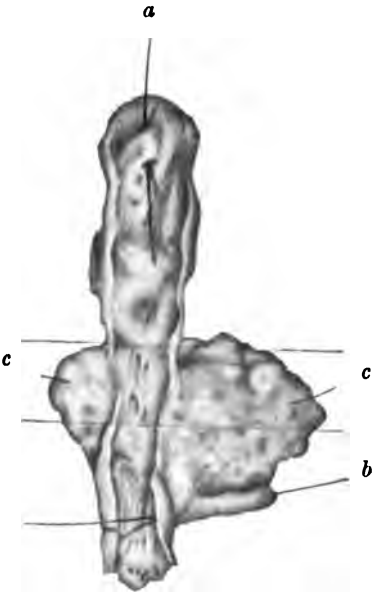

Fig. 1.
Nach einer Photographie des exstirpierten, aufgeschnittenen, neugebildeten Saphenastammes von Fall II. Der durch die parallel verlaufenden, queren Linien abgegrenzte Teil entspricht etwa dem neugebildeten Zwischenstück. Sonde *a* zeigt einen in den bindegewebigen Auflagerungen der Innenwand verlaufenden, feinen Kanal an, Sonde *b* einen Seitenast. Bei *c c* das mitexstirpierte, mit dem Zwischenstück ziemlich fest verbundene Fett-Bindegewebe.

in den Wandverdickungen nachweisen, die in das Lumen des Gefäßes mündeten.

Genaueren Aufschluß über die Art, wie die Regeneration erfolgt war, ergab erst die mikroskopische Untersuchung[1]). Auf nach Weigert gefärbten Längsschnitten des exstirpierten Gefäßrohres ließen sich sowohl die beiden Unterbindungsstellen als Lücken in der elastischen Wand als auch die durch die Unterbindung abgetrennten Stümpfe am zentralen und peripheren Ende deutlich erkennen (Fig. 2). In der unregelmäßig gestalteten Wand des Zwischenstückes war auch bereits durch eine Längsgruppierung von elastischen Fasern der Anfang einer Gefäßwand hergestellt. Die die Innenwand der Gefäßstümpfe bedeckende Gewebsschicht bestand aus derbem Bindegewebe und war wohl an Stelle von thrombotischen Auflagerungen getreten. Von den Unterbindungsfäden waren keine Reste gefunden.

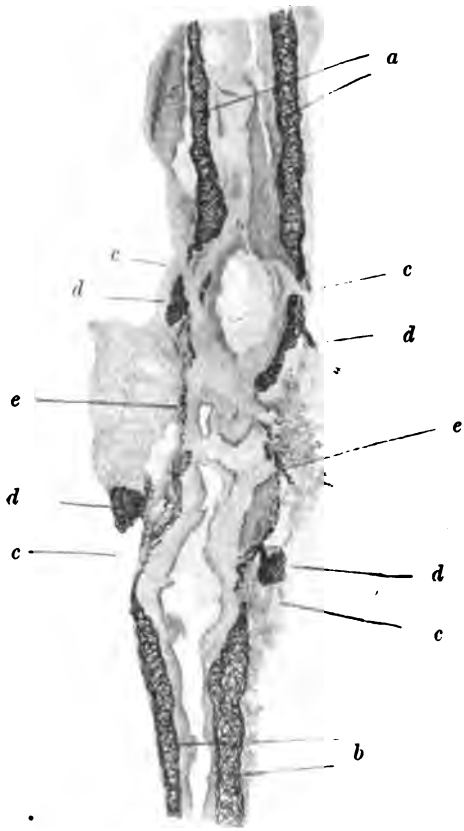

Fig. 2.

Längsschnitt des bei der Nachoperation (Fall II) gewonnenen Gefäßstückes, nach Weigert gefärbt, bei schwacher Vergrößerung. *a* zentraler Teil des Saphenastammes, *b* peripherer Teil desselben, *c c* alte Unterbindungsstellen, *d d* durch die Unterbindungen abgeschnürte Gefäßzylinder, *e e* elastische Fasern in der Wand des neugebildeten Zwischenstückes.

Die Vorgänge, welche sich vom Zeitpunkt der Unterbindung und Durchschneidung der Saphena bis zur Regeneration des Gefäßrohres abgespielt haben, waren nach dem geschilderten Befunde offenbar folgende. In den unterbundenen Stümpfen hatte sich neben direkter Verklebung der geschnürten Wandstellen eine partielle Thrombose ausgebildet. Nachdem die Ligaturen durchgeschnitten hatten und dadurch wohl außerhalb des Gefäßlumens gelangt waren, bildeten die in den abschließenden Thromben durch Kanalisierung entstandenen Bluträume Fortsätze in das zwischen den Stümpfen gelegene

1) Das Präparat des 1. Falles war leider zur mikroskopischen Verwertung untauglich geworden.

Gewebe hinein, hier wegen des geringeren seitlichen Widerstandes zu buchtigen Hohlräumen sich erweiternd. Im Verlauf von Jahren kam es dann durch Vereinigung der einzelnen Kanäle und Räume, durch Einschmelzung der Zwischenräume und durch zweckmäßige Anordnung elastischer Fasern zur Entwicklung eines im wesentlichen stationär gebliebenen, varikös-buchtigen Zwischenstückes zwischen den Stümpfen der unterbundenen und durchschnittenen Saphena.

Es ist besonders bemerkenswert, daß in den beschriebenen beiden Fällen keine seitlichen Gefäßäste gefunden wurden, welche über die Unterbindungsstelle hinaus die beiden Stümpfe in Verbindung setzten, daß vielmehr die Gefäßenden sich geradlinig vermittelst eines neugebildeten Zwischenstückes vereinigt hatten. Daß die Regeneration des Blutweges durch die abgebundenen, schmalen Gefäßzylinder hindurch erfolgt war, geht daraus hervor, daß, wie das mikroskopische Bild zeigt, diese Zylinder die Fortsetzung der Wand des Stammes der Saphena und den direkten Übergang von diesem in das neuformierte Zwischenstück bilden.

Dieser Befund widerlegt nach meinem Dafürhalten ohne weiteres den etwaigen Einwand, es könnte doch vielleicht, entsprechend den Anschauungen von Minkiewitsch und anderen, zunächst durch seitliche Äste eine Verbindung der Gefäßstümpfe mit Umgehung der Ligaturstellen zustande gekommen und im Laufe der Jahre eine solche Umbildung der Teile und der Stümpfe selbst erfolgt sein, daß sich allmählich ein geradliniges Gefäßrohr herstellte. Es bedarf keiner weiteren Ausführung, daß eine solche Auffassung mit dem von mir erhobenen Befund unvereinbar sein würde. Daß Minkiewitsch bei seinen Experimenten an Hunden keine direkte Vereinigung der unterbundenen Venenstümpfe, sondern nur eine Wiederherstellung des Blutlaufes vermittelst Kollateralen feststellen konnte, kann darin seinen Grund haben, daß er an normalen Venen seine Versuche anstellte, die sich in bezug auf die Blutdruckverhältnisse und die physikalische Beschaffenheit der Wandung jedenfalls anders verhalten, als eine varikös erkrankte Saphena beim Menschen. Ferner mag aber auch das Resultat seiner Untersuchungen dadurch beeinflußt worden sein, daß er fast nur Ligaturen mit Draht anlegte. Ob in meinen Fällen der Verlauf sich anders gestaltet hätte, wenn statt Seide Catgut zur Unterbindung gewählt worden wäre, vermag ich nicht zu entscheiden.

Trotz sorgfältigen makroskopischen und mikroskopischen Suchens konnte ich die verwandten Seidenfäden oder Teile derselben nicht auffinden. Daß diese im Verlaufe vieler Jahre zerfallen und ver-

schwinden können, muß auch auf Grund anderweitiger Erfahrungen als sehr wahrscheinlich angenommen werden.

Mehrere Autoren haben aus Anlaß der von ihnen nach der Saphenaunterbindung beobachteten Rezidive empfohlen, jedesmal ein mehrere Zentimeter langes Stück des Gefäßes zu exstirpieren, um so die Wiederherstellung des Blutstromes zu verhindern. Ich selbst bin in den letzten Jahren ebenfalls in dieser Weise vorgegangen, ohne vorläufig angeben zu können, ob so die Regeneration der Saphena unmöglich gemacht oder wesentlich erschwert wird.

XVI.

Besprechungen.

1.

Prof. Dr. E. Sonnenburg und Dr. R. Mühsam: Kompendium der Operations- und Verbandstechnik. (Berlin 1903, O. Hirschwald.)

Der erste Teil ergibt auf 171 Seiten mit 150 Abbildungen im Text die Verbandslehre, der zweite auf 295 Seiten mit 194 Abbildungen die Beschreibung der Operationen in möglichster Reichhaltigkeit und Vollzähligkeit, soweit sie von den Verfassern bevorzugt und im Moabiter Krankenhaus geübt worden sind. Seit langen Jahren hält Sonnenburg die Vorlesungen für die Studierenden der Kaiser Wilhelms-Akademie als Nachfolger von Gurlt und Troschel, deren entsprechende Werke ja dem heutigen Zustand nicht mehr genügen. Freilich die Klarheit der Figuren in den Kupfertafeln, wie sie der Bruder von Troschel, der berühmte Kupferstecher, der Troschelschen Verbandslehre hinzugefügt, wird nirgends so leicht wieder erreicht werden, so trefflich auch die Ausstattung des ganzen Werkes ist. Das Ganze bildet den 15. und 16. Band der „Bibliothek von Coler", einer Sammlung von Werken aus dem Bereich der Medizin mit besonderer Berücksichtigung der Interessen der Militärärzte, wie sie von O. Schjerning herausgegeben wird.

Edm. Rose.

2.

Archives internationales de Chirurgie publiées par le Dr. Ch. Willems: Agrégé à l'université de Gand. Vol. I. Fasc. t. 1. (124 S. Gand Place St. Michel 1903.)

In dieser neuen internationalen Zeitschrift für Chirurgie erscheint jede Arbeit in ihrer Sprache und erhält zum Schluß eine Inhaltsangabe in den vier anderen Sprachen, nämlich französisch, deutsch, englisch, italienisch und spanisch. (Warum nicht auch russisch?)

So enthält denn dies erste Heft zunächst von Mayo Robson in London eine Arbeit über Indikation und Operation der Gastroenterostomie (posterior um eine dekalzinierte Knochenspule — Mortalität jetzt 50 Proz.), dann von Lucas Championnière über Patellarnaht nach 70 Fällen, drittens von Sonnenburg über Netztorsion. Dann gibt d'Antona in Neapel einen Fall von Heilung durch Unterbindung beider Art.

hypogastr. beim Aneurysma beider Art. ischiadicae, W. W. Keen und William Spiller aus Philadelphia berichten über eine Nervenexzision und Naht des Radialis 10 Wochen nach Fract. hum. im chirurg. Hals mit Erfolg, von Emerich Ullmann in Wien folgt ein Fall von Nierenexstirpation wegen Nierenzyste. Es folgt Giordano in Venedig über Colonectasia congenita und ihre Heilung durch Ileorectostomie, Rosswell Park in Buffalo über eine erfolgreiche Entfernung von 265 cm Darm wegen Brand, ausgehend vom Wurmfortsatz, und schließlich Antonin Poncet von Lyon über das gleichzeitige Vorkommen von Tuberkulose, Rheumatismus und Septikämie, einer Trilogie von bazillärer Infektion.

Die Ausstattung des Heftes ist elegant, wie auch die 4 Tafeln und die Figuren im Text zweckentsprechend und deutlich. Der Erfolg muß zeigen, ob dies internationale fünfsprachige Unternehmen in der Welt Anklang findet. Edm. Rose.

3.

Geh.-R. Prof. Dr. Heinrich Laehr: Schweizerhof. Dritter Bericht, 50 Jahre nach seiner Gründung am 17. Dezember 1853. (Berlin bei Georg Reimer gr. 4°, 1903, mit 14 Tafeln in Dreifarbendruck, 10 Grundrissen und einem Lageplan. 171 Seiten.)

Bei Gelegenheit seines 80. Geburtstages hat der verehrte Gründer und Leiter dieser großartigen Privatheilanstalt für Nerven- und psychisch Kranke weiblichen Geschlechts, Heinrich Laehr, zur Feier des Jubiläums seiner Anstalt diesen Prachtband erscheinen lassen, welchen auch der Chirurg nicht ohne Befriedigung aus der Hand legen wird. Muß er sich doch heutzutage immer mehr für Einrichtung und Anlage von Krankenanstalten interessieren, und hier handelt es sich um eine Anstalt, die sich aus kleinen Anfängen so mächtig entwickelt und unter der Leitung von Laehr und seinen Kindern das Vertrauen des Volkes in stets wachsendem Maße erworben hat. Angelegt im märkischen Sande bei Berlin (neben Zehlendorf an der Berlin-Potsdamer Chaussee), umschließt jetzt ihr herrlicher alter Park auf 97,56 Hektar außer dem großen Zentralanstaltsgebäude mit dem mächtigen Korridor, — ein System, das ja jetzt endlich wieder bei Spitalbauten Anklang findet, freilich unter der Firma „Wandelbahn“ als etwas Neues, — verschiedene Wirtschaftsgebäude, 10 einzelne Häuser, stattliche Villen. Auch das jetzt angeblich ein neues System „das Opendoor-System“! Gerade wie man jetzt von der „Freiluftbehandlung“ als von etwas Neuem redet, die doch schon seit 1858 in Bethanien in Anwendung ist. (Man vergl. in der Jubiläumsfestschrift Deutsche Zeitschrift für Chirurgie. Bd. 46, S. 17 und 18.)

Georg Laehr beschreibt die ganze mächtige Anlage im zweiten Teil, während im ersten der Vater, Geh.-R. Prof. Dr. Heinrich Laehr, die Geschichte der Anstalt und damit seine eigene uns gibt. Fast 5 Jahre hat er sich nach dem Staatsexamen weiter ausgebildet, ehe er zu Damerow nach Halle ging, um sich der Irrenheilkunde zu widmen, und fast 6 blieb er dort Assistent, studierte dann noch ein halbes Jahr in Eberswalde Landwirtschaft, ehe er seine Anstalt gründete. Eine so gründliche und allgemeine Vorbildung, wie sie heutzutage nur zu sehr

den jungen Kollegen empfohlen werden sollte, die sich womöglich gleich nach dem Examen als „Spezialärzte“ auftun.

In seiner ruhigen und wohltuenden Weise schildert uns dann der Jubilar, wie mächtig sich seit jenen Tagen die Psychiatrie in Theorie und Praxis und Hand in Hand damit seine Anstalt entwickelt hat. Seiner Beteiligung an diesem Aufblühen wollen wir dabei gern gedenken, wie sie sich in seinem Lehrbuch „der Seelenheilkunde der Gegenwart (Berlin 1861. 8.), seiner Zeitschrift für Psychiatrie und seiner ‚Literatur der Psychiatrie von 1459—1799‘“, auf die wir früher hier (Bd. 67, S. 392 und 8. 610) ihrer chirurgischen Interessen wegen schon wiederholt die Aufmerksamkeit gelenkt haben, mit solchem andauernden Interesse und hartnäckigem Fleiße geltend gemacht hat.

Nächst der Geschichte und Beschreibung der Anstalt folgt dann von Hans Laehr die Mitteilung und Besprechung von zwei „atypischen Fällen von zirkulärem Irresein“ und von Arved Hohlfeld zum Schluß „Mitteilung eines Falles von Stirnhirntumor“, der wieder unser chirurgisches Interesse erregt. 15 Jahre vor dem Tode wurde die Kranke beim Überschreiten eines Eisenbahndammes durch vorzeitiges Niederziehen der Barrieren heftig am Vorderkopf getroffen, und unter immer wiederkehrenden Schmerzen an dem Ort hat sich allmählich dort symmetrisch über der Sichel ein apfelgroßes, hartes Fibrosarkom der Dura mater gebildet; sieht es der Chirurg auf der Abbildung des Frontalschnitts am Präparat so schön vorspringen, so wandelt ihn ordentlich die Lust an, es mit dem Finger herauszuschälen! Schade, daß, wie so oft dabei, die Symptome fast bis zum Ende nicht deutlicher waren.

Edm. Rose.

Anzeigen literarischer Neuigkeiten, welche der Redaktion zugeschickt worden sind:

Die Therapie der Gegenwart. Nr. 8—12. August, Dezember 1903.

Burghart u. Blumenthal, Über die spezifische Behandlung des Morbus Basedowii.

Hulsmanns, Über Akromegalie.

Brugsch, Neuere Arbeiten über die operative Behandlung der Nierenkrankheiten.

G. Klemperer, Die Behandlung der Nierensteinkrankheiten.

Kirnberger, Zur Therapie der Basedowschen Krankheit.

Homburger, Über spinale und zerebrale Störungen der Harnblaseninnervation und die Pflege der Inkontinenten.

Caro, Therapeutisches aus der Abteilung für Chirurgie der 75. Versammlung deutscher Naturforscher und Ärzte.

Vierordt, Die Stellung der physikalischen Heilmethoden in der heutigen Therapie.

Pollatschek, Neue therapeutische Versuche beim Erysipel.

Zinn, Über die Wurmkrankheit Ankylostomiasis und ihre Bekämpfung.

Krause, Beiträge zur Lichttherapie nach eigenen Versuchen.

Katzenstein, Die Behandlung der Fissura ani.
Rahn, Die Vorteile des Chloroform Anschütz.

Nordiskt Medicinskt Arkiv. Inre Medicin. 1903. Afd. II. Häft 2 u. 3.
Oelrich, Über maligne Lungen- und Pleuratumoren.
Gregersen: Ein Fall von sogenannter idiopathischer Oesophagusdilatation.
Hanssen und Gröndahl, Beitrag zur Bestimmung der Funktionsfähigkeit der Nieren.
Lewin, Über Streptokolyse.

Nordiskt Medicinskt Arkiv, Kirurgi. Afd. I. 2.
Borelius, Bauchaktinomykose in Form eines zirkumskripten beweglichen Tumors.
Törnquist, Beiträge zur Pathologie und Therapie der Gallensteinkrankheit.
Heuriksen, Nervensutur und Nervenregeneration.
Faltin, Beiträge zur Kenntnis des Volvulus coeci.

Bulletin of the Johns Hopkins Hospital. No. 148—152. Aug.—Nov. 1903.
Thomas, A Case of Neurofibromatosis (von Recklinghausens Disease) with Paralyses and Muscular Atrophy of Arms and Legs.
Halsted, The Cure of the more difficult as well as the simpler inguinal Ruptures.
Bloodgood, Method of Instruction in Surgical Pathology.
Eugene Opie, The anatomy of the Pancreas.
Van Wart, Solitary Tubercle of the Stomach.
Sampson, The Controle of Hemorrhage following Pelvic operations by Packing the Pelvis with Ganze throngh a Proctoscope and Maintaining Counter Pressure by Packing the Vagina.
Friedenwald, Note on the Discovery and first Use of the Stomach Tube by an American physician.
Van Wart, On a rapid Method of Staining Neuroglia.
Sampson, The Advantages of the Sims Posture in Cystoscopic Examinations.
Blumer, The Relation of the Status lymphaticus to Sudden Death, Death under Anaesthesia and Infection.
Remsen, A Case of Syphilis of the Peripheral Nerves and Lungs.
Park, An Epitome of the History of Carcinoma.
Howard, Pneumococcic Arthritis.
Watts, A Case of peptic Ulcer in the Jejunum of a Dog following Gastro-enterostomy with a Review of the Cases reported in Man.

Revue Française de Médecine et de Chirurgie. No. 39—56. 1903.
Marfan, L'autointoxication intestinale.
Halipré, Luxation de la V vertèbre cervicale (paraplégie progressive des quatres membres). Mort 6 jours après l'accident.
Ménétrier et Gaucklier, Deux cas de maladie osseuse de Paget avec examen anatomique.
Bourges, Résultats de la radiographie dans le diagnostic des calculs du rein.
Bernard, Rapports de la colite muco-membraneuse et de l'appendicite.
Achard et Laubry, Accidents pseudo-méningitiques à la suite d'une injection saline au cours d'une pneumonie.
Guyon, Diagnostic des calculs du rein et de l'uretère.
Pacheco-Mendes, Sous un procédé pour abouder les abscès sous diaphragmatiques du foie.

Delore, Fibrome du corps thyroïde.
Vautrin, De la périgastrite adhésive.
Fasquelle, De la diminution de la distance sterno-cricoïdienne comme signe d'affaissement de la colonne cervicale.
Imbert et Gagnière, Des atrophies osseuses calcaires consécutives à un traumatisme.
Louis Dor, Tuberculose osseuse.
Bérardet Patel, Les occlusions intestinales par condure de l'angle gauche du côlon.
Broca, Trépanation chez les enfants pour fracture du crâne avec contusion cérébrale.
Poncet, Rhumatisme tuberculeux ankylosant.
Dagonet, Transmissibilité du Cancer.
Bard, Les phénomènes de sténose dans les ulcérations tuberculeuses de l'intestin
Tapie, Tumeur de la région carotidienne. Cysto-adenome papillaire d'une thyréoide aberrante.
Patton, Valeur diagnostique de l'hyperleucocytose dans les affections inflammatoires de l'appareil génital de la femme.
Mathieu et Roux, Des indications opératoires dans les hémorrhagies de l'ulcère gastrique.
Duplaut, Les périgastrites adhésives antérieures consecutives aux ulcères de l'estomac.
Snyers et Coulon, Corps étranger resté dans le genou pendant 33 ans. Tumeur. Exstirpation. Guérison.
Patel et Cavaillon, Du traitement chirurgical des néphrites. A propos d'un cas de néphrite unilatérale chronique guéri par la capsulectomie.
Alexandre, L'omentopexie dans les cirrhoses hépatiques.
Martin, Appendicite par présence d'anneaux de taenia saginata dans l'appendice.
Levesque, Les auto-inoculations de cancer.
Kolb et Printzing, Le Cancer dans l'Allemagne du Sud et en Italie.
Preciado y Nadal, La séparation intravésicale des urines dans les lésions renales dites medicales.
Jayle, La mort et les accidents provoqués par la position déclive en chirurgie abdominale.
Raymond et Cestau, La neurofibrosarcomatose, variété particulière de sarcomatose primitive du système nerveux.
Hartmann, L'exclusion de l'intestin.
Féré et Demanche, Note sur un cas de rétraction de l'aponeurose palmaire consécutive à une fracture de l'avant-bras.
Laubry, Comment on doit comprendre le traitement de la phlegmasia alba dolens.
Letulle, Actinomycose de l'appendice vermiforme du Coecum.
Patel et Cavaillon, Deux observations d'exclusion unilatérale dans les cas de tumeurs malignes du gros intestin.
Guyet, Observation d'une tumeur cérébrale avec essai de décompression par une ponction rachidienne.
Forgue, La découverte préprostatique du bout postérieur de l'urètre dans l'uréthrotomie externe sans conducteur.
Hayem, De l'ulcère externe de l'estomac.

Motz et Bartrina, Contribution à l'étude des abscès perinéaux et des phlegmons diffus d'origine uréthrale.
Broca, Ostéomyelite des nacriers.
Wickham, Le prurit ou le prurigo comme signe révélateur du cancer abdominal.

The St. Paul Medical Journal. Nr. 9—12. Sept.—Dez. 1903.
Frost, Akute Osteomyelitis.
Williams, The Medical and surgical treatment of suppurative diseases of the middle Ear.
Féré et Demanche, Noie sur un cas dc retraction de l'aponeurose palmaire consécutive à une fracture de l'avant-bras (avec 2 Fig.).
Reclus et Chevassu, Les tumeurs du corpuscule rétrocarotidien (avec 5 Fig. Suite et fin.).
Bérard et Thevenos, Apropos de l'actinomycose du foie.
Mac Laren, Inflammation of the Gall Bladder and biliary Passages.
Clark Stewart, The Treatment of recent Hernias.
Pleth, Unusual Forms of Hernia.
Dugan, The Danger of Error in Diagnosis between Typhoid and True appendicitis.
Rogers, Surgery of the Gall Bladder.
Warren and White, The treatment of Rhinophyma.
Dunn, Nephrolithiasis.
Archibald, Acute Prostatitis.

Archives provinciales de Chirurgie. No. 9.—11. Sept.—Nov. 1903.
Martin, Sur trois cas d'hydrocèle en bissac.
Levy, Complication des hernies de l'appendice (Suite et fin).
Thévenot, Actinomycome suppuré du sterno-mastoïdien. Syphilis et actinomycose.
Soubeyran et Martin, Ostéosarcome à grandes cellules de l'extrémité inférieure du fémur (2 fig.).
Monprofit, La burette chirurgicale.
Adenot et Thévenot, Note sur deux cas de fibromyomes de la peau (2 fig.).
Rivière, Résultats un peu éloignés de la prostatectomie perinéale.
Mériel, Un nouveau cas d'hépaticotomie pour calcul (1 fig.).
Monprofit, Transformation d'une gastro-entérostomie par abouchement latéral en gastroenterostomie en Y (4 fig.).
Pantaloni, Une nouvelle table d'opération.
Guyot, Du ressant cotyloidien spontané, ou signe de Gerdy, pour le diagnostik précoce de la luxation congénitale de la hanche.

La Clinica Chirurgica. No. 7.—10. Jul.—Ottobre 1903.
De Meis e Parascandolo, Ricerche sperimentali sulla diagnosi funzionale dei reni in rapporto alla chirurgia.
Lasio, Nuovi studi sull' ipertrofia della prostata. Istiopatologia dell' ipertrofia prostatica ed al suo trattamento radicale chirurgico.
Rossi, Ancora la cura deambulatoria delle fratture dell' arto inferiore.
Boncati, Cranio-resezione per epilessia Jacksoniana sensoriomotrice e sensoriale da ascessi otitici nei lobi frontali, prefontale e temporosfenoidale destri.
Binaghi, Nuove ricerche sulla patogenesi dell' invaginamento intestinale.
Gangitano, Contributo allo studio delle infezioni blastomicetiche della cute.

Fabris, Sulla cura chirurgica della nefrite acuta.
Mariani, Adenoma cistico del pancreas. Asportazione parziale, marsupium della restante parte. Guarigione.
Ferrarini, Sulla importanza della capsula fibrosa del rene negli stati infiammatori dell' organo.
Marcarini, Un caso di adeno-carcinoma osteoplastico metastatico del femore.
Serafini, Metastasi tiroidea nel mascellare superiore.
Bardellini, La lussazioni dell' alluce in basso complicata irriducibile; meccanismo di produzione e cura.
Porcile, Ernia inguinale congenita con anomalia di sviluppo nella ghiandola sessuale.

Revue de Chirurgie. Nr. 8.—10. Août—Oct. 1903.
Reclus et Chevassu, Les tumeurs du corpuscule retrocarotidien (avec 3 fig.).
Tavel, Le Diagnostic du siège de l'occlusion dans l'iléus.
Géraud, De quelques complications de l'anus contre nature et de leur traitement (avec 7 fig.).
Delbet, Kystes paranephriques et uronéphroses traumatiques (Suite).
Guibal, De la dilatation ampullaire des veines (Suite et fin).
Forgue et Jeanbreau, Des plaies de l'estomac par armes á feu (avec 14 fig.).
Auvray, Abscès tuberculeux intrahépatique et perihépatite tuberculeuse.
Broca et Tridon, Ostéomyelite des Nacriers (avec 3 fig.)
Quénu et Duval, De la Splénectomie dans la Splénomegalie avec Hépatopathie cirrhotique (Maladie de Banti).

The Johns Hopkins Hospital Reports. Vol. XI. 1903.
Emerson, Pneumothorax: a historal, clinical and experimental Study.
Cook and Briggs, Clinical Observations on Blood Pressure.
Tinker, The Value of Tuberculin in Surgical Diagnosis.

Archives internationales de Chirurgie. Publiées par Dr. Willems Agrégé a l'Université de Gand. Gand 1903.
Duret, Sarcome du plexus brachial. Amputation interscapulo-thoracique. Guérison persistant quatre années après.
Hoffa, Die Behandlung der Gelenktuberkulosen im kindlichen Lebensalter.
Voinitsch-Sianojentzky, Oesophagotomie thoracique.
Rizzo, Contributo all' etiologia della gangrena gassosa.
Hartmann, La séparation intra-vésicale des urines.
F. Franke, Über Pseudoappendizitis (nervosa).
Léon Cardenal, A propos d'un cas de pseudo-leucémie.
Weir, Some unusual cases of appendicitis.
Kosinski, Trouvera-t-on jamais un remède pour guérir le cancer.

Bulletins et Mémoires de la Société de Chirurgie de Bucarest. Mai-Juni 1903.
Evereano, Trois cas de rupture de l'intestin sans lésions externes.
Racoviceano, Neoplasme des amygdales.
Derselbe, Splénectomie.
Jonnesco, Résection du sympathique cervical pour épilepsie essentielle.

VERLAG VON F. C. W. VOGEL IN LEIPZIG

DIE ERSTE HILFE IN NOTFÄLLEN

FÜR ÄRZTE BEARBEITET

VON

PROF. DR. **G. SULTAN**

UND

PRIVATDOZENT DR. **E. SCHREIBER**

IN GÖTTINGEN

Mit 78 Textfiguren. Preis in elegantem Leinwandband 8 Mk.

Das vorliegende Buch verdankt seine Entstehung lediglich dem Umstande, dass ein solches für **Aerzte** bisher nicht existierte und weil tatsächlich ein Bedürfnis dafür vorhanden war. Die Herren Herausgeber haben sich nicht auf das Gebiet der Chirurgie und inneren Medizin beschränkt, sondern durch Heranziehung von Mitarbeitern möglichste Vollständigkeit auf allen Gebieten der Medizin erstrebt, wie aus nachfolgender Inhaltsangabe hervorgeht: — G. SULTAN, Die erste chirurgische Hilfe. — HERMANN PALM, Die Hilfeleistung bei plötzlich auftretenden Erkrankungen und Komplikationen auf geburtshilflich-gynäkologischem Gebiet. — FRANZ SCHIECK, Die erste Hilfe bei akuten Erkrankungen und Verletzungen des Auges. — G. HEERMANN, Die erste Hilfe bei Verletzungen und plötzlichen Erkrankungen des Ohres. — E. SCHREIBER, Erste Hilfe bei plötzlichen inneren Erkrankungen. — L. W. WEBER, Die erste Hilfeleistung bei plötzlich auftretenden Gehirnerkrankungen, namentlich bei Geistesstörungen und Krampfanfällen. — E. SCHREIBER, Die erste Hilfe bei akuten Vergiftungen.

XVII.

Erfahrungen mit der Jodoformknochenplombe.

Von

v. Mosetig-Moorhof.

(Mit 7 Abbildungen im Text und Tafel I. II.)

Bekanntlich ist die Jodoformknochenplombe ein Gemenge von 60 Teilen feinst gepulvertem Jodoform und je 40 Teilen Wallrat und Sesamöl, ein Gemenge, welches bei Zimmertemperatur eine starre, gelbe Masse bildet. Bei 50° C. wird die Masse flüssig, und es scheiden sich beim ruhigen Stehen während des Erkaltens die öligen Bestandteile nach oben ab, während das schwere Jodoform zu Boden sinkt. Zur Gewinnung einer gleichmäßigen Emulsion muß demnach die durch Erwärmen verflüssigte Masse erst tüchtig aufgeschüttelt werden; dann erst kann und darf sie zur Verwendung kommen. Deshalb ist es notwendig, daß das Plombengefäß nicht ganz angefüllt sei; ein Aufschütteln wäre ja dann unmöglich. Am zweckmäßigsten erwiesen sich mir weite zylindrische Glasröhren, also größere Eprouvetten, deren Öffnung durch einen Glasstopfen oder einen Gummistoppel verschlossen wird (Fig. 1)[1]). Zu 2 Dritteilen angefüllt, können sie beliebig lange in Vorrat gehalten werden.

Fig. 1.

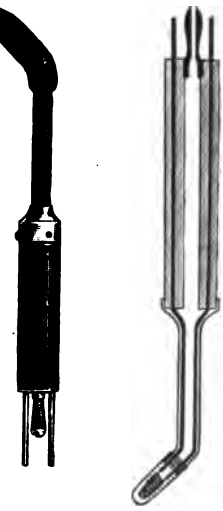

Fig. 2.

Als ich vor 5 Jahren an Knochenhöhlen meine Studien und Versuche begann (s. Hackmann, Wiener klinische Wochenschrift, 1901, S. 537), bediente ich mich einer Jodoformpaste von der Kon-

1) Deutsche Zeitschr. f. Chirurgie. 66. Bd. S. 589.

sistenz eines Glaserkittes, kam aber bald zur Überzeugung, daß zum Erfolge ein hermetisches Ausfüllen der betreffenden Höhlen notwendig sei und dies nur durch Eingießen einer flüssigen Masse erzielt werden könne, welche in der Höhle erstarrt. Die erstarrende Masse muß allüberall den Wandungen anliegen und anhaften, muß in alle Lücken und Ritzen eindringen und die Höhle voll und ganz erfüllen. Hierfür ist erforderlich, daß die Höhle trocken sei; Blut oder Spülflüssigkeit würde das innige Anschmiegen der Plombe an die Wandungen hindern. Mutatis mutandis gelten also auch hier die Regeln für Zahn-



Fig. 3.

plomben, nur die Form der Höhle spielt gar keine Rolle. Zum Trocknen der Knochenhöhlen bediene ich mich der heißen Luft und wende jenen sich stets bewährt habenden Trockner an, den Silbermark beschrieben hat[1]). Die Abbildung erläutert den Apparat (Fig. 2). Doch habe ich dem Einwand Rechnung getragen, daß nicht jeder Chirurg elektrische Kraft zur Verfügung habe und stellte dem zufolge einen sehr einfachen Apparat her, mit dem sterile, trockene kalte Luft in die Höhlen geblasen werden kann. Die Zimmerluft

1) Deutsche Zeitschr. f. Chirurgie. 66. Bd. S. 589.

wird hierbei mittelst Doppelballon oder Blasebalg, letzterenfalls mit Trittvorrichtung, durch Formalinlösung und dann durch Chlorkalzium getrieben. Die Austrocknung wird fortgesetzt, bis die nach der Ausspülung der Höhle mit 1 proz. Formalinlösung feuchtglänzenden Wandungen matt erscheinen, ein Beweis des Feuchtigkeitsverlustes. Fig. 3 stellt den Kaltluftbläser dar.

Zum Abtragen der Knochenwandungen dienen Meißel verschiedener Größe und Form (Fig. 4), Kneipzangen, scharfe Löffel (Fig. 5); wenn elektrische Kraft zur Verfügung steht, empfehlen sich

Fig. 4.

Fig. 5.

Fig. 6.

Rotationssägen und Fraisen, wie Silbermark sie angegeben hat[1]). (Fig. 6 und 7.)

Absolutes Erfordernis ist, daß die Wandungen der zu plombierenden Höhle keine kranken Gewebe bergen und vollends aseptisch sind. Da letztgedachtes Postulat durch antiseptische Maßnahmen nie mit Bestimmtheit zu erreichen ist, und nur von einer unter antiseptischen Kautelen gesetzten Wunde relative Aseptizität erwartet werden kann, so erhellt das Gebot, nur solche Höhlen zu plombieren, deren Wandungen unmittelbar vor der Ausfüllung unter antiseptischen Kautelen frisch herausoperiert worden sind. Die eingegossene Plombe — es empfiehlt sich das Eingießen langsam auszuführen — erstarrt

1) Deutsche Zeitschr. f. Chirurgie. 66. Bd. S. 589.

binnen wenigen Minuten, die Deckweichteile können nach genauer vorgängiger Blutstillung durch Unterbindungen darüber vereinigt werden. Einer besonderen Drainage bedarf es nicht, da gut plombierte Höhlen selbstverständlich weder bluten noch sezernieren. Bestanden Fistelkanäle in den Deckweichteilen, so genügen wohl diese zur Entleerung jener geringen Lymphquanten, welche die Weichteile absondern; sind keine Fistelgänge vorhanden, so genügt es, die Nähte nicht gar zu dicht anzulegen. Durch die Zwischenräume sickern die wenigen Sekrete anstandslos hervor. Vermag aber jemand der Drainage nicht zu entraten, so bediene er sich wenigstens keiner Röhren, sondern schiebe zwischen die Wundlippen etwa ein schmales, dünnes Streifchen mehrfach zusammengelegten Gummipapiers. Der Deckverband soll nicht als Druckverband gedacht werden; Zirkulationsstörungen sind möglichst zu vermeiden.

Fig. 7.

Die Wundsekretion ist stets eine lymphartige und entspricht der Ausdehnung und der Menge der ver letzten Lymphgefäße. In einem Falle von Nekrotomie der Tibia, in welchem der Hautperiostlappen prima intentione an den Mutterboden angewachsen war, kam es in der dritten Woche zur Bildung eines förmlichen Lymphtumors. Die Weichteile oberhalb der plombierten Stelle erhoben sich zu einer fluktuierenden Geschwulst. Die Schmerzlosigkeit, der Mangel lokaler Entzündungserscheinungen und jeglicher Temperatursteigerung gestatteten die richtige Diagnose. Eine kleine Inzision wurde gemacht und Lymphe entleert. Auch die allmähliche Ausstoßung der Plombe bei vorhandenem größeren Hautdefekt vollzieht sich mit seröser, nie mit eitriger Sekretion, natürlich immer vorausgesetzt, daß die Nachbehandlung eine aseptische ist.

Die Jodoformknochenplombe oder Jodoformfüllmasse, wie manche sie richtiger bezeichnet erachten, hat in der Wundhöhle nur einen provisorischen Verbleib; sie wird durch die den definitiven Höhlenverschluß zustande bringende Gewebsneubildung entweder verdrängt und ausgestoßen, in dem Masse als letztere sich bildet; oder sie wird, wenn eine Ausgangspforte fehlt, weil etwa Primaheilung der Deckweichteile inzwischen eingetreten ist, resorbiert, verzehrt. Im Verlaufe der Wundheilung kann dann Jod im Urin nachgewiesen werden. Da

diese Aufzehrung der Füllmasse durch die Granulationen natürlich äußerst langsam vor sich geht, ist von einer Intoxikationsgefahr keine Rede, weil eine solche, wenn überhaupt, nur durch rasche Aufnahme bedeutender Quantitäten in den Organismus stattfinden kann: so ist denn die Größe und Ausdehnung der jeweiligen Höhlenwunde nie eine Gegenanzeige für das Plombieren. Die Jodoformknochenplombe schützt also die Granulation vor septischem Zerfall, der beim Bestehen der Höhle notwendigerweise eintreten und sich durch Eiterung kundgeben müßte. Der Lückenbüßer erhält die ganze Granulation; nichts geht davon verloren, die organische Restitution vollzieht sich rascher und vollständiger. Die Knochendefekte verschwinden und die normale Form und Größe des Knochens sind in gegebener Zeit restauriert.

Auf die Frage, auf welche Art vom histologischen Standpunkte aus betrachtet, der Knochenersatz plombierter Höhlen sich vollzieht, kann wohl die nähere Betrachtung der Röntgenogramme einige Antwort geben und auch der Umstand, daß die Plombe allmählich aufgezehrt wird. Letzteres ist wohl nur durch Granulationstätigkeit möglich; es muß also zunächst von den Höhlenwandungen Granulation aufschießen. Der beginnende und allmählich fortschreitende Knochenersatz vollzieht sich sohin primär auf dem Wege der Bindegewebsneubildung. Erst später kann sich durch Einlagerung von Kalksalzen daraus der osteoide, definitive Knochenersatz bilden. Daher erscheint auch im Photogramm die nächste Umgebung der schwindenden Plombe lichter im Kolorit, gleich einem Halo. Diese lichtere Zone wird allmählich dunkler, und zwar vom Mutterboden aus gleichmäßig vorschreitend, so [zwar, daß in gegebener Zeit der Knochenschatten überall gleichmäßig ist. Nun erst ist der Knochenersatz fertig; er hat sich aus der Granulationsmasse, also auf ursprünglich bindegewebiger Grundlage, durch sekundäre Kalkeinlagerung gebildet, gleicht also dem Vorgange bei der Kallusbildung. Praktische Bedeutung kommt der Frage freilich nicht zu; es ist wohl nur die Tatsache wichtig, daß Neoformation von Knochengewebe überhaupt nach der Jodoformknochenplombe auftritt und daß diese Tatsache durch die Röntgenstrahlen eindeutig bewiesen wird und jederzeit kontrolliert werden kann.

Im übrigen hat mein Assistent, Herr Dr. Silbermark, auf meine Anregung hin schon anfangs 1903 ausgedehnte Tierversuche gemacht, deren Ergebnisse er demnächst veröffentlichen wird.

Mittelst Röntgendurchleuchtung kann man sich stets von dem Kleinerwerden der Plombe überzeugen, die Hand in Hand geht mit

organischer Ausfüllung der Knochenhöhle, kenntlich im Bilde an ihrer lichteren Farbe. Die Zeitlänge, welche die komplette Restitution der fehlenden Knochenmasse erfordert, wird eine verschiedene sein und abhängen von der Dichte der Knochenwandungen und der räumlichen Ausdehnung der Knochenhöhle. Von der Plombe einer etwa hühnereigroßen Nekrosenhöhle in der Tibia war beispielsweise nach Jahresfrist keine Spur von Plombenmasse im Röntgenbilde mehr zu entdecken; die Tibia hatte ihre normale Gestalt wiedergewonnen (siehe Tafel I, Fig. 1). Patient war 6 Wochen nach der Plombierung mit vollends geheilter Weichteilwunde arbeitsfähig entlassen worden.

Bleiben nach der Operation Defekte in den Deckweichteilen etwa an Stelle alter Narben, welche dehiszieren, oder an Stelle früherer Fistelgänge, kurz, ist der Wundverschluß kein vollständiger, so findet man, daß ein Teil der Plombe durch die Granulationen nach und nach herausgehoben und in Form kleiner Bröckel abgestoßen wird. Im Wesen bleibt sich wohl die Sache gleich; denn ob ganz resorbiert, ob teilweise aufgezehrt und teilweise ausgestoßen, die Plombe verbleibt als Lückenbüßer und verhütet Eiterung und Granulationsverlust, sie verbleibt, bis die organische Ausfüllung der Höhle vollendet ist, wodurch die Ausheilung für den Kranken angenehmer, einfacher und entschieden rascher erfolgt.

Nachteilige Folgen für den Operierten, ein Nichtvertragenwerden der Plombe, eine Notwendigkeit, die Plombe nachträglich entfernen zu müssen, habe ich bisher nicht erlebt, und meine Erfahrungen beziehen sich auf 220 Plombierungen. Ebensowenig sah ich jemals Erscheinungen von Jodismus, auch nicht sogenannte Heilungen mit Fistelbildung, welche gar keine Heilungen sind, sondern nur übertünchte Gräber darstellen, in deren Tiefe der Krankheitsprozeß fortbesteht, um eventuell nach längerer oder kürzerer Zeit neu zu erwachen.

In den ersten Tagen nach der Operation beobachtet man manchmal höhere Pulsfrequenz und Temperatursteigerung, die in der Regel mit dem dritten Tage vollends aufhört.

Im Beginne meiner Studien verwendete ich die Jodoformknochenplombe nur zum Ausfüllen entsprechend präparierter Knochenhöhlen; bald aber erweiterte ich ihre Anwendung auch für Höhlen, deren Wandungen nicht ausschließlich aus Knochensubstanz bestanden, sondern nach der Entfernung von kleineren Knochen zurückblieben und demnach teils von Weichteilen, teils von Knochen bezw. Knorpeln umgrenzt waren, so z. B. das Cavum nach Exstirpatio tali, nach Resectio manus usw., stets mit gleich günstigem Erfolge.

Überlegt man, daß die Jodoformknochenplombe in erster Linie nur als temporärer Lückenbüßer, nur zur Ausschaltung toter Räume zu fungieren berufen ist, so wird man die Berechtigung meines Vorgehens verstehen und billigen. Die Indikationen zur Anwendung der Plombe sind also ziemlich weite, und deren Anzahl, wie ich voraussehe, noch lange nicht erschöpft.

Das Hauptkontingent zur Plombierung stellen die häufigen Osteomyelitiden und der Fungus articulorum et ossium.

Die unter akuten septischen Erscheinungen bei jungen Individuen auftretende Osteomyelitis acutissima, des häufigsten am epiphysealen Ende der Diaphyse beginnend und unter heftigen septischen lokalen und Allgemeinerscheinungen ihren weiteren deletären Verlauf nehmend, kann selbstverständlich nicht Objekt für eine Plombierung sein, weil die Asepsis nicht erzielbar ist. Man begnügt sich mit ausgiebiger Spaltung der Deckweichteile und Aufstemmung der erkrankten Markhöhle mit folgender Aufräumung des eitrig infiltrierten Markes, antiseptischen Auswaschungen und Einguß von Jodoformemulsion unter ausgiebiger Drainage. Zur Plombierung eignen sich nur die chronisch und zirkumskript verlaufenden Fälle von Osteomyelitis, so die streng begrenzte Osteomyelitis granulosa, aus der unter Umständen der bei uns so seltene, abgesackte Knochenabszeß hervorgeht, und die Ausgänge der akuten Formen in Nekrosenbildung. Die Nekrosenoperation nimmt folgenden Gang: Zunächst wird die betreffende Gliedmaße, des häufigsten wohl die untere Extremität, durch einige Minuten ad maximum eleviert gehalten und dann erst die Konstriktionsbinde zentralwärts angelegt. Diese Elevation vor der Konstriktion soll die Extremität möglichst anämisieren. Versäumt man dies zu tun und legt ohne vorgängige Elevation gleich die Binde an, so entsickern der fertig präparierten Knochenhöhle noch lange aus den Haversschen Kanälchen venöse Bluttropfen, ein Umstand, der lästig ist und das Eingießen der Plombe längere Zeit aufhält. Vor der Konstriktion wohl anämisierte Extremitäten zeigen dieses unerwünschte stillicidium e parietibus fast gar nicht. Es gibt aber Fälle, welche die Anlegung der Konstriktionsbinde überhaupt nicht zulassen, so Knochenherde im Trochanter, im Collum humeri, im Darmbein und am Thoraxskelette. Die Blutstillung ist dann sehr langwierig und erfordert oft große Geduld. Wasserstoffsuperoxyd (3—5 Proz.) und Drucktamponade sind da anzuwenden; stärkere Lösungen von Wasserstoffsuperoxyd verätzen und wirken auch nicht besser und schneller. Auch Adrenalin kann verwendet werden.

Die Knochenherde müssen in möglichst großer Ausdehnung bloßgelegt werden, damit man mit Bequemlichkeit und Präzision operieren könne. Am Unterschenkel, beziehungsweise Tibia, bediene ich mich fast ausnahmslos krummliniger Schnitte, welche einen Lappen umschneiden mit innerer oder äußerer Basis. Dieser lange, der ganzen Breite der Vorderfläche der Tibia entnommene Hautperiostlappen wird stumpf vom Knochen abgelöst, aufgeklappt und dergestalt die gesamte Vorderfäche der kranken Tibia freigelegt. Fistelöffnungen bleiben vorläufig unberücksichtigt, die betreffenden Hautdefekte werden mit dem Lappen abgehoben, wobei das Messer das Elevatorium unterstützt. Auch die Kloakenkanäle im Knochen werden nicht regardiert und etwa nur zur Sondierung benützt; die Aufstemmung der Tibiahöhle erfolgt unabhängig von ihnen durch Entfernung eines entsprechend großen Knochensegmentes aus der vorderen Wand. Rasch geht die Eröffnung mit der rotierenden Kreissäge, langsamer mit dem Meißel (Fig. 4), namentlich bei bestehender Eburneation. Ist der Knochenherd entsprechend weit geöffnet, dann entfernt man etwaige Sequester und kratzt mit scharfen Löffeln (Fig. 5) die gesamten Granulationen und das vereiterte Mark der Kloakenhöhle auf das sorgfältigste aus, bis man nichts mehr vor Augen hat, als den glatten, harten Knochen. Man achte auf das Vorkommen von oft verborgenen Ausbuchtungen der Kloakenwände. Oft benütze ich zuletzt noch einen Hohlmeißel als Hobel; besser und wirksamer noch ist die Verwendung einer starken, elektrisch getriebenen Olivenfraise.

Bei Nekrosen im Femur bahne ich mir den Weg zum Knochen durch einen großen Hautmuskelperiostlappen, welcher an der Außenseite des Oberschenkels mit oberer Basis geschnitten wird und die Breite des halben Umfanges des Oberschenkels besitzt; der untere abgerundete, freie Rand des großen Lappens wird mit Rücksicht auf die Grenzen der Bursa subcruralis genau bestimmt. Rectus femoris und Vastus externus werden ein- beziehungsweise durchschnitten, der Biceps bleibt unberührt; der Schnitt verläuft an dessen vorderem Rand. Dieser breite und der Notwendigkeit entsprechend lange, massige Lappen wird in Verbindung mit dem Perioste vom Femur abgehoben, und der Knochen somit in großer Ausdehnung für Auge und Hand freigelegt. Die Kloakenmündung findet sich bekanntlich am häufigsten an der Rückseite des Femur. Sie wird vorderhand nicht beachtet, sondern zunächst ein großes Fenster aus der Corticalis der Außenfläche des Femur herausgesägt oder mit dem Meißel ausgestemmt. Nun hat man Zugang zur Kloake und richtet sie rein her, mit frischen Wandungen. Oft muß man lange mit Fraise und scharfen

Löffeln in der Condylengegend arbeiten, wenn der Krankheitsherd sich stark der Epiphyse nähert. Das Reinemachen großer Höhlen dauert oft über eine halbe Stunde und noch länger. Es heißt eben dann Geduld und Ausdauer haben und nicht cito et jucunde bloß fürs Auge, sondern tuto operieren. Wenn alles gewissenhaft besorgt, die Höhle wohl ausgespült und getrocknet ist, dann kommt das Plombieren an die Reihe. Der Kranke liegt horizontal; das große Tor zur Knochenhöhle liegt in der Außenwand der Corticalis; die Höhle selbst reicht nach aufwärts gegen das gesunde Mark bis zu einer gewissen Höhe und vertieft sich andererseits nach abwärts in die Condylenregion. Da nun die Plombe eine hermetische Ausfüllung abgeben muß, ist es erforderlich, daß das buchtige Cavum stets so gestellt werde, daß die flüssige Masse dem Gesetze der Schwere nach einfließen könne. Man muß demnach den Kranken zunächst stark gegen die Seite neigen und dessen Bein vom Tische nach abwärts hängen lassen. Nunmehr ist das unterste Cavum zu tiefst, und man kann anstandslos die Plombe eingießen und den unteren Höhlenabschnitt ganz ausfüllen. Jetzt heißt es ruhig warten und den Kranken in dieser halb unmöglichen Stellung halten lassen, bis die Füllmasse vollends erstarrt ist; dann erst wird die Stellung des Beines geändert, die bis jetzt herabhängende Gliedmaße wird eleviert, dadurch das obere Cavum zu tiefst gestellt und nun dieses vollgegossen. Neuerdings abwarten, bis die Plombe erstarrt, dann horizontale Lagerung des Beines in Seitenlage und Beendigung der Füllung. Der aufgeklappte große Hautmuskelperiostlappen wird am Mutterboden wieder angenäht; er heilt anstandslos prima intentione. Vor der Naht sind schon die vorhandenen Fistelgänge wohl ausgelöffelt worden und dienen Drainagezwecken. Erst nach Beendigung des die operierte Extremität in weitem Umfange einhüllenden Deckverbandes wird die bislang am Platze belassene Konstriktionsbinde abgenommen. Nachblutungen habe ich, da wir die Blutstillung im Lappen mit Sorgfalt üben, nie erlebt. Der erste Verband verbleibt zum mindesten eine Woche unberührt am Platze, wird gewöhnlich aber erst am 10. Tage abgenommen, wobei gleichzeitig auch die Weichteilnähte entfernt werden. Die weiteren Verbände gelangen auch wieder nach einer Woche zum Wechsel; an meiner Station im Krankenhause meistens an jedem Sonntage, wo in der Regel die blutige Arbeit ruht. Da kommen denn alle stationären und ambulatorischen Knochenpatienten zur Musterung und zum Verbandwechsel: Jour de vernissage.

Mutatis mutantis wird auf gleiche Weise die Osteomyelitis fungosa operiert, solchermaßen erkrankte Phalangen (Spina ventosa) oft ganz

exstirpiert bei Erhaltung des Periostes und Plombierung der resultierenden Höhle. (Tafel I, Fig. 1—7).

Einer besonderen Besprechung bedürfen die so häufigen Erkrankungen der Gelenke: der Fungus articuli mit oder ohne gleichzeitige Karies. Ich huldige der Ansicht, daß man den Fungus eines Gelenkes, sobald die Diagnose sichergestellt ist, angehen solle, ohne Rücksicht auf das Alter des Trägers. Die sogenannte konservierende Therapie mit Kontentivverbänden, Blutstauung, Injektionen ins Gelenk usw. ist ein großer Zeitverlust und nur dann geboten, wenn die Patienten oder deren Verwandte einen operativen Eingriff verweigern. Der Fungus gleichbedeutend mit Lokaltuberkulose ist wohl allgemein als infektionsfähig anerkannt. Wozu die Quelle stets möglicher weiterer Ausbreitung und deletärer Einwirkung auf den Organismus im Körper belassen? Die spontane, bez. ohne blutige Eingriffe erzielte Ausheilung fungöser Gelenke ist eine sehr langwierige, für die ärmere Volksklasse oft unerschwingliche Sache. Nach jahrelanger Behandlung heilen angeblich derlei Gelenke des häufigsten mit Deformitäten, Kontrakturen, oft genug mit Rückbleib der ominösen Fisteln. Ich habe schon in mehreren Fällen Kinder mit angeblich ausgeheiltem Kniegelenksschwamm, nachdem sie viele Jahre in Behandlung gestanden, operieren müssen. Die ganze Muskulatur des Beines atrophisch, das Kniegelenk in Beugestellung, kontrakt, dabei der Unterschenkel subluxiert, etwas abduziert und in Außenrotation. Schon behufs Geradestellung des sonst unbrauchbaren Beines mußte eine Resektion ausgeführt werden. Und da fanden sich teils in den Femurcondylen, teils im Tibiakopfe und in der Patella abgeschlossene käsige Herde, dann fungöse Kapselreste mitten in der narbigen Obliteration der Bursa subcruralis. Hat man da ein Recht, in solchen Fällen von ausgeheilter Kniegelenkstuberkulose zu sprechen? Und solche Befunde finden sich nicht selten; zählen ja solche Fälle zu den angeblich schönen Erfolgen, weil oft genug keine Fisteln bestehen. Kann nicht irgendein zufälliges Trauma die Abkapselung der infektiösen Herde sprengen und zu einer Allgemeininfektion, mindestens aber zu einem Lokalrezidiv Veranlassung geben? Jeder tuberkulöse Herd im Organismus kann böse Folgen bedingen; dessen Entfernung ist demnach geboten, freilich unter der Bedingung, daß man dabei ebenso gewissenhaft vorgeht wie etwa bei der Entfernung maligner Neoplasmen: alles krankhaft Veränderte muß eliminiert werden, nichts davon darf im Operationsgebiete zurückbelassen werden, soweit Auge und Hand Zugang finden und sich solchen erzwingen können.

Aber auch für die künftige Brauchbarkeit der betreffenden Glied-

maße muß gesorgt werden und bei Kindern endlich dafür, daß die Wachstumstätigkeit nicht benommen, mit einem Worte, der Epiphysenknorpel muß geschont werden. Nur wenn eine Resektion eines Gelenkes allen diesen Postulaten gewissenhaft Rechnung trägt, soll und darf sie vorgenommen werden. Sonst lieber hands off. Auf die gründliche Entfernung des stets vorhandenen Fungus der Gelenkkapsel, der Gelenksbänder und deren Umgebung ist die größte Sorgfalt zu legen. Es genügt nicht, die weiche fungöse Granulation durch Abschaben scheinbar zu entfernen, es muß vielmehr die ganze Kapsel mit Schere und Skalpell möglichst in tota continuitate exstirpiert werden, ohne Rücklaß von Resten; ebenso gründlich beseitige man fungöse Sehnenscheiden und Schleimbeutel. Das Jodoform besitzt allerdings, wie ich vor 24 Jahren zuerst behauptet habe, antituberkulöse Eigenschaften; diese Tatsache soll aber nicht zu Unterlassungen beim Operieren verleiten, und der Chirurg den eigenen Händen am meisten trauen.

Das ist meiner Ansicht nach die wahre konservative Behandlung; denn sie allein ist in fortgeschrittenen Fällen imstande, den Kranken vor später notwendigen mutilierenden Eingriffen zu bewahren, vor dem Verluste der Gliedmaßen und vor einer Allgemeininfektion des Organismus, vor Siechtum.

Bei der Operation behufs Entfernung eines Gelenksfungus ist vor allem auf die größtmögliche Freilegung des Operationsplanums zu achten, und sind jene Operationsmethoden oder Schnittführungen daher die besten, welche diesem Postulate am meisten Rechnung tragen. Nur nicht im Finstern arbeiten wollen; nur alles gründlich entfernen, wenn der Erfolg entsprechen soll.

Ich will im folgenden mit kurzen Worten schildern, wie ich bei den einzelnen großen Gelenken bisher verfahren bin.

Handgelenk (Taf. I, Fig. 8). Es wird an der desinfizierten und anämisierten, mit ihrer Volarfläche einer festen Unterlage sicher aufruhenden Hand ein großer dorsaler Hautlappen umschnitten mit der Basis am Handgelenk, mit dem freien, die ganze Breite des Handrückens einnehmenden, etwas konvex zugeschnittenem Rande, die Höhe der Mittelhandknochen, bezw. deren Basen tangierend. Dieser große, seitlich parallelrandige Lappen wird von den Sehnenscheiden abpräpariert und dem Vorderarme zu umgeschlagen; doppelte Unterbindung der dabei durchschnittenen oberflächlichen Hautvenen. Hierauf Eröffnung der einzelnen Sehnenscheiden und Freilegung der Sehnen, welche der Reihe nach voneinander abgezogen werden, um die tiefer gelegenen Teile zugänglich zu machen. Die hinteren, gewöhnlich

fungös entarteten Wände der Sehnenscheiden werden mittelst Hohlschere und Hakenpinzette allmählich exstirpiert, so daß man zu den Dorsalflächen der Handwurzelknochen gelangt. Diese werden einzeln mit einem starken Knochenhaken erfaßt und mit einer scharfen Hohlschere, mit deren Spitzen man in die Knocheninterstitien eindringt, herausgeschnitten. So werden nacheinander alle Handwurzelknochen entfernt bis auf das Os pisiforme, welches immer, und das Os multangulum majus, welches nach Tunlichkeit geschont wird. Sämtliche Sehnen bleiben unverletzt. Wenn der Ungeschicklichkeit oder dem Mangel an Übung eine oder die andere der Strecksehnen zum Opfer fiele, muß eine nachträgliche Sehnennaht Abhilfe schaffen. Nach Entfernung der 6 oder 7 Handwurzelknochen gewinnt man Zugänglichkeit zur palmar gelegenen Gelenkskapsel, die, wenn fungös entartet, gründlich zu exstirpieren ist. Findet man die Basen der Mittelhandknochen kariös, reseziert man die erkrankten Enden; findet man tuberkulöse Herde in der Epiphyse des Radius, so schneidet man sie im Gesunden heraus. Wenn alles mit Formalinlösung sauber ausgespült und die Weichteilhöhle trocken gemacht ist, nähert man die Hand dem Vorderarme, stellt sie in leichte Dorsalflexion, füllt das derart in seiner Ausdehnung reduzierte Cavum mit Plombe, welche zwischen den temporär abgedrängten Sehnen eingegossen wird, und vernäht den Hautlappen mit dem Mutterboden. Frühere Fistelöffnungen dienen, sorgsam ausgelöffelt, zum Abfluß der wenigen Wundsekrete. Verdünnte, bläulich gefärbte unterminierte Haut wird am besten nach Tunlichkeit abgetragen. Bestanden keine Fistelöffnungen, so wird an einer oder an beiden Seiten des Lappens je in Streifchen Gummipapier ganz seicht eingeschoben. Blaue Binden mit Tapetenholzeinlage sichern die Ruhigstellung und Fixierung der Hand in leichter Dorsalflexion. Der erste Verbandwechsel erfolgt in der Regel am 10. bis 14. Tage. Das Schonen und Zurücklassen einzelner Handwurzelknochen ist bei etwas ausgebreiteterem Fungus nicht zu empfehlen. Es bleiben dann in den Zwischenräumen der einzelnen, bekanntlich untereinander kommunizierenden Gelenksspalten bei Belaß der Knochen gerne Krankheitsherde zurück, welche zu Rezidiven, sogenannten Heilungen mit Fistelbildung, Veranlassung geben.

Die Resultate der totalen Handgelenksresektion nach der eben beschriebenen Technik sind vortrefflich: Es verbleiben zwar etwas verkürzte, aber bewegliche und relativ gut brauchbare Hände; man achte nur auf die Erhaltung der dorsalen Verstärkungsbänder des Sehnenscheidensackes, welche dann die Streckbewegungen der Finger

sichern. So habe ich brauchbare Hände zu erhalten vermocht, bei denen auch die Metakarpalknochen an den Basen kariös erkrankt waren und der Fungus sogar zwischen den Palmarsehnen sich schon eingenistet hatte. Mühsame Operationen fürwahr, dafür aber Erhaltung der Fingerfunktion.

Ellbogengelenk (Taf. II, Fig. 9). Zur Resektion des Ellbogengelenkes wegen Fungus bediene ich mich ausschließlich der Viktor v. Brunsschen Methode mit temporärer Durchsägung und Aufklappung des Olekranons, da nur diese Methode genügende Zugänglichkeit zum Gelenksinnern bietet. Querschnitt am Dorsum cubiti in der Nähe der Articulatio humero-radialis bis zum Innenrande des Olekranons, senkrecht darauf ein kleiner Schnitt entlang dem Olekranon, Durchsägung und Aufklappung desselben an der in Verbindung bleibenden Trizepssehne. Absägung einer Knochenscheibe von der Ulna und des Köpfchens vom Radius. Abpräparieren des Nervus ulnaris ohne Eröffnung seiner Scheide; Freilegung und Umschneidung der Humeruskondylen mit tunlichster Erhaltung der Insertionsstellen der Pro- und Supinatoren, Absägung der Pars humeri glenoidalis, oft in Bogenform, um die tiefen Foveae mitzunehmen, also konkav. Hierauf peinliche Exstirpation der Kapsel und, wenn diese durchbrochen, Verfolgung des Fungus im Ober- und Vorderarme. Ebenso genaues Herauspräparieren des gewöhnlich den Radiushals austapezierenden Schwammes; eventuelle Ausschneidung bestehender kariöser Herde in der Ulna oder im Humerus und sofortige Plombierung der resultierenden Knochenkava nach möglichster Trockenlegung. Nach Erstarrung der Plombenmasse wird je ein kleines Blättchen Gummipapier zum Schutze ausgebreitet und mit einem trockenen Gazetupfer bedeckt, der vom Assistenten sicher am Platze angedrückt gehalten wird. Nunmehr Absägung der überknorpelten Hälfte des zumeist kariös entarteten Olekranons, Abnahme der Konstriktionsbinde, Blutstillung durch Unterbindungen; dann Entfernung der Gummipapierblättchen, Knochennaht des temporär dislozierten Olekranons, Nahtschluß der Wunde mit Einlage eines kurzen Drains an der Innenseite. Verband in fast rechtwinkliger Beugestellung mit blauen Binden und Tapetenholz. Verbandwechsel nach 12—14 Tagen, Entfernung der Nähte und des Drains, Beginn passiver Bewegungen bei ganz leichtem Deckverbande. Die Knochennaht hat mich nie im Stiche gelassen; der Silberdraht heilt ruhig ein und bleibt im Röntgenbilde sichtbar. Da beim Ellbogen eine Nearthrose zu erstreben ist, darf mit der Wegnahme von Knochen nicht gar zu ängstlich vorgegangen und die Immobilisierung des resezierten Gelenkes nicht in

die Länge gezogen werden. Nur der erste Verband fixiert, schon der zweite und die folgenden sollen nur decken, schützen und dürfen die passiven Bewegungen nicht hindern. Da nach einer Resektion des Ellbogens ein Vollgießen der Höhlenwunde nur äußerst schwer gelingt, begnüge ich mich, deren Wandungen mit ausgekochtem Jodoformpulver abzureiben.

Schultergelenk. Da es sich bei Fungus des Schultergelenkes in erster Linie um die genaue Exstirpation der erkrankten Gelenkskapsel und der etwa mitergriffenen Schleimbeutel handelt, dürfte der sonst übliche Längsschnitt kaum zu empfehlen, vielmehr die Aufklappung eines großen Haut-Deltoideslappens entschieden vorzuziehen sein. Der Gelenkskopf wird mit Schonung der langen Bizepssehne abgesägt, der nach der Exstirpation und Absägung resultierende Hohlraum bei starker seitlicher Inklination des Patienten mit der Füllmasse ausgegossen, und der bisher aufgeklappte Lappen mit kurzer Drainage am Mutterboden wieder sorgfältig angenäht.

Sprunggelenk (Taf. II, Fig. 10—13). Die nun zu schildernde, für mich typische Operationsmethode hat sich in 15 Fällen vollends bewährt; sie gibt die größte Zugänglichkeit zum Krankheitsherde, die man sich nur immer schaffen kann, und gestaltet bei einiger Übung den sonst schwierigen Eingriff zu einem relativ leichten und sicheren. Sie findet Anwendung bei tuberkulöser Affektion des Sprunggelenkes, sowie bei einiger Modifikation in der Schnittführung, auch bei Karies der Fußwurzelknochen vor der Chopartschen Gelenkslinie. Bei lokalisiertem Sprunggelenksfungus beginnt der Hautschnitt knapp unterhalb des einen Knöchels an dessen hinterer Grenze, wird in der Längsrichtung des Fußrandes nach vorne geführt bis zum Niveau des Chopartschen Gelenkes, biegt in breit konvexem Bogen zum entgegengesetzten Fußrande und wird diesem entlang nach rückwärts bis hinter den anderen Malleolus geführt, am inneren Knöchel oberhalb der Verlaufsrichtung der Arteria tibialis postica und der Peronealsehnen. Dieser derart umschriebene, breite, vorne konvexe Hautlappen trennt die Decke des Dorsums bis zu den Strecksehnen, deren Scheiden eröffnet werden. Sämtliche freigelegte Strecksehnen, vom M. tibialis anticus bis zum Extensor der kleinen Zehe, werden nacheinander auf eine Hohlsonde geladen, aus der Sehnenscheide emporgehoben, zentral und peripher an einem langen Seidenfaden angeseilt und in der Mitte durchschnitten. Zwischen dem Flexor hallucis und der Nachbarstrecksehne isoliert man die Arteria dorsalis pedis und die beiden Begleitvenen, unterbindet sie doppelt und durchtrennt sie; die durchtrennten oberflächlichen präfaszialen Venen sind schon

früher durch Ligaturen gesichert worden. Nun werden die Gesamtweichteile vom Dorsum entlang dem Sprungbeine in toto abpräpariert und in Gestalt eines Lappens zentralwärts umgeschlagen. Gewöhnlich hat man dabei, wenn man skelettierend vorgeht, die vordere Kapselwand des Sprunggelenkes schon eröffnet und ist in das Gelenk eingedrungen. Durchtrennt man nun die seitlichen Gelenksbänder, innen das Ligamentum deltoides, außen die Trias der vom Malleolus externus zum Sprung- und Fersenbein ziehenden Bänder, so klappt der Fuß anstandslos auf und kehrt dem vis-à-vis sitzenden Operateur das ganze Sprungbein zu. Nun folgt die Eröffnung des Talo-Naviculargelenkes und die Exzision des Talus mit einigen Scherenschnitten. Mühelos gelingt jetzt die Ausschälung der hinteren Kapselwand, wobei man darauf achten muß, die Sehne des Tibialis posticus nicht zu durchschneiden; ebenso dürfen die Sehnen der Peronei nicht verletzt werden. Die Exzision des Fungus im Sinus tarsi beendet die Operation. Nun wird nach Ausspülung und Trockenlegung der Höhle der Fuß der leeren Unterschenkelgabel genähert, das verbleibende Cavum mit Plombe vollgegossen, die Sehnenstümpfe mit Benützung der Fadenzügel wieder vereinigt und nach geschehener Hautnaht und kurzer Drainage, wenn keine Fistelgänge vorhanden, mit blauen Binden und Tapetenholzspänen der Verband angelegt. Vor dem Eingießen der Plombe ist es geraten, um das Abfließen der noch flüssigen Masse aus den seitlichen Wundwinkeln zu verhindern, diese vorerst durch einige Nähte zu schließen. Man legt demnach zunächst in der Submalleolarregion die Nähte an, gießt dann nach Lüftung des Lappens am Dorsum und temporärem Abziehen der vernähten Sehnen die Plombe in die Wundhöhle, läßt diese erstarren und beendet jetzt erst den Schluß der Wunde.

Das Sprungbein wird unter allen Umständen entfernt; es wäre sonst die genaue Exstirpation der Kapsel ja gar nicht möglich, ein Hauptpostulat zum Erfolge. In einem Falle z. B. fand ich nach vollendeter Operation, daß das Fersenbein auch erkrankt war; ich war deshalb bemüßigt, von oben her das Evidement des Calcaneus bis auf eine dünne Corticalisschichte vorzunehmen. Die Plombe hat trotzdem prima Heilung und die allmähliche Neoformation des Calcaneus ermöglicht, wie das Röntgenogramm beweist (vergl. Taf. II, Fig. 10—12). In einem anderen Falle fand ich einen Kariesherd in der unteren Epiphyse der Tibia, welcher ausgeschnitten und plombiert wurde.

Heilung mit brauchbarer Extremität trat in allen 15 bisher operierten Fällen ein, und zwar Nearthrosenbildung; also mit beweglichem Fuße. Die Verkürzung beträgt etwa 2 cm."

Handelt es sich um Karies der Fußwurzelknochen vor der Chopartschen Gelenkslinie, so wird ebenso verfahren, nur daß die Lappenbasis weiter nach vorne gerückt und der freie Lappenrand bis an das hintere Drittel der Metatarsen reicht.

Kniegelenk (Taf. II, Fig. 14). Bei der so sehr häufig ausgeführten Resektion des Kniegelenkes bediene ich mich wiederum typisch des queren transpatellaren Eröffnungsschnittes nach v. Volkmann. Ich führe zunächst einen bis zur Kniescheibe dringenden kurzen Schnitt entsprechend der medianen Querebene derselben und verlängere ihn dann bilateral in weitem Bogen bis zu der oberen Kontur der Kondylen des Oberschenkels. Durchsägung der Patella und Aufklappen der beiden Hälften nach Durchschneidung der Kniegelenkskapsel und der Seitenbänder. Die obere Hälfte der Kniescheibe wird mittelst eines scharfen Knochenhakens umgestülpt und nun mit Hakenpinzette und Schere oder Skalpell die ganze Bursa subcruralis von der Quadrizepssehne und der Innenfläche der Musculi vasti in toto exstirpiert. Dieses Exstirpieren der Bursa in toto gewährleistet die zum Erfolge so absolut notwendige Entfernung alles Fungösen. Nichts davon darf zurückgelassen werden; nur Sehnen und Muskelfleisch dürfen sichtbar sein. Hat sich bereits ein Durchbruch der Bursa nach oben hin entwickelt, und ist der Fungus in das intermuskuläre Bindegewebe weitergewuchert, so müssen additionelle Längsschnitte angefügt werden, und der Fungus mit gleicher Gründlichkeit im Gesunden herauspräpariert werden. Recht unangenehm erweisen sich die fungösen Durchbrüche in die Kniekehle und unter die Wadenmuskulatur. Doch auch diesen kann man mit Vorsicht und Geduld beikommen. Etwa vorhandene Fisteln werden umschnitten. Nun wendet man sich an die untere Hälfte der Kniescheibe, klappt diese nach abwärts und exstirpiert die vordere untere Partie der Kapsel, bis gesundes Gewebe erreicht ist. Jetzt erst beugt man das offene Gelenk, durchschneidet die Kreuzbänder, dabei das Messer gegen die Fovea intracondyloidea richtend, um die großen Gefäße der Kniekehle nicht unversehens zu verletzen. Das Gelenk klafft nun; man übersieht die fungös entartete hintere Kapselwand und die zumeist von Fungus durchsetzten Gelenksknorpel von Femur und Tibia. Ich gehe in der Regel so vor, daß ich bei Kindern immer, bei Erwachsenen, wenn die Knochen nicht sehr alteriert scheinen, die Resektion mit einem starken Knorpelmesser ausführe, indem ich damit die Knorpel von Tibia- und Femurende partienweise abtrage. Finden sich im Femur oder im Kopfe der Tibia, wie dies so häufig der Fall ist, ein oder mehrere tuberkulöse Herde, so werden

diese im Gesunden ausgeschnitten — ein bloßes Auslöffeln ist nicht ausreichend — und dann plombiert. Bei stärkeren Zerstörungen in den Knochen von Erwachsenen säge ich von beiden Gelenksenden konvex-konkave Scheiben ab, wie Helferich es empfiehlt, bei Kindern wie gesagt nie, weil die Erhaltung der Epiphysenknorpel bei diesen für ein ungestörtes Wachstum unbedingte Notwendigkeit ist. Jetzt wendet man sich zur hinteren Kapselwand und exstirpiert diese, wiederum im Gesunden arbeitend, möglichst in toto, um sicher zu sein, alles Erkrankte zu entfernen. Diese Exzision der hinteren Kapselwand wird mit Schere und Hakenpinzette vorsichtig ausgeführt und erfordert eine geübte Hand, da die großen Poplitealgefäße, vor allem die Arterie, knapp hinter der entarteten Kapselwand liegen. Auch auf die Nischen hinter den Kondylen richte man seine Aufmerksamkeit und exstirpiere ja genau die hier zeltartig gestaltete Kapsel, da sie ausnahmslos Fungusmassen bergen. Verwendet man bei Erwachsenen die Säge, so empfiehlt es sich, auch nur dünne Knochenscheiben mittelst scharfer Laubsäge zu entfernen, an der Tibia konkav, am Femurende konvex nach Helferichschem Muster. Dicke Knochenscheiben abzusägen, hat keinen Sinn und bringt dem Kranken durch große Verkürzung und retardierter oder gar ausbleibender knöcherner Verwachsung nur Schaden. Hat man alles nochmals revidiert, dann spült man die Wunde mit Formalinlösung aus, deckt eventuelle Plomben mit Gummipapier, entfernt die Konstriktionsbinde und stillt die Blutung durch Ligaturen. Die von ihrer Knorpelfläche mittelst Säge befreiten Patellarhälften werden einfach durch jene Catgutnaht, welche die parakapsulären Weichteile vereinigt, aneinander geheftet; drainiert wird durch die Wundwinkel. Vor der Naht gießt man die Lücke zwischen Tibia und Femur und Plombe aus. Die Höhle nach der exstirpierten Bursa subcruralis wird mit etwas Jodoformpulver abgerieben, die Drains in sie hineingeleitet. Hautnaht oder Michelsche Klammern beenden die Operation. Die Erhaltung der dorsalen Patellarhälften erfüllt vor allem einen kosmetischen Zweck, indem sie die sonst typische Einziehung verhindert; dann aber dient diese knöcherne Spange, die senkrecht zur Knochennarbe der resezierten Gelenksflächen steht, auch in gewissem Grade als Schutz gegen ein späteres Genu recurvatum und gegen sekundäre Kontrakturen. Nur wenn die Kniescheibe ganz kariös ist, muß sie vollends ausgelöst werden.

Früher habe ich die Patellarsegmente mit Silberdraht vereinigt, dann mit einem Catgutfaden umschlungen; jetzt nähe ich sie bloß mittelst der präpatellaren dünnen Weichteilschichten — aponeurotische

Ausbreitung der Quadrizepssehne und Periost aneinander. Dies genügt, da die Knochenteile unter keinerlei Spannung stehen. Eine Annagelung der resezierten Gelenksenden aneinander habe ich nie in Anwendung gebracht, weil ganz unnötig, wenn man beim Sägen die Knochen schont oder gar nur mit dem Knorpelmesser arbeitet. Ich pflege die Sicherung der resezierten Gelenksenden durch eine feste Schiene zu erzwingen. Eine aseptisch gemachte, gekehlte Schiene aus Holz oder Zelluloid, so lange, daß sie über die Mitte der Hinterfläche des Oberschenkels einerseits und bis zur Mitte der Wade andererseits reicht, wird mit steriler Watte und Gaze entsprechend gepolstert, der Unterseite des resezierten, zum Verbande fertigen Beines angelegt, wobei entweder vollständige Streckung oder beliebige Winkelstellung der Resektionsenden zueinander durch entsprechende Fütterung der Hohlschiene erzielt werden kann. Durch sterile Gazerollen erfolgt die Befestigung des Beines an die Schiene. Dies nenne ich den Innenverband. Hierauf Einschlagen der ganzen Extremität von den Zehen bis zur Hüfte in einen entsprechend großen sterilen Holzwollepolster; Tapetenholz und blaue Binden vervollständigen den Außenverband.

Bei aseptischem Wundverlaufe verbleibt der erste Verband in der Regel 3 Wochen in situ. Der Wechsel des Verbandes erfolgt mit Leichtigkeit und ohne Schmerzen für den Patienten, indem der Außenverband mit einem Taschenmesser aufgeschnitten und aufgeklappt wird, dann die Deckgazerollen mit der Schere durchschnitten und das Resektionsgebiet entblößt wird. Hierauf werden die Drains und die Nähte entfernt. Nun wird eine neue vorbereitete Schiene der in einem Augenblicke entfernten substituiert. Der Kranke merkt, wenn entsprechend vorgegangen wird, den Schienenwechsel kaum, selbst wenn der Verbandwechsel vor der dritten Woche vorgenommen würde.

Hüftgelenk: Dieses Gelenk hatte ich nur einmal zu resezieren Gelegenheit und zwar nicht wegen Fungus, sondern wegen Osteomyelitis capitis. Es wurde mit dem Textorschen Schnitt das Gelenk von der Rückseite her bloßgelegt, die Kapsel eröffnet, der Kopf luxiert und am Halse abgesägt. Die gesunde Pfanne wurde mit Plombe vollgegossen. Der Verlauf gestaltete sich vollkommen aseptisch. Über Coxitis tuberculosa fehlt mir alle persönliche Erfahrung, da mir kein diesbezügliches Material zur Verfügung gestanden ist; doch zweifle ich gar nicht, daß sich auch für diese Gruppe die Plombe von Nutzen erweisen wird.

In letzter Zeit habe ich die Jodoformknochenplombe auch zur Ausfüllung von Knochenhöhlen im Gesichtsskelette in Anwendung

gebracht, wohl die ersten Fälle, welche je eine derartige Behandlung erfahren haben. Sie betreffen 4 Fälle von Zahnzysten und 2 Fälle von Empyema antri Highmori. Die Zahnzysten waren 2 mal im Oberkiefer, 2 mal im Unterkiefer gelegen. Der erste Fall von Zahnzyste des Oberkiefers wurde von außen, nach Spaltung der Wange durch den von Langenbeckschen Halbkreisschnitt, angegangen, weil die Diagnose nicht ganz sicher schien, und die Möglichkeit eines Sarkoms der Highmorshöhle nicht ausgeschlossen werden konnte. Die bloßgelegte vordere Wand des Antrums wurde ohne Eröffnung der Mundhöhle oberhalb der Umschlagfalte der Mundschleimhaut in weitem Umfange abgetragen, die Zystenwand sorgsam exstirpiert, das ganze Cavum wohl getrocknet, mit der Füllmasse ausgegossen und die Wunde in der Wange vernäht. Vollständige Primaheilung. Auch eine Zahnzyste des Unterkiefers wurde von außen angegangen, und zwar durch Spaltung der Weichteile am Körper des Unterkiefers. Nach Abheben der Beinhaut Aufschneiden der verdünnten Außenwand der gänseigroßen Höhle, in deren Innern die Wurzeln des nach innen, der Mundhöhle zu gerichteten etwas luxierten, letzten Malzahnes nackt hineinragten. Der Zahn mußte extrahiert werden, wodurch der bisherige Abschluß der Zystenhöhle gegen das Mundinnere verloren ging, indem die Alveole eine offene Kommunikation bildete. Nach Extirpation der Zystenwand und Trocknung der Höhle wurde die Kommunikationslücke mit dem Finger temporär verlegt und sodann die Höhle ausgegossen. Nach Erstarrung der Plombe Naht der äußeren Wunde. Prima intentio. Öffnet der Kranke den Mund, so erblickt man die ausgebuchtete Innenwand der früheren Zyste, auf deren Spitze eine etwa linsengroße Lücke sitzt, aus welcher die starre gelbe Füllmasse hervorsieht. Nach und nach verflachte sich die Innenwölbung des Kiefers, und der Kranke verließ beschwerdelos und mit normal gestaltetem Unterkiefer nach 4 Wochen die Station.

Nachdem ich durch diesen Fall die Erfahrung gewonnen hatte, daß die Kommunikation einer plombierten Kieferhöhle mit der Mundhöhle für den Enderfolg keinerlei Bedeutung habe, ging ich den zweiten Fall von Kieferzyste im Unterkiefer, welche die Größe einer starken Pflaume hatte und vom seitlichen Schneidezahn bis zum zweiten Bicuspis reichte, nicht von außen, sondern nach Abziehung der Unterlippe von der Gingiva aus an. Nahe dem Übergange der Gingiva in die Unterlippenschleimhaut wurde erstere durch einen entsprechend langen Querschnitt durchtrennt, Gingiva samt Periost von der äußeren papierdünnen Zystenwand abgelöst, letztere eingeschnitten und zum größten Teile abgetragen. Schwierig war die Entfernung der ver-

dickten Zystenmembran, welche zwischen den blosliegenden Zahnwurzeln Divertikel bildeten und durch deren sehr zeitraubende Ausschälung sämtliche Zähne vom äußeren Schneidezahne bis zum ersten Mahlzahne wacklig wurden. Durch entsprechende Kopfstellung und Körperneigung der sehr verständigen, nicht narkotisierten Kranken gelang das Ausgießen mit der Füllmasse in vollendeter Weise. Nach Erstarrung der Plombe Naht der Gingivawunde durch enggestellte Catgutnähte. Außer einer leichten Schwellung der gleichseitigen Gesichtshälfte hatte die Patientin keinerlei Beschwerden. [Afebriler Verlauf. Nahtverschluß gelungen. Am dritten Tage verläßt die Kranke die Station. Vierzehn Tage später stellte sich die Patientin im Ambulatorium vor: keine Schwellung mehr, die Zähne bedeutend fester. Patientin vollends zufrieden.

Auch der zweite Fall von Empyema antri Highmori wurde vom Munde aus operiert, ohne Narkose mit Beihilfe von etwas Kokain und Adrenalin. Der zweite Backenzahn links fehlte; durch eine Lücke im Alveolarfortsatz gelangte die Sonde in die Oberkieferhöhle. Eiterabgang. Beim Irrigieren kommt keine Spülflüssigkeit aus dem Nasengange. Spaltung der Gingiva der Quere nach etwas unterhalb der Umschlagstellte in die Wangenschleimhaut. Abpräpariren nach oben längs der Fossa canina. Abtragen der knöchernen Vorderwand zunächst mit dem Meißel, dann mittelst Knochenschere bis zur Herstellung einer breiten Lücke etwa in der Breite und Länge einer Kleinfingerendphalange. Nunmehr Exstirpation der Schleimhautauskleidung unter Kontrolle eines Stirnreflektors. Nach Beendigung dieser mühsamen Sache und nachdem Auge und Finger sich überzeugt hatten, daß nur Knochen vorliege, wurde bei geeigneter Lagerung und Kopfstellung die Höhle vollgegossen und nach erfolgter Erstarrung die Gingiva durch dicht gestellte Catgutnähte vereinigt, nachdem in die Zahnlücke vor dem Eingießen ein kleines Streifchen Jodoformgaze geschoben worden war, welches an Ort und Stelle belassen wurde. Afebriler Verlauf, leichte Schwellung der operierten Gesichtshälfte, welcher drei Tage anhält. Am vierten Tage Entlassung. Eine Röntgendurchleuchtung ergibt einen starken Schatten in der ganzen Ausdehnung der Kieferhöhle. Da der oberflächlich eingeschobene Gazestreifen, der die Zahnlücke temporär verlegte, schon am dritten Tage entfernt wurde, stand von diesem Momente an die Plombe nicht nur mit der Mundhöhle sondern wohl auch mit der Nasenhöhle in Kommunikation. Trotzdem blieb die Plombe unbeschädigt und ohne Störungen hervorzurufen, als Lückenbüßer unentwegt am Platze. Bedenkt man ferner, wie schwierig es ist, eine eiternde Highmors-

höhle aseptisch zu machen, so muß man wohl die unübertroffene Leistung des Jodoforms anerkennen.

Interessant dürfte sich der weitere Verlauf gestalten. Kieferzysten sind durch pathologische Vorgänge bedingte Knochenhöhlen; daß sich solche Räume durch allmähliche Wiederannäherung der schalenartig auseinandergedrängten Kieferwandungen vollends schließen können, unterliegt wohl keinem Zweifel: die operirten Fälle lassen die allmähliche Abflachung deutlich verfolgen. Anders liegt die Frage beim Empyem der Highmorshöhle. Kann sich diese auf gleiche Weise schließen, da sie doch ein physiologisch vorgebildeter Hohlraum ist, dessen Innenauskleidung nur entzündlich erkrankt war? In etwa einem Jahre dürfte die Frage gelöst sein. Vorderhand ist es für den Patienten genug, von dem lästigen Leiden in wenigen Tagen insoferne geheilt werden zu können, als der Eiterausfluß versiegt, und die komplizierte Nachbehandlung mit jahrelang fortgesetzten Ausspülungen usw. usw. entfällt. Da die Plombe eingeschlossen ist und bleibt, verursacht sie auch keinen üblen Geruch der Exspirationsluft.

Zum Schlusse sei noch eines Falles Erwähnung getan, in dem ich nolens volens zur Plombe greifen mußte, und der angeführt werden soll als Beweis, wie außerordentlich gut die Plombe vom Organismus überhaupt vertragen wird. Er betrifft die Plombierung eines Mediastinums.

Von einem Kollegen in Böhmen wurde mir ein 14jähriges Mädchen empfohlen, welches etwa in der Mitte des Sternums ein kraterförmiges, stark sezernierendes Geschwür tuberkulöser Natur aufwies; eine zweite geschwürige Fistelöffnung gleichen Charakters saß am Jugulum, knapp oberhalb des Manubrium sterni. Beide führten ins Mediastinum. Ich ging den schweren Fall an, trotzdem bilaterale Apizitis bestand, weil allabendliches Fieber vorhanden war, und die vollständige Appetitlosigkeit und die starke Sekretion die Kräfte untergrub. Freilich dachte ich mir den Fall nicht so schwer, als er in Wirklichkeit war; ich hoffte um so mehr, daß der Fungus von den Skelettknochen, namentlich vom Sternum aus seinen Anfang genommen hätte, als der vierten rechten Rippe eine Narbe aufsaß und mir der Bescheid gegeben ward, daß seinerzeit dortselbst die Rippe ausgekratzt worden sei. So schritt ich denn, wenn auch schweren Herzens, zur Operation, resezierte ein großes Längssegment des Sternums von der Articulatio ensiformis bis hinauf zum Jugulum, die Fistelöffnungen umschneidend, und gewann dadurch eine hinlängliche Bresche zum Mediastinum anticum. Wir fanden den ganzen Mittelfellraum mit zerfallenen käsigen Massen angefüllt, welche Massen durch Verdrängung der rechten Pleura und des Perikards in grausige Tiefen eingedrungen waren. Vorsichtig löffelte ich die Massen zunächst mit einem gewöhnlichen, stumpfen Eßlöffel heraus und gewann dadurch eine

tiefe, über mannsfaustgroße Höhle. Herz und Herzbeutel waren nach links verdrängt; rechterseits stieg die Pleura in die Tiefe bis zur Lungenwurzel, an welcher ein starkes Gefäß an und abschwellen gesehen werden konnte, vielleicht die untere Hohlader. Nicht genug an dem; oberhalb und unterhalb der Lungenwurzel drangen noch je ein mit Käse erfüllter Hohlgang ins hintere Mediastinum. Nach Entfernung der Käsemassen fanden sich zum Glück die beiden Hohlgänge abgeschlossen. Die Pleura und das Perikard erwiesen sich verdickt und mit morschen, grauen pyogenen Membranen überzogen. Nach diesem schauerlichen Befunde blieb wohl kein Zweifel mehr, daß der Fungus mediastini nicht vom Thoraxskelette ausgehe, sondern von tuberkulösen zerfallenen Bronchialdrüsen. Nach vorsichtigem Abschaben der Membranen mit dem scharfen Löffel war eine sehr große, überaus buchtige Höhle da, deren Wandungen rechts durch die verdickte, starre Pleura, links durch das verdrängte Perikard, unten durch das Zwerchfell und dem Halse zu durch die untere Grenze der Schilddrüse gebildet wurden. Was nun anfangen? Die starke Sekretion der unvollständig entfernten Membrana pyogenetica war zu fürchten, und noch mehr die unvermeidliche Zersetzung der Wundsekrete in den buchtigen Nischen um die Lungenwurzel herum — also Sepsis, Gefäßarrosion, alles stand zu befürchten. In dieser Verlegenheit fand ich den Mut, die ganze große Höhle mit der Plombe vollzugießen, im Vertrauen auf die vielerprobten glänzenden Eigenschaften des Jodoforms. Ich verbrauchte etwas mehr als 200 Gramm der Plombe, so groß war der Hohlraum, und da fehlte noch fast 1 cm bis zum Niveau des Sternumrestes. Der Verlauf war erstaunlich. Das allabendliche Fieber hörte auf, der Appetit nahm zu, die Nächte waren gut, die Kleine verließ am siebenten Tage das Bett und ging in den Garten. Die Sekretion war nach dem Verbandwechsel am zweiten Tage nach der Operation mäßig und erheischte bloß jeden vierten Tag einen neuen Verband. Die Plombe hob sich langsam, und während sie gleich nach der Operation das Hautniveau nicht erreichte, ragte sie am achten Tage über dasselbe, um sich nun oberflächlich abzustoßen. Nach vierzehn Tagen war die Patientin nicht mehr zu halten; sie fühlte sich wohl und wollte nach Hause. So verließ sie denn das Sanatorium und reiste in Begleitung ihrer Mutter nach Böhmen zurück. Der dortige Arzt hatte die Güte, mir über den weiteren Verlauf folgendes zu berichten: Einige Tage nach ihrer Ankunft, am 29. Mai — die Operation und Plombierung war am 13. Mai ausgeführt worden — stellte sich asthmatisches Atmen ein, das eines Abends plötzlich in einen schweren Erstickungsanfall ausartete, um nach zirka viertelstündiger Dauer wieder mit vollkommen gutem subjektivem Wohlbefinden zu enden. Der Anfall wiederholte sich zur selben Stunde auch am nächsten Tage. Am folgenden Abend wurde Morphium verabreicht, worauf der Anfall ausblieb und auch die Nacht bei ruhigem Atmen und gutem Schlafe verlief. Dagegen kehrte er am nächsten Vormittage wieder, um sich seit dieser Zeit täglich 2—3 mal unter wahrhaft beängstigenden Erstickungserscheinungen zu wiederholen. Narkotika brachten keine Abhilfe. Der Verbandwechsel war bisher nur alle vier Tage vorgenommen worden; da jedoch außer der Plombe sich nunmehr auch schleimige Sekrete von der Wunde absonderten, war man gezwungen, denselben öfters

zu wechseln. Ferner war zu bemerken, daß seit dem ersten Anfalle beim Atemholen die Luft mit hörbarem Geräusch durch die untere Wundöffnung ein- und austrat; Teile der Plombe wurden bisher nicht expektoriert. Das mäßige Sputum bestand nur aus zähem, glasigem Schleim. Puls immer beschleunigt (bis 160), Fieber fehlte. Am 5. Juni vormittags trat wieder ein Erstickungsanfall auf, wobei das Gesicht ödematös und stark zyanotisch wurde. Unter progressiver Steigerung dieser Erscheinungen starb das Mädchen am 7. Juni.

Auch in diesem Falle hat sich die Plombe als Lückenbüßer bewährt; daß sie diesen verzweifelten Fall nicht zur Ausheilung bringen konnte, hätte wohl auch niemand vermutet. Genug daran, daß sie vertragen wurde und die Sepsis verhütet hat.

Die folgenden Krankengeschichten sind von meinem Assistenten, Herrn Dr. Silbermark, nach den Protokollen meiner chirurgischen Station zusammengestellt worden.

1. Osteomyelitische Prozesse.

1. 8jähriges Kind. Pfingsten 1899 Hufschlag. Darauf Schwellung des linken Unterkiefers, Durchbruch mit Entleerung von Knochenstückchen.

Status praesens: 4. November 1899. Linker Unterkiefer zeigt livide Hautstelle mit Fistel, die zu rauhem Knochen führt.

Diagnose: Osteomyelitis mandibulae traumatica.

Operation: Eröffnung von außen einer haselnußgroßen mit Granulation erfüllten Höhle, in der ein Zahn sich befindet. Evidement. Plombierung.

14. November. Verband; prima intentio.

Operiert am 8. November 1899, geheilt entlassen am 18. November 1899.

2. 26jährige Bonne. August 1900 Abszeß am rechten Unterkieferwinkel. Starke Sekretion. Wiederholte Inzisionen.

Status praesens: 18. Oktober 1901. Am rechten Unterkieferwinkel eine mit dem Knochen verwachsene Narbe. Darüber taubeneigroße fluktuierende Schwellung.

Diagnose: Osteomyelitis mandibulae.

Operation: Evidement mit Plombierung einer haselnußgroßen Höhle.

1. November. Verband; prima intentio mit Ausnahme einer etwa erbsengroßen granulierenden Stelle. Mäßige Sekretion.

Operiert am 25. Oktober 1901, geheilt entlassen am 25. November 1901.

3. 27jährige Bonne. Seit einem Jahre stark sezernierende Fistel am rechten Unterkieferwinkel. Starke Schmerzen.

Status praesens: 5. Februar 1902. Am Unterkiefer rechts in einer eingezogenen fixierten Narbe eine stark sezernierende Fistel, die zu rauhem Knochen führt.

Diagnose: Osteomyelitis mandibulae.

Operation: Evidement mit Plombierung einer taubeneigroßen Höhle. Exzision der Fistel.

16. Februar. Verband; prima intentio bis auf den Exzisionsdefekt.

Operiert am 10. Februar 1902, geheilt entlassen am 10. März 1902.

4. 17jähriger Bauer. Vor 1½ Jahren Schwellung der linken Schultergegend. Durchbruch mit Eiterentleerung.

Status praesens: 22. Februar 1903. Schultergräte stark verdickt, schmerzhaft. Fistel über Spina scapulae. Aktives und passives Heben der oberen Extremität unmöglich.

Diagnose: Osteomyelitis scapulae.

Operation: Akromion gelöst. Die Spina enthält eine Sequesterlade mit einem 5 cm langen, 3 cm breiten gelösten Sequester. Resektion des oberen Scapuladrittels. Plombierung. 5. März. Verband; prima intentio.

Operiert am 26. Februar 1903, gebessert auf eigenen Wunsch entlassen am 1. April 1903.

5. 12jähriger Schüler. 3. Oktober 1899 Fall auf den linken Oberarm. Sofort Erbrechen, Schwindel. Tags darauf Fieber mit Schwellung und Schmerzen des Oberarmes.

Status praesens: 1. Februar 1900. Oberes Humerusdrittel verdickt, druckschmerzhaft. Zwei Fisteln außen und innen, die zu rauhem Knochen führen.

Diagnose: Osteomyelitis humeri.

Operation: Evidement. Entfernung von vier Sequestern. Plombierung einer ganseigroßen Höhle. 17. Februar. Verband; prima intentio.

Operiert am 6. Februar 1900, geheilt entlassen am 2. März 1900.

6. 15jähriger Tischler. Seit 4 Monaten Schwellung des linken unteren Oberarmdrittels. Durchbruch, starke Sekretion.

Status praesens: 19. Juni 1900. Unteres Humerusende verdickt, Fistel an der Außenfläche, die zu rauhem Knochen führt.

Diagnose: Osteomyelitis humeri.

Operation: Evidement mit Exzision der Fistel. Plombierung einer walnußgroßen Höhle. 3. Juli. Verband; prima intentio.

Operiert am 21. Juni 1900, geheilt entlassen am 12. Juli 1900.

7. 14jähriger Schüler. Fall auf linken Oberarm vor zwei Jahren. Schwellung und Schmerzen. Fieber.

Status praesens: 12. August 1901. Oberes Humerusdrittel verdickt, schmerzhaft; außen eine Fistel, die zu rauhem Knochen führt. An der Innenfläche ein walnußgroßer Abszeß.

Diagnose: Osteomyelitis humeri.

Operation: Inzision des Abszesses. Evidement mit Plombierung einer pflaumengroßen Höhle.

Operiert am 26. August 1901, geheilt entlassen am 14. Sept. 1901.

8. 18jähriger Bauer. Seit 3 Jahren diffuse Schwellung des linken oberen Oberarmdrittels.

Status praesens: 18. Mai 1903. Oberes Drittel verdickt, schmerzhaft; außen Fistel, die zu rauhem Knochen führt.

Diagnose: Osteomyelitis humeri.

Operation: Evidement. Entfernung eines corticalen Sequesters und Plombierung einer 6 cm langen, 3 cm breiten, 4 cm tiefen Höhle. 4. Juni. Verband; prima intentio. Kreuzergroße Hautnekrose am oberen Wundende.

Operiert am 26. Mai 1903, geheilt entlassen am 27. Juni 1903.

9. 25jähriger Tischler. Seit 3 Monaten Schmerzen im linken Vorderarm. Vor 2 Wochen Fieber und Schwellung.

Status praesens: 21. November 1899. Radius im oberen Drittel verdickt, druckschmerzhaft. Apicitis sinistra.

Diagnose: Osteomyelitis antibrachii.

Operation: Evidement mit Plombierung einer haselnußgroßen Höhle im Radius. Osteophyt an einem Muskelstück. 3. Dezember Verband; prima intentio.

Operiert am 24. November 1899, geheilt entlassen am 21. Dezember 1899.

10. 38jährige Private. Seit fünf Monaten Schwellung des linken Vorderarmes, seit 3 Monaten Schmerzen, vor 2 Monaten Aufbruch mit Eiterentleerung, seither Fistel.

Status praesens: 12. April 1900. Beugefläche des unteren Radiusendes geschwellt. Daselbst eine Fistel, die zu rauhem Knochen führt.

Diagnose: Osteomyelitis antibrachii.

Operation: Evidement mit Plombierung einer eigroßen Höhle in dem unteren Ende der Radiusdiaphyse. Entfernung eines gelösten Sequesters.

Operiert am 12. April 1900, geheilt entlassen am 23. April 1900.

11. 16jähriger Privater. Vor 1 Jahr Sturz von einem Baum; offene Fraktur des rechten Vorderarmes. Heilung. Seit 7 Monaten Fistel am äußeren Radiusrand.

Status praesens: 19. Juni 1900. Rechtes unteres Radiusdrittel verdickt; Fistel außen, die zu rauhem Knochen führt.

Diagnose: Osteomyelitis traumatica antibrachii.

Operation: Evidement mit Plombierung der nach Entfernung von 3 Sequestern resultierenden Höhle im Radius. 4. Juli. Verband; prima intentio.

Operiert am 23. Juni 1900, geheilt entlassen am 12. Juli 1900.

12. 29jähriger Schuster. Seit mehreren Monaten Schwellung des linken Vorderarmes.

Status praesens: 25. Juli 1900. Unteres Drittel des linken Vorderarmes radialwärts an der Beugefläche geschwellt, fluktuierend.

Diagnose: Osteomyelitis antibrachii.

Operation: Evidement eines 6 cm langen Knochenabszesses mit Plombierung der Höhle im Radius. 10. Dezember. Verheilt bis auf eine kleine granulierende Stelle.

Operiert am 16. Oktober 1900, geheilt entlassen am 10. Dez. 1901.

13. 34jähriger Bauer. Seit acht Wochen Schwellung des rechten Vorderarmes. Fieber. Seit 6 Tagen Fistel, durch die Knochenstückchen abgingen.

Status praesens: 13. Oktober 1902. Rechter Vorderarm diffus

geschwellt, schmerzlos; Radius stark verdickt. Fistel, die zum rauhen Knochen führt.

Diagnose: Osteomyelitis antibrachii.

Operation: Evidement mit Plombierung einer 5 cm langen, 5 cm breiten Höhle im Radius. Corticalis eburneiert. 25. Oktober Verband; prima intentio. 27. November. Kleine granulierende Stelle.

Operiert am 16. Oktober 1900, geheilt entlassen am 2. Dez. 1900.

14. 18jähriger Schneider. Vor 16 Wochen Trauma, seither linke untere Vorderarmgegend geschwellt, schmerzhaft.

Status praesens: 1. Juli 1903. Unteres Radiusviertel diffus aufgetrieben, schmerzhaft.

Diagnose: Osteomyelitis antibrachii.

Operation: Evidement mit Plombierung einer nußgroßen Höhle im Radius, in der Markhöhle mißfarbige Granulationen. 1. August Verband; prima intentio.

Operiert am 20. Juli 1903, geheilt entlassen am 4. August 1903.

15. 13jährige Private. Seit 3 Wochen Schwellung der rechten Ellbogengegend.

Status praesens: 18. Februar 1902. Ulna rechts in toto verdickt, zahlreiche Fisteln, die alle zu rauhem Knochen führen.

Diagnose: Osteomyelitis antibrachii.

Operation: Evidement mit Plombierung der gesamten Ulnadiaphyse. Corticalis stark verdickt, Markhöhle vollkommen mit Eiter und Granulationen erfüllt. Von der Ulna verbleibt nur eine volare Spange. 2. April. Verband. Wunde granulierend.

Operiert am 26. Februar 1902, geheilt entlassen am 30. Mai 1902.

16. 17jähriger Schlosser. März 1902 Schwellung am unteren Ende des rechten Vorderarmes. Durchbruch. Eiterentleerung. Seit einigen Tagen Rötung und Schmerzhaftigkeit derselben Gegend. Finger unbeweglich.

Status praesens: 2. Januar 1903. Unteres Ulnadrittel aufs doppelte verdickt, druckschmerzhaft, Hand in Radialflexion.

Diagnose: Osteomyelitis antibrachii.

Operation: Evidement mit Plombierung einer walnußgroßen Höhle in der Ulna Corticalis verdickt. Entfernung eines haselnußgroßen Sequesters. 19. Februar. Leichte Temperatursteigerung. Verband. 20. Februar. Fieberfrei. 24. Februar. Verband. Entfernung der Nähte, einige kleine granulierende Stellen.

Operiert am 17. Februar 1903, geheilt entlassen am 26. März 1903.

17. 12jähriger Knabe. Vor 14 Tagen Trauma beim Turnen; seither Hinken, hohes Fieber, Abmagerung.

Status praesens: 6. März 1903. Linke Darmbeingegend geschwellt, fluktuierend. Bein in Beugung, Adduktion und Einwärtsrollung gehalten, hohes Fieber.

Diagnose: Osteomyelitis traumatica ossis ilei.

Operation: Resectio coxae und Evidement eines Herdes im Darmbeinkamm mit Plombierung der leeren Pfanne und einer erbsengroßen Höhle im Darmbein. 16. März Patient fieberfrei. 20. April. Wunde bis auf eine kleine granulierende Stelle verheilt. 6. Mai. Patient geht mit einem Thomasapparat herum.

Operiert am 14. März 1903, gebessert entlassen am 11. Mai 1903.

18. 19jähriger Schneider. Vor 9 Jahren erkrankt mit Fieber und Schmerzen im rechten Bein; seither immer krank.

Status praesens: 17. Oktober 1899. Rechter Oberschenkelknochen verdickt, an der Außenseite eine Fistel, die zu rauhem Knochen führt.

Diagnose: Osteomyelitis femoris.

Operation: Evidement mit Plombierung einer faustgroßen Höhle im Femur.

Operiert am 22. Oktober 1899, geheilt entlassen am 5. Dez. 1899.

19. 26jähriger Schlosser. Vor 12 Jahren Sturz; darauf Fieber und Schmerzen; 5 Monate später Bildung einer Fistel. Spontane Heilung. 6 Jahre später neuerliche Fistelbildung. Operation. 7monatlicher Spitalaufenthalt. Heilung. 1 Jahr darauf neuerliche Fistelbildung mit Abgang von Knochenstückchen, spontane Heilung. Seit 6 Wochen Fieber und Schmerzen, seit 8 Tagen Fistel an der Außenseite des Oberschenkels.

Status praesens: 15. Dezember 1899. Rechter Oberschenkelknochen in toto verdickt. Außen eine Fistel, die zu rauhem Knochen führt.

Diagnose: Osteomyelitis femoris.

Operation: Evidement mit Plombierung einer 8 cm langen Höhle im Femur. Zahlreiche Eiterherde in den Weichteilen.

28. Dezember. Verband; prima intentio bis auf eine erbsengroße Stelle.

23. Januar. Vollkommene Vernarbung.

Operiert am 18. Dezember 1899, geheilt entlassen am 25. Jan. 1900.

20. 26jähriger Fleischer. Juli 1898 Typhus; 8 Tage darauf unter Fieber Schwellung des rechten Oberschenkels, Schmerzen. Bettlägerig bis März 1899, starke Eitersekretion. Operation. 6monatlicher Spitalsaufenthalt. Seit einigen Tagen Fieber, Schmerzen und Schwellung.

Status praesens: 27. November 1899. Der gesamte rechte Oberschenkel stark geschwollen; an der Außenseite eine lange, tief eingezogene Narbe.

Diagnose: Osteomyelitis femoris.

Operation: Evidement mit Plombierung des mittleren Drittels des Femur.

Operiert am 11. Dez. 1899, geheilt entlassen am 20. Jan. 1901.

21. 47jähriger Bauer. Vor 28 Jahren erkrankt unter Fieber mit Schmerzen und Schwellung der linken unteren Oberschenkelpartie. Nach 3½jähriger Krankheit Durchbruch. Bildung von 3 Fisteln. Spontane Heilung nach 5 Jahren. 3 Jahre später neuerliche Fistelbildung; spontane Heilung erst vor 8 Jahren. August 1899 neuerliche Schmerzen und Schwellung.

Status praesens: 29. November 1899. Obere Kniegelenksgegend stark geschwellt, druckschmerzhaft.

Diagnose: Osteomyelitis femoris.

Operation: Evidement mit Plombierung einer eigroßen und einer erbsengroßen Höhle im Femur nach Knochenabszessen.

24. Dezember. Verband; minimale Sekretion.

8. März. Spaltung eines subkutanen Abszesses an der Außenseite des linken Kniegelenkes.

Operiert am 12. Dezember 1899, geheilt entlassen am 19. Mai 1900.

22. 23jähriger Schneider. 1893 Sturz von einem Baum, 8 Tage darauf Fieber und Schwellung der linken unteren Oberschenkelgegend. 1 Jahr bettlägerig. Bildung einer Fistel, durch die sich Eiter und Knochenstücke entleerten. 1897 Operation. Heilung. Seit 8 Tagen Schwellung, seit 4 Tagen Durchbruch mit Eiterentleerung.

Status praesens: 24. Januar 1900. Unteres Drittel des linken Oberschenkels verdickt, innen eine eingezogene Narbe, außen eine Fistel, die zu rauhem Knochen führt.

Diagnose: Osteomyelitis femoris.

Operation: Evidement mit Plombierung einer eigroßen Höhle im Femur.

6. Februar. Fieber. Abszeß über dem rechten Darmbein. Inzision. Eiterentleerung.

Operiert am 31. Januar 1900, geheilt entlassen am 20. März 1900.

23. 21jähriger Schneider. Vor 10 Jahren erkrankt. Fieber, Schmerzen im rechten Oberschenkel. Durchbruch, Fistel besteht bis jetzt und sezerniert fortwährend.

Status praesens: 6. Juli 1900. Knochen nicht besonders verdickt. An der Hinterfläche zwei Fisteln, die zu rauhem Knochen führen.

Diagnose: Osteomyelitis femoris.

Operation: Evidement mit Plombierung der Höhle im Femur nach Entfernung eines corticalen Sequesters.

Operiert am 10. Juli 1900, geheilt entlassen am 25. August 1900.

24. 33jähriger Apotheker. Seit langen Jahren krank, mehrmals operiert.

Status praesens: 13. Dezember 1901. In der Gegend des Trochanter major am rechten Oberschenkel eine adhärente Narbe mit mehreren Fisteln. An der Innenfläche ebenfalls eine Fistel.

Diagnose: Osteomyelitis femoris.

Operation: Evidement mit Plombierung einer walnußgroßen Höhle im Trochanter.

25. Dezember. Verband; prima intentio.

Operiert am 16. Dezember 1901, geheilt entlassen am 4. Jan. 1901.

25. 26jähriger Tagelöhner. Vor 10 Jahren erkrankt. Ein Jahr bettlägerig. Vor 7 Jahren Abgang von Knochenstückchen. Seit drei Wochen Schmerzen und Unbeweglichkeit des linken Knies.

Status praesens: 9. Mai 1902. Linker Oberschenkel im mittleren und unteren Drittel stark verdickt. Innen adhärente Narbe mit zahlreichen Fisteln, die zu rauhem Knochen führen. Bein 2 cm kürzer.

Diagnose: Osteomyelitis femoris.

Operation: Evidement mit Plombierung einer 10 cm langen, 3 cm breiten Höhle im Femur (unteres Drittel).

23. Mai. Verband; prima intentio.

25. Juni. Patient geht herum.

Operiert am 14. Mai 1902, vergl. Nr. 26.

26. Fall 25 stürzt am 29. Juni zu Boden. Tags darauf Fieber (39,3°), Schmerzhaftigkeit im mittleren Drittel des linken Oberschenkels.

Diagnose: Osteomyelitis femoris.

Operation: Evidement mit Plombierung einer eigroßen Höhle im mittleren Drittel des Femur.

19. Juli. Spaltung eines parostalen Abszesses.

7. Oktober. Vollkommene Heilung.

Operiert am 1. Juli 1902, geheilt entlassen am 8. Oktober 1902.

27. 19jährige Private. Vor 4 Jahren Fall einer Last auf den rechten Fuß. Bald darauf Entzündung der oberen Kniegelenksgegend.

Status praesens: 20. Mai 1902. Rechtes Bein leicht gebeugt, Tibia nach außen rotiert, subluxiert. Narben und Fistel am unteren Femurende, zu rauhem Knochen führend.

Diagnose: Osteomyelitis femoris.

Operation: Evidement mit Plombierung einer 5 cm langen, 3 cm breiten Höhle im Femur nach Entfernung eines großen hinteren und zweier kleinerer Sequester.

Operiert am 22. Mai 1902, geheilt entlassen am 28. Juli 1902.

28. 19jähriger Zuckerbäcker. Vor 9 Jahren erkrankt; Schmerzen und Schwellung des rechten Ober- und des linken Unterschenkels. Seither stets leidend.

Status praesens: 17. Dezember 1902. Rechter Oberschenkel stark verdickt, druckschmerzhaft. Fistel in der Poplitea, zu rauhem Knochen führend. An der linken Tibia Spuren alter Osteomyelitis.

Diagnose: Osteomyelitis femoris.

Operation: Evidement mit Plombierung einer nußgroßen Höhle. Starke Eburneierung. Im Innern ein 3 cm langer Sequester.

29. Dezember. Verband; prima intentio.

13. Januar. Heilung bis auf kleine granulierende Stelle.

Operiert am 22. Dez. 1902, geheilt entlassen am 5. Febr. 1903.

29. 10jähriges Kind. Vor 3 Monaten Fall einer eisernen Stange auf den rechten Oberschenkel. Darauf Schmerzen, Schwellung. Vor einigen Tagen Durchbruch an der Hinterfläche des Oberschenkels.

Status praesens: 9. Februar 1903. Knochen in seiner unteren Hälfte verdickt. Gelenk frei; Hinterfläche geschwellt mit Fistel, zu rauhem Knochen führend.

Diagnose: Osteomyelitis femoris.

Operation: Evidement mit Plombierung einer eigroßen Höhle im Femur.

19. Februar. Verband wegen Schmerzen; Retention blutiger Flüssigkeit. Inzision.

3. März. Heilung bis auf eine kleine granulierende Stelle.

20. März. Patient geht herum.

Operiert am 14. Februar 1903, geheilt entlassen am 28. März 1903.

30. 17jähriger Bauer. Vor $1^1/_2$ Jahren Schwellung der linken Kniegelenksgegend.

Status praesens: 22. Februar 1903. Streckung im Knie nicht vollkommen. Fistel an der Innenfläche des linken Oberschenkels, zu rauhem Knochen führend.

Diagnose: Osteomyelitis femoris.

Operation: Evidement mit Plombierung einer 15 cm langen Höhle, die einen Sequester in mißfarbigen Granulationen enthalten hat, nebstbei zwei corticale Sequester.

16. März Schmerzen. Verband. Stichkanaleiterung.

19. März. Sekretion geschwunden.

Operiert am 9. März 1903, gebessert auf eigenen Wunsch entlassen am 1. April 1903.

31. 24jähriger Maurer. Vor 3 Jahren Schuß in den linken Oberschenkel; seither Schwellung mit Fistelbildung.

Status praesens: 28. Februar 1903. Oberschenkelknochen im unteren Drittel stark verdickt, Fisteln an der Außen- und Innenfläche.

Diagnose: Osteomyelitis femoris.

Operation: Evidement mit Plombierung des unteren Drittels des Femur. Ein corticaler Sequester, Markhöhle verschwunden. Nur die vordere Wand bleibt intakt.

15. März. Verband; prima intentio.

Operiert am 6. März 1903, geheilt entlassen am 14. April 1903.

32. 21jähriger Arbeiter. Vor einigen Monaten Fall eines Eisenrohres auf den rechten Oberschenkel. Darauf Schwellung, Aufbruch mit Eiterentleerung.

Diagnose: Osteomyelitis femoris.

Operation: Evidement mit Plombierung einer pflaumengroßen Höhle im Femur.

22. März. Verband; prima intentio.

Operiert am 10. März 1903, geheilt entlassen am 8. April 1903.

33. 17jähriger Kellner. Vor $1^1/_2$ Monaten Schwellung des linken Oberschenkels, Stechen im Knie beim Gehen. Fieber.

Status praesens: 27. Januar 1903. Oberschenkel stark geschwellt, Fluktuation. Knochen verdickt, druckschmerzhaft.

28. Januar. Inzision des Abszesses.

Diagnose: Osteomyelitis femoris.

Vergl. **Tafel I, Figur 2.**

Operation: Evidement mit Plombierung einer 10 cm langen, 4 cm breiten Höhle im unteren Femurdrittel. Starke Periostosen, Corticalis verdickt; in der Markhöhle mißfarbige Granulationen.

16. März. Verband. Stichkanaleiterung, Drainage.

Operiert am 10. März 1903, geheilt entlassen am 24. April 1903.

34. 16jähriger Schüler. Januar 1902 mit Schmerzen im linken Oberschenkel und hohem Fieber erkrankt. Operation.

Status praesens: 28. April 1903. Trochantergegend auf Orangengröße verdickt; Haut exulzeriert; zahlreiche Fisteln.

Diagnose: Osteomyelitis femoris.

Operation: Evidement mit Plombierung einer apfelgroßen Höhle im Trochanter. Knochen sehr morsch.

8. Mai. Verband; Heilung bis auf eine kleine granulierende Stelle.

Operiert am 29. April 1903, geheilt entlassen am 27. Mai 1903.

35. 15jähriger Bauer. Im September 1902 erkrankt. Schüttelfrost, Schmerzen im linken Oberschenkel. Zweimal operiert. Seit 14 Tagen eine schmerzhafte Stelle im linken Oberschenkel.

Status praesens: 7. April 1903. Unteres Femurdrittel stark verdickt, druckschmerzhaft; an der Innenfläche 2 Fisteln.

Diagnose: Osteomyelitis femoris.

Operation: Evidement mit Plombierung einer 6 cm langen, 4 cm

breiten Höhle im Femur. Entfernung von 2 corticalen Sequestern. Im Innern Höhle mit Eiter erfüllt.

27. April. Verband; prima intentio.

Operiert am 15. April 1903, geheilt entlassen am 8. Juni 1903.

36. 59jähriger Schuster. Im Jahre 1866 Schuß in den linken Oberschenkel. 4 Monate nach der Verwundung Extraktion der Kugel. Seither Schwellung. Seit 3 Monaten Schwellung zunehmend mit Bildung von Fisteln.

Status praesens: 30. April 1903. Unteres Femurdrittel stark verdickt; an der Beugeseite drei Fisteln.

Diagnose: Osteomyelitis femoris.

Operation: Evidement mit Plombierung einer 8 cm langen, 3 cm breiten Höhle im Femur. Zahlreiche Exostosen; mehrere corticale Sequester.

13. Mai. Verband; prima intentio bis auf zwei kleine granulierende Stellen.

Operiert am 2. Mai 1903, geheilt entlassen am 2. Juli 1903.

37. 62jähriger Tagelöhner. Im Jahre 1866 Schuß in den linken Oberschenkel. Extraktion der Kugel. 1898 Operation wegen Fistelbildung; seither fortwährende Sekretion aus einer Fistel.

Status praesens: 3. Juni 1903. Obere Femurhälfte aufgetrieben. In der Trochantergegend stark sezernierende Fistel.

Diagnose: Osteomyelitis femoris.

Operation: Evidement mit Plombierung einer 10 cm langen, 3 cm breiten, 5 cm tiefen Höhle im Femur. Im Knochen eine große mit mißfarbigen, stinkenden Granulationen erfüllte Höhle, darin ein 5 cm langer Gammipapierstreifen. Hautdefekt über der Plombe kronengroß.

11. Juni. Verband; handtellergroße Lappennekrose.

13. Juli. Minimale Sekretion; Wunde granulierend.

Operiert am 5. Juni 1903, geheilt entlassen am 18. Juli 1903.

38. 23jähriger Tischler. Vor 13 Jahren Fieber, Schwellung des linken Oberarmes, Fistelbildung. Bald darauf Fieber und Schwellung des linken Oberschenkels. Einjähriger Spitalaufenthalt. 3 Monate darnach Abgang von Knochenstückchen. Juli 1902 neuerliche Operation. Seit 14 Tagen wieder Fieber, Schmerzen und Sekretion aus einer Fistel in der linken Trochantergegend.

Status praesens: 28. Mai 1903. Obere Femurhälfte stark verdickt, schmerzhaft. In der Trochantergegend Fistel, zu rauhem Knochen führend.

Diagnose: Osteomyelitis femoris.

Operation: Evidement mit Plombierung einer 5 cm langen, 3 cm breiten, 4 cm tiefen Höhle im Femur. Periost schwielig. Markhöhle von Granulationen erfüllt.

26. Juni. Verband; prima intentio.

3. Juli. Patient geht mit Krücken beschwerdelos.

Operiert am 13. Juni 1903, geheilt entlassen am 10. Juli 1903.

39. 17jähriger Bauer. Seit 7 Jahren zeitweilig Fieber, Schüttelfröste, Schmerzen im linken Oberschenkel.

Status praesens: 6. Juli 1903. Mittleres Femurdrittel verdickt, schmerzhaft; an der Hinterfläche Fistel.

Diagnose: Osteomyelitis femoris.

Operation: Evidement mit Plombierung einer 10 cm langen, 4 cm breiten, 3 cm tiefen Höhle im Femur. Corticalis eburneiert, Markhöhle mit mißfarbigen Granulationen erfüllt.

29. Juli. Verband; prima intentio.

12. August. Patient geht.

Operiert am 13. Juli 1903, geheilt entlassen am 13. August 1903.

40. 18jährige Tagelöhnerin. Vor 4 Monaten Trauma; seither Schwellung und Schmerzen. Vor 3 Monaten Fistelbildung.

Status praesens; 23. Dezember 1899. Mittleres Tibiadrittel links verdickt, druckschmerzhaft; 2 Fisteln, zu rauhem Knochen führend.

Diagnose: Osteomyelitis tibiae.

Operation: Evidement mit Plombierung einer haselnußgroßen Höhle in der Tibia.

3. Januar. Verband; prima intentio.

Operiert am 26. Dez. 1899, geheilt entlassen am 31. Januar 1900.

41. 10jähriger Schüler. Im Dezember 1899 mit Schmerzen im rechten Unterschenkel erkrankt.

Status praesens: 17. Februar 1900. Oberes Tibiadrittel verdickt, druckschmerzhaft, 3 Fisteln, zu rauhem Knochen führend.

Diagnose: Osteomyelitis tibiae.

Operation: Evidement mit Plombierung einer eigroßen Höhle in der Tibia.

27. Februar. Verband; prima intentio.

Operiert am 21. Februar 1900, geheilt entlassen am 31. März 1900.

42. 14jähriger Bauer. Vor fünf Monaten Fieber, Schmerzen und Schwellung des linken Unterschenkels. Fistel mit Abgang von Knochenstücken.

Status praesens: 29. Mai 1900. Unteres Tibiadrittel stark verdickt, schmerzhaft.

Diagnose: Osteomyelitis tibiae.

Operation: Evidement mit Plombierung einer ganseigroßen Höhle in der Tibia. Corticalis eburneiert, zentraler Sequester.

14. Juni. Verband; Nähte zum größten Teil durchgeschnitten.

Operiert am 31. Mai 1900, geheilt entlassen am 20. Oktober 1900.

43. 16jähriger Gastwirtssohn. Seit 12 Jahren krank; mehrere sezernierende Fisteln.

Status praesens: 4. August 1900. Am linken Ober- und Unterschenkel zahlreiche Narben und Fisteln. Tibia in toto aufgetrieben.

14. September. Akute Osteomyelitis im linken Fibularköpfchen.

Diagnose: Osteomyelitis tibiae.

Operation: Evidement mit Plombierung einer Höhle in der Tibia (8. August), Evidement der ganzen Fibuladiaphyse, Offenlassen der Höhle ohne Plombierung (4. Dezember).

Operiert am 8. August 1900, geheilt entlassen am 24. April 1901.

44. 25jähriger Taglöhner. Im Oktober 1900 wurde Patient überfahren (linker Unterschenkel). Bald darauf Fieber, Schmerzen und Schwellung des Unterschenkels; Fistelbildung.

Status praesens: 17. April 1901. Oberes Unterschenkeldrittel diffus geschwellt, mehrere Fisteln.

Diagnose: Osteomyelitis tibiae.

Operation: Evidement der ganzen Tibiadiaphyse mit teilweiser Plombierung der Höhle.

26. April. Verband; prima intentio über dem plombierten Teil.

Operiert am 18. April 1901, geheilt entlassen am 12. Juni 1901.

45. 39jähriger Bauer. Anfangs Februar offene Malleolarfraktur am rechten Unterschenkel mit starker Eiterung.

Status praesens: 1. Juni 1901. Unteres Tibiadrittel stark verdickt; medial eine 5 cm lange, granulierende Fläche.

Diagnose: Osteomyelitis tibiae.

Operation: Evidement mit Plombierung der Höhle in der Tibia. Ein großer corticaler Sequester. Großer Hautdefekt.

11. Juni. Lymphadenitis inguinalis.

12. Juni. Erysipel. Abszeßbildungen.

4. Juli. Erysipel abgelaufen.

31. Juli. Wunde schön granulierend. Plombe nicht ausgestoßen.

Operiert am 10. Juni 1901, geheilt entlassen am 31. August 1901.

46. 35jähriger Kohlenarbeiter. Vor 3 Monaten Trauma gegen den linken Unterschenkel; seither Schwellung mit Fistelbildung.

Status praesens: 11. Juli 1901. Tibia verdickt, druckschmerzhaft, 2 Fisteln, zu rauhem Knochen führend.

Diagnose: Osteomyelitis tibiae.

Operation: Evidement mit Plombierung des mittleren Drittels der Tibiadiaphyse.

Operiert am 12. Juli, geheilt entlassen am 2. Oktober 1901.

47. 15jährige Tagelöhnerin. Mitte Dezember v. J. Trauma gegen den rechten Unterschenkel; seither Schwellung und Schmerzen im Bein. Fistelbildung mit Abgang von Knochenstückchen (Juni 1901).

Status praesens: 11. August 1901. Rechte Tibia verdickt; drei Fisteln, zu rauhem Knochen führend.

Diagnose: Osteomyelitis tibiae.

Operation: Evidement mit Plombierung der Höhle in der Tibia. 2 corticale Sequester.

Operiert am 19. August, geheilt entlassen am 28. September 1901.

48. 20jährige Bäuerin. Vor 2 Jahren Schwellung und Schmerzen im rechten Kniegelenk. März und Mai 1900 Operation. Seit Juni 1901 starke Sekretion und Schmerzen.

Status praesens: 28. August 1901. Rechter Tibiakopf stark aufgetrieben, schmerzhaft; 4 Fisteln.

Diagnose: Osteomyelitis tibiae (Epiphyse).

Operation: Evidement mit Plombierung einer pflaumengroßen Höhle in der oberen Tibiaepiphyse.

Operiert am 2. September, geheilt entlassen am 8. Oktober 1901.

49. 8jähriges Mädchen. Seit 1 Jahr Schmerzen im rechten Unterschenkel. Fistelbildung mit Abgang von Knochenstücken.

Status praesens: 17. September 1901. Tibia mäßig verdickt, 2 Fisteln, zu rauhem Knochen führend, vorn in der Mitte der Tibia.

Diagnose: Osteomyelitis tibiae.

Operation: Evidement mit Plombierung einer 10 cm langen Höhle in der Tibia. Ein corticaler Sequester.

Operiert am 20. September, geheilt entlassen am 24. November 1901.

50. 22jährige Näherin. Seit einigen Monaten Schmerzen im rechten Unterschenkel, seit 14 Tagen Schüttelfrost, Fieber und Schwellung des Beines.

Status praesens: 19. Oktober 1901. Rechter Unterschenkel innen geschwellt, gerötet, sehr druckschmerzhaft.

Diagnose: Osteomyelitis tibiae.

Operation: Evidement mit Plombierung einer Höhle in der Tibia.

Operiert am 20. Oktober, geheilt entlassen am 18. November 1901.

51. 31jähriger Schneider. Vor 18 Jahren Fall eines großen Steines auf den linken Unterschenkel. Darauf Schmerzen und Schwellung; nach $^1/_2$ Jahr Fistelbildung mit Abgang von Knochenstückchen. Seit 3 Wochen wieder Schmerzen.

Status praesens: 9. November 1901. Linkes Bein etwas verkürzt. Oberes Tibiadrittel stark verdickt; medial, Fistel.

Diagnose: Osteomyelitis tibiae.

Operation: Evidement mit Plombierung einer 7 cm langen, 3 cm breiten, 5 cm tiefen Höhle in der Tibia.

Operiert am 13. November, geheilt entlassen am 14. Dezember 1901.

52. 25jähriger Uhrmacher. Seit 3 Jahren erkrankt. 2 Operationen. Seit 14 Tagen Schmerzen, Rötung und Schwellung des linken Unterschenkels.

Status praesens: 5. November 1901. Fieber, Schwellung des unteren Unterschenkeldrittels, druckschmerzhaft, Tibia verdickt.

Diagnose: Osteomyelitis tibiae.

Operation: Evidement mit Plombierung einer Höhle in der Tibia.

14. November. Verband; prima intentio.

Operiert am 6. November, geheilt entlassen am 26. November 1901.

53. 13jähriges Mädchen. Seit Ende Juni 1901 Schwellung des linken Unterschenkels, Schmerzen, Fistelbildung.

Status praesens: 18. Februar 1902. Tibia in toto verdickt, zahlreiche Fisteln, zu rauhem Knochen führend.

Diagnose: Osteomyelitis tibiae.

Operation: Evidement mit Plombierung der ganzen Tibiadiaphyse, die bis auf eine hintere Knochenspange weggesägt wird.

2. April. Verband; Nähte zum Teil durchgeschnitten.

Operiert am 26. Februar, geheilt entlassen am 30. Mai 1902.

54. 24jähriger Maurer. Vor 16 Jahren erkrankt. Fieber, Schwellung des linken Unterschenkels, Fistelbildung. Seit 3 Wochen Schmerzen im linken Unterschenkel.

Status praesens: 25. April 1902. Eine 12 cm lange, adhärente Narbe nach Trauma. Tibia stark verdickt (Umfangsdifferenz $1^1/_2$ cm), druckschmerzhaft. Linker Unterschenkel um 2 cm länger.

Diagnose: Osteomyelitis tibiae.

Operation: Evidement mit Plombierung einer 8 cm langen, 3 cm breiten, 5 cm tiefen Höhle in der Tibia. Enostose.

11. Mai. Verband; prima intentio.

Operiert am 29. April, geheilt entlassen am 31. Mai 1902.

55. 26jähriger Tagelöhner. Vor 16 Monaten offene Unterschenkelfraktur rechts; nach 9 Wochen Heilung. Seither Schmerzen mit Fistelbildung, starker Sekretion und Abgang von Knochenstückchen.

Status praesens: 17. April 1902. Unteres Tibiadrittel verdickt; Fistel, zu rauhem Knochen führend.

Diagnose: Osteomyelitis tibiae.

Operation: Evidement mit Plombierung einer walnußgroßen Höhle in der Tibia.

Operiert am 21. April, geheilt entlassen am 16. Mai 1902.

56. 11jähriger Knabe. Seit 2 Jahren erkrankt.

Status praesens: 6. Mai 1902. Linker Unterschenkel um $1^1/_2$ cm länger, stark verdickt (Umfangsdifferenz 5 cm), druckschmerzhaft, zahlreiche Fisteln.

Diagnose: Osteomyelitis tibiae.

Operation: Evidement mit Plombierung von $^2/_3$ der Tibiadiaphyse. In einer mit Eiter gefüllten Höhle ein 15 cm langer Sequester.

25. Mai. Verband; bis auf 2 Stellen prima intentio.

Operiert am 10. Mai, geheilt entlassen am 19. Juni 1902.

57. 32jährige Schuhmachersgattin. Vor 20 Jahren Trauma, angeblich Bruch des linken Unterschenkels. Eiterung mit Abgang von Knochenstückchen. Vor 6 Jahren neuerliche Fistelbildung, Operation, desgleichen vor $1^1/_2$ Jahren; seither konstant Fisteln.

Status praesens: 3. Juli 1902. Am unteren Tibiadrittel mehrere Fisteln, zu rauhem Knochen führend; fixierter Spitzfuß.

Diagnose: Osteomyelitis tibiae.

Operation: Evidement mit Plombierung des mittleren und unteren Tibiadrittels. Wundverschluß nur teilweise möglich.

30. Juli. Verband; Wunde schön granulierend.

Operiert am 5. Juli 1902, geheilt entlassen am 8. August 1903.

58. 22jähriger Arbeiter. Vor 13 Jahren linker Unterschenkel erkrankt, vor 10 Jahren rechter. Seit 4 Jahren Schwellung des rechten Unterschenkels; seit 5 Tagen Fieber, Schmerzen.

Status praesens: 7. Juli 1902. Rechte Tibia in der Mitte spindelförmig aufgetrieben, druckschmerzhaft.

Diagnose: Osteomyelitis tibiae (siehe **Taf. I, Fig. 1**).

Operation: Evidement mit Plombierung einer 6 cm langen, 3 cm breiten, 4 cm tiefen Höhle in der Tibia. Pflaumengroßer Knochenabszeß.

Operiert am 26. Juli, geheilt entlassen am 9. September 1902.

59. 33jähriger Arbeiter. Vor 20 Jahren Schwellung des linken Unterschenkels, Fistelbildung mit Abgang von Knochenstückchen. Seit 13 Wochen neuerliche Schwellung.

Status praesens: 29. Oktober 1902. Linker Unterschenkel stark geschwellt, handtellergroß fluktuierend; mittleres Tibiadrittel stark aufgetrieben.

Diagnose: Osteomyelitis tibiae.

Operation: Inzision des Abszesses (30. Oktober).

Evidement mit Plombierung einer 6 cm langen, 4 cm breiten Höhle in der Tibia. Kirschgroßer Knochenabszeß, zahlreiche Periostosen (4. Novbr.).

12. November. Verband; prima intentio.

Operiert am 4. November, geheilt entlassen am 13. Dezember 1902.

60. 23jähriger Eisengießer. Vor 6 Wochen Fall einer Eisenstange auf den rechten Unterschenkel; seither Schwellung, Fistelbildung.

Status praesens: 13. November 1902. Mittleres Tibiadrittel aufgetrieben, schmerzhaft.

Diagnose: Osteomyelitis tibiae.

Operation: Evidement mit Plombierung einer 4 cm langen, 2 cm breiten, 2 cm tiefen Höhle in der Tibia.

24. November. Verband; prima intentio.

4. Dezember. Naht an einigen Stellen auseinandergewichen.

Operiert am 18. November, geheilt entlassen am 13. Dezember 1902.

61. 18jährige Kaffeeköchin. Seit 7 Jahren am rechten Unterschenkel erkrankt. Operation vor 4 Jahren; seither sezernierende Fisteln. Seit 3 Wochen Schmerzen.

Status praesens: Rechtes unteres Tibiadrittel stark aufgetrieben; druckschmerzhaft; Haut gerötet.

Diagnose: Osteomyelitis tibiae.

Operation: Evidement mit Plombierung einer 11 cm langen, 2 cm breiten, 4 cm tiefen Höhle in der Tibia. Corticalis eburneiert, 2½ cm dick.

31. Dezember. Verband; Hautlappen nekrotisch.

Operiert am 20. Dezember 1902, geheilt entlassen am 24. März 1903.

62. 28jähriger Steinmetz. Juli 1902 Phlegmone des rechten Unterschenkels. Inzisionen. Ende Oktober Fistelbildung mit starker Sekretion.

Status praesens: 22. November 1902. Gegend des Malleolus internus geschwellt; Fistel, zu rauhem Knochen führend.

Diagnose: Osteomyelitis tibiae (siehe **Taf. I, Fig. 3, 4, 5, 6** und 7).

Operation: Evidement mit Plombierung einer hühnereigroßen Höhle in der Tibia.

14. Dezember. Verband; prima intentio.

Operiert am 5. Dezember 1902, geheilt entlassen am 11. März 1903.

63. 31jähriger Bahnarbeiter. Vor 28 Jahren Erkrankung des linken Unterschenkels. Abgang von Knochenstückchen. Seit 14 Tagen Fieber und Schmerzen.

Status praesens: 9. Januar 1903. Linke innere Knöchelgegend aufs doppelte verdickt, druckschmerzhaft, Haut gerötet.

Diagnose: Osteomyelitis tibiae.

Operation: Evidement mit Plombierung einer eigroßen Höhle in der Tibia. Nußgroßer Knochenabszeß.

25. Januar. Verband; prima intentio.

Operiert am 15. Januar, geheilt entlassen am 14. April 1903.

64. 26jährige Schneiderin. Vor 6 Jahren Typhus, einige Monate darauf Fieber, Schmerzen und Schwellung des linken Unterschenkels.

Status praesens: 16. Januar 1903. Mittleres Tibiaende bucklig aufgetrieben, sehr druckschmerzhaft.

Diagnose: Osteomyelitis tibiae.

Operation: Evidement mit Plombierung einer 10 cm langen, 3 cm breiten, 4 cm tiefen Höhle in der Tibia. Corticalis eburneiert (2½ cm).

Operiert am 19. Januar, geheilt entlassen am 4. April 1903.

65. 76jähriger Pfründner. Vor 20 Jahren Sturz; darauf Erkrankung des linken Unterschenkels. Spontane Heilung. Vor 7 Wochen neuerlicher

Sturz; seither Fieber, Schmerzen und Schwellung des linken Unterschenkels.

Status praesens: 25. Januar 1903. Mittleres Tibiadrittel stark aufgetrieben, Fistel innen.

Diagnose: Osteomyelitis tibiae.

Operation: Evidement mit Plombierung einer 20 cm langen, 3 cm breiten Höhle in der Tibia. Corticalis eburneiert (3 cm). Mark mißfärbig.

8. Februar. Verband; prima intentio.

Operiert am 28. Januar, geheilt entlassen am 23. Februar 1903.

66. 11jähriger Knabe. Vor 1 Jahr Trauma; seither Schwellung und Schmerzen. Abszeßbildung am linken Unterschenkel. Inzision; seither Fistel.

Status praesens: 6. Februar 1903. Mittleres Tibiadrittel, besonders innen, stark aufgetrieben. Fistel, zu rauhem Knochen führend.

Diagnose: Osteomyelitis tibiae.

Operation: Evidement mit Plombierung einer 12 cm langen, 4 cm breiten, 5 cm tiefen Höhle in der Tibia. Corticalis eburneiert (3 cm).

Operiert am 7. Februar, geheilt entlassen am 7. März 1903.

67. 26jähriger Tagelöhner. Vor 6 Jahren Trauma; darauf Schwellung und Fistelbildung am rechten Unterschenkel; stets Schmerzen.

Status praesens: 9. Februar 1903. Rechter innerer Knöchel stark verdickt, druckschmerzhaft.

Diagnose: Osteomyelitis tibiae.

Operation: Evidement mit Plombierung einer birnengroßen Höhle in der Tibia.

25. Februar. Verband; prima intentio.

Operiert am 14. Februar, geheilt entlassen am 9. März 1903.

68. 18jähriger Bäcker. Seit 14 Tagen Schmerzen in der linken oberen Unterschenkelgegend.

Status praesens: 29. Januar 1903. Oberes und mittleres Drittel der linken Tibia verdickt, druckschmerzhaft, Haut gerötet, ödematös.

Diagnose: Osteomyelitis tibiae.

Operation: Evidement mit Plombierung einer pflaumengroßen Höhle in der Tibia.

22. Februar. Verband; prima intentio.

Operiert am 14. Februar, geheilt entlassen 18. März 1903.

69. 30jähriger Geschäftsdiener. Vor 6 Jahren Schwellung im linken Unterschenkel. Januar 1902. Fieber, Schmerzen. Operation. 7 Monate im Spital; seither stark sezernierende Fistel.

Status praesens: 13. Februar 1903. Proximal lange, eingezogene Narbe; an der Innenfläche 2 Fisteln, zu rauhem Knochen führend.

Diagnose: Osteomyelitis tibiae.

Operation: Evidement mit Plombierung einer 15 cm langen, 3 cm breiten, 5 cm tiefen Höhle in der Tibia. Knochen ganz sklerotisch.

Operiert am 20. Februar, geheilt entlassen am 28. Mai 1903.

70. 15jähriges Mädchen. Vor ½ Jahr Fieber und Schwellung des rechten Unterschenkels. Inzisionen; seither Fisteln.

Status praesens: 2. März 1903. Tibia in toto verdickt, zahlreiche Fistel; Beugekontraktur im Knie, Spitzfuß.

Diagnose: Osteomyelitis tibiae.

Operation: Evidement mit Plombierung der gesamten Tibiadiaphyse. Es verbleiben der Tibiakopf, der innere Knöchel und eine 2 cm breite, hintere Spange. Corticalis stark verdickt (3 cm); mehrere corticale Sequester; im Innern ein 6 cm langer, gelöster Sequester.

15. März. Verband; Haut zum Teil nekrotisch.

Operiert am 6. März, geheilt entlassen 27. Juli 1903.

71. 12jähriges Mädchen. Vor 5 Wochen Trauma, darauf Schwellung und Schmerzen im rechten Unterschenkel. Vor 3 Wochen Inzisionen mit Eiterentleerung; seit einer Woche neuerliche Schwellung und Schmerzen.

Status praesens: 27. März 1903. Beugekontraktur im Knie. Oberschenkel geschwellt. Knie und Wadengegend stark geschwellt, weich, sehr druckschmerzhaft. An der Tibiainnenfläche mehrere Fisteln.

Diagnose: Osteomyelitis tibiae.

Operation: Evidement mit Plombierung der gesamten Diaphyse. In der Oberschenkelschwellung nur weiche mißfarbige Granulationen. Tibiaperiost nur rückwärts haftend, sonst abgelöst; Abszeß in der Wade. Corticalis eburneiert. Gesamte Markhöhle ist ein eitererfüllter Abszeß.

5. April. Verband; Nähte haben durchgeschnitten. Die Plombe liegt vor.

11. April. Pneumonie.

24. Juni. Erysipel.

15. Juli. Wunde gut granulierend. Plombe auf 10 cm bloßliegend.

Operiert am 28. März 1903.

72. 32jähriger Hilfsarbeiter. Vor 16 Jahren Operation am rechten Knie. 6 Monate darauf am rechten Schienbein Herbst 1902. Schmerzen im rechten Unterschenkel. Seit 3 Wochen stark sezernierende Fistel.

Status praesens: 27. April 1903. Mittleres Tibiadrittel verdickt: pflaumengroße Delle mit zentraler Fistel.

Diagnose: Osteomyelitis tibiae.

Operation: Evidement mit Plombierung einer 8 cm langen, 4 cm breiten Höhle in der Tibia.

10. Mai. Verband; prima intentio.

Operiert am 29. April, geheilt entlassen am 18. Mai 1903.

73. 58jähriger Oberpostverwalter. 1866 Schußfraktur der rechten Tibia; seither Schmerzen, Fistelbildungen mit Abgang von Knochenstückchen. Wiederholte Operationen.

Status praesens: 12. Mai 1903. Rechtes Bein verkürzt. Am Unterschenkel zahlreiche Fisteln und eingezogene Narben.

Diagnose: Osteomyelitis tibiae.

Operation: Evidement mit Plombierung einer 6 cm langen, 3 cm breiten Höhle im oberen, und einer 4 cm langen, 2 cm breiten Höhle im mittleren Tibiadrittel.

21. Mai. Verband; Nähte zumeist durchgeschnitten.

28. Mai. Plombe bloßliegend.

20. Juli. Heilung bis auf eine fingerkuppengroße, granulierende Stelle.

Operiert am 14. Mai, geheilt entlassen am 20. Juli 1903.

74. 22jähriger Arbeiter. Vor 10 Jahren Trauma gegen den linken Unterschenkel; darauf Schwellung, Fistelbildung; spontane Heilung. Zwei

Jahre später neuerliche Fistelbildung. Vor 2 Jahren drei Operationen. Seit 4 Wochen wieder Beschwerden.

Status praesens: 28. Mai 1903. Linke Tibia verdickt; unter dem Tibiaknorren sezernierende Fistel.

Diagnose: Osteomyelitis tibiae.

Operation: Evidement mit Plombierung einer gänseeigroßen Höhle im oberen Tibiadrittel. Die Fistel führt in eine Höhle, in der ein Streifen alter Jodoformgaze steckt.

14. Juni. Verband; prima intentio.

16. Juni. Gehversuche.

Operiert am 3. Juni, geheilt entlassen am 10. Juli 1903.

75. 21jähriger Schneider. Vor 11 Jahren beiderseits Osteomyelitis tibiae. Operation. Seither am linken Unterschenkel eine fortwährende sezernierende Fistel.

Status praesens: 15. Juni 1903. Tibia in toto, besonders die obere Hälfte stark aufgetrieben. Fistel, zu rauhem Knochen führend.

Diagnose: Osteomyelitis tibiae.

Operation: Evidement mit Plombierung einer 7 cm langen, 4 cm breiten, 4 cm tiefen Höhle in der Tibia. Pflaumengroßer Knochenabszeß. Corticalis stark eburneiert.

24. Juni. Verband; prima intentio bis auf 2 Nähte, die durchgeschnitten haben.

Operiert am 16. Juni, geheilt entlassen am 19. August 1903.

76. 42jähriger Kutscher. Vor 25 Jahren Fieber, Schmerzen im linken Unterschenkel. Fistelbildung mit Abgang von Knochenstückchen, spontane Heilung. Seit 20 Jahren konstante Fisteln mit Knochensequestrierung.

Status praesens: 19. Juni 1903. Linkes mittleres Tibiadrittel stark aufgetrieben, druckschmerzhaft, uneben. Fistel, zu rauhem Knochen führend.

Diagnose: Osteomyelitis tibiae.

Operation: Evidement mit Plombierung einer 8 cm langen, 3 cm breiten, 4 cm tiefen Höhle in der Tibia. Dattelgroßer Knochenabszeß.

8. Juli. Verband; Nähte haben zum Teil durchgeschnitten.

Operiert am 2. Juli, geheilt entlassen am 25. August 1903.

77. 13jähriger Knabe. Vor 2 Jahren beiderseits Osteomyelitis tibiae. Operation. Seit 2 Monaten Schmerzen im rechten Unterschenkel unterhalb der Operationsstelle.

Status praesens: 13. Juli 1903. Rechtes mittleres Tibiadrittel aufgetrieben, druckschmerzhaft.

Diagnose: Osteomyelitis tibiae.

Operation: Evidement mit Plombierung einer 6 cm langen, 2 cm breiten, 2 cm tiefen Höhle in der Tibia.

26. Juli. Verband; prima intentio.

Operiert am 14. Juli, geheilt entlassen am 1. August 1903.

78. 16jähriger Knecht. Seit August 1899 Schwellung des linken Unterschenkels und der rechten Schulter. Inzision, Eiterentleerung.

Status praesens: 19. Dezember 1900. Linkes unteres Fibuladrittel verdickt. Fistel, zu rauhem Knochen führend.

Diagnose: Osteomyelitis fibulae.

Operation: Evidement mit Plombierung des unteren Fibuladrittels.

Operiert am 21. Dezember 1900, geheilt entlassen am 4. Febr. 1901.

79. 15jähriger Tischler. Seit Oktober 1900 Schwellung des rechten Unterschenkels oben; Fistelbildung mit Abgang von Knochenstückchen seit 5 Wochen.

Status praesens: 17. Januar 1901. Rechtes oberes und mittleres Fibuladrittel verdickt. 3 Fisteln, zu rauhem Knochen führend.

Diagnose: Osteomyelitis fibulae.

Operation: Evidement mit Plombierung einer walnußgroßen und einer taubeneigroßen Höhle in der Fibula.

Operiert am 19. Januar, geheilt entlassen am 2. März 1901.

2. Tuberkulöse Prozesse.

1. 47jährige Milchverkäuferin. Seit Weihnachten 1900 eine weiche Geschwulst rechts vom Brustbein. März 1901 Exkochleation mit Resektion zweier Rippen.

Status praesens: 7. Oktober 1901. Mehrere Narben und zahlreiche Fisteln in der Brustbeingegend.

Diagnose: Caries sterni.

Operation: Exstirpation des Weichteilfungus, Plombierung des Herdes im Brustbein.

Operiert am 10. Oktober, geheilt entlassen am 19. September 1901.

2. 42jähriger Kondukteur. Seit mehreren Jahren Schwellung in der rechten Mamillargegend; seit $^1/_2$ Jahr stetige Vergrößerung der Geschwulst.

Status praesens: 27. Juni 1903. Eine apfelgroße Geschwulst im Pektoralis, medial von der Mammilla; eine zweite über dem Sternum.

Diagnose: Fungus sterni.

Operation: Extirpation des Weichteilfungus mit Resektion der 5. Rippe und eines Teils des Brustbeines; Plombierung eines 5 Kronenstücksgroßen Defektes im Sternum. Perikardverletzung.

Operiert am 7. Juli, geheilt entlassen am 18. Juli 1903.

3. 26jähriger Kommis. Seit 3 Wochen schmerzhafte Schwellung am Sternum; Fistelbildung.

Status praesens: 18. Juli 1903. Über der Mitte des Sternum eine teigige, schmerzhafte Schwellung. Fistel. 3. Rippe rechts einbezogen.

Diagnose: Fungus costae III. et sterni.

Operation: Exstirpation des Weichteilfungus mit Resektion der 3. Rippe und eines Teils des Sternums; Plombierung einer nußgroßen Höhle im Sternum.

2. August. Verband; prima intentio.

Operiert am 24. Juli, geheilt entlassen am 5. August 1903.

4. 9jähriger Knabe. Vor 3 Jahren Fall von einem Baume auf die rechte Schulter; seither Schwellung und Schmerzen. Seit 6 Wochen Fistelbildung mit Eiterentleerung.

Status praesens: 18. Mai 1903. Über der rechten Spina scapulae zwei große, mit Granulationen erfüllte Substanzverluste. Armfunktion intakt.

Diagnose: Fungus scapulae.

Operation: Exstirpation des Weichteilfungus und Resektion der Spina scapulae mit Plombierung der resultierenden Höhle.

14. Juli. Verband; prima intentio.

Operiert am 6. Juni 1903, geheilt entlassen am 15. Juli 1903.

5. 27jährige Arbeiterin. Seit 3 Jahren Schmerzen im linken Oberarm, stetig zunehmende Schwellung; vor 6 Wochen Fistelbildung mit Eiterentleerung.

Status praesens: 26. März 1903. Linker Oberarm teigig geschwellt; am Deltoidesansatz Fistel.

Diagnose: Caries humeri.

Operation: Exstirpation des Weichteilfungus mit Plombierung einer eigroßen Höhle im Humerus.

10. April. Verband; prima intentio.

Operiert am 3. April, geheilt entlassen am 11. April 1903.

6. 33jährige Wäscherin. Seit 11 Monaten Schmerzen im rechten Ellbogen; seit 6 Monaten Bewegungseinschränkung.

Status praesens: 17. Juni 1903. An der Streckseite über dem Ellbogengelenk ulnarwärts eine eigroße teigige Schwellung.

Diagnose: Fungus humeri.

Operation: Exstirpation des Weichteilfungus mit Plombierung eines Herdes im Condyl. ext. humeri.

10. Juli. Verband; prima intentio.

Operiert am 29. Juni, geheilt entlassen am 10. Juli 1903.

7. 23jähriger Tischler. 1900 Trauma auf den linken Fuß; Amputatio cruris. Seit August 1900 Schwellung des linken Ellbogengelenkes; seit 2 Monaten Fistel.

Status praesens: 18. März 1901. Linke Ellenbeuge spindelförmig geschwellt, teigig; zahlreiche Fisteln zu rauhem Knochen führend; Beugungsankylose.

Diagnose: Fungus cubiti.

Operation: Exstirpation des Weichteilfungus; Resektion des Ellbogengelenkes mit Plombierung eines Herdes im Radius.

Operiert am 26. März, geheilt entlassen am 11. Mai 1901.

8. 9jähriges Mädchen. Vor einem Jahre Fall auf den rechten Ellbogen; Geschwürsbildung. Verheilung; seither jedoch Schmerzen und stetig zunehmende Schwellung des Ellbogens.

Status praesens: Oberarm rechts aufgetrieben, Haut darüber ulzerös, im Grunde fungöse Massen. Fistel.

Diagnose: Fungus cubiti.

Operation: Exstirpation des Weichteilfungus und Plombierung einer walnußgroßen Höhle im Olekranon.

24. Februar. Verband; prima intentio.

Operiert am 17. Februar, geheilt entlassen am 7. März 1902.

9. 15jähriger Maurer. Seit 4 Monaten ohne Ursache Schwellung des rechten Ellbogengelenkes. Durchbruch an der Streckseite.

Status praesens: 20. Oktober 1902. Ellbogengelenk spindelförmig geschwellt; radialwärts großes Geschwür, ulnarwärts Fistel. Bewegungen fast unmöglich.

Diagnose: Fungus cubiti.

Operation: Exstirpation des Weichteilfungus und Resektion des Ellbogengelenkes. Plombierung eines Herdes im Radiusende. Hochgradiger Fungus, großer Hautdefekt nach Fistelexzision.

1. November. Verband; Defekt gut granulierend.

12. November. Beginn mit passiven Bewegungen.

29. Dezember. Aktive Beweglichkeit bis zum rechten Winkel möglich.

Operiert am 21. Oktober, geheilt entlassen am 29. Dezember 1902.

10. 52jähriger Posamentierer. Seit 1/2 Jahre Schmerzen, Schwellung des rechten Ellbogengelenkes, Bewegungshinderung.

Status praesens: 19. Januar 1903. Rechter Ellbogen spindelförmig geschwellt; Extremität fast in Streckankylose.

Diagnose: Fungus cubiti.

Operation: Exstirpation des Weichteilfungus, Resektion des Ellbogens mit Plombierung eines kirschgroßen Herdes in der Ulna.

Operiert am 26. Januar, geheilt entlassen am 28. Februar 1903.

11. 20jährige Bäuerin. Seit 3 Jahren Schwellung des rechten Ellbogens mit Bewegungseinschränkung; mehrere Male Fistelbildung und spontane Verheilung. Seit mehreren Wochen neuerlicher Durchbruch.

Status praesens: 9. April 1903. Ellbogen in rechtwinkliger Ankylose, spindelförmig geschwellt, schmerzhaft mit mehreren Fisteln an der Streckseite. Abszeß in der Cubita.

Diagnose: Fungus cubiti.

Operation: Exstirpation des Weichteilfungus, Resektion des Ellbogengelenkes mit Plombierung eines bohnengroßen Herdes im Radius. Hochgradiger Kapselfungus. Knorpelflächen vollkommen zerstört.

26. April. Verband; prima intentio.

Operiert am 16. April, geheilt entlassen am 18. Mai 1903.

12. 16jähriges Mädchen. Seit 2 Jahren Schwellung des rechten Ellbogens mit Fistelbildung. Seit 2 Wochen auch rechter Fuß geschwellt.

Status praesens: 2. Mai 1903. Rechter Ellbogen wenig geschwellt, teigig. Olekranon stark aufgetrieben, Fisteln. Bewegungen stark eingeschränkt.

Diagnose: Fungus cubiti.

Operation: Exstirpation des Weichteilfungus, Resektion des Ellbogengelenkes mit Plombierung eines haselnußgroßen Herdes in der Ulna. Olekranon kariös; deshalb Exstirpation desselben.

17. April. Verband; prima intentio.

25. April. Kleine Hautnekrose.

Operiert am 6. April, geheilt entlassen am 11. Juli 1903.

13. 16jähriger Comptoirist. Seit einem Jahr Schwellung des linken Ellbogens, seit mehreren Wochen Schwellung und Geschwür innen über dem Gelenk und Schwellung des Fußrückens.

Diagnose: Fungus cubiti.

Status praesens: Linker Ellbogen geschwellt; Fistel über dem Olekranon, Geschwür über dem Epicondylus internus humeri. Fluktuierende Geschwulst über dem Fußrücken.

Operation: Exstirpation des Weichteilfungus mit Plombierung eines haselnußgroßen Herdes im Olekranon.

17. Juli Verband; Plombe im Olekranon vorliegend, sonst prima intentio.

Operiert am 5. Juli, geheilt entlassen am 27. Juli 1903.

14. 31jähriger Schneider. Vor 7 Jahren Fall auf den rechten Ellbogen. Schwellung. Inzision. Entleerung von blutigem Eiter. Bald neuerliche Schwellung, Fistelbildung. Seit einem Jahr Beugekontraktur und Schmerzen bei Bewegungen.

Status praesens: 15. Juli 1903. Ellbogen stark geschwellt, teigig, Bewegungen eingeschränkt.

Diagnose: Fungus cubiti.

Operation: Exstirpation des Weichteilfungus. Resektion des Ellbogengelenkes mit Plombierung eines dattelgroßen Herdes im Radius. Hochgradiger Kapsel- und Muskelfungus.

28. Juli Verband; prima intentio.

5. August. Beginn mit passiven Bewegungen.

Operiert am 19. Juli, geheilt entlassen am 10. August 1903.

15. 11jähriges Mädchen. Juli 1902 Lymphadenitis colli, seither allmähliche Ausbildung einer Beugekontraktur des rechten Ellbogens; Streckung in Narkose, bald darauf Schwellung und starke Schmerzen.

Status praesens: 9. August 1903. Ellbogengelenk spindelförmig geschwellt, teigig, Streckankylose.

Diagnose: Fungus cubiti; siehe **Tafel II, Fig. 9.**

Operation: Exstirpation des Weichteilfungus. Resektion des Ellbogengelenkes mit Plombierung eines pflaumengroßen Herdes im Humerus und eines dattelkerngroßen in der Ulna. Hochgradiger Kapselfungus.

25. Juli. Verband; prima intentio; bereits geringe aktive Beweglichkeit.

Operiert am 13. Juli, geheilt entlassen am 25. Juli 1903.

16. 26jähriger Tischler. Trauma gegen die Radialseite des linken Vorderarmes.

Status praesens: 22. Januar 1900. Radialseite des Vorderarmes diffus teigig geschwellt.

Diagnose: Fungus antibrachii.

Operation: Exstirpation des Weichteilfungus mit Plombierung eines Herdes im Radius.

Operiert am 2. April, geheilt entlassen am 23. Mai 1900.

17. 16jähriger Taglöhner. Seit Sommer 1902 Schwellung oberhalb des rechten Handgelenkes.

Status praesens: 26. März 1902. Unteres Drittel des rechten Vorderarmes dorsal geschwellt, besonders radialwärts teigig, schmerzhaft.

Diagnose: Fungus antibrachii, siehe **Tafel I, Fig. 8.**

Operation: Exstirpation des Sehnenscheidenfungus mit Plombierung einer 4 cm langen, 2 cm breiten Höhle im Radius.

14. April. Verband; prima intentio.

3. Mai. Kleine Hautnekrosen.

Operiert am 2. April, geheilt entlassen am 12. Mai 1902.

18. 16jähriger Privater. Seit mehreren Monaten Schwellung über dem linken Handgelenk mit Fistelbildung.

Status praesens: 30. April 1902. Schwellung oberhalb des

Carpus, besonders an der Beugeseite, teigig. Radius verdickt, zahlreiche Fisteln.

Diagnose: Fungus antibrachii.

Operation: Exstirpation des Weichteilfungus mit Plombierung des mittleren und unteren Drittels des Radius. Von dem kariös erkrankten Radiusanteil verbleibt nur eine dünne, laterale Spange.

12. Juli. Verband; Nähte haben vollends durchgeschnitten.

3. Juli. Wunde gut granulierend.

Operiert am 2. Juli, geheilt entlassen am 25. August 1902.

19. 5jähriger Knabe. Seit längerer Zeit Schwellung über dem linken Handgelenk, schmerzlos.

Status praesens: 18. April 1903. Streckseite des unteren Vorderarmdrittels geschwellt, zum Teil fluktuierend.

Diagnose: Fungus antibrachii.

Operation: Exstirpation des Weichteilfungus mit Plombierung eines kirschgroßen Herdes im Radius.

30. April. Verband; prima intentio.

Operiert am 22. April, geheilt entlassen am 30. April 1903.

20. 21jähriger Drechsler. Seit November 1902 Schwellung des rechten Vorderarmes. Seit 3 Wochen Vergrößerung der Geschwulst, druckschmerzhaft.

Status praesens: 3. März 1903. Vorderarm distal ulnarwärts faustgroß geschwellt, teigig, zum Teil fluktuierend.

Diagnose: Fungus antibrachii.

Operation: Exstirpation des Weichteilfungus mit Plombierung einer eigroßen Höhle in der Ulna. Vom Ulnarende verbleibt nur eine palmare Corticalisspange. Drainage.

29. März. Verband; prima intentio bis auf die Drainlücke.

20. April. Punktion eines kalten Abszesses am Rücken, 24. April eines supraorbitalen Abszesses.

Operiert am 18. März, geheilt entlassen am 15. April 1903.

21. 23jähriger Fleischer. Vor 4 Wochen Fall auf den linken Ellbogen. Seither Schmerzen und Schwellung.

Status praesens: 20. Juli 1903. Linker Ellbogen geschwellt, gerötet, druckschmerzhaft, über dem Olekranon Fistel.

Diagnose: Caries olecrani.

Operation: Exstirpation des Schleimbeutelfungus mit Plombierung einer 3 cm langen, 1 cm breiten und 2 cm tiefen Höhle im Olekranon.

2. August. Verband; prima intentio.

Operiert am 24. Juli, geheilt entlassen am 5. August 1903.

22. 14jähriger Mechaniker. Vor 2 Jahren Schlag mit einem Hammer auf die linke Mittelhand; seither Schwellung, geringe Schmerzen bis vor mehreren Wochen.

Status praesens: 29. Januar 1900. Entsprechend dem IV. Metacarpus eine spindelförmige, teigige Schwellung.

Diagnose: Fungus metacarpi.

Operation: Exstirpation der Fungusmassen mit Plombierung des IV. Metacarpus. Drainage.

15. Februar. Verband; prima intentio, minimale Sekretion.

Operiert am 5. Februar, geheilt entlassen am 1. März 1900.

23. 24jährige Bäuerin. Seit 8 Monaten Schwellung des rechten Handgelenkes.

Status praesens: 29. April 1901. Rechtes Handgelenk diffus teigig geschwellt.

Diagnose: Fungus manus.

Operation: Exstirpation des Weichteilfungus, Resektion der Handwurzelknochen mit Plombierung der resultierenden Höhle.

Operiert am 5. Juli, geheilt entlassen am 19. August 1901.

24. 19jähriger Kellner. Vor 3 Monaten Kontusion des rechten Ringfingers, seither stetig wachsende schmerzlose Schwellung. Vor 4 Jahren Fraktur des rechten Unterschenkels.

Diagnose: Sarcoma digiti II.

Operation: Exstirpation des Weichteilfungus mit Plombierung der Grundphalanx des rechten Zeigefingers. Knochen bis auf eine dünne, dorsale Spange zerstört.

31. Oktober. Verband; prima intentio.

Operiert am 22. Oktober, geheilt entlassen am 3. November 1902.

25. 60jähriger Schlosser. Seit Jahren an der linken Hand erkrankt, bereits 19 mal wegen Karies operiert.

Status praesens: Über dem linken Metacarpus des Daumens eine hühnereigroße teigig-elastische Schwellung. Fistel. Gelenksenden verdickt.

Diagnose: Fungus metacarpi.

Operation: Exstirpation des Weichteilfungus mit Plombierung eines haselnußgroßen Herdes im Metacarpus des Daumens.

15. Oktober. Verband; prima intentio.

20. Oktober. Abstoßung von Plombenkrümmel.

Operiert am 8. Oktober, geheilt entlassen am 20. Oktober 1902.

26. 27jähriger Bahnwächter. Seit 10 Monaten Schmerzen und Schwellung der linken Hand.

Status praesens: 30. Januar 1903. Dorsum und radialwärts auch die Palma manus sin. diffus geschwellt. Thenar sehr schmerzhaft. Bewegungen eingeschränkt.

Diagnose: Fungus manus.

Operation: Exstirpation des Weichteilfungus, Resektion der Handwurzelknochen mit Plombierung der resultierenden Höhle.

15. Febr. Verband; prima intentio bis auf 2 kleine granulierende Stellen.

Operiert am 3. Februar, geheilt entlassen am 28. Februar 1903.

27. 28jährige Private. 1898 wegen Fungus manus operiert; seit 1 Monat wieder Schwellung des linken Handgelenkes.

Status praesens: 1. April 1903. Gegend des linken Carpus stark geschwellt; teigig. Fisteln. Bewegungen eingeschränkt.

Diagnose: Fungus manus.

Operation: Exstirpation des Weichteilfungus. Resektion der Handwurzelknochen mit Plombierung der resultierenden Höhle.

12. April. Verband; prima intentio.

Operiert am 4. April, geheilt entlassen am 20. April 1903.

28. 19jährige Dienstmagd. Seit 3 Jahren Schmerzen und Schwellung der rechten Hand. Bewegungseinschränkung.

Status praesens: 13. April 1903. Rechtes Handgelenk diffus geschwellt; teigig, in der Mitte fluktuierend. Bewegungen fast aufgehoben.

Diagnose: Fungus manus.

Operation: Exstirpation des Weichteilfungus, Resektion der Handwurzelknochen bis auf Os pisiforme und der Metacarpusenden (IV, V.) mit Plombierung der resultierenden Höhle.

26. April. Verband; prima intentio.

Operiert am 17. April, geheilt entlassen am 4. Mai 1903.

29. 26jährige Schneiderin. Seit 1 Jahr Schmerzen und Schwellung der 3. Grundphalanx rechts. Schwellung stetig wachsend. Operation.

Status praesens: 23. April 1903. Rechte dritte Grundphalanx stark verdickt, beide Gelenke ankylotisch; seitlich 2 Inizsionsnarben.

Diagnose: Fungus digiti III.

Operation: Exstirpation des Weichteilfungus mit Plombierung der 3. Grundphalanx, deren Markhöhle vollkommen von käsigen Massen erfüllt ist.

Operiert am 23. Mai, geheilt entlassen am 29. April 1903.

30. 60jähriger Kanzleigehilfe. Vor 1 Jahre Schwellung des rechten Handrückens. Enukleation des 3. Fingers mit Mittelhandknochen. Seit 3 Monaten neuerliche Schwellung.

Status praesens: 12. Mai 1903. Rechter Mittelfinger samt Mittelhandknochen fehlend. Mehrere Fisteln in der Narbe. Längs der Strecksehne des Zeigefingers fluktuierende Geschwulst.

Diagnose: Fungus metacarpi.

Operation: Exstirpation des Sehnenscheidenfungus mit Plombierung der Weichteilhöhle zwischen 2. und 4. Metacarpus.

29. Mai. Verband; kleine Hautnekrose.

Operiert am 18. Mai 1903, geheilt entlassen am 4. Juni 1903.

31. 11jähriger Knabe. Seit November 1901 rechtes Handgelenk und Mittelhand geschwellt. März 1902 Resektion des Metacarpus indicis.

Status präsens: 24. Mai 1903. Diffuse Schwellung des rechten Carpus. Fisteln.

Diagnose: Fungus manus.

Operation: Exstirpation des Sehnenscheidenfungus; Resektion der Handwurzelknochen und des Gelenkköpfchens des Index mit Plombierung der resultierenden Höhle.

12. Juni. Verband; prima intentio.

Operiert am 29. Mai 1903, geheilt entlassen am 22. Juni 1903.

32. 15jährige Arbeiterin. Seit 6 Jahren Schwellung der rechten Hand. Fistel in der Vola. Zeitweise Schmerzen.

Status praesens: 4. Juni 1903. Dorsum manus diffus geschwellt, in der Vola eine Fistel, zum 3. Metacarpus führend. Am Oberarm zwei nußgroße kalte Abszesse.

Diagnose: Fungus metacarpi.

Operation: Exstirpation des Weichteilfungus und des verkästen 3. Metacarpus mit Plombierung der resultierenden Höhle.

21. Juni. Verband; prima intentio.

Operiert am 8. Juni 1903, geheilt entlassen am 1. Juli 1903.

33. 11jähriges Mädchen. Vor 15 Monaten Fall auf die linke Hand, seither Schwellung des Dorsum manus. Fistelbildung.

Status praesens: 10. Juni 1903. 5. Metacarpus stark aufgetrieben, am Dorsum ein Geschwür mit Fistel.

Diagnose: Fungus metacarpi.

Operation: Exstirpation des Sehnenscheidenfungus mit Plombierung eines haselnußgroßen Herdes im 5. Metacarpus. Hautdefekt.

3. Juli. Verband; Wunde schön granulierend.

Operiert am 23. Juni 1903, geheilt entlassen am 11. Juli 1903.

34. 12jähriger Knabe. Mit $1^1/_2$ Jahren Schwellung der rechten Hand.

Status präsens: 23. Juni 1903. Dorsum der Handwurzel diffus geschwellt. Bewegungen etwas eingeschränkt.

Diagnose: Fungus manus.

Operation: Exstirpation des Weichteilfungus, Resektion der Handwurzelknochen bis auf Multangulum majus mit Plombierung der resultierenden Höhle.

14. Juli. Verband; prima intentio.

Operiert am 4. Juli 1903, geheilt entlassen am 20. Juli 1903.

35. 15jähriges Mädchen. Seit 2 Monaten rechte Handwurzel geschwellt. Bewegungseinschränkung.

Status praesens: 13. Juli 1903. Handwurzel besonders ulnarwärts diffus geschwellt, teigig. Ulna etwas aufgetrieben.

Diagnose: Fungus manus.

Operation: Exstirpation des Weichteilfungus, Resektion der Handwurzelknochen bis auf Os multangulum majus und pisiforme mit Plombierung der resultierenden Höhle.

24. Juli. Verband; prima intentio.

17. August. Ziemlich gute aktive Beweglichkeit.

Operiert am 14. Juli 1903, geheilt entlassen am 17. August 1903.

36. 40jährige Hafnersgattin. Seit 8 Jahren rechte Handwurzel geschwellt. Gipsverband. Seit 5 Wochen Fistelbildungen.

Status praesens: 14. Juli 1903. Rechte Handwurzel stark geschwellt, teigig. Bewegungen aufgehoben.

Diagnose: Fungus manus.

Operation: Exstirpation des Weichteilfungus, Resektion der Handwurzelknochen bis auf Os multangulum majus und pisiforme mit Plombierung der Höhle

24. Juli. Verband; prima intentio.

10. August. Die Finger aktiv vollkommen beweglich.

Operiert am 16. Juli 1903, geheilt entlassen am 10. August 1903.

37. 28jähriger Friseur. Vor 5 Jahren Trauma gegen das linke Knie; seither Schwellung 2 Jahre später Fistelbildung. Jetzt neuerlich starke Schmerzen.

Status praesens: 6. Dezember 1899. Linkes Knie diffus teigig geschwellt. Unterschenkel nach außen rotiert.

Diagnose: Fungus genus.

Operation: Exstirpation der Fungusmassen, Resektion des Kniegelenkes mit Plombierung zweier Herde im Femur (kirsch- und linsengroß) und eines haselnußgroßen im inneren Tibiacondyl.

3. Januar. Verband; prima intentio.

Operiert am 13. Dez. 1899, geheilt entlassen am 12. Februar 1900.

38. 26jähriger Tischler. Seit mehreren Wochen Schwellung des linken Kniegelenkes.

Status praesens: 22. Januar 1900. Linkes Kniegelenk diffus geschwellt, Reibegeräusche, Bewegungen behindert.

Diagnose: Fungus genus.

Operation: Exstirpation der Fungusmassen, Resektion des Kniegelenkes mit Plombierung des Interspatiums.

10. Februar. Verband; prima intentio.

23. Februar. Gehversuche.

Operiert am 26. Januar 1900, geheilt entlassen am 23. Mai 1900.

39. 20jähriger Kommis. Im Juli 1899 Trauma gegen das rechte Kniegelenk. Schwellung. Inzision mit Entleerung von Eiter und Blut. Seit Dezember 1899 neuerliche Schwellung.

Status präsens: 7. März 1900. Neben der Patella eine faustgroße teigige Schwellung. Oberhalb des Kniegelenkes Fistel. Bewegungen vollkommen frei.

Diagnose: Fungus genus.

Operation: Exstirpation der periartikulären Fungusmassen mit Plombierung der Weichteilwundhöhle.

30. März. Verband; bis auf 2 kleine Stellen prima intentio.

Operiert am 12. März 1900, geheilt entlassen am 28. April 1900.

40. 7jähriger Knabe. Vor 4 Jahren wegen Beugekontraktur Streckung im linken Kniegelenk. Seit längerer Zeit wieder starke Schmerzen.

Status praesens: 5. Mai 1900. Linkes Kniegelenk teigig geschwellt. Patella unverschieblich auf dem äußeren Femurcondyl.

Diagnose: Fungus genus.

Operation: Exstirpation des Weichteilfungus, Resektion des Kniegelenkes mit Plombierung je eines Herdes im Femur und im inneren Tibiacondyl. Drainage.

15. Mai. Verband; geringe Sekretion aus der Drainageöffnung.

Operiert am 10. Mai 1900, geheilt entlassen am 2. Juni 1900.

41. 24jährige Dienstmagd. Seit 6 Jahren Schwellung des linken Kniegelenkes. Husten, blutiges Sputum.

Status praesens: 16. Januar 1901. Linkes Kniegelenk stark geschwellt, Bewegungen unmöglich.

Diagnose: Fungus genus.

Operation: Exstirpation des Weichteilfungus, Resektion des Kniegelenkes mit Plombierung eines Herdes im inneren Femurcondyl.

Operiert am 18. Februar 1901, geheilt entlassen am 12. Aug. 1901.

42. 18jährige Dienstmagd. Seit 5 Jahren Schwellung der rechten Halsseite; seit 2 Jahren Schwellung des linken Kniegelenkes, schmerzhaft. September 1900 Operation.

Status praesens: 14. März 1901. Faustgroßer, weicher, gut verschieblicher Tumor an der rechten Halsseite. Linkes Kniegelenk geschwellt, schmerzhaft.

Diagnose: Fungus genus. (Lymphomata colli tbc.)

Operation: Exstirpation des Weichteilfungus, Resektion des Kniegelenks mit Plombierung des Interspatiums.

1. Mai. Verband; prima intentio.

Operiert am 11. April 1901, geheilt entlassen am 15. Juni 1901.

43. 18jähriger Gärtner. Seit 7 Jahren Schwellung des linken Kniegelenks mit zeitweiligen Schmerzen.

Status praesens: 18. April 1901. Linkes Kniegelenk doppelt so groß als rechts, spindelförmig geschwellt, teigig. Tibiakopf stark verdickt. Aktive Bewegungen unmöglich. Knie in Beugestellung.

Diagnose: Fungus genus.

Operation: Exstirpation des hochgradigen Weichteilfungus, Resektion des Kniegelenks mit Plombierung zweier Herde in der Tibia (nußgroß, erbsengroß) und eines nußgroßen Herdes im Femur.

11. Mai 1901. Verband; prima intentio. Verkürzung 2 cm.

Operiert am 19. April 1901, geheilt entlassen am 25. Mai 1901.

44. 5jähriger Knabe. Anamnese unbekannt.

Status praesens: 10. Mai 1901. Linkes Knie halbkugelig geschwollen, teigig; seitliche Verschieblichkeit der Tibia. Beugeankylose.

Diagnose: Fungus genus.

Operation: Exstirpation des Weichteilfungus, Resektion des Kniegelenks mit Plombierung eines erbsengroßen Herdes im inneren Tibiacondyl und eines haselnußgroßen im Femur.

31. Mai. Verband; prima intentio.

Operiert am 14. Mai 1901, geheilt entlassen am 27. Juni 1901.

45. 31jährige Dienstmagd. Seit 12 Jahren stetig zunehmende Schwellung des linken Kniegelenks. Seit Januar 1901 Schmerzen.

Status praesens: 2. September 1901. Linkes Kniegelenk stark geschwellt, schmerzhaft, deutlich fluktuierend; Valgusstellung. Bewegungen sehr schmerzhaft.

Diagnose: Fungus genus.

Operation: Exstirpation des Weichteilfungus, Resektion des Kniegelenks mit Plombierung eines bohnengroßen Herdes im äußeren Femurcondyl.

Operiert am 6. Sept. 1901, geheilt entlassen am 25. Nov. 1901.

46. 13jähriges Mädchen. Anamnese nicht zu erheben.

Status praesens: 1. März 1902. Rechtes Kniegelenk spindelförmig geschwellt, teigig.

Diagnose: Fungus genus.

Operation: Exstirpation des Weichteilfungus, Resektion des Kniegelenks mit Plombierung eines haselnußgroßen Herdes in der Tibia.

Operiert am 5. März 1902, geheilt entlassen am 28. April 1902.

47. 20jähriger Bildhauer. Seit einem Jahre Schwellung des rechten Kniegelenkes. Seit 3 Wochen Schmerzen im Knie beim Auftreten.

Status praesens: 1. März 1902. Rechtes Kniegelenk spindelförmig geschwellt, teigig. Beugung fast unmöglich, schmerzhaft.

Diagnose: Fungus genus.

Operation: Exstirpation des Weichteilfungus; Resektion des Kniegelenks mit Plombierung eines guldengroßen Herdes im Femur. Bursa suberuralis nach oben durchgebrochen.

10. April. Verband; prima intentio.

5. Mai. Patient geht mit Krücken herum.

Operiert am 21. März 1902, geheilt entlassen am 14. Juni 1902.

48. 39 jährige Pfründnerin. Seit dem 3. Lebensjahre erkrankt; seit dem 8. Lebensjahre (Behandlung mit Gipsverbänden) Fistel. Vor 8 Jahren Fistelbildung an mehreren Stellen; seither Ankylose und Schmerzen.

Status praesens: 4. April 1902. Linkes Kniegelenk in Streckankylose, geschwellt, mit zahlreichen Fisteln und Narben. Verkürzung der linken Extremität beträgt 2,5 cm.

Diagnose: Fungus genus.

Operation: Exstirpation des Weichteilfungus; Resektion des Kniegelenkes mit Plombierung eines faustgroßen Herdes in der Tibia.

Operiert am 10. April 1902, geheilt entlassen am 13. Juni 1902.

49. 21 jähriger Bauer. Seit 2 Jahren Schwellung des linken Kniegelenks.

Status praesens: 11. April 1902. Linkes Kniegelenk kugelig geschwellt, teigig; in leichter Beugung.

Diagnose: Fungus genus.

(Siehe **Tafel II, Fig. 14.**)

Operation: Exstirpation des Weichteilfungus, Resektion des Kniegelenks, Plombierung eines walnußgroßen Herdes im Femur und dreier Herde in der Tibia (haselnuß- und kirschkerngroß).

11. Mai. Verband; prima intentio.

25. Mai. Patient geht mit Krücken herum.

Operiert am 18. April 1902, geheilt entlassen am 14. Juni 1902.

50. 14 jähriger Knabe. Vor 2 Jahren Fall aufs linke Knie; seither Schmerzen, Schwellung des linken Kniegelenks.

Status praesens: 3. Mai 1902. Linkes Kniegelenk spindelförmig geschwellt, teigig, schmerzhaft, in leichter Beugung.

Diagnose: Fungus genus.

Operation: Exstirpation des Weichteilfungus, Resektion des Kniegelenks mit Plombierung eines haselnußgroßen Herdes im äußeren Femurcondyl und eines bohnengroßen Herdes in der Tibia.

29. Mai. Verband; prima intentio.

Operiert am 7. Mai 1902, geheilt entlassen am 10. Juli 1902.

51. 12 jähriges Mädchen. Vor 6 Jahren Fall aufs linke Knie, mehrere Wochen später Schmerzen in demselben.

Status praesens: 20. Mai 1902. Linkes Kniegelenk wenig geschwellt, in Beugung; Subluxation nach außen und Außenrotation der Tibia. Schmerzhaftigkeit.

Diagnose: Fungus genus.

Operation: Exstirpation des Weichteilfungus, Resektion des Kniegelenks mit Plombierung eines guldenstückgroßen Herdes im äußeren und eines kronengroßen im inneren Tibiacondyl. Die exkavierten Herde reichen bis zum Epiphysenknorpel.

Operiert am 23. Mai 1902, geheilt entlassen am 26. Juli 1902.

52. 37 jährige Bäuerin. Seit 2 Jahren Schmerzen und zunehmende Schwellung des rechten Kniegelenks.

Status praesens: 11. Juni 1902. Rechtes Kniegelenk spindelförmig geschwellt, teigig, in leichter Beugestellung; Valgusstellung.

Diagnose: Fungus genus.

Operation: Exstirpation des Weichteilfungus, Resektion des Kniegelenks mit Plombierung eines kirschgroßen Herdes in der Tibia; Exstirpation der Patella.

8. Juli. Verband; prima intentio.

Operiert am 18. Juni 1902, geheilt entlassen am 24. Juli 1902.

53. 10jähriges Mädchen. Seit einem Jahre Schwellung des linken Kniegelenks; Behandlung mit fixem Verband.

Status praesens: 12. Juni 1902. Linkes Kniegelenk spindelförmig geschwellt, teigig, in leichter Valgusstellung.

Diagnose: Fungus genus.

Operation: Exstirpation des Weichteilfungus, Resektion des Kniegelenks mit Plombierung eines guldenstückgroßen Herdes im Femur und zweier kleiner Herde in der Tibia.

22. Juli. Verband; prima intentio.

27. Juli. Vollkommene Konsolidierung.

Operiert am 22. Juni 1902, geheilt entlassen am 17. August 1902.

54. 14jähriges Mädchen. Vor 2 Jahren Fall auf das rechte Knie. Bruch der Kniescheibe (?). Vor 1 Jahr neuerlicher Fall auf dasselbe Knie; seither Schmerzen beim Gehen.

Status praesens: 7. Juli 1902. Knie mäßig geschwellt, Valgusstellung, Bewegungen schmerzhaft.

Diagnose: Fungus genus.

Operation: Exstirpation des Weichteilfungus, Resektion des Kniegelenks mit Plombierung von 2 kirschgroßen Herden im Femur und eines erbsengroßen im inneren Tibiacondyl. Femurcondylenknorpel vollkommen usuriert.

Operiert am 15. Juli 1902, geheilt entlassen am 23. September 1902.

55. 12jähriges Mädchen. Seit 10 Jahren Kniegelenkseiterung und Fistelbildung; Behandlung mit Gewichtsextension seit 2 Jahren. Streckung unmöglich.

Status praesens: 9. September 1902. Rechtes Kniegelenk in rechtwinkliger Beugeankylose, zahlreiche Narben und Fisteln. Extremität um 10 cm kürzer.

Diagnose: Fungus genus.

Operation: Exstirpation des Weichteilfungus, Resektion des Kniegelenks mit Plombierung einer haselnußgroßen Herdes im inneren Femurcondyl. Tenotomie der Kniebeuger. Patella angewachsen, Gelenk verödet.

5. Oktober. Verband; prima intentio.

Operiert am 13. Sept. 1902, geheilt entlassen am 12. Nov. 1902.

56. 20jährige Lehrerin. 29. März 1902 Resektion des linken Kniegelenks wegen Fungus. Seit kurzer Zeit bei Anstrengung Schmerzen. Fistelbildung.

Status praesens: 5. Oktober 1902. Mehrere in die Tiefe führende Fisteln in der Narbenlinie. Kniegelenk fixiert.

Diagnose: Fungus genus recidivum.

Operation: Exstirpation des Weichteilfungus. Ausstemmung eines haselnußgroßen Herdes in der Patella und Plombierung desselben.

Operiert am 5. Oktober 1902, geheilt entlassen am 9. Nov. 1902.

57. 15 jähriger Knabe. Vor 4 Jahren an Fungus des rechten Knies erkrankt. Durch ein Jahr Behandlung mit Gipsverbänden. Seit zwei Jahren Beugekontraktur.

Status praesens: 26. November 1902. Unterschenkel nach außen abgeknickt, nach hinten und außen subluxiert, in spitzwinkliger Ankylose. Keine Schwellung des Kniegelenkes.

Diagnose: Fungus genus.

Operation: Resektion des Kniegelenks mit Plombierung eines erbsengroßen, abgekapselten Herdes in der Tibia.

10. Dezember. Verband; Inzision eines kleinen Abszesses.

2. Januar. Verband. Keine Sekretion.

Operiert am 3. Dez. 1902, geheilt entlassen am 3. Februar 1903.

58. 47 jährige Hausbesorgerin. Seit 2½ Jahren Schmerzen und Schwellung des linken Kniegenks. Seit einigen Monaten Bewegungen behindert.

Status präsens: 5. Januar 1903. Linkes Kniegelenk diffus geschwellt, teigig, in Streckankylose. Vorne apfelgroßer Abszeß.

Diagnose: Fungus genus.

Operation: Exstirpation des Weichteilfungus, Resektion des Kniegelenks mit Plombierung eines erbsengroßen Herdes im Femur und eines pflaumengroßen im inneren Tibiacondyl. Hochgradiger Kapselfungus.

23. Januar. Verbaud; prima intentio.

Operiert am 10. Januar 1903, geheilt entlassen am 2. März 1903.

59. 7 jähriger Knabe. Seit 15 Monaten erkrankt; Unmöglichkeit zu gehen.

Status praesens: 15. Januar 1903. Rechtes Kniegelenk diffus geschwellt, in Beugestellung; Bewegungen sehr schmerzhaft; Extremität atrophisch.

Diagnose: Fungus genus.

Operation: Exstirpation des Weichteilfungus, Resektion des Kniegelenks mit Plombierung eines taubenei- und eines haselnußgroßen im Femur. Hochgradiger Kapselfungus.

4. Februar. Verband; prima intentio.

Operiert am 23. Jan. 1903, geheilt entlassen am 23. Februar 1902.

60. 18 jähriger Privater. Vor 6 Jahren Fall aufs Knie; seither Schmerzen beim Gehen, Schwellung des rechten Kniegelenks. Bewegungen eingeschränkt.

Status praesens: 16. Februar 1903. Kniegelenk aufs doppelte vergrößert, teigig, sehr schmerzhaft.

Diagnose: Fungus genus.

Operation: Exstirpation des Weichteilfungus. Resektion des Kniegelenkes mit Plombierung eines kreuzergroßen Herdes im Femur und eines nußgroßen in der Tibia. Hochgradiger Kapselfungus.

15. März. Verband; prima intentio.

Operiert am 21. Februar 1903, geheilt entlassen am 8. April 1903.

61. 48jährige Kondukteursgattin. Seit Mai 1902 Schmerzen und Schwellung des rechten Kniegelenks. Durch 5 Monate fixe Verbände. Seit 4 Wochen sehr starke Schmerzen; unfähig zu gehen.

Status praesens: 23. Februar 1903. Kniegelenk spindelförmig geschwellt, Ballotement der Patella; Schmerzhaftigkeit; Beugungsstellung.

Diagnose: Fungus genus.

Operation: Exstirpation des Weichteilfungus, Resektion des Kniegelenkes mit Plombierung eines haselnußgroßen Herdes in der Tibia. Hochgradiger Kapselfungus; massenhaft Eiter im Gelenk.

15. März. Verband; prima intentio.

14. April. Einzelne Hautnekrosen.

Operiert am 2. März 1903, geheilt entlassen am 15. April 1903.

62. 3jähriger Knabe. Seit 5 Monaten Schmerzen beim Gehen, Schwellung des rechten Kniegelenks; seit 2 Monaten Fistelbildung.

Status praesens: 6. April 1903. Kniegelenk kindskopfgroß geschwellt, in rechtwinkliger Beugung, vorn und seitlich große Substanzverluste.

Diagnose: Fungus genus.

Operation: Exstirpation des Weichteilfungus, Resektion des Kniegelenkes mit Plombierung eines kirschgroßen Herdes im Femur. Fungus bis zur Mitte der Tibia reichend; große Hautsubstanzverluste.

21. Mai. Verband; prima intentio.

Operiert am 9. April 1903, geheilt entlassen am 30. Mai 1903.

63. 14jähriges Mädchen. Seit Sommer 1902 Schmerzen und Schwellung des rechten Kniegelenkes.

Status praesens: 14. April 1903. Kniegelenk diffus geschwellt, teigig; Bewegungen gut möglich.

Diagnose: Fungus genus.

Operation: Exstirpation des Weichteilfungus, Resektion des Kniegelenkes mit Plombierung des Interspatiums.

10. Mai. Verband; prima intentio.

12. Mai. Patientin geht auf Krücken herum.

Operiert am 20. April 1903, geheilt entlassen am 27. Juni 1903.

64. 4jähriger Knabe. Seit längerer Zeit schmerzhafte Schwellung des linken Kniegelenkes.

Status praesens: 10. Mai 1903. Kniegelenk aufs doppelte vergrößert, in leichter Beugung, wenig schmerzhaft.

Diagnose: Fungus genus.

Operation: Exstirpation des Weichteilfungus. Resektion des Kniegelenkes mit Plombierung des Interspatiums.

1. Juni. Verband; prima intentio.

Operiert am 15. Mai 1903, geheilt entlassen am 28. Juni 1903.

65. 3jähriges Mädchen. Seit 6 Monaten Schmerzen und Schwellung des rechten Kniegelenkes; unfähig zu gehen.

Status praesens: 10. Mai 1903. Kniegelenk diffus geschwellt, teigig, in leichter Bewegung.

Diagnose: Fungus genus.

Operation: Exstirpation des Weichteilfungus, Resektion des Kniegelenkes mit Plombierung eines nußgroßen Herdes in der Tibia.

10. Juni. Verband; prima intentio.

Operiert am 22. Mai 1903, geheilt entlassen am 13. Juli 1903.

66. 13 jähriges Mädchen. Im Herbst 1902 Fall auf das rechte Knie, seither Schmerzen und Schwellung desselben. Bewegungseinschränkung.

Status praesens: 17. Mai 1903. Kniegelenk diffus geschwellt, teigig, in Beugestellung. Tibiakopf innen druckschmerzhaft.

Diagnose: Fungus genus.

Operation: Exstirpation des Weichteilfungus, Resektion des Kniegelenkes mit Plombierung zweier kirschgroßen Herde in der Tibia.

7. Juni. Verband; prima intentio.

20. Juni. Patientin geht mit Krücken herum.

Operiert am 17. Mai 1903, geheilt entlassen am 4. Juli 1903.

67. 7 jähriges Mädchen. Seit 2 Jahren stetig zunehmende Schwellung des rechten Knies; Beugestellung; Operation.

Status praesens: 31. Mai 1903. Kniegelenk stark geschwellt, teigig, hinten und außen Fistel, fixierte Beugekontraktur.

Diagnose: Fungus genus.

Operation: Exstirpation des Weichteilfungus, Resektion des Kniegelenkes mit Plombierung eines kirschgroßen Herdes im Femur. Gelenk vollkommen destruiert.

28. Juni. Verband; prima intentio.

9. Juli. Patientin geht ohne Krücken.

Operiert am 6. Juni 1903, geheilt entlassen am 13. Juli 1903.

68. 18 jährige Arbeiterin. Seit 1 Jahr Schmerzen und Schwellung des linken Kniegelenkes. Behandlung mit fixen Verbänden. Vor drei Wochen Fall aufs Knie; seither starke Schmerzen und Unmöglichkeit zu bewegen.

Status praesens: 5. Juni 1903. Kniegelenk stark geschwellt, teigig, zum Teil fluktuierend, sehr schmerzhaft.

Diagnose: Fungus genus.

Operation: Exstirpation des Weichteilfungus. Resektion des Kniegelenkes mit Plombierung eines haselnußgroßen Herdes im Femur.

21. Juni. Verband; prima intentio.

22. Juli. Patientin tritt auf das kranke Bein auf.

Operiert am 9. Juni 1903, geheilt entlassen am 5. August 1903.

69. 6 jähriger Knabe. Seit $^1/_2$ Jahr Schwellung des linken Kniegelenkes; sehr heftige Schmerzen.

Status praesens: 1. Juli 1903. Linkes Kniegelenk hochgradig geschwellt, sehr schmerzhaft, in Beugung fixiert.

Diagnose: Fungus genus.

Operation: Exstirpation des Weichteilfungus, Resektion des Kniegelenkes mit Plombierung eines pflaumengroßen Herdes im Femur und eines kirschgroßen in der Tibia. Hochgradiger Weichteilkapselfungus.

25. Juli. Verband; prima intentio.

Operiert am 3. Juli 1903, geheilt entlassen am 31. August 1903.

70. 16 jähriges Mädchen. Im 2. Lebensjahre Scharlach; seither Schwellung und Beugekontraktur des linken Kniegelenkes. Mehrere Traumen verursachten Verschlimmerungen.

Status praesens: 2. Juli 1903. Knie nicht sonderlich geschwellt. Patella fixiert an äußerem Femurcondyl, desgleichen Tibia.

Diagnose: Fungus genus.

Operation: Exstirpation des geringen Weichteilfungus, Resektion des Kniegelenkes mit Plombierung eines haselnußgroßen Herdes (abgekapselt) in der Tibia. Patella kariös; Exstirpation derselben. Lateraler Femurcondyl fast ganz aufgezehrt.

25. Juli. Verband; prima intentio.

Operiert am 9. Juli 1903, geheilt entlassen am 7. September 1903.

71. 7 jähriges Mädchen. Seit frühester Kindheit krank.

Status praesens: 7. Juli 1903. Linkes Kniegelenk stark geschwellt, teigig; bedeutende Bewegungseinschränkung. Beugestellung, starke Abduktion des Unterschenkels.

Diagnose: Fungus genus.

Operation: Exstirpation des Weichteilfungus, Resektion des Kniegelenkes mit Plombierung des Interspatiums.

1. August. Verband; prima intentio.

2. August. Patientin geht mit Krücken herum.

Operiert am 11. Juli 1903, geheilt entlassen am 17. August 1903.

72. 42 jährige Kondukteursgattin. Seit 13 Monaten Schwellung des linken Knies, Stechen beim Gehen, Bewegungseinschränkung. Behandlung mit Gipsverbänden.

Status praesens: 14. Juli 1903. Linkes Kniegelenk mäßig geschwellt, teigig. Über der Patella mehrere Fisteln, Haut unterminiert.

Diagnose: Fungus genu.

Operation: Exstirpation des Weichteilfungus, Resektion des Kniegelenkes mit Plombierung des Interspatiums. Patella fungös entartet, Exstirpation derselben und Plombierung der resultierenden Höhle.

26. Juli. Verband. Entleerung eines Hämatoms. Drainage.

10. August. Minimale Sekretion.

Operiert am 18. Juli 1903.

73. 12 jähriges Mädchen. Seit 4 Jahren erkrankt; seit längerer Zeit Fistelbildung.

Status praesens: 24. November 1902. Linkes Kniegelenk, besonders die Gegend des Tibiakopfes geschwellt. Rechts und links vom Lig. patell. prop. Fisteln, die ins Caput tibiae führen.

Diagnose: Fungus cruris.

Operation: Exstirpation des Weichteilfungus mit Evidement und Plombierung eines nußgroßen Herdes in der Tibia.

Operiert am 27. Nov. 1902, geheilt entlassen am 26. Januar 1903.

74. 24 jährige Dienstmagd. Seit Februar 1900 Schwellung der linken äußeren Fußknöchelgegend.

Status praesens: 16. Januar 1901. Oberhalb des linken Malleolus externus eine eigroße, druckschmerzhafte Geschwulst. (Vergl. Fall 41.)

Diagnose: Fungus cruris.

Operation: Exstirpation des Weichteilfungus mit Evidement und Plombierung eines Herdes in der Fibula.

Operiert am 24. Januar 1901, geheilt entlassen am 12. Aug. 1901.

75. 27jähriger Bahnwächter. Seit 10 Monaten Schmerzen in der linken äußeren Knöchelgegend.

Status praesens: 30. Januar 1803. Nußgroße teigige Schwellung am unteren Fibularende links.

Diagnose: Fungus cruris.

Operation: Exstirpation des Weichteilfungus mit Evidement und Plombierung eines haselnußgroßen Herdes in der Fibula.

Operiert am 3. Februar 1903, geheilt entlassen am 28. Februar 1903.

76. 37jähriger Milchhändler. Seit 2 Monaten wenig schmerzhafte Schwellung der linken äußeren Knöchelgegend. Vor 14 Tagen Inzision mit geringer Eiterentleerung.

Status praesens: 8. Juni 1903. Am linken Malleolus externus druckempfindliche Schwellung, teigig. Bewegungen im Sprunggelenk frei.

Diagnose: Fungus cruris.

Operation: Exstirpation des Weichteilfungus mit Evidement und Plombierung eines halbnußgroßen Herdes in der Fibula.

29. Juni. Verband; prima intentio.

Operiert am 15. Juni 1903, geheilt entlassen am 1. Juli 1903.

77. 2½jähriger Knabe. Seit mehreren Monaten Schwellung der rechten Sprunggelenkgegend. Schmerzen beim Gehen.

Status praesens: 25. Juni 1903. Rechte äußere Knöchelgegend etwas geschwellt, teigig.

Diagnose: Fungus cruris.

Operation: Exstirpation des Weichteilfungus mit Evidement und Plombierung eines erbsengroßen Herdes in der Fibula.

12. Juli. Verband; prima intentio.

Operiert am 25. Juni 1903, geheilt entlassen am 3. August 1903.

78. 68jähriger Weber. Seit November 1899 Schmerzen und Schwellung des rechten Fußes, Fistelbildung. 19 wöchentlicher Spitalsaufenthalt.

Status praesens: 21. Oktober 1900. Äußerer Fußrückenrand etwas geschwellt; Narbe mit Fisteln, zu rauhem Knochen führend.

Diagnose: Fungus pedis.

Operation: Exstirpation des Weichteilfungus mit Evidement und Plombierung des Calcaneus.

27. November. Verband; prima intentio.

Operiert am 22. Oktober, geheilt entlassen am. 27. November 1900.

79. 52jährige Büglerin. Seit 4 Wochen Schwellung des linken Fußrückens, seit 2 Wochen Schwellung des rechten Fußes; seit 14 Monaten Leistendrüsenabszeß mit Fistelbildung, seit 14 Tagen Abszeß am Rücken.

Status praesens: 4. November 1900. Rechte Fersenbeingegend stark geschwellt, teigig. Unterhalb der Skapula ein Abszeß mit drei Fistelöffnungen, in der rechten Leiste ebenfalls ein Abszeß mit Fistel.

Diagnose: Fungus pedis.

Operation: Exstirpation des Weichteilfungus mit Evidement und Plombierung des Calcaneus. Exstirpation der Leistendrüsen, Exkochleation des Rückenabszesses.

Operiert am 12. November 1900, in die Versorgung entlassen am 10. Oktober 1901.

80. 16jähriger Tapezierer. Im Juli 1900 Schmerzen im linken Fuß; bald darauf Schwellung und Fistelbildung unter dem äußeren Knöchel.

Status praesens: 5. Februar 1901. Unterhalb des linken äußeren Knöchels Schwellung, teigig; Fistel.

Diagnose: Fungus pedis.

Operation: Exstirpation des Weichteilfungus mit Evidement und Plombierung des Calcaneus.

Operiert am 9. Februar, geheilt entlassen am 19. April 1901.

81. 41jährige Gemischtwarenhändlerin. August 1901 Laparotomie wegen unbekannten Leidens. Januar 1902 Schmerzen und Schwellung der linken Sprunggelenksgegend. Mai 1902 Operation. Heilung mit Fistelbildung. Schwellung stetig zunehmend.

Status praesens: 7. Januar 1903. Gegend hinter und unter dem linken äußeren Knöchel geschwellt, teigig; Fistel. Calcaneus druckempfindlich.

Diagnose: Fungus pedis.

Operation: Exstirpation des Weichteilfungus mit Evidement und Plombierung eines taubeneigroßen Herdes im Calcaneus.

21. Januar. Verband; prima intentio.

Operiert am 14. Januar, geheilt entlassen am 2. Februar 1903.

82. 17jährige Modistin. Seit 15 Jahren stets wiederkehrende Schwellung der rechten Sprunggelenks- und Fersengegend.

Status praesens: 23. März 1903. Rechte Fersengegend teigig; geschwellt.

Diagnose: Fungus pedis.

Operation: Exstirpation des Weichteilfungus mit Evidement und Plombierung eines nußgroßen Herdes im Calcaneus.

19. April. Verband; prima intentio.

2. Mai. Infiltrat am linken Unterschenkel.

24. Juni. Lymphadenitis inguinalis. Erysipel. Die plombierte Stelle geheilt.

Operiert am 10. April, geheilt entlassen am 25. Juli 1903.

83. 25jähriger Tagelöhner. Seit 1 Jahr stetig zunehmende Schwellung der rechten Fersengegend.

Status praesens: Rechte Fersenbeingegend diffus geschwellt.

Diagnose: Fungus pedis.

Operation: Exstirpation des Weichteilfungus mit Evidement und Plombierung eines nußgroßen Herdes im Calcaneus.

29. Mai. Verband; prima intentio.

Operiert am 23. Mai, geheilt entlassen am 4. Juli 1903.

84. 22jähriger Schlosser. Seit 3 Monaten rechte Fersengegend geschwellt. 2 Operationen vorhergegangen.

Status praesens: Rechte Fersenbeingegend diffus geschwellt; zahlreiche Fisteln.

Diagnose: Fungus pedis.

Operation: Exstirpation des Weichteilfungus mit Evidement und Plombierung eines eigroßen Herdes im Calcaneus.

2. Juni. Verband; prima intentio.

10. Juni. Gehversuche.

Operiert am 26. Mai, geheilt entlassen am 13. Juli 1903.

85. 32jährige Dienstmagd. Seit 7 Monaten Schmerzen im linken Fuß; seit 3 Monaten Schwellung, seit 2 Monaten Fistel.

Status praesens: 23. Mai 1903. Linke äußerere Knöchelgegend diffus geschwellt; rechts und links von der Achillessehne teigige Schwellung. Mehrere Fisteln.

Diagnose: Fungus pedis.

Operation: Exstirpation des Weichteilfungus mit Evidement und Plombierung eines eigroßen Herdes im Calcaneus.

7. Juli. Verband; prima intentio bis auf eine kleine granulierende Stelle.

Operiert am 30. Mai, geheilt entlassen am 13. Juli 1903.

86. 29jährige Köchin. Seit 7 Jahren Schmerzen im linken Sprunggelenk; seit 3 Wochen Schmerzen und Fistelbildung.

Status praesens: 29. Juli 1903. Innenfläche des linken Fersenbeines teigig geschwellt. Fistel. Beweglichkeit eingeschränkt.

Diagnose: Fungus pedis.

Operation: Exstirpation des Weichteilfungus mit Evidement und Plombierung eines nußgroßen Herdes im Calcaneus.

17. Juli. Verband; prima intentio bis auf einige granulierende Stellen.

Operiert am 30. Juni, geheilt entlassen am 13. August 1903.

87. 29jähriger Selcher. Seit 1 Jahr rechte Fersengegend geschwellt; Schmerzen beim Gehen.

Status praesens: 4. Juni 1903. Rechter oberer Fersenhöcker verdickt; teigige Schwellung um die Achillessehne.

Diagnose: Fungus pedis.

Operation: Exstirpation des Weichteilfungus mit Evidement und Plombierung eines taubeneigroßen Herdes im Calcaneus.

29. Juni. Verband; mäßige Schwellung der Calcaneusgegend; prima intentio.

6. Juli. Patient geht herum.

Operiert am 17. Juni, geheilt entlassen am 6. August 1903.

88. 17jährige Dienstmagd. Seit 10 Jahren Schwellung des rechten Fußes; Fistel in der Fersengegend.

Status praesens: 6. Juni 1903. Rechte äußere Knöchelgegend diffus geschwellt, zum Teil fluktuierend. Fistel zum Calcaneus führend.

Diagnose: Fungus pedis.

Operation: Exstirpation des Weichteilfungus mit Evidement und Plombierung eines apfelgroßen Herdes im Calcaneus.

21. Juni. Verband; prima intentio; entsprechend der ehemaligen Fistelöffnung ein Hautdefekt.

22. Juni. Patientin geht mit Krücken herum.

Operiert am 12. Juni, geheilt entlassen am 4. Juli 1903.

89. 30jährige Beamtensgattin. Seit 8 Jahren Schmerzen und Schwellung der linken Sprunggelenksgegend. Vor 4 Jahren Exstirpatio tali. Seit mehreren Monaten neuerliche Schwellung mit Fistelbildung.

Status praesens: 4. Juli 1903. Quere Narbe vorn in der Sprunggelenksgegend; dieselbe teigig geschwellt; mehrere Fisteln. Bewegungen eingeschränkt.

Diagnose: Fungus pedis.

Operation: Exstirpation des Weichteilfungus mit Evidement und Plombierung eines eigroßen Herdes im Calcaneus.

22. Juli. Verband; prima intentio.

Operiert am 10. Juli, geheilt entlassen am 30. Juli 1903.

90. 32jährige Schustersgattin. Vor mehreren Monaten Amputation des rechten Vorderfußes nach Chopart wegen Fungus. Seit 8 Tagen Schwellung und Rötung an der Außenseite der rechten Ferse.

Status praesens: 4. Juli 1903. Geringe Schwellung der Außenfläche der rechten Fersengegend; mehrere Fisteln.

Diagnose: Fungus pedis.

Operation: Exstirpation des Weichteilfungus mit Evidement und Plombierung eines dattelgroßen Herdes im Calcaneus.

17. Juli. Verband; die Nähte haben zum größten Teil durchgeschnitten.

20. August. Wunde fast verheilt.

Operiert am 8. Juli, geheilt entlassen am 12. September 1903.

91. 12jähriger Knabe. Anamnese unbekannt (spricht nur arabisch).

Status praesens: 25. Oktober 1902. Rechter Fuß im Bereiche des Sprunggelenkes diffus geschwellt, teigig. Hinter dem Malleolus externus ein zweihellerstückgroßer Substanzverlust mit zentraler Fistel. Bewegungen eingeschränkt und schmerzhaft.

Diagnose: Fungus pedis (siehe **Tafel II, Fig. 10, 11 und 12**).

Operation: Exstirpation des Talus nach Entfernung des Weichteilfungus, Evidement des Calcaneus mit Plombierung der resultierenden Höhle.

4. November. Verband; prima intentio.

30. Januar. Bis auf eine kleine granulierende Stelle vollkommen geheilt.

Operiert am 27. Oktober 1902, geheilt entlassen am 30. Januar 1903.

92. Status praesens: Linker Fußrücken besonders im Bereich der Tarso-Metatarsalgelenke diffus geschwellt. Fistel am inneren Fußrand.

Diagnose: Fungus pedis.

Operation: Exstirpation des Os naviculare, cuboideum, cuneiformia und der Basen der Metatarsalknochen mit Plombierung der resultierenden Höhe.

24. November. Verband; prima intentio.

2. Januar. Abszeß in der äußeren Malleolargegend. Inzision.

25. Januar. Keinerlei Sekretion.

Operiert am 14. November 1902, geheilt entlassen am 30. Januar 1903.

93. 11jähriges Mädchen. Beginn der Erkrankung am linken Bein vor 6 Jahren; vor 4 Jahren Operation; seit $1\frac{1}{2}$ Jahren neuerliche Fistelbildung.

Status praesens: 15. Januar 1903. Streckseite des Sprunggelenkes diffus geschwellt; Fuß in Pronationsstellung. Zahlreiche Fisteln.

Diagnose: Fungus pedis.

Operation: Exstirpation des Talus nach Entfernung des Weichteilfungus mit Evidement und Plombierung eines taubeneigroßen Herdes in der Tibia und der resultierenden Höhle.

31. Januar. Verband; prima intentio.

Operiert am 10. Februar, geheilt entlassen am 2. März 1903.

94. 28jährige Private. Seit $2^1/_2$ Monaten Schwellung und Schmerzen im rechten Fuß, besonders beim Auftreten.

Status praesens: 5. Februar 1903. Außenseite des rechten Fußes diffus geschwellt. Calcaneus aufgetrieben, druckschmerzhaft.

Diagnose: Fungus pedis.

Operation: Exstirpation des Talus, Os cuboideum und naviculare, sowie der Enden des zweiten Metatarsus nach Entfernung des Weichteilfungus mit Plombierung der resultierenden Höhle.

22. Februar. Verband; prima intentio.

28. Februar. Eine kleine granulierende Stelle.

Operiert am 10. Februar, geheilt entlassen am 28. Februar 1903.

95. 37jähriger Kammerdiener. Seit 3 Monaten Schwellung der rechten äußeren Knöchelgegend. Schmerzen beim Auftreten.

Status praesens: 18. März 1903. Rechte Sprunggelenksgegend stark geschwellt; teigig.

Diagnose: Fungus pedis.

Operation: Exstirpation des Talus nach Entfernung des hochgradigen Weichteilfungus mit Plombierung der resultierenden Höhle. Große Fungusmassen, besonders zwischen Talus und Achillessehne.

5. April. Verband; prima intentio.

Operiert am 27. März, geheilt entlassen am 20. Mai 1903.

96. 19jähriges Lehrmädchen. Seit 4 Monaten schmerzlose Schwellung des rechten Fußrückens. Fistelbildung nach Inzision.

Status praesens: 26. Februar 1903. Rechte Sprunggelenk- und Mittelfußgegend teigig geschwellt; Haut gerötet, Fistel.

Diagnose: Fungus pedis.

Operation: Exstirpation des Os naviculare, cuboideum, und der drei cuneiformia nach Entfernung des hochgradigen Weichteilfungus. Plombierung der resultierenden Höhle.

25. März. Verband; prima intentio.

Operiert am 4. März, geheilt entlassen am 11. April 1903.

97. 6jähriges Mädchen. Vor längerer Zeit Trauma gegen den linken Fuß; bald Schwellung und Schmerzen beim Gehen.

Status praesens: 28. Februar 1903. Linke Sprunggelenksgegend stark geschwellt. Bewegungen äußerst schmerzhaft.

Diagnose: Fungus pedis.

Operation: Exstirpation des Talus und Resektion der Gelenksflächen der Tibia und Fibula nach Entfernung des Weichteilfungus, der besonders intraartikulär hochgradig gewuchert ist; Plombierung der resultierenden Höhle.

15. März. Verband; prima intentio.

Operiert am 4. März, auf eigenen Wunsch gebessert entlassen am 16. März 1903.

98. 17jähriges Mädchen. Seit Mitte 1902 Schwellung des linken Fußes; seit 3 Monaten stetige Zunahme der Schwellung.

Status praesens: 31. März 1903. Linke Sprunggelenksgegend hoch-

gradig geschwellt, schmerzhaft, an manchen Stellen fluktuierend. Bewegungen unmöglich.

Diagnose: Fungus pedis.

Operation: Exstirpation des Talus nach Entfernung des hochgradigen Weichteil- und Kapselfungus; Plombierung der resultierenden Höhle.

12. April. Verband; prima intentio.

1. Juni. Patientin geht ohne Stütze herum.

Operiert am 31. März, geheilt entlassen am 13. Juni 1903.

99. 18jähriger Tapezierer. Seit 1 Monat Schwellung der rechten äußeren Knöchelgegend; druckschmerzhaft.

Status praesens: 5. März 1903. Gegend des äußeren Malleolus rechts faustgroß geschwellt, teigig; Knochen aufgetrieben.

Diagnose: Fungus pedis.

Operation: Exstirpation des Talus, Resektion des kariösen Fibulaendes nach Entfernung des Weichteil- und Kapselfungus. Plombierung der resultierenden Höhle.

5. April. Verband; prima intentio.

15. April. Fuß etwas geschwellt.

28. Mai. Fuß in toto etwas geschwellt, vollkommen schmerzlos.

Operiert am 27. März, geheilt entlassen am 28. Mai 1903.

100. 24jähriger Kutscher. Seit 2 Monaten fortwährende Schmerzen im linken Fuß.

Status praesens: 2. April 1903. Sprunggelenksgegend diffus geschwellt; druckschmerzhaft; Bewegungen eingeschränkt.

Diagnose: Fungus pedis (siehe **Tafel II, Fig. 13**).

Operation: Exstirpation des Talus, Entfernung des Weichteil- und Kapselfungus. Plombierung der resultierenden Höhle.

6. Mai. Verband; bis auf eine kleine granulierende Stelle prima intentio.

15. Juni. Patient geht mit Krücken herum.

Operiert am 21. April, geheilt entlassen am 30. Juni 1903.

101. 12jähriger Knabe. Seit August 1901 Schwellung des linken Fußes und der rechten Hand.

Status praesens: 21. Mai 1903. Linker Fußrücken diffus geschwellt, schmerzlos. Zwei Ulzerationen mit Fisteln.

Diagnose: Fungus pedis.

Operation: Exstirpation des Talus, Os naviculare, cuboideum und cuneiforme III, Entfernung des hochgradigen Kapsel- und Sehnenscheidenfungus. Plombierung der resultierenden Höhle.

10. Juni. Verband; Fuß etwas geschwellt, Sekretion aus den exzidierten Fistelkanälen mäßig.

Operiert am 28. Mai, auf eigenen Wunsch gebessert entlassen am 4. Juli 1903.

102. 17jähriger Privater. Vor 4 Jahren Operation am linken Fuß; seit 3 Monaten Schwellung des linken Fußes, Fistelbildung.

Status praesens: 25. Mai 1903. Linke Sprunggelenksgegend diffus geschwellt; teigig; mehrere Fisteln am äußeren Knöchel und der Planta.

Diagnose: Fungus pedis.

Operation: Exstirpation des Talus, Os cuboideum, Resektion eines Stück des Calcaneus, der proximalen Metatarsusenden (4. 5.) und des Tibiaendes. Entfernung des Weichteilfungus; Plombierung der resultierenden Höhle.

14. Juni. Verband prima intentio.

24. Juni. Patient geht mit Krücken herum.

Operiert am 30. Mai, geheilt entlassen am 22. Juli 1903.

103. 15jähriger Lehrling. Seit 1 Jahr Fistelbildung in der rechten Sprunggelenksgegend. Seit 3 Wochen stetig zunehmende Schwellung am rechten Fußrücken.

Status praesens: 12. Juni 1903. Über dem Mittelfuß eine apfelgroße fluktuierende Schwellung; Fisteln.

Diagnose: Fungus pedis.

Operation: Exstirpation des Weichteilfungus mit Plombierung der resultierenden Höhle.

28. Juni. Verband; prima intentio bis auf eine kleine Hautnekrose.

Operiert am 19. Juni, geheilt entlassen am 20. Juli 1903.

104. 14jähriges Mädchen. Seit 3 Monaten stetig zunehmende Schwellung der rechten Sprunggelenksgegend. Schmerzen.

Status praesens: 2. Juli 1903. Außenseite des rechten Sprunggelenkes geschwellt. Bewegungen mäßig eingeschränkt.

Diagnose: Fungus pedis.

Operation: Exstirpation des Talus; Entfernung des Kapselfungus, der insbesondere intrakapsulär gewuchert ist. Abtragung der fungös entarteten Calcaneusknorpelflächen. Plombierung der resultierenden Höhle.

19. Juli. Verband; prima intentio.

17. August. Fuß noch etwas geschwellt.

Operiert am 10. Juli, geheilt entlassen am 17. August 1903.

105. 42jähriger Gerüster. Vor 1 Jahr fiel dem Patienten ein Stein auf den linken Fuß; seither Schwellung und Schmerzen.

Status praesens: 30. Juli 1903. Linke Sprunggelenksgegend, besonders am inneren Knöchel diffus teigig geschwellt. Mehrere Fisteln innen und außen.

Diagnose: Fungus pedis.

Operation: Exstirpation des Talus, des Os naviculare und des Sustentaculum calcanei; Entfernung des Weichteilfungus. Plombierung der resultierenden Höhle.

12. Juli. Verband; prima intentio.

Operiert am 1. Juli, geheilt entlassen am 11. August 1903.

106. 24jährige Dienstmagd. Seit 13 Jahren Schwellung des rechten Mittelfußes. Seit 3 Jahren stets sezernierende Fistel.

Status praesens: 15. Januar 1903. Rechte Mittelfußgegend pastös geschwellt; Haut glänzend. Bewegungen schmerzhaft.

Diagnose: Fungus pedis.

Operation: Exstirpation des Weichteilfungus mit Plombierung der resultierenden Höhle.

Post operationem und den Tag p. op. Tetanie.

Operiert am 17. Januar, geheilt entlassen am 6. April 1901.

107. 26jährige Köchin. Seit 2 Jahren Schwellung der rechten Sprunggelenksgegend. Seit 4 Monaten Schwellung und Schmerzen beim Gehen stetig zunehmend.

Status praesens: 21. Juli 1903.] Gegend des rechten Metatarsus digiti I, teigig geschwellt.

Diagnose: Fungus pedis.

Operation: Resektion des Metatarsus der großen Zehe, der vollkommen käsig zerfallen ist; Entfernung des Sehnenscheidenfungus. Plombierung der resultierenden Höhle.

2. August. Verband; prima intentio.

Operiert am 23. Juli, geheilt entlassen am 19. September 1903.

108. 5jähriges Mädchen. Seit 2 Jahren am linken Fuß erkrankt.

Status praesens: 4. Dezember 1902. Große Zehe links diffus geschwellt, schmerzhaft. Fistel.

Diagnose: Fungus pedis.

Operation. Evidement der zum größten Teil kariösen großen Zehe; Entfernung des Weichteilfungus mit Plombierung des Hallux.

13. Dezember. Verband; prima intentio.

Operiert am 6. Dezember, geheilt entlassen am 31. Dezember 1902.

III. Varia.

1. 44jähriger Private. Seit 6 Jahren Kriebeln und Gefühl des Taubseins in den unteren und oberen Extremitäten. Vor 2 Monaten Trauma gegen das linke Knie. 1 Woche darauf Gefühl des Lockerseins im Knie.

Status praesens: 2. November 1900. Linkes Kniegelenk geschwellt; Anschlagen der Gelenksenden; Subluxation der Tibia.

Diagnose: Arthropathia tabetica genus.

Operation: Resectio genus mit Plombierung des Interspatiums.

9. Dezember. Verband; prima intentio.

13. Dezember. Keine knöcherne Konsolidierung.

17. Dezember. Amputatio femoris.

Operiert am 6. November, geheilt entlassen am 19. Januar 1901.

2. 37jähriger Bauarbeiter. 25. Oktober 1902 Trauma gegen linken Unterschenkel. Fraktur. Eiterung mit Ausstoßung von Knochenstückchen.

Status praesens: 6. März 1903. Linker Unterschenkel handbreit über dem Sprunggelenk rechtwinklig nach außen abgeknickt; an der Außenfläche eine Fistel.

Diagnose: Fractura cruris male sanata.

Operation: Resektion eines Keiles aus der Tibia; Durchsägung der Fibula.

5. April. Verband; prima intentio bis auf einen guldengroßen Defekt.

15. Juni. Abstoßung von Knochensplitter.

7. Juli. Keine genügende Konsolidierung.

6. August. Konsolidierung etwas kräftiger. Patient kann mit einem orthopädischen Schuh auf das kranke Bein auftreten.

Operiert am 19. März, gebessert entlassen am 6. August 1903.

3. 21jährige Private. Vor 1 Jahr Extraktion eines Zahnes; darauf starke Schwellung. Seit $^1/_2$ Jahr linke Wange stark vorgewölbt.

Status praesens: 7. Mai 1903. Im linken Oberkiefer apfelgroße, halbkugelige Vorwölbung. Papierknittern.

Diagnose: Empyema antri Highmori.

Operation: Exstirpation der Schleimhautauskleidung des Antrum Highmori. Plombierung der Höhle.

21. Mai. Verband; prima intentio.

21. Juli. Patientin stellt sich vor; keinerlei Beschwerden.

Operiert am 12. Mai, geheilt entlassen am 2. Juni 1903.

4. 27jährige Arrangeurin. Vor 5 Jahren Plombierung des linken ersten Prämolarzahnes. Im September 1902 Schmerzen und Schwellung an der entsprechenden Oberkieferstelle. Extraktion des Zahnes mit Entleerung von Eiter. Die Schwellung verschwand. Die offene Alveole verschloß sich und bald war wieder eine Schwellung des linken Oberkiefers da, die nach Öffnung der Alveole und Entleerung des Eiters wieder verschwand. Dieser Vorgang wiederholte sich öfters.

Status praesens: 8. Juni 1903. Linker erster Prämolar fehlend; Eiterabgang durch die offene Alveole.

Diagnose: Empyema antri Highmori.

Operation: Exstirpation der Schleimhautinnenauskleidung des Antrum Highmori, mit Plombierung desselben.

12. Juni. Schleimhautinnenwunde geschlossen; Schwellung der gleichseitigen Gesichtshälfte minimal.

Operiert am 9. Juni, geheilt entlassen am 13. Juni 1903.

5. 17jähriger Schlosser. Seit 7 Monaten rechter Unterkiefer geschwellt.

Status praesens: 11. Mai 1903. Erster und dritter Molar rechts fehlen: keine Alveolen. Die Kaufläche des zweiten Molaris lingual gekehrt. Unterkiefer nußgroß, halbkugelig vorgetrieben. Papierknittern.

Diagnose: Zahnzyste im Unterkiefer.

Operation: Extraktion des zweiten Molaris. Exstirpation des Zystensackes mit Plombierung einer eigroßen Höhle im Unterkiefer.

20. Mai. Verband; prima intentio.

Operiert am 15. Mai, geheilt entlassen am 25. Juni 1903.

6. 25jährige Private. Seit 4 Jahren Schwellung am rechten Unterkiefer in der Gegend der Molares. Trotz Extraktion des ersten Molaris Weiterwachsen der Geschwulst.

Status praesens: 18. Juni 1903. Erster Molar fehlt; vom Eckzahn bis zum zweiten Molaris eine bukkal grobhöckrige Auftreibung des Unterkiefers von Walnußgröße. Papierknittern.

Diagnose: Zahnzyste im Unterkiefer.

Operation: Exstirpation der Wand einer multilokulären Zyste mit Plombierung der taubeneigroßen Höhle im Unterkiefer.

21. Juni. Geringe Schwellung der gleichseitigen Gesichtshälfte.

23. Juni. Schwellung zurückgegangen.

Operiert am 20. Juni, geheilt entlassen am 24. Juni 1903.

7. 17jähriger Schüler. Schmerzlose Geschwulst im linken Oberkiefer, die sich seit 4 Wochen konstant vergrößert.

Status praesens: 8. Juli 1903. Lateraler Schneidezahn nicht gut ausgebildet, Eckzahn links fehlt. Die Oberkieferwand zwischen Schneidezahn und erstem Prämolaris ausgebaucht, bucklig. Papierknittern.

Diagnose: Zahnzyste im Oberkiefer.
Operation: Exstirpation der Zystenwand mit Plombierung der resultierenden eigroßen Höhle. In der Zyste steckt der fehlende Eckzahn.
Operiert am 18. Juli, geheilt entlassen am 27. Juli 1903.

8. 46jähriger Kutscher. Seit 2 Jahren eine stetig wachsende indolente Schwellung des linken Oberkiefers. Dortselbst öfters Zahnschmerzen.
Status praesens: 14. Juli 1903. Wand der Prä- und Molarengegend des linken Oberkiefers vorgewölbt. Vom ersten Prämolaris nur die Wurzeln vorhanden. Papierknittern.
Diagnose: Zahnzyste im Oberkiefer.
Operation: Exstirpation der Wand einer einkämmerigen Zyste im Oberkiefer mit Plombierung einer nußgroßen Höhle.
18. Juni. Leichte Schwellung der gleichseitigen Gesichtshälfte.
20. Juni. Schwellung minimal.
Operiert am 17. Juli, geheilt entlassen am 20. Juli 1903.

Nach obigen Krankengeschichten zerfällt das Material in drei Gruppen. Die erste Gruppe umfaßt die Plombierungen infolge osteomyelitischer Prozesse, die zweite die Füllungen wegen tuberkulöser Erkrankungen, während der dritten jene Fälle zugezählt wurden, die eben nicht in eine der beiden anderen eingeordnet werden konnten.

Was die erste Gruppe anlangt, so zählt sie 79 Fälle von osteomyelitischen Knochenaffektionen mit 83 Herdfüllungen; und zwar verteilt sich die Anzahl der Fälle folgenderweise auf die einzelnen Knochen: Unterkiefer (3), Schulterblatt (1), Humerus (4), Radius (6), Ulna (2), Darmbein (1), Femur (22), Tibia (38), Fibula (2). Aus diesen Ziffern geht hervor, daß die Erkrankungen der unteren Extremitäten die der oberen bei weitem überwiegen, insbesonders die Osteomyelitis tibiae (38 mal unter 62 Fällen = 61,3 Proz.) gegenüber 12 Fällen von Osteomyelitis der oberen Extremitäten). Ferner tritt in unzweifelhafter Weise die Tatsache zutage, daß das Trauma ätiologisch eine entschiedene Rolle spielt; denn in 29 unter 79 Fällen = 36,7 Proz. hat nach den dezidierten Aussagen der Kranken ein Trauma den Anstoß zum Ausbruch des Leidens gegeben.

Bis auf Fall 71 waren sämtliche Patienten z. Zt. der Abfassung dieser Arbeit geheilt entlassen und zum größten Teil in Evidenz. Fall 71 steht noch in Spitalbehandlung, da prinzipiell kein Kranker früher entlassen wird, bevor wir nicht die Überzeugung haben, daß die Genesung sicher zu erwarten ist. Dies ist auch der Grund, weshalb der Aufenthalt im Spital bei manchen Fällen ein verhältnismäßig langer war. Im Falle 71 war an und für sich die Ausbreitung des Krankheitsherdes eine derartige, daß die gesamte Tibiadiaphyse nach Aussägung etwa eines Drittels des Corticalismantels ausgeräumt und

plombiert werden mußte; dazu kam noch, daß zwei schwere Komplikationen hinzutraten, nämlich Pneumonie und Erysipel. Daß diese unerwünschten Zufälle die kleine Patientin schwer schädigten, daß es andererseits unsere Pflicht war, die herabgekommene Kranke gleichsam wieder aufzupäppeln, ist einleuchtend.

Hervorzuheben sind ferner die Fälle 15, 44, 53, 70, die durch die Größe des plombierten Defektes (gesamte Diaphyse) bemerkenswert sind.

Beweist einerseits das schwere Erysipel in Fall 45 und 71, daß die Plombe durch dasselbe keinen Schaden gelitten hat, so ist andererseits die kolossale Menge von verbrauchter Plombenmasse bei fortwährendem Wohlbefinden bis zur endgültigen Heilung ein glänzendes Zeugnis, daß die Plombe resp. das darin enthaltene Jodoform dem Körper selbst keinen Schaden zu bringen imstande war.

Zur Gruppe von Plombierungen wegen tuberkulöser Erkrankungen gehören 108 Fälle; und zwar saß die Affektion 3 mal im Sternum, 1 mal im Schulterblatt, 2 mal im Humerus, 9 mal im Ellbogengelenk, 6 mal im Vorderarm, 8 mal in den Handwurzelknochen, 5 mal in den Mittelhandknochen, 2 mal in den Fingern, 36 mal im Kniegelenk, 1 mal in der Tibia, 4 mal in der Fibula, 14 mal im Calcaneus, 15 mal in den Fußwurzelknochen, 1 mal in den Mittelfußknochen und 1 mal in den Zehen. Bei diesen 108 Fällen mußten 130 Einzelherde mit der Masse ausgefüllt werden. Auch hier stehen die Erkrankungen der unteren Extremitäten an Zahl obenan (72 mal unter 108 Fällen = 67,6 Proz.) und unter denselben der Fungus genu (36 unter 108 = 33 Proz.).

Über die einzelnen Fälle ist nur wenig in extenso zu berichten. Im Falle 24 wurde sub diagnosi „Fungus" die Grundphalanx des Index evidiert und plombiert. Erst die mikroskopische Untersuchung der Gewebsmassen ergab, daß es sich nicht um Fungus sondern um Sarkom gehandelt habe. Zwei Monate post operationem zeigte es sich denn auch, daß die mutilierende Operation nicht umgangen werden konnte, da der Patient, welcher 14 Tage nach der Operation mit vollkommen geheilter Wunde entlassen worden war, sich mit unförmig geschwelltem Finger, dem Rezidiv, vorstellte.

Die Fälle 14, 15, 40, 48, 55, 57, 70, 89 und 102 waren sogenannte ausgeheilte Fungusfälle, die jedoch durch die Stellung der Extremität gebrauchsunfähig waren. Inter operationem zeigte es sich, wie schon im vorhergehenden ausgeführt wurde, daß die Heilung nur eine scheinbare, daß vielmehr im Innern noch immer Herde, wenn auch abgekapselt, vorhanden waren.

In dieser Gruppe ist es wieder Fall 82, bei welchem trotz eines schweren Erysipels die Plombierung zur definitiven Heilung führte.

Aus der Gruppe 3, (2 orthopädische, 2 Füllungen von Highmorshöhlen, 4 von Zahnzysten) sei nur Fall 1 herausgegriffen, da die übrigen bereits im früheren beleuchtet sind. Dieser Fall beweist eben nur, daß infolge der bestehenden Tabes die knöcherne Verwachsung der resezierten Gelenksflächen nicht zustande kam, spricht aber durchaus nicht gegen die Leistung der Plombe selbst.

Zum Schlusse sei noch eine statistische Zusammenstellung des Materiales mit Rücksicht auf das Alter und das Geschlecht gebracht:

1. Gruppe:

Alter	Männer	Weiber
1—10:	1	1
10—20:	26	8
20—30:	22	5
30—40:	8	1
40—50:	2	1
50—60:	2	—
60—70:	1	—
70—80:	1	—
	63	16

2. Gruppe:

Alter	Männer	Weiber
1—10:	9	6
10—20:	19	23
20—30:	16	12
30—40:	3	7
40—50:	2	6
50—60:	1	1
60—70:	3	—
	53	55

In beiden Gruppen haben wir uns nicht an die herkömmlichen Altersgrenzen gehalten — unser jüngster Fall zählte 8 resp. 2½ Jahre, unser ältester 76 resp. 68 Jahre. Naturgemäß zeigt die Altersperiode zwischen 10 und 30 Jahren sowohl bei den Plombierungen wegen Osteomyelitis als auch wegen tuberkulöser Erkrankungen die größten Frequenzzahlen, da man sich bei jungen Individuen schwer zu einer mutilierenden, leicht aber zu einer konservierenden Operation entschließt. Aus diesen Zahlen aber einen Schluß auf die Häufigkeit ziehen zu wollen, wäre falsch.

Was das Geschlecht anlangt, so sehen wir, daß bei den tuberkulösen Erkrankungen die beiden Geschlechter sich so ziemlich die Wage halten, während bei den osteomyelitischen Prozessen das männliche Geschlecht eine bei weitem höhere Ziffer aufweist als das weibliche. (Gruppe II, 53 : 55; Gruppe I, 63 : 16.) Hier ist der Zahlenunterschied zu groß, als daß man nicht zu dem Schlusse berechtigt wäre, daß das männliche häufiger an Osteomyelitis erkrankt als das weibliche. Vielleicht ist diese Tatsache dadurch zu erklären, daß die männlichen Individuen viel eher einem Trauma, das ganz entschieden eine bedeutende Rolle bei der Osteomyelitis spielt, ausgesetzt sind als die Frauen.

Zum Schlusse die Bemerkung, daß unter allen bisher operierten Fällen kein einziger Mißerfolg zu verzeichnen ist.

Erklärung der Abbildungen auf Tafel I. II.

Aufnahmen von Dr. G. Holzknecht.

Tafel I.

Fig. 1. Fall I, 58, 1 Jahr post operationem.
Fig. 2. " I, 33, 5 Wochen post operationem.
Fig. 3. " I, 62, ante operationem.
Fig. 4. " I, 62, 2 Wochen post operationem.
Fig. 5. " I, 62, 5 " " "
Fig. 6. " I, 62, 12 " " "
Fig. 7. " I, 62, 33 " " "
Fig. 8. Fall II, 17, 3 " " "

Tafel II.

Fig. 9. Fall II, 15, 3 Wochen post operationem.
Fig. 10. " II, 91, 3½ " " "
Fig. 11. " II, 91, 9 " " "
Fig. 12. " II, 91, 18 " " "
Fig. 13. " II, 100, 16 " " "
Fig. 14. " II, 49, 6 " " "

Anmerk. Die sterile Plombenmasse ist zu beziehen von Apotheker Emil Fridrich, Wien, IX, Porzellangasse 5.

XVIII.

Beitrag zur Kenntnis der zentralen Luxation des Oberschenkels im Hüftgelenk.

Von

Dr. **Josef Arregger,**
prakt. Arzt in Luzern.

(Mit 1 Abbildung im Text und Tafel III.)

Die Mannigfaltigkeit der Beckenfrakturen ist eine fast unbegrenzte, denn es ist wohl keine Stelle an dem voluminösesten Teile des menschlichen Knochengerüstes bekannt, die schweren Gewalteinwirkungen Widerstand zu leisten vermochte.

Infolgedessen ist auch das Studium dieser Verletzungen ein sehr interessantes, das Arbeitsfeld ein äußerst fruchtbares und dem entsprechend die Literatur eine recht umfangreiche. Trotzdem bieten sich da und dort noch einige schwache Stellen, die ganz besonders in prognostischer und praktisch therapeutischer Hinsicht der Ausbesserung bedürfen.

Durch einen Fall aus meiner Praxis als Assistenzarzt des Bürgerspitals Luzern wurde ich auf eine dieser Lücken aufmerksam gemacht, und lohnt es sich gewiß, denselben in Verbindung mit den wenigen bis dahin publizierten ähnlichen Verletzungen zu veröffentlichen. Es handelt sich nämlich um eine Perforation der Pfanne des Hüftgelenks durch den Schenkelkopf und Dislokation des letzteren in die Beckenhöhle.

Die Kenntnis dieser Verletzung ist keine Errungenschaft der Neuzeit, denn die erste Andeutung über das Vorkommen derselben findet sich bereits in den Werken des Henricus Callisen aus dem Jahre 1788.

Genauen Angaben begegnen wir erst im Anfange des letzten Jahrhunderts in A. Cooper's Arbeiten und von diesem Zeitpunkte an werden die Publikationen von Fällen etwas häufiger, und speziell englischen und französischen Autoren schulden wir unsern Dank für die Bearbeitung dieser interessanten Verletzung.

In der Nomenklatur herrscht allerdings noch keine Einheitlichkeit, denn Engländer, Franzosen und Deutsche haben ihre Spezialbenennungen.

Am richtigsten, aber auch am weitschweifigsten bezeichnet wohl der Engländer die Verletzung mit: „Displacement of the head of the femur through the acetabulum into the pelvis."

Der Franzose zählt sie zu den schweren Fällen des „Enfoncement de la cavité cotyloïde par la tête du femur", und in deutscher Sprache dürfte die Bezeichnung „Zentrale Hüftgelenksluxation" so ziemlich Allgemeingut geworden sein.

Wollen wir an der deutschen Benennung festhalten, dann müssen wir die Luxation des Schenkelkopfes als das Hauptmerkmal der Verletzung betrachten, und die Fraktur der Pfanne nimmt dann ungefähr die gleiche Stellung ein wie die Absprengung des Pfannenrandes bei den übrigen Hüftgelenksluxationen.

Aus diesem Grunde müssen denn auch alle Fälle von Fissur, sternförmiger Fraktur und Depression des Pfannenbodens außerhalb den Bereich unserer Betrachtungen fallen, bei denen der Femurkopf nicht in toto oder doch nicht bis zu seiner größten Zirkumferenz im Beckeninnern Platz gefunden hat, sonst haben wir keine Berechtigung von einer Luxation im engern Sinne zu sprechen.

Die umfassendste Arbeit über die Zertrümmerung des Pfannenbodens mit und ohne Luxation des Femurkopfes ins Beckeninnere verdanken wir Virevaux, der auch die bis dahin resultatlos gebliebenen Leichenexperimente von neuem aufgenommen und dennoch unter 17 Versuchen nur 1 mal zum Ziele gelangte.

In deutscher Sprache existiert meines Wissens nur die Arbeit von A. Katz aus dem Jahre 1903, in welcher der Verfasser uns mit dem einzig in der Literatur dastehenden Falle von Luxatio centralis mit gleichzeitiger Darmruptur bekannt macht.

Zweck meiner Arbeit sei es nun die Beobachtungsreihe zu ergänzen und zu erweitern, an Hand derselben die Möglichkeit einer sichern Diagnose zu beweisen und auf die für den einzelnen Fall einzuschlagende Therapie hinzuweisen.

Um eine absolut unverfängliche Arbeit vorlegen zu können werde ich die bis dahin, sei es einzeln oder in Zusammenstellungen publizierten Fälle in toto und möglichster Kürze zusammenfassen mit Ausschluß aller derjenigen Krankengeschichten, die auch eine andere Deutung als die der Luxation des Femurkopfes ins Beckeninnere zulassen und zum Schlusse werde ich den von mir beobachteten Fall in etwas eingehender Weise vorlegen.

Nach Elimination der zweideutigen Fälle schrumpft die Beobachtungsreihe auf die geringe Zahl von 23 zusammen und es ist somit schon daraus ersichtlich, daß unsere Verletzung nicht zu den alltäglichen gehört.

1. Cooper: Treatise of dislocations and fractures. (Ins Deutsche übersetzt, Weimar 1821.)

Cooper berichtet über einen Verunglückten, der mit den Symptomen einer Luxation des Oberschenkels nach hinten ins St. Thomas Hospital gebracht wurde. Der Kranke lebte noch 4 Tage und bei der Autopsie zeigte es sich, daß eine Fraktur durch die Hüftgelenkspfanne verlief und dieselbe in drei Teile zerlegte. Der Kopf des Femur war tief in die Beckenhöhle hineingetrieben.

2. Gama: Gazette Médic. de Paris. 1837.

30jähriger Mann. Sturz aus einer Höhe von 18 Fuß auf den rechten Trochanter. Andern Tags ins Spital transportiert, konstatierte man eine schwere Kontusion der rechten Trochantergegend, keine bedeutende Verkürzung des Beines, heftige Schmerzen bei Bewegungen des Oberschenkels. Am dritten Tage verließ Patient das Bett, ging mit Hilfe von Krücken eine Stiege hinunter und spazierte im Garten. Drei Tage später Schmerzen im Abdomen, rascher Kräfteverfall, heftige Schmerzen in der Hüfte, entzündliche Schwellung über dem Hüftgelenk und dem Abdomen. Exitus am 10. Tage nach dem Unfall.

Sektion: Mächtige Schwellung des rechten Oberschenkels. Abdomen aufgetrieben, Haut gerötet, Unterhautzellgewebe mit Eiter durchtränkt. Glutäalmuskulatur mit blutig tingiertem Eiter durchsetzt. Das hämorrhagisch verfärbte Peritoneum überzieht einen großen, konischen Tumor, der sich quer über die Fossa iliaca bis dicht unter die rechte Niere erstreckt. Sein Inhalt besteht aus Trümmern des M. psoas und Blut, und in der Tiefe sieht man den Kopf des Femur inmitten mehrerer Knochensplitter des nach innen eingebrochenen Acetabulum liegen, umspült von Eiter. Vom Rande des Acetabulum aus ziehen sich die Bruchlinien zur Eminentia ileo-pectinea und zum horizontalen Ast des Schambeins und quer durch das Os ischiadicum.

Das intakte Lig. rotundum hängt noch mit einem kleinen Knochensplitter zusammen. Größere Nerven- und Blutgefäße scheinen intakt.

3. Lendrick: London med. Gazette. 1839.

Berichtet über die Sektion eines an Lungenphthise Gestorbenen, der mehrere Jahre zuvor von einem umstürzenden Wagen gegen die Hüfte getroffen worden war, als Schenkelhalsfraktur behandelt wurde und seit dem Unfall an intensiven Schmerzen im Hüftgelenk gelitten hatte. Eine Fraktur des Femur war nicht vorhanden, das Hüftgelenk zeigte Erscheinungen von Arthritis deformans. Das Schambein war gebrochen und die Fragmente unter Dislokation geheilt. Daselbst war auch ein Stück Darm adhärent, das offenbar von den Enden der Fragmente erfaßt worden war und gleichsam wie eine Hernie in einer Knochenhöhle persistierte. Das Darmlumen durchgängig, jedoch war der Dickdarm von bedeutend geringerem Kaliber als der Dünndarm. Beschwerden von seiten des Abdomens sollen nie bestanden haben.

Das Sitzbein schien ebenfalls nach Fraktur wieder vereinigt zu sein und der Oberschenkel war durch einen Riß im Acetabulum vorgedrungen, so daß der Kopf im Becken stand und teilweise von einem knöchernen Gehäuse bedeckt wurde. Lig. rotundum erhalten, die übrigen Bänder verdickt. Offenbar wurden die Schmerzen, unter denen Patient litt, hervorgerufen durch Reizung des Nervus obturatorius durch einen Knochensplitter.

4. Dupuytren: Cliniques chirurgicales. 1839.

Bei der Autopsie fand man im Abdomen den intakten Femurkopf, der durch die eingeschlagene Pfanne ins Beckeninnere gedrungen war. Der Hals saß so fest in der Knochenlücke, daß es sogar noch am anatomischen Präparat schwer hielt den Kopf in seine normale Lage zu reponieren.

5. Faure: Thèse de Paris. 1846.

Patient fiel im Rausch aus dem 5. Stockwerk eines Hauses. Neben schweren Verletzungen des Unterkiefers und der rechten Hand fand man die Bewegungen im rechten Oberschenkel aktiv unmöglich, den Fuß leicht nach außen rotiert, keine größere Verkürzung des Beines. Längszug nicht schmerzhaft, jedoch äußerst heftige Schmerzen bei Rotation und Abduktion, dabei das Gefühl von Krepitation im Hüftgelenk. Die Haut über dem Hüftgelenk und dem Gesäß blutig suffundiert. Am vierten Tage Exitus.

Autopsie: Der ins Rektum eingeführte Finger stößt in der rechten Beckenhälfte auf viele Knochentrümmer, von denen einige ganz nahe dem Mastdarm gelegen. Muskulatur der Hüfte und des Gesäßes mit Blutextravasaten erfüllt. Das Peritoneum durch Blut abgehoben. Mesenterium mit massenhaften Extravasaten. Das Os ileum war in 13 Stücke zersplittert. Eine der vielen Frakturen trennte das Sitzbein vom Schambein genau an ihrer Vereinigungsstelle. Das Acetabulum war in vier Stücken eingebrochen, durch welche der Schenkelkopf seinen Weg ins Becken gefunden hatte.

6. Moore: Medico-chir. Transactions. 1851.

Th. Horsfield erlitt vor mehreren Jahren eine schwere Beckenquetschung durch ein Bauholz. Mit ca. 60 Jahren starb er an einer Herzaffektion im Spital. Die Sektion ergab eine konsolidierte, ausgedehnte Fraktur des Beckens derart, daß die vordere Beckenpartie gänzlich von der hinteren getrennt war. Rechts verlief der Vertikalbruch vor, links direkt durch das Acetabulum. Beiderseits ist der absteigende Schambeinast frakturiert. Das linke Os innominatum ist genau in die drei ursprünglichen Knochen zerlegt und durch die Lücke wurde der Femurkopf tief ins Becken hineingetrieben, so daß der Trochanter am äußeren Pfannenrand stand, woselbst sich eine Art Gelenkfläche gebildet hatte. Eine unvollständige neue Pfanne wird durch die Gelenkteile des Os ischii und pubis gebildet, welche sich in breiten, platten Schalen um den verlagerten Femurkopf ausbreiten. Der Kopf wurde so fest in der neuen Gelenkhöhle zurückgehalten, daß er nicht ohne Zerreißung der dicken, fibrokarthilaginösen Substanz, welche die Fragmente vereinigte, hätte dislosiert werden können. Die alten Gelenkteile waren beinahe ganz zerstört, aller Knorpel war verschwunden und die Gelenkflächen der

mazerierten Fragmente waren rauh und porös. Das linke Bein war um 5 cm verkürzt, da der Femurkopf dicht vor dem Promontorium stand. Die Stellung des Beines war leichte Flexion und Adduktion.

7. Morel-Lavallée: Thèse de Paris. 1851.

Berichtet über einen Fall aus dem Jahre 1839. Patient erlitt vermeintlich einen Oberschenkelbruch infolge Sturz. Heilung mit 1 Zoll Verkürzung. Keine Abdominalsymptome. Bei der später zufällig vorgenommenen Sektion fand man den Oberschenkel unverletzt. Das Becken multipel frakturiert. Der Femurkopf lag ca. 1 Zoll tief im Becken und wurde daselbst durch eine bindegewebige Kapsel zurückgehalten, über welche der gewaltsam gedehnte Nervus obturatorius verlief, was die starken Schmerzen erklärte unter denen Patient öfters gelitten und welche eine Gelenkentzündung vorgetäuscht hatten. Der Darm war fest mit dem Kallus verwachsen, der sich um die Schambeinfraktur gebildet hatte und war dort zwischen die Fragmente hineingeglitten als ob er eine Hernie hätte bilden wollen.

8. Coote: Lancet. Sept. 30. 1865.

Eine 27jährige Frau, die sich von einer Brücke ins Wasser gestürzt hatte, wurde im Zustande des Kollapses ins Spital gebracht, woselbst man infolge komplizierter Fraktur der rechten Tibia und des Femur die Amputation über dem Kniegelenk ausführte. Nach 15 Stunden trat der Tod ein, und die Sektion ergab außer den oben angeführten Verletzungen einen bedeutenden Bluterguß im subperitonealen Bindegewebe des Beckens, nach dessen Entfernung man den Oberschenkelkopf im kleinen Becken fühlte. Derselbe hatte das Acetabulum perforiert und war so ins Beckeninnere gelangt. Lig. teres und Kapselband waren zerrissen.

9. Hutchenson: Medical Times and Gazette. 1866.

Ein Mann erlitt eine schwere Verletzung und starb wenige Stunden nach Spitalaufnahme. Das linke Bein war sehr verkürzt und nach außen rotiert. Bei der Sektion fand man den Kopf des Femur im Becken stehend und den Boden des Acetabulum sternförmig zersplittert. Ausgedehnte Beckenfrakturen. Höchstwahrscheinlich hatte die Gewalt auf den Trochanter eingewirkt.

10. Kilner: British med. Journal. 1872.

Charles S., 54 Jahre alt. Sturz vom Heuschober auf die rechte Seite. Im Spital konstatierte man: Keine Verkürzung des rechten Beines, dessen Lage normal, der Oberschenkel konnte abduziert werden. Leichte Einsenkung der Trochantergegend. Urin und Stuhl nicht bluthaltig. Am dritten Tage Brechen. Exitus.

Autopsie: Därme normal. Ileo-psoas blutig infiltriert. Rechte Niere umgeben von koaguliertem Blut. Blase unverletzt. Das Os ilei multipel frakturiert, die Bruchlinien strahlen vom Acetabulum nach den verschiedensten Richtungen aus. Os ischii und aufsteigender Schambeinast frakturiert. Im Becken ca. 10 Knochenstücke verschiedener Form und Größe. Der Schenkelkopf war durch das Acetabulum hindurch in die Beckenhöhle hineingetrieben. Nach Reposition des Kopfes in normale Lage verschwand die Depression in der Trochantergegend und bei Rotation nach außen wurde keine Krepitation wahrgenommen. Femur intakt.

11. Boeckel: Gazette médicale de Strasbourg. 1873.

Mann von 60 Jahren stürzte von einem Wagen auf die rechte Seite. Außer einer Verkürzung des rechten Beines um 1—1,5 cm, absoluter Unmöglichkeit aktiver Bewegung und großer Schmerzen bei passiver Bewegung, war sehr auffallend, die leichte Redressionsmöglichkeit des nach außen rotierten Beines und nach Aufhebung der redressierenden Gewalt das langsame Zurücksinken des Fußes in die fehlerhafte Stellung.

Diagnose: Schenkelhalsfraktur. Unter Verschlimmerung des Allgemeinzustandes und Temperatursteigerung bis 40,8° C. bildete sich unter dem Lig. Pouparti ein Abszeß, welcher am 17. Tage durch Inzision unter und über dem Ligament eröffnet wurde. Durch die obere Drainöffnung gelangte der Finger seitlich auf den von Splittern umgebenen Femurkopf. 6 Wochen nach Unfall Exitus.

Autopsie: Multiple Rippenfrakturen mit Lungenverletzung. Leichtes pneumonisches Infiltrat. Peritoneum nicht gerissen, aber durch ein verjauchtes Hämatom bis zur rechten Niere abgelöst. Rechter Psoas erweicht und mit Knochensplittern bedeckt. Die Knochen des Acetabulum sind mehrfach frakturiert und werden zum Teil durch den ins Beckeninnere eingerammten Schenkelkopf nach innen verlagert.

Sowohl der horizontale als der absteigende Schambeinast sind frakturiert. Eine weitere Fraktur verläuft von der Incisura ischiadica zur Crista iliaca. Der Grund der Pfanne ist erfüllt mit Eiter und zwischen den Glutäalmuskeln und dem Becken stößt man auf eine Abszeßhöhle. Femurhals und Kopf sind intakt.

12. Sands: New-York medical Review. 1876.

66jähriger Mann. Sturz auf einen Wascheimer. Kam in äußerst schlechtem Zustande zur Untersuchung, so daß dieselbe nicht genau ausgeführt werden konnte.

12 Stunden nach dem Unfall trat Erbrechen ein und man glaubte an eine innere Inkarzeration. Das Bein war weder verkürzt noch rotiert und der Fuß konnte in die Höhe gehoben werden.

Verschlimmerung des Allgemeinzustandes.

Am 5. Tage blutiger Stuhl. Exitus im Kollaps.

Sektion: Es wurde Beckenbruch konstatiert, kompliziert mit Perforation des Acetabulum durch den Schenkelkopf, der im Beckeninnern stand.

13. Lawson: Lancet. 1878.

Ein 21jähriger Mann stürzte beim Fensterreinigen ca. 20 Fuß hoch zu Boden und wurde halb bewußtlos und schwer kollabiert ins Spital gebracht.

Der rechte Fuß nach außen rotiert, das Bein aber nicht stark verkürzt. Bewegungen im Hüftgelenk sehr schmerzhaft.

Große Schmerzen im Abdomen. Urin klar; Stuhl nicht bluthaltig.

Am 5. Tage starb Patient und die Obduktion ergab: Zwischen den das rechte Hüftgelenk umgebenden Muskeln finden sich große Mengen Blut. Das Os innominatum ist mehrfach frakturiert. Die Bruchlinien gehen strahlenförmig von der Mitte des Acetabulum aus, durch welches der Femurkopf ins Becken eingedrungen ist. Das runde Ligament ist nicht zerrissen, die Kapsel intakt. Zwischen Peritoneum und Becken

findet sich ein großes, bis zur Blase reichendes Hämatom. Eingeweide unverletzt.

14. Boeckel: Gazette méd. de Strasbourg. 1880.

Ein 20jähriger Landmann fiel im Januar bei Glatteis auf den linken Trochanter, konnte sich nicht mehr erheben und mußte nach Hause getragen werden. Anfänglich Applikation von Blasenpflastern, später Extension, die jedoch ohne wesentlichen Erfolg blieb.

Status am 6. September:

Schlanker, abgemagerter Mann; geht sehr schlecht. Beim Stehen scheint das linke Bein, welches im Hüftgelenk in Adduktion, Außenrotation und schwacher Flexion ankylosiert ist, um 7 cm verkürzt. Von dieser scheinbaren Verkürzung fallen jedoch 5 cm auf die Beckenelevation und bloß 2 cm auf die reelle Verkürzung des Beines. Auf Palpation ist das Hüftgelenk nicht empfindlich und die Untersuchung von den Bauchdecken her ergibt kein Resultat, jedoch fühlt man vom Rektum aus einen in das Becken hineinragenden, pyramidenförmigen Vorsprung mit breiter Basis und abgestumpften, aber noch deutlich fühlbaren Kämmen.

In Narkose wurde dann durch ausgiebige Bewegungen in allen Richtungen das Hüftgelenk mobil gemacht und ein Extensionsverband angelegt.

Am 15. August läßt man den Patienten wegen der sich von neuem einstellenden Ankylose aufstehen. Die Verkürzung beträgt 4 cm, der Gang ist bedeutend besser geworden. Der Oberschenkel ist in leichter Flexionsstellung und Mittelstellung zwischen Ab- und Adduktion im Hüftgelenk fixiert. Verfasser ist der Meinung, daß es sich um einen sternförmigen Pfannenbruch mit Einsenkung des Kopfes ins Becken gehandelt hat.

15. Kroenlein: Deutsche Chirurgie. Lief. 26. 1882.

Verfasser erwähnt daselbst einen Fall von doppelseitiger Luxatio centralis:

„Erleidet ein Kranker einen heftigen Sturz auf die Füße, so können unter besonderen Umständen, wie ich einmal in Zürich beobachtete, beide Oberschenkelköpfe durch die Pfanne hindurch buchstäblich in die Beckenhöhle eingerammt werden."

Nach persönlichen Erkundigungen wurde der Fall vor ca. 30 Jahren an der Züricher chirurg. Klinik beobachtet. Infolge innerer Verletzungen trat der Tod in Kürze ein und bei der Sektion sah man beide Femurköpfe, welche den Pfannenboden perforiert hatten im kleinen Becken stehen.

Leider war der Fall weder in den Krankengeschichten, noch in den Büchern der pathol. Anstalt auffindbar, da gerade in den 70er Jahren größere Lücken vorhanden sind.

16. Barron: Liverpool med.-chir. Journal. 1884.

Das Präparat wurde der Leiche eines Mannes entnommen, der augenscheinlich viele Jahre vorher die Beckenverletzung erlitten hatte. Das Bein zeigte eine Verkürzung von 5 cm und die einzig möglichen Bewegungen waren Flexion und Extension.

Der Femurkopf sprang durch ein Knochenloch ins Beckeninnere vor und war durch eine dicke Bindegewebsschicht bedeckt, an der die Blase

adhärent war. Bindegewebige Faserzüge hatten sich derart um den Hals des Femur gelagert, daß eine Reposition in normale Stellung unmöglich war. Der Trochanter major war in 3 Stücke gebrochen, welche in einer fibrösen Kapsel lagen, mit der sie zum Teil verwachsen waren. Die Außenflächen der Frakturstücke artikulierten einerseits mit einer rinnenförmigen Ausbuchtung des Os innominatum, andererseits mit der zentralwärts gehenden Frakturfläche des Femurschaftes. Diese Kapsel hatte also gleichsam die Funktion des Hüftgelenks übernommen, während der Femurkopf fest fixiert im Becken lag.

17. Vaquez: Bulletin de la Société anatomique. 1887.

Patient erlitt eine schwere Beckenverletzung mit starkem Bluterguß und nachträglicher Infektion des Hämatoms.

Exitus 2 Monate nach dem Unfall.

Autopsie: Ausgedehnte Phlegmone des Hüftgelenks und der Umgebung der Blase. Eine Wunde der Blasenwand war bereits vernarbt, und der Splitter, der die Blasenverletzung herbeigeführt, war deutlich erkennbar.

Oberschenkel intakt, jedoch stand der Kopf mitsamt der Pfanne, die zirkulär aus ihrem Zusammenhang mit der Beckenwand herausgesprengt war, im Beckeninnern. Von der mächtigen Knochenlücke strahlten mehrere Frakturlinien aus, eine bis zur Crista ilei reichend.

18. Holmes: Transactions of the path. society of London. 1888.

T. S. stürzte ca. 16 Fuß hoch vom Dachstuhl auf die linke Seite. Bei Aufnahme ins Krankenhaus wurde eine Fraktur des linken Humerus konstatiert.

Das linke Bein zeigte eine Verkürzung von 2,5 cm, war nicht nach außen rotiert und konnte frei im Hüftgelenk bewegt werden, wobei man deutliche Krepitation wahrnahm. Aktive Beweglichkeit des Beines gänzlich aufgehoben. Trochanter tief eingesunken, stand aber nicht merklich über der Roser-Nélatonschen Linie.

Der Allgemeinzustand des Verletzten war derart, daß von einer genauen Untersuchung abgesehen werden mußte und man stellte die Diagnose: Intrakapsuläre Femurkopffraktur. Der Patient erholte sich nicht mehr und starb am anderen Tage. Die Obduktion ergab für das Becken folgenden Befund:

Ausgedehnter subperitonealer Bluterguß, der auf der linken Seite sich bis zur Niere (welche intakt) erstreckt, rechts bis in die Höhe der Beckenschaufel reicht. Die Gelenkpfanne ist in ausgedehntem Maße frakturiert. Der Schenkelkopf hat die Fragmente zur Seite gedrängt und steht teilweise im Beckeninnern, umgeben von den Splittern des Acetabulum. Das Lig. teres und capsulare unverletzt. Das Os ilei, ischii und pubis weisen je mehrfache Frakturen auf.

19. Godlee: Lancet. 1896.

Ein Mann fiel 12 Fuß hoch auf den linken Trochanter. Das linke Bein machte den Eindruck als ob es 2 Zoll kürzer wäre, jedoch bei der Messung stellte sich gleiche Länge wie rechts heraus und die scheinbare Verkürzung muß in der Beckenneignng gesucht werden. Das Bein adduziert, die Ernährung eine gute.

Eine Geschwulst war sowohl von der Gegend über dem Lig. Pouparti her als vom Rektum aus fühlbar.

Der Mann hatte Schmerzen im Bereiche des Nervus cruralis und ischiadicus, welche regelmäßig sich einstellten, wenn er eine kurze Strecke weit gegangen war.

20. Virevaux: Thèse de Lyon. 1899.

Ein 11 Jahre altes Kind, das von einem Heuwagen überfahren worden, wurde ins Spital gebracht.

Rechter Oberschenkel in der Hüftgelenksgegend stark angeschwollen, Haut gespannt, auf Druck sehr schmerzhaft. Die quer über die Gesäßgegend verlaufende Radspur ist deutlich sichtbar.

Das Bein ist schwach verkürzt und leicht einwärts rotiert.

Allgemeinzustand sehr schlecht. Katheterismus befördert fast reines Blut zutage.

In der gleichen Nacht tritt Exitus ein.

Sektion: Eine tiefe Blutung zieht sich vom Glutäus zum Perineum. Der Trochanter ist dem Os ilei genähert wie bei einer Collumfraktur; aber bei genauerer Betrachtung sah man, daß der Kopf durch die zertrümmerte Gelenkpfanne ins Becken eingedrungen war. Zwei Frakturzüge gingen durch das Acetabulum, der horizontale Ast des Schambeins war frakturiert und von der Innenseite desselben hatte sich ein Knochensplitter abgelöst, der die Blase seitlich perforiert hatte. Diese ist mit Blut angefüllt und ein großes Hämatom erfüllt das Cavum Retzii bis zum Rektum. Die Blutung scheint aus einem Seitenast der Arteria obturatoria zu stammen.

21. Galles: Bulletin de l'académie roy. de médecine de Belgique. 1889.

Der Autor berichtet über einen 15jährigen Kohlenarbeiter, der in einem sehr rasch fahrenden Rollwagen aufrecht stand. Als er im Begriffe war, sich zu setzen, wurde er durch einen mächtigen Stoß des Wagens mit der linken Hüfte gegen den Wagenrand geschleudert und zu Boden geworfen. Das linke Bein befand sich in Spreizstellung fixiert im Hüftgelenk. Bei den öfters wiederholten Versuchen, sich im Wagen aufzurichten, wurde der Verletzte stets wieder zurückgeworfen und das Bein geriet in immer abnormere Lage.

Bei der Untersuchung stand der linke Oberschenkel in rechtwinkliger Abduktionsstellung zum Becken und war derart nach außen rotiert, daß die Innenfläche nach oben gekehrt war. Linke Hüft-, Sakral- und Perinealpartie waren Sitz einer mächtigen Ekchymose. Crista ilei intakt.

Der Oberschenkelkopf, gänzlich entblößt, ragte aus einer zwischen Anus und Steiß gelegenen Rißwunde des Hinterdammes hervor. Der durch eine an der Wurzel des Skrotum gelegene Wunde eingeführte Finger stieß gegen das Tuber ischii und konnte dasselbe umgreifen, ohne daß eine Beweglichkeit oder Fraktur des Os ischii in seinen Schenkeln gefunden werden konnte.

Oberhalb dem Os ischii und an seiner Hinterfläche fixiert fand sich der Femurhals, den man bis zum Kopf einerseits und zum Trochanter andererseits abtasten konnte; er war gänzlich intakt und ebenso auch der Femurschaft.

Blase und Mastdarm unverletzt. Urin klar, Stuhl infolge Kompression durch den Oberschenkelkopf teilweise angehalten.

Therapie: Nach vergeblichen Repositionsversuchen wurde abgewartet. Es entstand Nekrose der Haut über der Hüfte und dem Sacrum mit Abstoßung des Perinealgewebes, so daß das ganze obere Femurende zum Vorschein kam.

3 Wochen nach dem Unfall wurde der Oberschenkelkopf abgestoßen und einige Tage später wurde die Resektion in der Höhe des kleinen Trochanter von der Perinealwunde her vorgenommen. Die Reposition des Femur geschah dann mit Leichtigkeit. Tamponade der Wundhöhle mit Jodoformgaze. Anlegen eines Verbandes zur Haltung des Beines in guter Stellung.

Der Kräftezustand des Patienten nahm immer mehr ab und bei Vorstellung des Falles stand sicherer Exitus in kürzester Zeit in Aussicht.

22. Katz: Beiträge zur klinischen Chirurgie. Bd. XXXIII. Heft 2.

Verfasser berichtet über einen sehr instruktiven Fall von zentraler Luxation, bei welchem in vivo die richtige Diagnose gestellt und zugleich auch eine Zerreißung des Darmes konstatiert wurde.

Der betreffende Patient wurde beim Abladen von Baumstämmen von einem ausgleitenden Holze gegen die linke Hüfte getroffen und zu Boden geschleudert.

Der Mann wurde in leicht benommenem und sehr elendem Zustande ins Spital gebracht. Das Abdomen gespannt, mäßig aufgetrieben und auf Druck speziell in der linken Inguinalgegend schmerzhaft; daselbst findet sich auch ein großes Blutextravasat; ein kleineres in der rechten Leistengegend. In der unteren Abdominalregion findet man Dämpfung. Kein Erbrechen.

Die Beckenschaufel scheint beweglich. Linkes Bein nach außen rotiert und stark verkürzt, aktiv nicht beweglich.

Starker Zug und Innenrotation gleichen die Verkürzung aus und die Bewegungen des Oberschenkels im Hüftgelenk können mit einiger Einschränkung nach allen Richtungen ausgeführt werden.

Exitus erfolgte eine Stunde nach Aufnahme unter zunehmender Herzschwäche.

Das Sektionsprotokoll gebe ich in den Worten des Verfassers wieder:

„Nach Eröffnung des Abdomen findet sich dasselbe mit breiigem Kot angefüllt. Das Kolon ist am Übergang des Colon descendens in die Flexura sigmoidea quer durchgerissen. Die Ränder der Darmlumina sind glatt. Parallel der Articulatio sacro-iliaca verläuft beiderseits je eine Fissur des Ileum nach abwärts, von der Articulatio etwa fingerbreit entfernt. Eine dritte Fissur resp. Infraktion findet sich am rechten horizontalen Schambeinast, dieselbe erreicht beinahe das rechte Foramen obturatorium. Links steht der Femurkopf im Becken. Die vorderen zwei Drittel der Pfanne sind erhalten, das hintere Drittel ist in zwei Teile auseinandergesprengt, davon liegt ein dreieckiger Splitter von ca. 3 cm Seitenlänge in der hinteren, oberen Begrenzung der Kreuzbeinexkavation; ein größerer, welcher den hinteren, unteren Teil der Pfanne und den größeren Teil des Os ischii enthält, steht mit dem Becken noch in loser Verbindung und wird vom Caput femoris nach hinten und innen gedrängt. Der obere Teil der Pfanne in Verbindung mit dem Os ilei ist abgebrochen. Das Ligamentum ileo-femorale (Bertini), sowie pubofemorale wie überhaupt die ganze Kapsel sind abgerissen.

An dieser Stelle möchte ich die Krankengeschichte des Patienten aus dem Bürgerspital Luzern eingehend anführen, da sie sowohl in betreff der Vervollkommnung der diagnostischen Mittel als auch des erhaltenen Resultates von Interesse sein wird.

23. B. A., 44 Jahre alt, Weinhändler, gibt an, früher an Darmkatarrh gelitten zu haben. In den letzten Jahren sollen Beschwerden von seiten des Herzens bestanden haben.

In der Nacht vom 4. November 1901 stieß er mit einem andern, ihm entgegenfahrenden Wagen so heftig zusammen, daß er vom Sitze seines Fuhrwerks über den Kopf des Pferdes zu Boden geschleudert wurde. Über die Art und Weise des Aufschlagens auf die Erde kann sich Patient nicht erinnern.

Er konnte sich nicht mehr erheben, fühlte heftige Schmerzen in der rechten Hüfte und Schulter und mußte nach Hause transportiert werden.

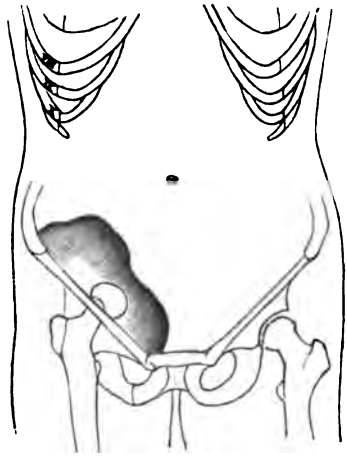

Fig. 1.

Der konsultierte Arzt konstatierte: Kollumfraktur rechts, Bluterguß im Abdomen, und ordnete für den nächsten Tag die Überführung ins Krankenhaus an.

Beim Eintritt ins Spital am 5. November zeigte Patient folgenden Status:

Schmächtig gebauter, mäßig ernährter Mann. Gesicht leicht hyperämisch, Züge nicht verfallen. Große Schwäche.

Lungen: Beiderseits Emphysem.

Herz: Puls schwach, unregelmäßig, 100—110 pro Minute. Dämpfung eingeschränkt. An der Spitze und über dem Sternum feines systol. Geräusch.

Abdomen: Wenig gespannt; in der rechten Ileocoecalgegend ist die Bauchhaut leicht vorgewölbt und der Leib daselbst druckempfindlich. Palpatorisch fühlt man einen prall gespannten Tumor mit glatter Oberfläche, der sich von der Symphyse her im Bogen handbreit über dem Lig. Pouparti bis ca. 3 cm über die Spina ant. sup. ilei hinzieht.

Perkussorisch zeigt sich eine genau der Palpation entsprechende Dämpfung:

Aus dem rechten Leistenring wölbt sich eine reponible, hühnereigroße Hernie gegen das Skrotum zu vor.

Die Gegend des rechten Lig. Pouparti bis zum Trochanter zeigt diffuse Schwellung und Rötung, welche sich bis gegen das Tuber ischii hinziehen.

Auf seitliche Kompression an den Darmbeinschaufeln ist das Becken mäßig druckempfindlich, jedoch besteht heftiger Schmerz bei Druck auf den Trochanter, auf das Hüftgelenk an der vorderen und hinteren Zirkumferenz der Pfanne und auf das Tuber ischii.

Die Digitaluntersuchung per rectum ergibt eine starke, in die rechte Beckenhälfte hineinragende Vorwölbung.

Wegen des starken abdominellen Blutergusses wird von einer sehr intensiven Palpation mit Bewegung des Beines abstrahiert.

Da Patient Urindrang hat und nicht spontan urinieren kann, wird mit Metallkatheter, der auf kein Hindernis stößt, klarer Urin entleert, der frei von Eiweiß und Zucker. Die Dämpfung im Abdomen bleibt nach Entleerung der Blase gleich wie vorher. Der später abgehende Kot ist nicht blutig, hart.

Das rechte Bein liegt in totaler Streckung, aber leichter Außenrotation, welche mit geringer Kraft korrigiert werden kann, sinkt aber bei Nachlassen derselben allmählich wieder in die falsche Stellung zurück.

Die Länge des rechten Beines differiert um $1^1/_2$ cm gegenüber dem linken im Sinne der Verkürzung. Aktive Bewegung im rechten Oberschenkel fast vollständig aufgehoben. Sehr vorsichtige passive Bewegungen im Hüftgelenk verursachen Schmerzen, man nimmt deutliche Krepitation wahr; die Bewegungen sind mit Ausnahme stärkerer Außenrotation und Abduktion frei.

Bei Betrachtung der Lage des rechten Trochanters zum Becken fällt sogleich eine ganz bedeutende Verminderung der Distanz zwischen Trochanter und Symphyse gegenüber links auf.

Die Maße sind:

Rechts 16 cm, links $21^1/_2$ cm.

Die Trochanterspitze liegt $1^1/_2$ cm über der Roser-Nélatonschen Linie.

In sagittaler Richtung zeigt der Trochanter keine Verschiebung, weder nach vorne, noch nach hinten.

Beim Versuche, den Trochanter nach außen in annähernd normale Stellung zu bringen, klagt Patient über große Schmerzen und ist es ohne Anwendung von Gewalt nicht möglich eine Veränderung der Stellung zu erzielen.

Rechte Schulter bis Mitte des Oberarms geschwollen; Bewegungen im Schultergelenk schmerzhaft. Eine ernstliche Verletzung jedoch nicht nachweisbar.

Nach der mit aller Schonung vorgenommenen Untersuchung ist Patient sehr schwach und wird zu Bett gebracht. Rechtes Bein in Schiene hochgelagert. Eisbeutel auf die Ileococcalgegend. Excitantia.

In den folgenden Tagen ist der Verletzte noch sehr schwach und klagt über heftige Schmerzen im Hüftgelenk und der Schulter.

Am 4. Tage nach Eintritt: Starkes Herzklopfen und Engigkeit. Puls 90, unregelmäßig, das systolische Geräusch über der Spitze des Herzens laut, scharf akzentuiert. Abendtemperatur steigt bis 39° C., ohne daß dafür ein anderer Grund als die Beckenverletzung und der mächtige Bluterguß aufgefunden werden konnte.

Da man befürchtete, daß das extraperitoneale Hämatom ev. infiziert worden sei, wurde der Erguß mittelst Pravazspritze punktiert und mikroskopisch und bakteriologisch untersucht. Das mikroskopische Präparat ergab ein reines Blutgerinnsel und die Kulturen zeigten kein Wachstum.

Nach einer Woche waren die Temperaturen wieder normal. Die Schwellung am Hüftgelenk ging zurück und es zeigte sich nun ausgedehnte hämorrhagische Verfärbung.

Der abdominale Bluterguß zeigte anfänglich sehr wenig Tendenz zur Resorption, verschwand aber in ca. 3 Wochen total. Das Allgemeinbefinden besserte sich nur sehr allmählich, ebenso beanspruchte die Kompensation der Herzstörung längere Zeit.

Durch Faradisation wurde so gut wie möglich die Atrophie der Beinmuskulatur zu verhindern gesucht; später Massage, aktive und passive Bewegungen, so daß nach 2 Monaten wieder recht ausgiebige aktive Beweglichkeit des rechten Oberschenkels vorhanden war und Patient mit Hilfe eines Wärters und Krücken gehen konnte.

Beim Austritt am 18. Januar 1902 fühlte sich Patient sehr wohl.

Die Muskulatur beider Unterextremitäten sehr atrophisch.

Aktiv kann der Oberschenkel im Hüftgelenk bis zu 90° flektiert werden, passiv bedeutend ausgiebiger, jedoch fühlt Patient dabei noch Schmerzen.

Die Abduktion, besonders aber die Rotation nach innen und außen, sind eingeschränkt, und bei starker Innenrotation verspürt der Kranke große Schmerzen im Beckeninnern. Druck auf die Beckenknochen nirgends mehr schmerzhaft.

Die Untersuchung der rechten, inneren Beckenwand vom Rektum aus ergibt einen ca. apfelgroßen Tumor, der bei Flexion des Beines sich unter dem Finger im oberen Teil bewegt.

Beckenmaße wie beim Eintritt.

Patient geht mit Krücken ganz sicher und ist dabei die Verkürzung des Beines kaum bemerkbar.

Nach einer späteren Mitteilung des Kranken (1 Jahr nach dem Unfall), soll sein Befinden ein vorzügliches sein. Er geht ohne jegliche Stütze. Der rechte Oberschenkel wird immer mobiler, auch in Rotation und Abduktion. Märsche bis zu 4 Stunden in ziemlich steilem Gelände können ohne größere Ermüdung ausgeführt werden, und mit ganz besonderem Stolze erzählt mir der 45-Jährige, daß er zwei Abende hindurch ohne auszusetzen getanzt habe.

Die Verkürzung korrigiert er durch leichte Erhöhung des Stiefelabsatzes.

Um unsere Diagnose noch durch das Bild zu erhärten, fertigte ich nach Resorption des extraperitonealen Hämatoms ein Radiogramm des gesamten Beckens an. Die recht gelungene Aufnahme gibt Tafel III wieder.

Auf diesem Bilde springt vor allem die Dislokation des rechten Schenkelkopfes in die Augen, da er tief im Beckeninnern steht. Der Femur ist nirgends frakturiert mit Ausnahme der Ansatzstelle des Lig. teres, woselbst ein kleiner Ausriß stattgefunden hat. Die Linea innominata zeichnet nur sehr schwach, scheint aber nicht frakturiert. Der obere Rand der Gelenkpfanne ist genau erkenntlich, jedoch ist die Zeichnung der Pfanne in der unteren Hälfte total verschwunden. Ramus inf. ossis ischii dicht vor dem Tuber mit unbedeutender Dislokation frakturiert; der aufsteigende Ast ist am Übergang in das Acetabulum aus seinem Zusammenhang mit demselben herausgesprengt

und wird durch den Femurkopf gegen die Beckenhöhlung hineingedrängt. Andere Verletzungen der Beckenknochen sind auf dem Bilde nicht nachweisbar.

Leider sind die Krankengeschichten der von mir zusammengestellten Fälle in mancher Hinsicht äußerst mangelhaft, da mir meist nur die Referate über die in medizinischen Versammlungen gehaltenen Vorträge zur Verfügung standen. Es fehlen sehr oft die Altersan-

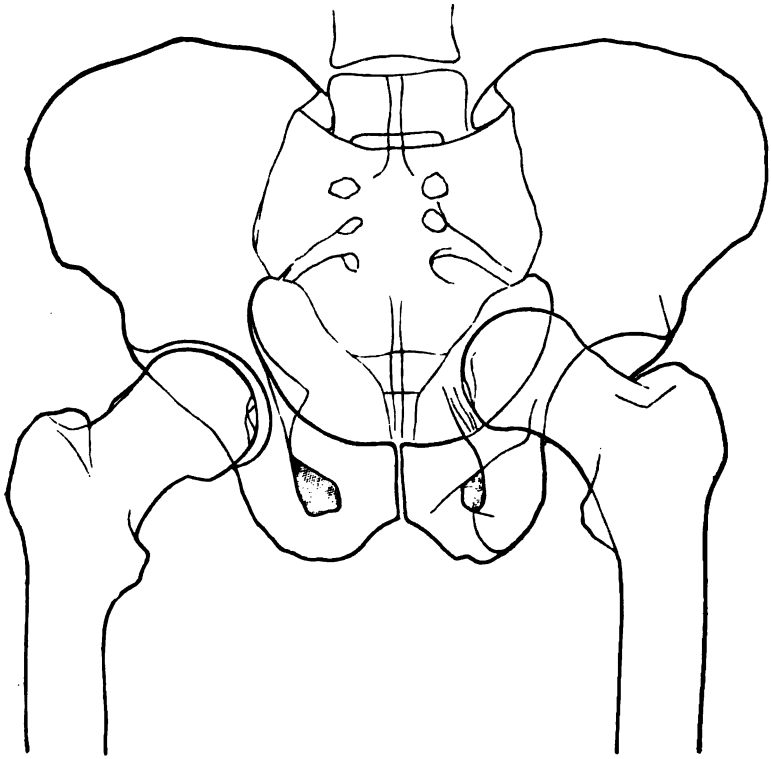

Fig. 2.

gaben, fast immer Temperaturmessungen, sowie Bemerkungen über Endresultat und Nachuntersuchungen und ganz besonders über event. vorhandene Beschaffenheit des Knochensystems, woraus in ätiologischer Hinsicht neue Schlüsse gezogen werden könnten.

Über das Zustandekommen der einseitigen Luxatio centralis bei normaler Beschaffenheit der Knochen kann wohl kaum ein Zweifel bestehen, da der Mechanismus fast immer derselbe ist. werde die Verletzung durch Fall aus beträchtlicher Höhe auf die

Trochantergegend gegen einen immobilen Gegenstand hervorgerufen, oder wirke eine sehr intensive Gewalt auf die seitlichen Beckenpartien ein. Im ersteren Falle wird das Becken resp. das Acetabulum über den fixierten Femurkopf gestülpt, im anderen Falle ist das Becken fixiert und der Femurkopf ist der Keil, der durch die Pfanne getrieben wird.

Bei diesem Vorgange wird, wie aus den angeführten Fällen meist deutlich zu ersehen ist und wie dies schon Cooper betonte, die Gelenkspfanne annähernd in die sie ursprünglich bildenden Knochenstücke auseinander gesprengt, die nicht mehr zusammenhängenden und dadurch äußerst geschwächten Teile des Pfannenbodens vermögen dem mächtigen Anprall des Femurkopfes nicht mehr zu widerstehen, werden zertrümmert und umgeben als scharfer Splitterkranz den mehr oder weniger tief ins Becken eingedrungenen Schenkelkopf.

Wie verhält sich aber der Mechanismus bei doppelseitiger Zertrümmerung der Pfanne und Stand der Köpfe im Becken? Leider können wir zur Erklärung den so interessanten Fall 15 nicht genügend verwerten, wissen wir ja nicht einmal genau, wie die Verletzung zustande gekommen ist.

Am einfachsten gestaltet sich die Erklärung bei Fall auf die eine Seite und gleichzeitigem Schlag auf die andere Trochantergegend durch nachstürzende Trümmer oder bei Verschüttung. Dabei würde in der oben beschriebenen Weise die Pfanne das eine Mal durch direkten Fall auf den Trochanter, das andere Mal durch Schlag auf den Trochanter zertrümmert und perforiert.

Schwieriger ist der Mechanismus bei gleichzeitigem Fall auf beide Füße zu erklären. Sind dabei beide Beine in Ruhestellung, so muß doch, bei der winkligen Abknickung der Femurachse beim Übergang des Halses in den Schaft eher eine Collumfraktur, oder wenn der Hals Widerstand leistet, eine Absprengung des Pfannenrandes zustande kommen als eine Acetabulumfraktur.

Leichter zu begreifen ist das Zustandekommen bei gleichzeitigem Auffall in mittlerer Spreizstellung beider Beine, dabei müßten aber auch die beiden Extremitäten an einem seitlichen Ausweichen durch irgendwelche schweren oder fixierten Gegenstände verhindert werden, damit die Achse der Kraftentfaltung direkter auf den Pfannenboden und ganz besonders den unteren, weniger kräftigen Abschnitt einwirken könnte.

Genaueren Aufschluß über das Entstehen der Luxatio centralis geben uns weder die Versuche von Messerer noch von Kusmin; den beiden Autoren gelang es nicht unter normalen Verhältnissen

diese Verletzung zu erzeugen. Virevaux gelang es unter 17 Experimenten mit Schlag auf den Trochanter nur ein einziges Mal den Kopf durch die Pfanne ins Beckeninnere zu treiben. Der eine Versuch mit Schlag auf das Knie blieb überhaupt erfolglos.

Der Grund warum das Leichenexperiment fast nie gelang und weshalb auch unsere Verletzung zu den seltensten des Beckens gehört, braucht kaum allzuweit gesucht zu werden, denn er liegt nach meiner Auffassung in der großen Beweglichkeit des Schenkelkopfes im Hüftgelenk, bedingt einerseits durch die sphärische Oberfläche des Kopfes und die parallel eingeschliffene Pfanne, andererseits durch die vortreffliche Gleitfähigkeit infolge des synovialen Überzuges der beiden Flächen. Trifft die einwirkende Gewalt den Trochanter nicht ganz genau in der Fortsetzung der Längsachse des Schenkelkopfes und -halses so vollführt der Oberschenkelknochen eine Drehung, die Kraft wirkt nicht mehr direkt auf den Pfannengrund, und es entsteht dann viel eher eine gewöhnliche Beckenfraktur, ein Bruch des Halses oder des Trochanter oder infolge Zerreißung der Kapsel durch Überhebelung des Kopfes über den Pfannenrand eine Luxation.

Ein weiterer Grund liegt jedenfalls auch in der verschiedenen Dicke der Wandung des Pfannengrundes, die ja bekanntlich sehr schwankend. Genauere Angaben über diese Verhältnisse fehlen leider ganz.

Ein Punkt, glaube ich, ist bei den bisherigen Erklärungsversuchen und Experimenten zu sehr außer acht gelassen worden, nämlich die Geschwindigkeit der einwirkenden Gewalt, denn ist diese sehr groß, so hat sie bereits ihre Wirkung auf den Pfannengrund ausgeübt bevor sie auf die schwachen Partien der Umgebung übertragen werden konnte.

Hinsichtlich des Alters der Verletzten sind wenig positive Anhaltspunkte vorhanden, und es schwanken die nur in 10 Fällen angeführten Zahlen zwischen dem 11. und 63. Altersjahr.

Daraus einen Schluß auf abnorme oder physiologisch veränderte Knochen zu ziehen, wäre kaum angezeigt.

Von den 23 Verletzten sind nur 2 weiblichen Geschlechtes und wie bei all den Frakturen, die meist bei schwerer Arbeit entstehen, ist auch hier das männliche Geschlecht das bevorzugte.

Eine ganz untergeordnete Rolle spielen bei der Luxatio centralis, im Gegensatz zu den übrigen Luxationen im Hüftgelenk, der Bandapparat und die Kapsel. Von Bedeutung sind sie eigentlich nur zur Erklärung der bei Luxatio centralis als typisch bezeichneten Außenrotation und ziemlich leichten Beweglichkeit des Oberschenkels.

Je intensiver die Läsion der Befestigungsapparate, um so größere Beweglichkeit erlangt der luxierte Knochen und um so leichter kehrt das Bein, nach künstlichem Redressement, durch sein eigenes Gewicht und den Zug der Glutaei, des Pyriformis, der Obturatoren und des Quadratus wieder zur Außenrotation zurück, wenn die redressierende Kraft zu wirken aufgehört hat.

In leichten Fällen, wo nur der Femurkopf im Beckeninnern steht, braucht der Bandapparat gar nicht zerrissen zu sein, damit das leichte Zurückgleiten in die fehlerhafte Stellung zustande kommt, denn durch den Stand des Trochanters am Pfannenrand werden die Insertionspunkte der Bänder und der Kapsel einander derart genähert, daß eine lockere, zirkuläre Falte entstehen muß, welche im Gegensatz zu den übrigen Luxationen eine vermehrte Beweglichkeit gestattet. —

Wenn wir unsere Fälle auf die Güte der intra vitam gestellten Diagnose etwas näher prüfen, so sehen wir, daß bei 23 Verletzten 6 mal die richtige Diagnose gestellt wurde, in 5 Fällen besitzen wir keine näheren Angaben und in den 12 übrigbleibenden Fällen hatte erst die Obduktion den richtigen Tatbestand zu Gesichte gebracht.

Woher stammt dieser große Teil von Fehldiagnosen?

Zum Teil scheiterte die genaue Untersuchung an dem elenden Zustande der Verletzten, zum Teil wurde die intraabdominelle, für die Verlagerung des Femurkopfes ins Beckeninnere allein beweiskräftige Untersuchungsmethode unterlassen und in nicht allerletzter Linie scheint dabei die relativ häufige Unkenntnis der Verletzung beteiligt zu sein.

A. Katz hat aus den ihm bekannten Krankengeschichten über zentrale Luxation folgenden Symptomenkomplex zusammengestellt:

„In den meisten Fällen besteht Außenrotation mit oder ohne größere Verkürzung des Beines. Schmerz bei Bewegung, bei Druck auf den Trochanter, bei tiefem Atmen und Husten, dumpfer Schmerz im Leib, Schmerzen im Hüftgelenk, hochgradige Schmerzhaftigkeit bei Bewegungen im Becken, Unfähigkeit das Bein aktiv zu bewegen, Neigung desselben, in die verkürzte Stellung zurückzukehren, Hämatom über dem großen Trochanter, Abweichen desselben aus der Roser-Nélatonschen Linie, in seltenen Fällen Krepitation.

Die Merkmale, welche mit Sicherheit auf Luxatio centralis hinweisen, sind:

1. Die Leichtigkeit, mit der sich der nach außen rotierte Fuß in seine normale Lage zurückbringen läßt und die Neigung desselben, sofort wieder in die fehlerhafte Stellung zurückzukehren.

2. Das Ergebnis der Rektaluntersuchung, bei welcher das Vorspringen des Kopfes und Pfannenrandes ins Becken zu fühlen ist."

Unter der Fülle der angeführten Symptome vermisse ich ganz besonders eines, das bei der Verlegung des Schenkelkopfes in die Beckenhöhle vorkommen muß und bei bloßer Betrachtung des Beckens in die Augen springt, nämlich die Verkürzung der Distanz zwischen Symphyse und Trochanter der verletzten Seite.

Auch auf ein anderes Symptom möchte ich aufmerksam machen, dem man bis dahin eigentlich nie Beachtung geschenkt hat. Es ist das in den Fällen 5, 8, 10, 11, 13, 18 und 23 beobachtete extraperitoneale, subseröse Hämatom.

Ein solches ist in erster Linie beweisend für Beckenfraktur ohne Eröffnung des Peritoneum. Ist dann aber zugleich eine Vertiefung des Trochanters, d. h. eine Verkürzung der Distanz zwischen Symphyse und Trochanter vorhanden mit Stand des letzteren in der Axillarlinie, so müssen wir an Luxatio centralis denken. Verminderung der Distanz zwischen Trochanter und Symphyse ist ja auch eines der Hauptmerkmale bei Collum- oder Caputfraktur, eine gleichzeitige Beckenfraktur gehört aber zu den größten Seltenheiten.

An dieser Stelle möchte ich noch auf einen Punkt aufmerksam machen, der zugleich begründen soll, warum ich einzelne Krankengeschichten als zweideutig beiseite gelassen. Es handelt sich gerade um die eben besprochene Verkürzung der Distanz zwischen Trochanter und Symphyse. Diese kann bei intaktem Femur sehr wohl vorhanden sein, ohne daß eine Luxatio centralis besteht, es müssen nur genügend Frakturen der betreffenden Beckenhälfte vorhanden sein, um die Seitenwand der Mittellinie in toto zu nähern.

Es ist also keineswegs begründet, nur gestützt auf dies Symptom eine Luxatio centralis anzunehmen, ohne durch Rektal- oder Röntgenuntersuchung das Verhältnis zwischen Beckenwand und Mittellinie einerseits oder Femurkopf und Acetabulum andererseits richtig gestellt zu haben.

Das fast von allen Autoren als geradezu typisch angenommene Symptom besteht in der Außenrotation des Beines, der leichten und meist wenig schmerzhaften Redressionsmöglichkeit und dem ebenso konsequenten Zurücksinken in die fehlerhafte Stellung nach Aufhören der redressierenden Gewalt. Worin dies Symptom seinen Grund hat, wurde oben bei Besprechung der Beteiligung des Befestigungsapparates bereits erwähnt. Es muß aber nicht wundernehmen, wenn dies Symptom in einigen Fällen nicht vorhanden ist oder gar Innen-

rotation beobachtet wird, denn es ist ja leicht denkbar, daß durch Einkeilung des Caput, Coecum oder Trochanter zwischen die Splitter oder Frakturränder der Pfanne der Oberschenkel ziemlich energisch fixiert werden kann. In extremen Fällen, wie bei demjenigen von Gallez, wo der Oberschenkelkopf sich einen Weg durch die hinteren Beckenpartien verschafft hat, wird eo ipso an keine solche Beweglichkeit zu denken sein.

Das allein sichere und in allen Fällen leicht nachweisbare Symptom ist das Vorspringen des Femurkopfes und event. der Pfannentrümmer ins kleine Becken.

Daß somit die vaginale oder rektale Untersuchung weitaus die zweckentsprechendste ist, leuchtet sofort ein. Schon A. Cooper wies darauf hin, daß bei Frauen eine genaue Prüfung der inneren Beckenwand per vaginam ausgeführt werden sollte. Malgaigne ermahnte dann als erster zur rektalen Untersuchung, und ganz besonders warm stehen Morel-Lavallée und Böckel für diese Methode ein.

Die Trümmer der Beckenwand und des Acetabulum, sowie das luxierte Caput sind für den ins Rektum eingeführten Finger immer erreichbar, und kann die Untersuchung in Narkose ausgeführt, das Bein beliebig flektiert und rotiert werden, so ist nach Erschlaffung der Gewebe der Befund noch ein prägnanterer.

Die intraabdominelle Untersuchung soll deshalb, da sie nicht nur die sicherste, sondern auch schonendste ist, niemals unterlassen werden, wenn die durch das Maß nachgewiesene Verkürzung der Distanz zwischen Symphyse und Trochanter ohne sagittale Verschiebung des letzteren die oben beschriebene Außenrotation und event. beobachtete extra- oder intraperitoneale Ergüsse auf Luxatio centralis hinweisen, oder unsere Diagnose zwischen Beckenfraktur, Schenkelhals- oder Kopffraktur und Luxatio centralis offen steht.

Besteht nach dieser kombinierten Untersuchung noch ein Zweifel, ob eventuell eine Schenkelhals- oder -kopffraktur mit Beckenfraktur vorliege, so werden wir dessen mit einem Schlage vermittelst einer guten Röntgenaufnahme enthoben. Den Beweis liefert unser Radiogramm, das den ganzen Oberschenkelknochen absolut intakt darstellt.

Wenn schon, trotz der Fortschritte auf dem Gebiete der Radiographie, eine einwandsfreie Beckenaufnahme nicht immer gelingt, so wird es doch auch mit weniger vollkommenen Apparaten möglich sein, das Verhältnis zwischen Schenkelkopf und Pfanne und die Beschaffenheit des Femurhalses zu Gesicht zu bringen.

Obschon zum Zwecke der Vergleichung eine Aufnahme des gesamten Beckens oder eine Doppelaufnahme der beiden Hüftgelenke angestrebt werden sollte, ist sie nicht absolut notwendig, denn bei senkrechter Einstellung der Röhre auf die Vorderseite des Hüftgelenks, Innehaltung einer Röhrendistanz von mindestens 50 cm und Normalstellung des Beines wird kaum ein Fehler gemacht werden können.

Bei Beachtung dieser Vorsichtsmaßregeln ist die abnorme Lage des Kopfes zur Pfanne auch für den weniger geübten Beobachter eine so in die Augen springende, daß man sich damit schon eine genügende Vorstellung machen kann.

Ich glaube somit zur Genüge klargelegt zu haben, daß wir durch schonende und den Patienten in keiner Weise schädigende Untersuchung die Luxatio centralis mit absoluter Sicherheit nachweisen können. Es sind somit alle forcierten Bewegungen im Hüftgelenk zu verwerfen, ganz besonders wenn sie dazu dienen sollten nur den Beweis der Krepitation zu liefern, da das Vorhandensein derselben in keiner Weise ausschlaggebend ist und durch rohe Manipulation erneute Blutung, ja sogar Verletzung der Baucheingeweide und schwere nachfolgende Infektionserscheinungen hervorgerufen werden können.

Mit der sicheren Beweisleistung des Vorhandenseins einer zentralen Luxation ist aber unsere Arbeit nicht getan, denn, wie aus den angeführten Krankengeschichten ersichtlich, handelt es sich oft um recht schwerwiegende, das Leben bedrohende Nebenverletzungen, die unsere Hilfe rascher in Anspruch nehmen, als die Hauptverletzung selbst.

Als leichteste, aber meist nicht zu beseitigende Komplikation ist zu nennen die Läsion von Nerven. Im Falle Morel-Lavallée wurde der Nervus obturatorius aus seiner normalen Bahn derart dislociert, daß er über oder in die neugebildete fibröse Gelenkkapsel zu liegen kam und dadurch beträchtliche Schmerzen verursachte. Ebenso führt Lendrick die nach der Verletzung in seinem Falle bestandenen Schmerzen auf die Reizung zurück, welche ein Knochensplitter auf den Nervus obturatorius ausübte.

Eine schwerere Komplikation besteht in der Verletzung von Blutgefäßen, die sich, mehr oder weniger umfangreich, immer einstellen muß. Sind nur kleinere Gefäße betroffen, so ist die Verletzung nicht von Bedeutung; sind aber größere Gefäße lädiert, so markiert sich der Blutaustritt bei intaktem Peritoneum als deutliche Dämpfung und Tumor über dem Lig. Pouparti der verletzten Seite. Im Falle 19 erreichte das Hämatom sogar die Niere und auf der nicht frakturierten Seite die Höhe der Beckenschaufel.

Ist das Peritoneum zerrissen, so muß das Blut als frei beweglicher Erguß in der Bauchhöhle nachzuweisen sein.

Das Leben direkt bedrohend und wahrscheinlich fast immer zum Tode führend sind die Verletzungen des Darmes. Nach Katz entstehen dieselben bei intakten Bauchdecken:

Durch Quetschung des Darmes, Einreißen der Darmwand infolge Überschreitung der Elastizität, Berstung der gefüllten Darmschlinge oder Verletzung durch Knochensplitter.

Eine interessante Ergänzung zu den Erläuterungen von Katz bietet uns die Arbeit von Morel-Lavallée, worin zum Schlusse des Sektionsbefundes gesagt wird:

„L'intestin adhérait au cal qui s'était formé autour de la fracture du pubis, et il s'était glissé entre les fragments de celle-ci comme s'il eût voulu faire hernie au dehors."

Infolge Verkleinerung des Volumens der Abdominalhöhle und der Erhöhung des abdominellen Druckes durch Eindringen des Femurkopfes in das Becken und Impression der in weiter Ausdehnung frakturierten, das Hüftgelenk bildenden Knochen, bei gleichzeitig reflektorischer Kontraktion der Muskulatur der Bauchdecken und des Bauchfells, versuchte der Darm auszuweichen und wurde zwischen die Fragmente des Schambeins geklemmt und in dieser Lage festgehalten, ohne daß eine Läsion stattgefunden hatte. Es hätte aber nur noch eines ungeschickten Transportes oder roher Manipulationen bedurft, um den Darm zu eröffnen und der Ausgang wäre ein anderer geworden Ganz ähnlich erklärt sich die Darmadhärenz im Falle von Lendrick.

Verletzungen der Blase begegnen wir im Falle 17 und 20, beide mit tödlichem Ausgang. Bei Fall 20 wurde die Blasenwunde durch einen Splitter des Schambeinastes erzeugt.

In mehreren Fällen beobachtete man Retentio urinae ohne Abgang von Blut aus der Harnröhre und der Urin war mittelst des Katheters immer leicht zu entfernen. Eine ernsthaftere Verletzung konnte also nicht stattgefunden haben und hat dies Symptom offenbar seinen Grund in einer Blasenlähmung, welche, wie Lossen angibt, als bloße Kontinuitätslähmung bei schweren Gewalteinwirkungen auf die Bauchdecken, oder Erschütterung des Stammes oder des ganzen Körpers zu betrachten ist; oder nach der Ansicht Roses infolge Verminderung oder Aufhebung der Bauchsperre sich einstellt, weil die Muskeln der Bauchdecken an den frakturierten Schambeinknochen ihren Halt verloren haben, was leicht bewiesen werden kann, wenn man, wie fast immer möglich, durch Druck mit der flachen Hand auf das Abdomen die Blase zur Entleerung bringt.

Des weiteren ist es jedem Chirurgen bekannt, daß solche Funktionsstörungen der Blase sehr oft nach Zerrung oder Reizung des Peritoneum post operationem beobachtet werden, wie dies ja bei schweren Beckenbrüchen in hohem Maße der Fall ist.

Eine auffallende Erscheinung ist das Fehlen von Verletzungen der Urethra und der Ureteren, und der Ausspruch Rosers: „Kaum ein vorderer Beckenwandbruch ohne Harnröhrenzerreißung" dürfte infolgedessen, wie das auch schon durch Katzenelson betont wurde, als zu weit gehend betrachtet werden. Nach der Ansicht Kusmins zerreißt die Harnröhre meist in der dünnen Pars membranacea, wo sie durch die Faszien- und Muskelschicht des Lig. triangulare oder Diaphragma urogenitale hindurchtritt, und die Läsion soll niemals ausbleiben, wenn die Knochen, an denen letztere befestigt sind (Ramus descendens pubis und ascendens ichii) brechen.

Somit ist es doch gewiß recht eigentümlich, daß, obschon Os pubis und ischii in mehreren von unseren Fällen einzeln oder beide zugleich frakturiert waren, dennoch keine Harnröhrenverletzungen eingetreten sind.

Eine Erklärung für die Unversehrtheit der Ureteren kann in der Lage des Musculus ileo-psoas gefunden werden. Die medialen Portionen dieses Muskels verlaufen zwischen der inneren Wand des Hüftgelenks einerseits und dem Ureter und dem obern Teil der Blase andererseits. Werden nun im Momente der Pfannenzertrümmerung Knochensplitter ins kleine Becken geschleudert, so fängt sie das dicke Muskelpolster wie ein Kugelfang auf und die Harnleiter bleiben unversehrt. Daß die Annahme richtig ist, beweist Fall 11.

Infolge der Verletzung von Blutgefäßen, des Darmes und der Blase kann bei eröffnetem Peritoneum ein freier Flüssigkeitserguß in der Bauchhöhle entstehen, und es ist in Hinsicht auf die nachträglich einzuschlagende Therapie von Bedeutung, zu wissen ob die Flüssigkeit aus Blut, Stuhl oder Urin besteht.

Am einfachsten erhalten wir darüber Aufschluß durch die absolut unschädliche Probepunktion. Eine solche ist aber auch bei extraperitonealen Ergüssen bei intaktem Peritoneum angezeigt, denn es ist auch hier nicht gleichgültig, ob resorbierbares Blut oder zur Sepsis führender Urin das Beckenzellgewebe erfüllt.

Nach dem Ergebnis der Nebenuntersuchungen hat sich die Therapie zu richten und sie ist deshalb keine einseitige, sondern muß sich jeweilen den Verhältnissen anpassen und es ist, wie überall, auch hier die Kunst des Individualisierens ein Hauptfaktor zur Erreichung des besten Resultates.

Betrachten wir in erster Linie die Behandlungsweise bei inkomplizierten, d. h. ohne Verletzung der Abdomialorgane entstandenen Luxationen:

Bei unbedeutenden Dislokationen des Femurkopfes sind Ruhelage, seitlicher permanenter Gewichtszug und Längsextension angezeigt.

Sitzt der Kopf aber tiefer im Becken und ist er durch seitlichen Zug mittelst breiter Tuchbinde und Extension ohne rohe Gewalt nicht in die Pfanne zurückzubringen, so wird die nämliche Prozedur wegen der Aufhebung des ganz bedeutenden Muskelzuges in tiefer Narkose besser zum Ziele führen. Hier wird ganz besonders eine kräftige und lange fortgesezte seitliche Extension, unterstützt durch Längsextension, anzuwenden sein und es wird trotzdem bei der absolut gebotenen peinlichen Reinhaltung des Rückens nicht allzu leicht sein, den Femurkopf in günstiger Lage zu erhalten.

Eventuell käme auch anfänglich ein bis zum Rippenbogen reichender Gipsverband in Betracht, wenn man der guten Stellung des Femurkopfes sicher ist. Dadurch würde die etwas komplizierte Doppelextension wegfallen und ein Zurückgleiten des Kopfes vermieden.

Stellen sich aber auch in Narkose dem Redressement Hindernisse entgegen, so hat das seinen Grund darin, daß sich Knochensplitter zwischen Kopf und Beckenwand eingekeilt haben, oder das Lumen durch welches der Kopf ins Becken eingetreten, war im Momente der Entstehung durch die Diastase der Knochen weiter und verengerte sich nach Aufhören der Keilwirkung des Kopfes.

In diesem Falle ist das Unglück nicht allzu groß, wie ganz besonders unser Fall 23 sprechend zeigt; denn wie wir aus den Krankengeschichten 3, 6, 7, 14 und 16 sehen, bildet sich eine bindegewebige oder knöcherne Schale über den im Becken stehenden Kopf und die Funktion kann noch eine ganz ordentliche werden.

Das Allgemeinbefinden der Verletzten ist in der Regel in den ersten Tagen infolge Shock ein so schlimmes, daß es weder Untersuchung noch Narkose gestattet. Somit warte man ruhig die Hebung des Kräftezustandes ab, wenn nicht Darm- oder Blasensymptome zu diesen Eingriffen zwingen. Sonst wird man, wenn überhaupt möglich, in Narkose sicher noch zum Ziele gelangen.

Wenn es unmöglich ist, den Femurkopf aus dem Beckeninnern zu befreien oder denselben in normaler Lage zu erhalten, so findet der Schenkelhals an der oberen Lamelle des frakturierten Pfannenbodens, der Trochanter an der Außenfläche desselben eine sichere Stütze. Dennoch glaube ich, sollte immerhin ein Extensionsverband sowohl in Seiten- als in Längsrichtung angelegt werden, vielleicht kann durch

den lange andauernden Zug doch noch ein kleiner Erfolg erzielt werden und zugleich steuert man der allzustarken Verkürzung der Gelenkbänder.

Die Nachbehandlung ist in allen diesen Eventualitäten die gleiche:

Anfänglich größte Ruhe. Nach Verschwinden der Schwellung und ev. vorhandenen tieferen Hämatomen soll so früh wie möglich, d. h. in der 3. oder 4. Woche, mit vorsichtiger passiver Bewegung begonnen werden unterstützt durch öfter zu wiederholendes Aufsitzen des Patienten, ev. auch Fixierung des Beines in verschiedenen Stellungen um die Ankylose so energisch wie möglich zu bekämpfen.

Besonders im Falle der Irreponibilität des Kopfes wird dies Verfahren angezeigt sein, da gerade hier die Tendenz zur Ankylosenbildung eine große ist.

Extension und Bettruhe rate ich je nach der Schwere des Falles mindestens 8—10 Wochen beizubehalten, denn es ist kaum denkbar, daß vor dieser Zeit ein so leistungsfähiger Kallus gebildet werden kann, daß er einen großen Teil des Körpergewichtes zu tragen imstande sein wird. Eine ganz bedeutende Verminderung des anfänglich guten Resultates wäre die Folge der Überstürzung. Unter vorsichtig zu steigernder Belastung und ausgiebiger orthopädischer Behandlung wird dann ein ganz befriedigendes Resultat zu erzielen sein.

Ein energisches und blutiges Vorgehen erheischt die Verletzung, wenn der Schenkelkopf in schlechter Stellung im Becken fixiert ist, durch Druck auf die Beckenorgane das Leben bedroht oder gar, wie in Fall 21 in der Dammgegend die Weichteile eröffnet hat.

Ist bei dem Unfalle keine Eröffnung der Haut erfolgt, so wird man, sobald es das Befinden des Patienten erlaubt, durch Resektionsschnitt vom Trochanter her die Gelenkpfanne bloßlegen, das Repositionshindernis entfernen und den Femurkopf in bessere Lage bringen. Ich bin der Meinung, daß es nicht angezeigt ist, die Resektion des nicht gangränösen Femurkopfes vorzunehmen wie angeraten wurde. Der luxierte Knochen wird durch genügende Resektion am Becken immer befreit werden können und die Aussichten auf ein späteres funktionelles Resultat sind bessere.

Wie gefährlich es ist, den Kräfteverfall immer größere Dimensionen annehmen zu lassen, bevor man operativ vorgeht, beweist Fall 21. Eine frühzeitige Resektion und Drainage hätte ev. den Ausgang glücklicher gestaltet.

Keine Verzögerung im blutigen Eingriff darf eintreten, wenn Harnwege oder Darmschlingen verletzt sind und Urin oder Kot frei in der Bauchhöhle oder extraperitoneal nachzuweisen sind. Hier

heißt es, in der für diese Verletzungen allgemein üblichen Weise, entweder von den Bauchdecken oder vom Damm her vorgehend die Wunde aufzusuchen, durch Naht zu schließen, gründliche Reinigung vorzunehmen und für leichten Abfluß der Sekrete zu sorgen.

Vereitert durch Infektion von einem auch nur teilweise lädierten Darme aus oder aus andern Ursachen ein extraperitoneales Hämatom, so wird man durch Inzision über dem Lig. Pouparti den Abszeß nach stumpfem Beiseiteschieben des Peritoneum eröffnen und ev. das Hüftgelenk von außen her kontrainzidieren, da man sonst in der schwer zugänglichen Gelenkhöhle der Infektion nicht Herr wird.

Einlegen dicker Drains und Spülungen werden für guten Abfluß des Eiters zu sorgen haben.

Ich halte das blutige Eingreifen bei extra- oder intraabdominellen Ergüssen von Urin und Kot auch bei schlechtem Allgemeinzustand für indiziert, da einerseits ohne dasselbe der Verletzte absolut verloren ist und andererseits doch wenigstens einige Chancen vorhanden sind.

Die orthopädische Nachbehandlung alter ankylosierter Fälle war, wie uns Boeckel berichtet, nicht von sehr großem Erfolg gekrönt und es ist also sehr ratsam, beizeiten die Mobilisierung des Gelenkes anzustreben.

Der Krankheitsverlauf richtet sich im allgemeinen nach der Größe der Nebenverletzungen und des bei schweren Fällen stets beobachteten Shock.

Die leichten, unkomplizierten Fälle haben quo ad vitam eine ganz günstige Prognose. Die Heilungsdauer ist abhängig von der Ausdehnung der Pfannenzertrümmerung und der Raschheit der Konsolidation der Fragmente durch Kallusbildung. Keinenfalls wird man die Belastung des Gelenks vor 2—3 Monaten vornehmen dürfen und die Gesamtheilungsdauer für leichte bis mittlere Fälle wird deshalb immer zwischen 3 und 6 Monaten im Minimum schwanken.

Ob jemals eine Heilung mit absolut normaler Funktion erzielt wurde, ist fraglich, da gerade die Berichte über leichtere Fälle einer genauen Angabe über das Endresultat entbehren.

In den schweren und unzweideutigen Fällen ist eine Restitutio ad integrum nie erzielt worden. Verkürzung des Beines, Einschränkung der Bewegungen im Hüftgelenk, rasche Ermüdung bei Gehen und Schmerzen im Bereiche des Hüftgelenks, des Nervus ischiadicus, cruralis und obturatorius finden wir meistens als Residuen der schweren Fälle mit glücklichem Ausgange verzeichnet.

Ein ganz interessanter und erwähnenswerter Heilungsvorgang besteht in der Bildung einer neuen Gelenkkapsel, eines eigentlichen Gehäuses zur Aufnahme des im Beckeninnern stehenden Femurkopfes.

Bei 5 von 7 mit dem Leben Davongekommenen finden wir diese Erscheinung durch Nachuntersuchung oder durch Sektion bestätigt und da dieser Befund wirklich in jedem später zur Nachkontrolle gelangten Falle gemacht wurde, so erscheint es mir absolut erlaubt, die Bildung einer neuen Pfanne als die Regel zu betrachten.

Welchen Geweben die neue Gelenkkapsel ihre Entstehung verdankt und wie weit sie dem Charakter der normalen Gelenkpfanne gleichkommt, darüber fehlen leider alle Angaben.

Analog der Neubildung anderer Gelenke muß angenommen werden, daß die nach innen versprengten, den Femurkopf kranzförmig umgebenden Splitter des Acetabulum den Grundstein zur neuen Pfanne legen. Die Verbindung derselben zu einem leistungsfähigen Ganzen, besorgt das sie noch teilweise bedeckende Periost. Ob überhaupt eine knorpelige und synoviale Auskleidung der Pfanne beobachtet wurde, ist uns von keinem der angeführten Autoren überliefert worden. Es ist aber auch hier die Annahme gerechtfertigt, daß von Fragmenten, deren Innenfläche noch Reste des Knorpels und der Synovia anhaften, die Bildung einer annähernd normalen Innenbekleidung der neuen Pfanne ausgehen kann.

Da von 23 sicher konstatierten Fällen zentraler Luxation 16 mit Tod endigten, muß diese Verletzung wohl zu den schweren gezählt werden. Der Tod war dabei infolge von Shock oder Sepsis nach Infektion der Blutergüsse, Urininfiltration oder Peritonitis nach Darmruptur eingetreten.

Schlußfolgerungen:

1. Die Luxatio centralis ist eine der seltensten Hüftgelenksluxationen und entsteht bei rascher Einwirkung einer großen Gewalt auf den Trochanter, wobei der Femurkopf durch das Acetabulum ins kleine Becken verlagert wird.

2. Die Hauptsymptome dieser Verletzung bestehen in:

a) Außenrotation des Beines, leichter und meist wenig schmerzhafter Redressionsmöglichkeit und langsamem Zurücksinken in die fehlerhafte Stellung nach Aufhören der redressierenden Gewalt.

b) Verkürzung der Distanz zwischen Symphyse und Trochanter bei Stand des letzteren in der Axillarlinie bei gleichzeitigem Vorhandensein extraperitonealer Hämatome.

c) Vorspringen des Femurkopfes und der Beckentrümmer ins Innere des kleinen Beckens.

3. Der allein sichere Nachweis der Verletzung geschieht durch intraobdominelle Untersuchung von der Vagina oder dem Rektum aus, kombiniert mit einer radiographischen Darstellung des knöchernen Beckens.

4. Die Untersuchung hat wegen der Gefahr von Darm- oder Blasenverletzung so schonend wie möglich zu geschehen.

5. Die Therapie besteht:

a) Bei reponiblem Femurkopf in Anlegung einer seitlichen und einer Längsextension mit baldigem Beginn der orthopädischen Behandlung oder in der Herstellung eines bis über den Rippenbogen reichenden Gipsverbandes.

Repositionsversuche vom Mastdarm her, sind zu unterlassen.

b) Bei irreponiblem Femurkopf: in Hochlagerung in Schiene oder Extensionsverband.

c) Bei Störungen der Beckenorgane durch das Caput femoris oder sehr schlechter Stellung des Oberschenkels: in Beckenresektion und Reposition des Femurkopfes.

d) Bei Komplikationen, wie Blutungen, Läsionen des Darmes und der Harnorgane, in dem für diese Verletzungen allgemein üblichen Vorgehen.

6. Der Verlauf ist:

a) Bei leichten Fällen und zweckentsprechender Behandlung ein günstiger, da im Beckeninnern für den Femurkopf ein neues, funktionsfähiges Gelenk aus den Trümmern des Acetabulum entsteht.

Die Heilungsdauer nimmt mehrere Monate in Anspruch. Invalidität blieb immer bestehen.

b) Bei schweren Fällen tritt meist in kurzer Zeit der Tod infolge von Shock, Sepsis oder Eingeweideverletzung ein.

Zum Schlusse erübrigt mir noch die angenehme Pflicht, Herrn Prof. Dr. Hildebrand und meinem verehrten Chef am Bürgerspital Luzern, Herrn Dr. Robert Steiger, für ihre liebenswürdige Unterstützung meinen besten Dank auszusprechen.

Literaturverzeichnis.

Bardeleben, Chirurgie. II. Teil.
Bartels, Die Traumen der Harnblase. Archiv f. klin. Chirurgie. 22. Bd.
Boeckel, E., Fracture de la Cavité cotyloïde simulant une fracture du col du fémur. Gazette médic. de Strasbourg. 1873.
Derselbe, De la fracture de la cavité cotyloïde. Gazette méd. de Strasbourg. 1880.

v. Bruns, P., Die Lehre von den Frakturen. Deutsche Chirurgie. Lfg. 27.
Callisen Henricus, Principia systematis. Chirurgiae hodiernae. 1788.
Cooper, A., Treatise of Dislocations and Fractures. (Ins Deutsche übersetzt. Weimar 1821.)
Coote, The Lancet. Sept. 1865.
Dupuytren, Leçons orales de Clinique chirurgicale. 1839.
Earle, C. H., London med. chir. Transactions. 1835.
François, Alfred, Mécanisme rare de fractures du bassin. Paris 1898.
Gallez, L., Observation d'un cas de fracture de la cavité cotyloïde avec Luxation fémorale intrapelvienne. Bulletin de l'acad. roy. de méd. de Belgique. 1899.
Godlee, R. T., A case of perforation of the acetabulum by the head of the femur. Lancet 1896.
Gurlt, E., Handbuch der Lehre von den Knochenbrüchen. 1862.
Derselbe, Beiträge zur Statistik der Frakturen und Luxationen. Deutsche Klinik. 1857.
Helferich, Atlas und Grundriß der traumatischen Frakturen und Luxationen
Hertwig, Zur Kasuistik der Beckenfrakturen. D. I. Greifswald 1898.
Hildebrand, Jahresbericht der ges. Chirurgie.
Höflinger, Die operative Behandlung irreponibler traumatischer Hüftgelenksluxationen. D. I. Zürich 1900.
Hoffa, A., Lehrbuch der Frakturen und Luxationen.
Holmes, T., Displacement of the head of the femur through a fracture of the acetabulum into the pelvis. Transactions of the path.-soc. of London. 1855.
Holthouse, The Lancet. 1859.
Katz, A., Über einen Fall von Luxation centr. cap. femoris mit Darmruptur D. I. Freiburg i. B. 1902.
Katzenelson, Über den Mechanismus der Frakturen des Beckeneinganges und die Verletzungen der Harnorgane. D. I. Berlin 1895.
König, Lehrbuch der Chirurgie.
Krönlein, R. U., Die Lehre von den Luxationen. Deutsche Chirurgie. Lfg. 26.
Kusmin, Über Beckenfrakturen. Wiener med. Jahrbücher. 1882.
Derselbe, Über den Mechanismus der Frakturen des Beckenringes und der Verletzungen der Harnorgane.
Lawson, G., An example of a rather rare accident-namely the driving of the head of the femur through the acet abulum. The Lancet. 1878.
Lendrick, Ch., London med. Gazette. 1839.
Lossen, H., Die Verletzungen der unteren Extremität. Deutsche Chirurgie. 1880.
Michaëlis, O., Münchner med. Abhandlungen. 1891.
Morel-Lavallée, M., Thèse de concours sur les luxation compliquées. Paris 1851.
Moore, C. H., An account of a case of fracture and distortion of the pelvis. combined with an unusual form of dislocation of the femur. London med.-chir. Transactions.
Ohandjanian Amasavp, Étude sur l'enfoncement de l'acetabulum par la tête du femur. Rev. méd. de la suisse romande. 1902.
Opel, Zum Mechanismus und zur Klassifikation der Frakturen des Beckenringes.
Payr, Über blutige Reposition von path. und veralteten traumatischer Luxation des Hüftgelenks bei Erwachsenen. Deutsche Zeitschr. f. Chirurgie. 1900.
Riedinger, Über Beckenfrakturen. Archiv f. klin. Chirurgie. 20. Bd.
Rose, E., Beiträge zur Kenntnis der Verletzungen des Rumpfes. Charité-Annalen. 13. Bd. Berlin 1865. Die Diagnostik der einfachen Beckenfrakturen.
Derselbe, Zwei Fälle von Blasenruptur, Deutsche Zeitschr. f. Chirurgie. 31. Bd. S. 344.
Streubel, Schmidts Jahrbücher. 128. Bd. S. 315.
Swan, Joseph, On injuries of the pelvis. Med. chir. Transactions. 1823.
Tardieu, Fractures du bassin. Thèse de Paris. 1869.
Virevaux, M. J., Des enfoncements traumatiques de la cavité cotyloïde. Thèse de Lyon. 1899.

XIX.

Aus der Leipziger chirurgischen Klinik des Prof. Dr. Trendelenburg.

Die Bildung tragfähiger Amputationsstümpfe durch Deckung der Tibiasägefläche mit der Achillessehne.

Von

Dr. **Dietel,**
Stabsarzt im Regt. Kronprinz zu Chemnitz.

(Mit 6 Abbildungen.)

An der chirurgischen Universitätsklinik Leipzig ist es mir im Jahre 1902 mit der gütigen Genehmigung des Herrn Geheimrat Trendelenburg und auf direkte Anregung der Herrn Privatdozent Dr. Wilms hin vergönnt gewesen, durch ein in seiner erfolgreichen Anwendung völlig neues Verfahren (nämlich durch Bedecken der Tibiasägefläche mit der ausgeschälten Achillessehne) direkt tragfähige Unterschenkelamputationsstümpfe zu erzielen.

Alle seither nach dieser Methode an der Leipziger chirurgischen Universitätsklinik Operierten (die 4 ersten von mir Operierten und 5 weitere, später Operierte) erfreuen sich jetzt eines direkt tragfähigen Stumpfes.

Die Anforderungen, denen der Chirurg bei einer gewöhnlichen Unterschenkelamputation gerecht zu werden hat, sowie die Ansprüche des Kranken, der in die Vornahme einer Amputation eingewilligt hat, auf den endlichen Heilerfolg sind heutzutage ungleich höhere, als vor Jahrzehnten. In der vorantiseptischen Zeit begnügte man sich damit, eine Vernarbung der Amputationswunde zu erreichen und bekümmerte sich wenig um das weitere Schicksal des Amputierten. Noch im deutsch-französischen Kriege 1870/71 war die Sterblichkeit nach der Amputation der Glieder eine so hohe, daß Billroth[1]) in seinen Berichten aus den Feldlazaretten es als einen der größten Mängel unserer

1) Billroth, Chirurgische Berichte aus den Kriegslazaretten zu Weißenburg und Mannheim. 1872.

Kunst und Wissenschaft beklagt, daß wir bei so einfachen Operationen, bei denen kein zum Leben unbedingt notwendiges Organ verletzt wird, den Ausgang so wenig beherrschen können. Die von ihm des weiteren in den Berichten ausgesprochene Hoffnung, daß wir in dieser Hinsicht noch große Fortschritte machen würden, hat sich inzwischen glänzend erfüllt. Seit der allgemeinen Einführung der verbesserten Listerschen Methode sind die Verhältnisse ganz andere geworden.

Es erliegt jetzt wohl kaum mehr ein Amputierter den direkten Folgen der Amputation. Dafür legt der Chirurg jetzt das größte Gewicht auf Erzielung eines dauernd gebrauchsfähigen und wohlgeformten Stumpfes. Auch die Gesetzgebung dehnt jetzt ihre Fürsorge aus auf das weitere Fortkommen der Verstümmelten. Für ihre verlorene Arbeitsfähigkeit müssen die versorgungsberechtigten Arbeiter bezw. ehemaligen Soldaten durch eine entsprechende Rente vom Staate entschädigt werden.

Das Wohlbefinden eines jeden Amputierten bezw. die Höhe der ihm zuzubilligenden Rente hängt in erster Linie ab von der Gebrauchs- und Widerstandsfähigkeit seines Stumpfes. Gerade die viel mit Gutachten beschäftigten Ärzte großer Krankenhäuser, sowie die mit der Superrevision der Invalidenzeugnisse betrauten oberen Militärärzte, werden des öfteren Gelegenheit haben festzustellen, in welch trauriger Verfassung die Stümpfe vor Jahrzehnten Amputierter sich befinden und in welch beklagenswerten Zustand sie ihre Träger versetzt haben.

Die beste Gebrauchsfähigkeit gewährleistet dauernd der tragfähige Stumpf, d. h. derjenige, dessen Grundfläche beim Stehen und Gehen den Druck der ganzen Körperlast aushalten kann, ohne daß der Kranke Schmerzen empfindet und ohne daß sich die Haut dabei durchscheuert, wie z. B. der Pirogoffsche Stumpf. Die großen Vorteile dieser gegenüber den nicht tragfähigen Stümpfen sind: Das Ausbleiben der Atrophie der Knochen und der Haut samt aller verhängnisvollen Folgen derselben; der geschicktere, sichere Gang und die einfache, leichte, billige Prothese.

Ein nicht tragfähiger Stumpf hingegen ist ein solcher, dessen Grundfläche als Steh- und Gehfläche wegen der großen Empfindlichkeit des Knochenendes und der Dünne der bedeckenden Haut nicht zu gebrauchen ist.

Um dem Amputierten eine Fortbewegung ohne Krücke zu ermöglichen, amputierte man früher den Unterschenkel meist am Orte der Wahl, d. h. unterhalb des Kniegelenks, und schnallte dann bei

rechtwinklig gebeugtem Kniegelenke eine Kniestelze am Oberschenkel fest, so daß die äußerst widerstandsfähige und druckgewohnte Vorderfläche des Knies die Körperlast zu tragen hatte, hingegen der empfindliche Amputationsstumpf nach hinten frei aus der Stelzvorrichtung herausragte. Bier[1]) schreibt noch 1892 in der deutschen Zeitschrift für Chirurgie, daß Esmarch bei der arbeitenden Klasse alle Unterschenkelamputationen am Orte der Wahl ausführe, selbst wenn die Art der Erkrankung eine viel tiefere Absetzung gestatte. Da aber diese Art der Unterschenkelamputation dem Prinzipe widersprach, soviel wie möglich von dem verletzten Gliede zu erhalten, und da sie außerdem die Beweglichkeit im Kniegelenk opferte, wodurch der Gang etwas Unbeholfenes bekommt, verwendete man später für den nicht tragfähigen Stumpf die indirekte Unterstützung. Man verlegte unter Verwendung sorgfältig angepaßter künstlicher Glieder die Unterstützung weder auf das rechtwinklig gebeugte Knie, noch auf das empfindliche Stumpfende, sondern bei sehr langen Stümpfen an die Zirkumferenz des Unterschenkels, sonst an die Kondylen der Tibia und vor allem hoch hinauf an den Sitzbeinknorren, während das Stumpfende frei in der Hülse der Prothese hing. Doch selbst diese technisch außerordentlich vervollkommneten Prothesen vermögen den tragfähigen Stumpf nicht entbehrlich zu machen; denn diese indirekte Unterstützung, die sich bei den nicht tragfähigen Stümpfen nötig macht, hat folgende Nachteile:

Das künstliche Glied ist kostspielig und erfordert häufige Reparaturen durch sachverständige Bandagisten. Der Amputierte bleibt also lebenslänglich abhängig vom geschulten Bandagisten. Das künstliche Glied ist schwer. Die unnatürlicher Reibung ausgesetzte Haut an den höheren Stellen des Stumpfes, an denen das Aufstützen statthat, wird leicht entzündlich gereizt bezw. wundgedrückt. Die Hautperspiration wird bei Verwendung der Stumpfzirkumferenz als Stütze völlig behindert. Das künstliche Glied ruft infolge der unnatürlichen Stützpunkte einen unsicheren und hinkenden Gang hervor; denn bei jedem Aufsetzen des künstlichen Beines muß sich der durch das Hinabsinken der schweren Prothese gelockerte Stumpf erst wieder tiefer in die Polster hineindrücken, ehe er seinen festen Halt gewinnt.

Endlich verfällt bei allen nicht tragfähigen Stümpfen der Endteil des Stumpfes zunehmend der Inaktivitätsatrophie. Es tritt allmählich

---

1) Bier, Über plastische Bildung eines künstlichen Fußes aus der mit ihren Weichteilen bedeckten Tibia nach tiefen Unterschenkelamputationen. Deutsche Zeitschr. f. Chirurgie. 34. Bd. 1892.

die gefürchtete Konizität mit allen ihren bekannten Nachteilen ein: Infolge Schwundes der Muskeln und Atrophie des Knochenendes spitzt sich der Stumpf mehr und mehr zu. Die bedeckende Haut wird infolge der schlechten Ernährung immer dünner, schilfert ab, erhält eine livide Farbe und fühlt sich kühl an. Der Stumpf wird immer empfindlicher und schonungsbedürftiger.

Schon daß Chirurgen, wie Esmarch, so lange nur durch Amputation am Orte der Wahl Tragfähigkeit zu erzielen war, auf die langen Stümpfe ganz verzichteten, spricht sehr für die Vorzüge tragfähiger Stümpfe.

Außer den Stümpfen nach Amputation am Orte der Wahl waren von jeher tragfähig [1]):

1. Alle Exartikulationsstümpfe der unteren Extremität (im Tibiotarsal-, Knie- und Hüftgelenk), wo die glatte Knorpelfläche des betreffenden Gelenkes unter der Haut liegt.

2. Die Epiphysenstümpfe, an der Unterschenkelepiphyse nach Syme und an der Oberschenkelepiphyse nach Carden-Beckmann (Amputatio femoris intracondylica), wo das dichte Spongiosagebälk die Sägefläche erfüllt.

3. Der Pirogoffsche Stumpf (Amputatio tibio-calcanea osteoplastica), wo die wundgemachte Tibiafläche mit der wundgemachten Fläche des Calcaneus bedeckt wird.

4. Der Grittische Stumpf (Amputatio supracondylica osteoplastica), wo die wundgemachte Femurfläche mit der angefrischten Patella gedeckt wird.

5. Der Ssabanejeffsche Stumpf (Amputatio intracondylica osteoplastica), wo die wundgemachte Femurepiphyse mit einem abgesägten Stücke der vorderen Tibiafläche gedeckt wird.

Anders, als wie bei diesen sämtlich im Bereiche der Epiphyse gelegenen Stümpfen, verhält sich die Sachlage bei den Stümpfen im Gebiete der Diaphyse (im Schaftteile der langen Röhrenknochen), wo auf der Sägefläche ein kompakter Knochenring mit zentraler Markhöhle zutage liegt. Schon lange hat man versucht, auch im Gebiete der Diaphyse tragfähige Stümpfe zu erzielen.

Man überdeckte ohne Erfolg den Knochenstumpf mit möglichst dickem Hautmuskellappen, da man der Ansicht war, daß die scharfe Kante der Knochensägefläche in die Weichteile einschnitte und auf diese Weise die Tragfähigkeit unmöglich mache.

---

1) Hildebrandt, Über Amputationsstümpfe. Deutsche Zeitschr. f. Chirurgie. 51. Bd. 1899.

Marcellin Duval[1]) und Laborie verwendeten bei tiefen Unterschenkelamputationen durch zwei ganz ähnliche Verfahren die möglichst tief abgelöste Achillessehne mit zur Deckung des Knochenstumpfes. Bei der Beschreibung der Technik heißt es: Premier temps. — Incision cutanée dont l'ensemble représente une ellipse obliquement dirigée de haut en bas et d'avant en arrière. Deuxième temps. — Section du tendon d'Achille á son insertion, ou aussi bas que possible en rasant le calcanéum. Bei der Beschreibung des von ihm nach diesen Angaben operierten Falles schreibt Caradec: La cicatrice est ferme et solide. Les os sont parfaitement recouverts et protégés par la présence du tendon d'Achille; ce qui permet d'exercer une forte pression sur le moignon sans causer la moindre douleur. Trotzdem erhielt die Kranke eine Prothese mit in der Hauptsache indirekter Unterstützung (am Sitzbeinknorren): Appareil du système Martin prenant leur point d'appui au bassin et surtout á l'ischion.

Andere bildeten ganz ohne Erfolg eine Periostmanschette, die sie in Zusammenhang mit den Weichteilen ließen und verpflanzten diese auf die Sägefläche des Stumpfes, um einen besseren Abschluß der eröffneten Markhöhle zu erzeugen.

Kummer[2]) und Ollier[3]) bedeckten den Stumpf im untersten Diaphysenteile des Unterschenkels mit der derben, druckgewohnten Haut der Fußsohle. Während das Muskelpolster im ersterwähnten Versuche infolge Atrophie der Muskelfasern alsbald schwand, wurde dieses druckgewohnte und an sich dicke Unterhautzellgewebe durch den anhaltenden Druck nur noch derber und fester. Auf diese Weise ist es den genannten Autoren in diesem vereinzelten Falle tatsächlich gelungen, einen tragfähigen Diaphysenstumpf zu erhalten.

Aber erst Bier[4]) ist es geglückt, allmählich eine Methode aus-

---

1) Caradec, Considérations sur quelques procédés relatifs à l'amputation. sus-malléolaire et à l'amputation de la jambe au lieu dit d'élection. Paris 1877.

2) Kummer, Über die Bildung eines Fersenlappens zur Erzielung eines direkt aufstützbaren Stumpfes bei supramalleolärer Amputation des Unterschenkels Korrespondenzbl. f. Schweizer Ärzte. 24. Bd. 1894.

3) Ollier, Des amputations du pied à lambeau talonnier doublé du périoste calcanéen. Rev. de chir. 1891. V. Hirsch. 1891.

4) Bier, Über plastische Bildung eines künstlichen Fußes aus der mit ihren Weichteilen bedeckten Tibia nach tiefen Unterschenkelamputationen. Deutsche Zeitschr. f. Chirurgie. 34. Bd. 1892.

Derselbe, Über Bildung tragfähiger Stümpfe nach Unterschenkelamputationen. Zentralbl. f. Chirurgie. 1893.

Derselbe, Operationstechnik für tragfähige Amputationsstümpfe. Zentralbl. f. Chirurgie. 1897.

zuarbeiten, die mit ziemlicher Sicherheit einen tragfähigen Stumpf in jedem Teile der Unterschenkeldiaphyse liefert. 1891 begann er in der Annahme, daß tragfähige Stümpfe nur denkbar seien, wenn man Knochen in natürlicher Verbindung mit druckgewohnter Haut auf die Amputationsfläche aufsetze (wie beim Pirogoff), bezw. wenn der gebildete Stumpf eine große Breite aufwiese (wie bei den Exartikulationen) seine Versuche zunächst mit der Bildung eines künstlichen Fußes.

Nach gemachter Amputation wird in einer zweiten Sitzung etwas oberhalb der Amputationsstelle ein Keil (abcd) in den Weichteilen der Vorderfläche des Unterschenkels ausgeschnitten. Dann werden auch Tibia und Fibula zuerst in der Ebene ab, dann in der Ebene cd durchsägt, und der aus Knochen, Muskeln und Haut bestehende Keil wird entfernt. Die Umstellung des losen Stückes und die Form des

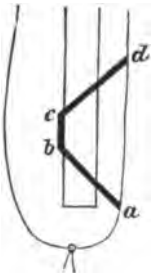

Fig. 1.

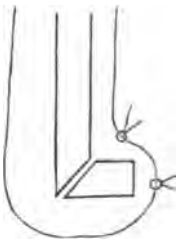

Fig. 2.

Fußes geht aus Fig. 2 hervor. Ohne weiteres leuchtet ein, daß Bier hierdurch ein Analogon der Amputation des Unterschenkels am Orte der Wahl hat erzielen wollen. Bei dieser Methode läßt sich die Prothese sehr gut anbringen und ist sehr einfach herzustellen. Aber der Stumpf wird beträchtlich verkürzt, so daß die Methode nur bei tiefen Unterschenkelamputationen anwendbar ist, und es ist erst die gewöhnliche Amputation und dann ein zweiter großer Eingriff (die Knochenplastik) nötig. Zudem ergab sich, daß eine große Unterstützungsfläche auch nicht wesentlich tragfähiger ist als eine kleine. Daß aber bereits dieser erste Versuch Biers ganz ausgezeichnete Resultate zu liefern imstande ist, beweist der von Ritschl[1]) mitgeteilte Fall von doppelseitiger tiefer Unterschenkelamputation mit plastischer Fuß-

1) Ritschl, Ein Fall von doppelseitiger tiefer Unterschenkelamputation mit plastischer Fußbildung nach Bier. Beiträge z. klin. Chirurgie. 13. Bd. 2. Heft. 1895.

bildung. Der betreffende Kranke lief wie nach doppelseitigem Pirogoff auf beiden Stümpfen direkt. Um bei kürzeren Stümpfen die Verkürzung durch die Plastik nicht zu groß werden zu lassen, führte Bier in diesen Fällen den Keilausschnitt hart am Knochenamputationsende aus und bedeckte so das wundgemachte Knochenende mit einem gleichgroßen Knochenstück, das in natürlicher Verbindung mit Periost und Weichteilen geblieben ist. Bei dieser Methode ist der Stumpf nicht länger und breiter als ein gewöhnlicher Amputationsstumpf. Es handelt sich hier um ein Analogon der Pirogoffschen, Grittischen oder Ssabanejeffschen Operation.

Sämtliche weitere Verbesserungen der Methode fußen auf dem Grundgedanken von Bier[1]), daß es zur Erzielung eines tragfähigen Stumpfes genügt, die Markhöhle durch einen in normaler Verbindung mit dem Periost befindlichen Knochendeckel abzuschließen und so eine Wundfläche an der Markhöhle und die Bildung eines zackigen Kallus und später eines zu spitzen, mit der Hautnarbe verwachsenen Knochenstumpfes zu verhüten. Die von Gleich und unabhängig davon von Bier selbst angewandte Modifikation des ursprünglichen Verfahrens, die geöffnete Markhöhle mit einem Periostknochenlappen zu decken, hat die besten Erfolge erzielt. Während Gleich[2]) sowohl wie Bier einen Knochenperiostlappen verwenden, der nicht mit den umgebenden Weichteilen in Verbindung gelassen ist, empfiehlt Storp[3]) bei sonst ganz analogem Verfahren, einen Hautperiostknochenlappen zu bilden, d. h. auch die Verbindung von Haut und Periost des Lappens zu erhalten. Doch hat Bier durch Fälle, in denen es unbeabsichtigterweise zu einer teilweisen Loslösung des Knochendeckels vom Periost gekommen ist, den Beweis erbracht, daß selbst die intakte Verbindung von Periost und Knochen nicht unbedingt erforderlich ist. Ja, es ist Bier sogar gelungen, ein ganz loses, transplantiertes Knochenstück auf den Stumpf aufzuheilen. Die von Gleich angewandte Modifikation des Bierschen Verfahrens ist an der Königsberger Klinik unter v. Eiselsberg zum Normalverfahren bei Unterschenkelamputationen gemacht worden, und wird seit dem Jahre 1898 unter den typischen Operationen im Operationskurs und Fortbildungskurs für Militärärzte daselbst gelehrt. Die in Königsberg angewandte

1) Bier, Weitere Mitteilungen über tragfähige Amputationsstümpfe im Bereiche der Diaphysen. Verhandlungen der deutschen Gesellschaft f. Chirurgie. 1895

2) Gleich, Beitrag zur Bildung tragfähiger Amputationsstümpfe nach Bier. Wiener klin. Wochenschr. 1894. Nr. 30.

3) Storp, Über osteoplastische Unterschenkelamputationen und deren Technik. Deutsche Zeitschr. f. Chirurgie. 48. Bd. 1898.

Technik lasse ich genau nach den Angaben Bunges[1]) folgen, damit der Vergleich zwischen den technischen Schwierigkeiten dieser und der neuen Methode mit Sehnenplastik bequem gezogen werden kann.

Esmarchsche Blutleere. Bildung eines vorderen inneren Hautlappens, dessen Basis an der Stelle des abzusetzenden Knochens liegt und die Hälfte des Unterschenkels umfaßt. Seine Länge entspricht dem Durchmesser an der Stelle der Absetzung, seine Mitte fällt gerade auf die Innenfläche der Tibia. Der Lappen wird ohne Periostverletzung nach oben geschlagen. Das Periost wird an der der Lappenspitze entsprechenden Stelle quer durchschnitten und etwas nach oben und unten geschoben. Ebenso wird dasselbe 2 mm von den Kanten der Tibia entfernt der Länge nach eingeschnitten. Diese Schnitte markieren die Grenzen des auszusägenden Periostknochenlappens. An der unteren Umrandung des so markierten Periostknochenlappens wird ein kleiner Keil aus der Tibia mit der Basis nach vorn ausgesägt, um die Säge besser einsetzen zu können. Das Sägeblatt wird horizontal gestellt, und von dieser Lücke aus parallel der vorderen Tibiafläche eine 2—4 mm dicke Lamelle der Kortikalis in den den seitlichen Einschnitten am Periost folgenden Linien ausgesägt. Abhebeln des Periostknochenlappens mit dem Elevatorium, bis er an der Basis einbricht. Um den Deckel ohne Spannung umklappen zu können, muß ein 2 cm langer Periosstiel geschaffen werden durch Verlängern der zweiseitlichen Periostschnitte und Ablösen des Periosts von der Tibiavorderfläche. Nach Durchtrennung der Weichteile mit hinterem Halbzirkelschnitt setzt man dann 2 cm oberhalb der Umklappungsstelle des Deckels ab. Bei alleiniger Deckung der Tibia empfiehlt es sich, die Fibula einige Zentimeter höher abzusetzen. Der aufgeklappte Deckel wird mit vier feinen Seidennähten, die das Periost des Deckels und des Tibiastumpfes sowie die umgebende Muskulatur fassen, auf der Tibiasägefläche fixiert. Der Hautlappen wird über die Wundfläche geschlagen, und die Wundränder werden durch die Naht vereinigt.

Dieses Verfahren verspricht nach den seither gemachten Erfahrungen auch bei nicht absolut aseptischem Verlaufe unter Umständen Erfolg, wenngleich bei länger dauernder Eiterung die Gefahr der Nekrose des Knochendeckels eine große ist. Das Verfahren ist in jeder Höhe des Unterschenkels anwendbar. Nach Storp erscheint das Verfahren indiziert bei Unterschenkelamputation infolge von Ver-

1) Bunge, Zur Technik und Kasuistik der osteoplastischen Unterschenkelamputation nach Bier. Deutsche med. Wochenschr. 25. Bd. 1899. Nr. 22.

letzungen, Erfrierung, Tumoren, Tuberkulose, Phlegmonen. Bei Gangraena senilis und Gangrän nach Endarteritis obliterans hingegen solle man wegen der an sich schlechten Ernährungsverhältnisse in der betreffenden Extremität der alten Amputationsmethode mit Zirkelschnitt den Vorzug geben, denn es kommt in diesen Fällen nur auf möglichst sichere Ernährungsverhältnisse an, und diese sind eher garantiert bei zwei kurzen als bei einem langen Lappen. Zudem wird bei Gangraena senilis meist oberhalb des Knies amputiert werden.

Bruns[1]) gab im Jahre 1893 als sogenannte subperiostale Amputation ein neues Verfahren an. Dasselbe bezweckte lediglich die nach Unterschenkelamputation so häufige Lappengangrän (nach Bruns tritt selbst in unkomplizierten Fällen etwa bei einem Dritteil aller Unterschenkelamputationen Lappengangrän ein) zu vermeiden. Zu diesem Zwecke verzichtete Bruns ganz auf die Bildung von Hautlappen und wählte den einzeitigen Zirkelschnitt, der den denkbar sichersten Schutz gegen Hautgangrän bietet. Dazu wendete er noch eine subperiostale Aushülsung der beiden Knochenenden an, so daß alle Weichteile des Stumpfendes von der Haut bis einschließlich des Periosts in ihrem ungestörten Zusammenhang gelassen werden. Hahn[2]) referierte im Jahre 1898 über 81 nach dieser subperiostalen Methode ausgeführte Amputationen, rühmt dabei die leichte Ausführbarkeit der Operation, rühmt, daß die Methode möglichst einfache Wundverhältnisse schafft und stellt fest, daß in keinem einzigen Falle Lappengangrän eingetreten ist, und daß die Stümpfe bei einer 1—2 Jahre nach der Operation angestellten Nachuntersuchung gute Resultate ergaben, d. h. schön geformt, rund, mit gutem Weichteilpolster versehen waren, und daß die Narbe nirgends verwachsen war. Ausdrücklich erwähnt er, daß in einem Falle das Resultat ein überraschend gutes war, insofern der Amputierte direkt mit dem Stumpfe auftreten konnte.

Mithin wird Lappengangrän augenscheinlich durch diese Methode in ausgezeichneter Weise vermieden, aber auf den Vorzug, tragfähige Stümpfe zu ergeben, kann die Methode keinen Anspruch machen, mit der Bierschen Methode also gar nicht in Wettstreit treten. Und was die Form der Stümpfe anbetrifft, so ist es sehr fraglich, ob nach weiteren 2—4 Jahren die schöne runde Form noch anzutreffen ist. Bedingt ist sie ja in der Hauptsache durch das reichliche Muskelpolster. Erfahrungs-

1) Bruns, Ein neues Verfahren der Amputation des Unterschenkels (subperiostale Amputation). Beiträge z. klin. Chirurgie. 10. Bd. 1893.

2) Hahn, Über die Resultate der nach dem Brunsschen subperiostalen Verfahren ausgeführten Unterschenkelamputationen. Beiträge z. klin. Chirurgie. 22. Bd. 1898.

gemäß atrophiert aber die zu vollkommener Untätigkeit verurteilte Muskulatur eines jeden Stumpfes, insoweit sie sich an dem fortgenommenen peripheren Gliedabschnitte ansetzte.

Aus den Jahren 1899 und 1901 endlich liegen noch zwei hochinteressante Arbeiten vor, welche beweisen, daß ausnahmsweise auch ohne die osteoplastische Methode lediglich durch eine zielbewußte Nachbehandlung in ganz besonders geeigneten Fällen tragfähige Stümpfe zu erzielen sind.

So berichtet Hirsch[1]) 1899 über drei Fälle aus dem Kölner Bürgerhospital, bei denen allen der Knochen im Schaftteile glatt durchsägt und mit einfachem Hautlappen gedeckt worden ist. Es sind kräftige, jüngere Leute (21 bezw. 26 jährig, Tagelöhner bezw. Kutscher), die sämtlich infolge Traumas der Amputation sich unterziehen mußten. In einem Falle handelte es sich um Vorderarmamputation mit ganz widerstandsfähigem Stumpf, in den beiden andern Fällen um Unterschenkelamputationen. Die Nachbehandlung bestand in Massage, warmen Bädern, Tret- und Freiübungen.

Stabsarzt Goßner[2]) berichtete 1901 über einen Fall von Tragfähigkeit sogar beider Unterschenkelstümpfe nach Reamputation ohne Osteoplastik. Auch hier handelte es sich um einen kräftigen jungen Mann (Kürassier). Es mußten wegen Frostgangräns beide Füße amputiert werden. Es wurde erst die osteoplastische Methode Biers angewandt. Da aber noch im kranken Gewebe operiert worden war, machten sich schließlich beiderseits Reamputationen nötig. Dieselben wurden ohne Osteoplastik in der hergebrachten Weise ausgeführt. Die Nachbehandlung bestand auch hier in Massage, warmen Bädern und Tretübungen. Goßner betont, daß die osteoplastische Methode Biers noch immer die sicherste zur Erzielung tragfähiger Stümpfe sei. Wenn sie aber fehlschlüge, dürfe es nicht unversucht bleiben, doch noch Tragfähigkeit zu erzielen lediglich durch eine zielbewußt geleitete Nachbehandlung.

Durch ihre unbestritten einwandsfreien Erfolge hat sich die Biersche Osteoplastik, wie gesagt, allgemeines Bürgerrecht erworben. Sie ist zur typischen Operation geworden und wird schulgemäß gelehrt. Es könnte deshalb überflüssig erscheinen, überhaupt weitere Versuche zu machen, noch auf andere Weise sicher tragfähige Stümpfe zu erzielen. Jedoch hat auch die Biersche Osteoplastik ihre nicht abzu-

1) Hirsch, Erzielung tragfähiger Stümpfe durch Nachbehandlung. Deutsche med. Wochenschr. 1899. Nr. 47.

2) Goßner, Ein Fall von Tragfähigkeit beider Unterschenkelstümpfe nach Reamputation ohne Osteoplastik. Münchner med. Wochenschr. 1901. Nr. 3.

leugnenden Nachteile, die das Streben, noch auf einfachere Weise zu dem gleichen Resultate zu gelangen, durchaus gerechtfertigt erscheinen lassen.

Die Biersche Osteoplastik opfert ein Stück der Länge des Stumpfes. Sie erfordert eine gewisse Vorübung; deshalb wird sie eben extra gelehrt. Sie erfordert mehr Zeit als eine gewöhnliche Amputation, verlängert also die Dauer der Narkose und vermehrt die Chancen einer Wundinfektion. Sie schafft keine sehr einfachen Wundverhältnisse.

Auf direkte Anregung des Herrn Privatdozent Dr. Wilms[1]) habe ich im Jahre 1902 an der Leipziger chirurgischen Universitätsklinik, ohne daß wir beide damals eine Ahnung davon hatten, daß schon Marcellin Duval vor bald 30 Jahren eine ähnliche Sehnenplastik vorgeschlagen hatte, bei vier Fällen von Unterschenkelamputation an Stelle der Bierschen Osteoplastik ein neues Verfahren angewandt, welches man nach genauer Durchsicht der einschlägigen Literatur ansehen kann als eine Kombination des von Laborie und M. Duval angegebenen, aber nicht bekannt gewordenen Verfahrens (Verwendung der möglichst tief abgelösten Achillessehne zur Deckung des Knochenstumpfes) mit der ausgezeichneten und zielbewußten Nachbehandlungsmethode von Hirsch. Beides zusammen erst scheint mir den erstrebten Erfolg sicher zu gewährleisten.

Es handelt sich in allen 4 Fällen um Unterschenkelamputationen in dessen unterer Hälfte. Die Technik ist folgende:

Bildung der Hautlappen je nach der verfügbaren, nicht gequetschten Haut (also in 3 Fällen Bildung eines kleineren vorderen und größeren hinteren Lappens, im 2. Falle eines kleineren äußeren und größeren inneren Lappens) und Emporschlagen derselben. Loslösen der Achillessehne so tief unten wie das bei der betreffenden Verletzung möglich ist und Emporschlagen derselben wie der Hautlappen. Zirkuläres Durchtrennen sämtlicher übrigen Weichteile an der Basis der emporgeschlagenen Haut- und Sehnenlappen bis auf die Knochen. Anwendung des Zwischenknochenmessers. Queres Durchsägen der beiden Unterschenkelknochen in der gleichen Höhe. Exakte Blutstillung. Überklappen der Achillessehne über die Tibiasägefläche und sorgfältige Fixation des Sehnenlappens in dieser Lage durch 3—6 Catgutnähte am Periost der Tibiavorderfläche und an der angrenzenden Streckmuskulatur bezw. den Stümpfen der Strecksehnen.

---

1) Wilms, Tragfähiger Amputationsstumpf, Bedeckung mit der Achillessehne. Zentralbl. f. Chirurgie. 1902. Nr. 27.

Hautnaht mit Drainage an den beiden Wundwinkeln. Aseptischer, leicht komprimierender Verband. Hochlagerung des Stumpfes. Auflegen eines Sandsacks.

Der betreffende Unterschenkel wurde in allen Fällen etwas unterhalb der Kniekehle in einem gut gepolsterten Beinhalter festgeschnallt. Dadurch hat man den Vorteil, diejenige Hilfskraft zu ersparen, die während der ganzen Dauer der Amputation die körperlich weitaus anstrengendste Tätigkeit entfalten muß, und den Stumpf in der gewünschten, erhöhten Lage möglichst ruhig liegen zu haben.

Das Verfahren unterscheidet sich also von dem althergebrachten, einfachsten Amputationsverfahren lediglich dadurch, daß die Achillessehne unten losgetrennt und emporgeschlagen wird statt samt den übrigen Weichteilen beim Zirkelschnitt mit durchschnitten zu werden. Statt von einer Erschwerung der Ausführung gegenüber der gewöhnlichen Gliedabsetzung kann man mit mehr Recht von einer nicht zu unterschätzenden Vereinfachung sprechen, weil das sonst wohl stets nötige Abschrägen der vorderen scharfen Tibiakante, das dem Anfänger im Operationskurs gewöhnlich mehr Schwierigkeiten macht, als die quere Durchsägung beider Knochen, in allen unseren Fällen unterblieben ist, ohne daß es eben wegen der besseren Unterfütterung der Haut zu einer Usur derselben an der gefährdeten Stelle gekommen ist. Das Instrumentarium, das bei der Bierschen Osteoplastik um ein Elevatorium zum Abhebeln des Periostknochenlappens und meist auch um eine zweite feinere Säge zum Lossägen des Periostknochenlappens vermehrt ist, ist bei unserer Methode nicht verändert.

Mithin kann diese Sehnenplastik selbst unter den ungünstigsten Verhältnissen ebenso leicht wie die einfachste Amputation ausgeführt werden.

In einem Falle (3. Fall), bei dem doppelseitig amputiert werden mußte, wurde auf der rechten Seite in analoger Weise die Sehne des Musculus rectus femoris auf den Stumpf des Femur geklappt und am Periost der Femurrückseite durch einige Catgutnähte befestigt. Dieses Experiment ist leider mißglückt infolge von Loslösung und Retraktion der Sehne schon in den ersten Tagen nach der Operation. Ich lasse es dahingestellt, ob ich die Fixation nicht sorgfältig genug ausgeführt hatte, oder ob das Zurückschlüpfen der Sehne bei dem sehr muskulösen und in der ersten Zeit außerordentlich unruhigen Kranken durch häufige krampfartige Muskelkontraktionen herbeigeführt worden ist. Jedenfalls scheint es doch geboten, die Fixation der betreffenden Sehne so sorgfältig wie nur möglich auszuführen und für möglichste Ruhe des Kranken in den ersten Tagen nach der Operation Sorge zu tragen.

Betreffs des Fibulastumpfes ist noch zu bemerken, daß es nach den bisherigen Erfahrungen am sichersten ist, die Fibula, die nicht mit Sehnengewebe gedeckt wird, und in den einzelnen Fällen im weiteren Verlaufe ein ganz verschiedenes Verhalten bot, 2 cm höher als die Tibia abzutragen. Im 2. und 3. Falle freilich ist sie genau so unempfindlich wie die Tibia. Im 2. Falle stützt sich der Kranke sogar mit auf sie. Dagegen hat sich im 4. Falle wegen großer isolierter Empfindlichkeit des ungedeckten Fibulastumpfes bereits nachträglich die Kürzung desselben nötig gemacht und im 1. Falle ist sie aus dem gleichen Grunde für die nächste Zeit in Aussicht genommen.

Was endlich die Hautlappenbildung anbelangt, so ist schon gesagt, daß je nach der noch vorhandenen und noch gut ernährten Haut verfahren worden ist, ohne ängstliche Sorge, daß die Narbe nur ja nicht auf die Grundfläche des Stumpfes zu liegen komme und auch ohne besondere Rücksichtnahme darauf, daß bereits druckgewohnte Haut auf die Stumpfbasis zu liegen komme. Wenn es, ohne deshalb den Stumpf kürzen zu müssen, ausführbar ist, die Narbe so zu legen, daß die Stumpfbasis vermieden wird, so ist dies natürlich sehr wünschenswert. Daß aber auch in dem 3. Falle, wo die Narbe gerade auf die Stützfläche der Tibia zu liegen kam und außerdem noch eine partielle Lappengangrän eintrat, volle Tragfähigkeit und eine ganz mobile und unempfindliche Narbe erzielt wurde, spricht außerordentlich für die Güte der Methode. Das zwischen Knochen und Haut gelagerte Sehnengewebe macht eben das gefürchtete Verwachsen der Narbe mit dem Knochen, was die Empfindlichkeit vieler Narben bedingt, ganz unmöglich. Daß ferner jede, auch die zarteste Haut durch sachgemäße Übung sich schließlich so weit kräftigen läßt, um als Sohlenhaut verwendet zu werden, scheint mir schon daraus hervorzugehen, daß Klumpfüßige häufig sogar auf der zarten Haut des Fußrückens gehen.

In allen Fällen wurde sofort nach beendeter Heilung der Operationswunde mit einer energischen Nachbehandlung begonnen. Der 1. und 2. Fall heilten rasch in 8 Tagen per primam intentionem. Beim 3. und 4. Falle aber verzögerte sich die Heilung wegen partieller Lappengangrän über einen Monat. Die Nachbehandlung bestand in folgenden Maßnahmen:

Massage des Stumpfes mit Olivenöl und warme Bäder; danach trockener Verband.

Täglich stärker werdendes Schlagen mit der flachen Hand gegen den Stumpf sowie passive Bewegungen im Kniegelenk.

Tretübungen des Kranken mit dem verbundenen Stumpf gegen

eine in das Bett gesetzte Fußbank sowie aktive Bewegungen im Kniegelenk.

Auf diese Weise gelang es in allen Fällen, die Narbe zu lockern, die Haut für ihre spätere Funktion als Sohlenhaut gut vorzubereiten, das Stumpfende gegen stärkere Stöße unempfindlich zu machen und zu starkem Anstemmen zu befähigen, die Muskulatur zu kräftigen und die Zuversicht des Kranken wesentlich zu heben. Später mußten die Kranken auf weicher Unterlage Stehübungen mit beiden, dann einem Bein (dem Stumpf) machen. Endlich erhielten sie ganz einfache, von mir selbst verfertigte, vorläufige Prothesen, mit denen sie alle 3 Stunden ihre Geh- und Stehübungen ausführten, um sich alsdann wieder mit hochgelagertem Stumpfe ins Bett zu legen. Die Prothese konstruierte ich ganz einfach in der Weise, daß ich eine zur Aufnahme des Stumpfes bestimmte Hülse aus steifem Leder auf einem Holzzylinder festnagelte. Statt der Lederhülse können auch über Trikotschlauch gearbeitete Gips- oder Celluloidkapseln auf der Holzstelze befestigt werden. Die Höhe des Holzzylinders variierte je nach der Länge des Stumpfes. Auf den Holzzylinder kam als Einlage eine doppelte Schicht Filz zu liegen. Ich sorgte dafür, daß der Kranke tatsächlich nur auf dieser Filzunterlage einen Stützpunkt fand und nicht auch an den Seiten der Hülse.

Bei kürzeren Stümpfen wurde ein Abgleiten der Prothese verhindert durch Anbringung einer Schnürvorrichtung an der Vorderseite der Lederhülse oder durch Umwickeln der Hülse, des Knies und eines Teils des Oberschenkels mit Flanellbinden oder endlich durch Annähen zweier seitlicher Bänder an die Hülse, die an einem Gurt befestigt wurden, der den Oberschenkel dicht oberhalb des Knies umschloß. Später wurden dann durch den Bandagisten die endgültigen Prothesen verfertigt, ebenfalls derart, daß sie allein das Stumpfende und nicht auch die Seitenteile des Stumpfes stützen. Sie bestehen aus einem Ledergurt um den Oberschenkel in dessen unterstem Drittel, aus zwei am Kniegelenk mit Scharnieren versehenen Eisenschienen und einer festen Hülse mit Filzeinlage, die in den künstlichen Fuß ausläuft. Die Prothesen wiegen durchschnittlich 4 Pfund.

Die 4 zuerst mit Sehnenplastik operierten Fälle sind die folgenden:

1. Fall. A. D., 15jährig, Buchdruckerlehrling aus Leipzig, wurde im April 1902 wegen Zermalmung des linken Fußes und gleichzeitigen Knöchelbruchs durch die Schnellpreßmaschine im unteren Drittel des Unterschenkels mit Sehnenplastik amputiert. Die Operationswunde heilte per primam intentionem, und der Kranke wurde nach 8 Wochen mit trag-

fähigem Stumpfe entlassen. Die Nachuntersuchung nach 1 1/2 Jahr ergab folgendes: Der Stumpf von der Kniegelenksspalte an gemessen, hat eine Länge von 32 cm, während rechterseits die Entfernung von der Kniegelenksspalte bis zur Sohle 42 cm beträgt. Die größten Wadenumfänge differieren um 7 cm. Die Narbe verläuft vorn quer, 1/2 cm oberhalb der Stumpfbasis, ist 9 cm lang, 1/2 cm breit, ist frei auf der Unterlage verschieblich, ganz unempfindlich.

Man fühlt im Gegensatz zu dem deutlich durchfühlbaren ungedeckten Fibulastumpf, daß der Stumpf der Tibia mit einer, allerdings nur dünnen Lage einer derbelastischen Masse überdeckt ist. Selbst die kräftigsten Schläge gegen die Tibiafläche werden gut vertragen, während der etwas kürzere Fibulastumpf sehr druckempfindlich ist. Über der Tibiafläche ist eine sehr stark ausgeprägte Hautschwiele zu sehen, als Zeichen dafür, daß sich an dieser Stelle die Stützfläche befindet. Das Knie ist in der Prothese frei beweglich. Wenn der Kranke mit seinem künstlichen Fuße geht, so bemerkt überhaupt nur der aufmerksame Beobachter eine gewisse Unbeholfenheit.

Fig. 3.

Nach zweistündigem Laufen empfindet der Kranke Stechen im Knie. Es wird beabsichtigt, ein 2 cm langes Stück der Fibula noch zu resezieren.

Wie das beigefügte Photogramm (Fig. 3) zeigt, vermag der Kranke auf dem Stumpfbeine allein festzustehen.

Auf dem beigefügten Skiagramm (Fig. 4) erscheint die Basis der Tibia ganz glatt. Nur dicht neben der Fibula ist ein kleiner zackiger Fortsatz zu bemerken. Es erscheint mir sehr wahrscheinlich, daß dieser und nicht die Fibula am empfindlichsten ist und deshalb mit entfernt werden muß.

2. Fall. R. W., 14jährig, Handelsschüler aus Leipzig wurde im Oktober 1902 wegen einer Überfahrung des linken Fußes durch den elektrischen Straßenbahnwagen im unteren Drittel des Unterschenkels mit Sehnenplastik amputiert. Die Operationswunde heilte per primam intentionem. Der Kranke wurde nach 7 Wochen mit tragfähigem Stumpfe entlassen. Die Nachuntersuchung nach 1 Jahre ergab:

Die Entfernung von der Kniegelenksspalte bis zum Ende des Stumpfes beträgt 29 cm, während rechterseits die Entfernung von der Kniegelenksspalte bis zur Sohle 43 cm beträgt. Die größten Wadenumfänge differieren um 8 cm. Die Narbe verläuft außen von der Fibula

am Rande der Stumpfbasis von vorn nach hinten, ist 6 cm lang, ganz frei auf der Unterlage verschieblich, ja samt der ganzen übrigen Haut des Stumpfes von der Unterlage weit abziehbar, ist ganz unempfindlich. Der Fibulastumpf ist etwas länger als der der Tibia. Beide Knochenstümpfe sind absolut unempfindlich auch gegen die stärksten Faustschläge. Der Tibiastumpf ist nur undeutlich durchfühlbar, offenbar noch von Sehnengewebe überlagert. Die Haut ist schwielig verdickt über der ganzen Tibiafläche und ganz zirkumskript auch über dem Fibulastumpfe. Offenbar tritt der Kranke auch mit dem Fibulastumpfe auf. Die Form des Stumpfes ist weder rundlich, wie bei ganz frischen, mit Weichteilen noch gut unterfütterten Stümpfen, noch auch conisch, wie bei alten, nicht tragfähigen Stümpfen, sondern ausgesprochen platt an der Basis. Das Knie ist in der Prothese frei beweglich. Der Kranke geht mehrere Stunden ohne alle Beschwerden ohne Stock. Dabei fällt nur eine geringe Steifheit im Fußgelenke auf. Auf dem Skiagramm (Fig. 5) des Stumpfes erscheint die Knochennarbe absolut glatt und eben. Vorsprünge oder spitze Zacken sind nicht vorhanden.



Fig. 4.

3. Fall. Ch. G., 27jährig, Hilfsbremser aus Bößdorf bei Zwenkau wurde im Oktober 1902 wegen Überfahrung beider Beine durch einen Güterwagen in das Stadtkrankenhaus Leipzig eingebracht. Wegen des außerordentlich schweren Shoks wurde erst 30 Stunden nach der Verletzung unter möglichster Blutsparung der rechte Oberschenkel amputiert, d. h. sämtliche Gefäße, auch die größeren Muskeläste wurden vor Lösung der Esmarchschen Konstriktion sorgfältigst aufgesucht, gefaßt und ligiert. Die Sehne des Musculus rectus femoris wurde über den Femurstumpf weg gelagert und am Periost der Femurhinterfläche und an der umgebenden Muskulatur durch Catgutnähte fixiert. Nach zwei weiteren Tagen machte sich noch

die Amputatio cruris sinistri im unteren Drittel des Unterschenkels nötig. Die Achillessehne wurde über die Tibiafläche weg gelagert. Schon beim ersten Verbandwechsel war der Femurstumpf scharfkantig durchzufühlen, woraus hervorgeht, daß die Sehne des Musc. rectus sich gelöst und nach oben zurückgezogen hatte. Die rechtsseitige Amputationswunde heilte per primam intentionem, war und blieb aber schon bei geringem Drucke empfindlich und absolut nicht tragfähig. Die linksseitige Amputationswunde heilte, da eine 1 cm breite Zone des Hautlappens gangränös geworden war, erst nach Monaten per secundam intentionem unter Zuhilfenahme entspannender Heftpflasterstreifen und einiger sekundärer (Entspannungs-)nähte. Die Nachuntersuchung nach 1 Jahre ergab: Die Entfernung von der rechten Spina anterior superior bis zum Ende des Oberschenkelstumpfes beträgt 24 cm, die von der linken Spina anterior superior bis zur Kniegelenksspalte 50 cm; der rechte Oberschenkel ist also um 26 cm verkürzt. Die Entfernung von der linken Kniegelenksspalte bis zum Ende des Unterschenkelstumpfes beträgt 28 cm, während die bis zur Fußsohle 48 cm betragen haben wird. Die Oberschenkelnarbe verläuft an der Rückseite der Basalfläche quer, ist 10 cm lang, unempfindlich, samt den übrigen Weichteilen von der Unterlage leicht abhebbar. Die Form des Stumpfes ist rundlich, doch macht sich bereits eine beginnende Muskelatrophie bemerkbar. Die Haut ist zart, ohne jede Druckschwiele und behaart. Der Knochen ist frei (unbedeckt) durchfühlbar, glatt bis auf einen Vorsprung hinten und schon bei leisem Drucke schmerzhaft.



Fig. 5.

Die Unterschenkelnarbe verläuft auf der Basalfläche des Stumpfes vorn an der Tibiakante in querer Richtung, ist 6 cm lang, 3 cm breit,

unempfindlich und über dem Knochen frei verschieblich. Die Tibiasägefläche ist nur undeutlich wegen des übergelagerten Sehnengewebes durchzufühlen, scheint aber ganz glatt zu sein. Der Fibulastumpf ist $^1/_2$ cm kürzer, glatt und unbedeckt. Beide Stümpfe sind selbst gegen die stärksten Faustschläge ganz unempfindlich. Die Haut ist gänzlich unbehaart und schwielig, wie derbe Sohlenhaut. Die Form des Stumpfes ist wie bei Fall 2. Der Kranke hat nur noch über häufig auftretende Muskelkrämpfe zu klagen, geht aber mit einem Stocke oder (bei festgestelltem Kniescharnier) ganz ohne Stock stundenlang ohne Beschwerden. Er ist die $2^1/_2$ Stunden Wegs von Bösdorf bis Zwenkau zu Fuß gegangen, um sich mir beim Durchmarsch im Manöver daselbst vorzustellen. Das Skiagramm (Fig. 6) läßt erkennen, daß die Knochen des Stumpfes unten glatt und gleichmäßig abgerundet sind, daß Vorsprünge und Zacken absolut fehlen.



Fig. 6.

4. Fall. F. L., 45jährig, Straßenwärter aus Leipzig, wurde im Januar 1903 wegen einer langwierigen Phlegmone cruris et pedis dextri in das Stadtkrankenhaus Leipzig aufgenommen. Trotz ergiebiger, vielfacher Inzisionen kam die Eiterung nicht zum Stillstand. Wegen fortgesetzter Eiterung am Fuß und in der Knöchelgegend, anhaltend hohen Fiebers und zunehmender Entkräftung wurde im März 1893 die Amputatio cruris im unteren Drittel des Unterschenkels mit Sehnenplastik vorgenommen. Die Operationswunde heilte per primam intentionem. Aber hinten außen am Fibulastumpfe verblieb eine außerordentlich empfindliche Druckstelle mit pfennigstückgroßer Hautgangrän. Deswegen wurde 3 Wochen später noch ein 3 cm langes Stück der Fibula entfernt. Die Nachuntersuchung nach $^1/_2$ Jahre ergab: Der Stumpf, von der Kniegelenksspalte an gemessen, hat eine Länge von 30 cm, während linkerseits die Entfernung von der Kniegelenksspalte bis zur Sohle 49 cm beträgt. Die größten Wadenumfänge differieren um 10 cm. Die Operationsnarbe verläuft quer im vorderen Teile der Grundfläche in einer Länge von 6 cm. Die von der Nachoperation herrührende Narbe verläuft an der Außenseite des Stumpfes senkrecht nach oben. Beide sind auf der Unterlage verschieblich und ganz unempfindlich. Die Fibula ist 3 cm kürzer und am unteren Ende etwas druckempfindlich. Die Tibia, noch von einer dünnen Lage Sehnengewebe bedeckt, scheint ganz glatt zu sein, ist auch gegen die stärksten Faustschläge unempfindlich. Die Haut über dem Tibiastumpf ist sohlenähnlich derb. Der Kranke läuft den ganzen Tag ohne Stock, hat keine Beschwerden dabei, kann wie alle

anderen, allein auf dem Stumpfe stehen. Sein Gang ist so wenig auffallend, daß Fremde meist denken, er schone sich nur etwas wegen „Reißens“ im Fuße.

Außer diesen vier Fällen sind im vorigen Jahre an der Leipziger Klinik mit Sehnenplastik erfolgreich behandelt:

1. Eine 70jährige Frau, bei welcher wegen Diabetesgangrän und Anzeichen beginnender allgemeiner Sepsis die Ablatio cruris sich nötig machte.

2. Zwei Kinder, das erste derselben, F. M., 7jährig, Schaffnerssohn aus Volkmarsdorf-Leipzig, wurde im Mai 1903 wegen Überfahrung des rechten Fußes durch die Straßenbahn, handbreit oberhalb des Fußgelenkes amputiert. Die Heilung der Operationswunde erfolgte per primam intentionem bis auf eine talergroße Hautgangrän am äußeren Wundwinkel. Es wurde nach 3 Monaten mit tragfähigem und ganz unempfindlichen Stumpfe entlassen.

3. Zwei Fälle von partieller Fingeramputation sind in der Leipziger chirurgischen Universitäts-Poliklinik durch Herrn Privatdozent Dr. Wilms mit analoger Sehnenplastik behandelt worden, und zwar mit sehr gutem Erfolge, d. h. die Stümpfe sind auf Druck nicht empfindlich. In diesen Fällen ist meines Wissens die besser erhaltene Beugesehne über den Knochenstumpf hinweggeführt und auf der Streckseite, ungefähr $^1/_2$ cm von der Stumpfspitze entfernt, mit der kürzeren Strecksehne durch Naht vereinigt worden.

Die Methode der Sehnenplastik ist anwendbar in allen Fällen von Unterschenkelamputationen, in denen ein nur einige Zentimeter langes Stück der Achillessehne unverletzt im Zusammenhange mit der zugehörigen Muskulatur erhalten ist. Dabei ist es durchaus nicht nötig, daß die Gliedabsetzung dicht oberhalb der Malleolen vorgenommen wird, vielmehr scheint es bei ausgedehnter Zertrümmerung der Unterschenkelvorderfläche und der Unterschenkelknochen, aber erhaltener Achillessehne möglich, auch bei Gliedabsetzung bis zur Mitte des Unterschenkels die Sehne zur Deckung zu verwenden wegen der außerordentlich großen Retraktionsfähigkeit dieser Sehne. Man erinnere sich nur, daß man die Achillessehne beim Pirogoff gern durchschneidet, weil sie sonst durch ihren Zug die knöcherne Vereinigung von Tibia- und Calcaneusfläche zu behindern droht. Analog verhindert mitunter die Sehne des M. rectus femoris beim Gritti das Aufheilen der Patella. Vor allem ist als Beleg für die Retractionsfähigkeit dieser Sehne die stets beträchtliche Diastase der Fragmente nach querer Patellarfraktur heranzuziehen. Mithin scheint mir die Befürchtung, daß ein im Verhältnis zur Kürze des Knochenstumpfes zu langgestielter Sehnenlappen störend wirken könne, unbegründet zu sein. Eher ist zu befürchten, daß bei Gliedabsetzungen dicht oberhalb der Malleolen die übergenähte Sehne durch Muskelzug losgerissen werden möchte (wie im 3. Falle die Rektussehne). Doch neben exaktester

Nahtfixation läßt sich dem vorbeugen durch beiderseitig abwechselnde seitliche Einkerbungen der Sehne.

Professor Rose, Berlin, hat schon im Jahre 1888 in der Deutschen Zeitschrift für Chirurgie, Bd. 27, S. 435 auf Grund mehrerer von ihm operierter Fälle angegeben, daß der Sägeschnitt bei der Symeschen Operation nicht gerade durch die Malleolen zu gehen brauche, sondern drei bis sechs Finger breit höher hinaufgelegt werden könnte. Der Hautüberschuß gleiche sich bei diesem „verlängerten Syme" durch Elastizität und Retraktion genau so aus, wie bei der Resectio genu, wenn sich die Abtragung einer fingerbreiten Tibiaschicht und die Durchsägung der Diaphyse des Femur oberhalb der Kondylen nötig macht.

In analoger Weise läßt sich, wie erwähnt, die Sehne des M. rectus femoris bei Amputationen im unteren und mittleren Drittel des Oberschenkels auf den Stumpf des Femur decken. Auch bei derartigen hohen Amputationen ist die Anbringung des Stützpunktes der Prothese am Stumpfende, eventuell mit gleichzeitigem Stützpunkt am Sitzbeinknorren von nicht zu unterschätzendem Vorteile, lediglich schon aus dem Grunde, weil auf diese Weise Knochen- und Hautfunktion erhalten, ihre Atrophie mithin hintangehalten wird. Die analoge Übernähung von Beuge- bezw. Strecksehne eines Fingers über den Phalangenstumpf ist bereits erfolgreich ausgeführt, insofern dadurch die oft außerordentlich große Empfindlichkeit des Fingerstumpfes und die Neigung zu Hautulzeration über dem Stumpfe beseitigt wird. Auch Bier hat seine Methode auf Fingeramputationen ausgedehnt.

Der analogen Verwendung der Sehnen des M. flexor digitorum profundus und des M. triceps brachii bei Vorder- und Oberarmamputationen steht nichts im Wege. In diesen Fällen werden sich ebenfalls Amputationsstümpfe erzielen lassen, die ganz unempfindlich gegen Druck und Schlag sind, was dem Kranken bei jeder Hantierung zugute kommt.

Nachdem es bereits gelungen ist, selbst bei progredienten Eiterungen (Fall 4), sowie bei Diabetesgangrän durch Sehnenplastik tragfähige Stümpfe zu erzielen, scheint eine Beschränkung der Anwendbarkeit der Methode durch die Art des die Amputation indizierenden Krankheitsprozesses überhaupt nicht anzunehmen zu sein.

Wie obige Fälle beweisen, ist die Methode aussichtsvoll selbst bei: Kranken von hohem Alter und schlechtem Ernährungszustand, eintreten-

---

1) Bier, Über Amputationen und Exartikulationen. Sammlung klinischer Vorträge. Neue Folge. Nr. 264. Breitkopf und Härtel. Leipzig 1899.

der Lappengangrän und Heilung erst per secundam intentionem, Lage der Narbe mitten auf der Unterstützungsfläche, doppelseitiger Amputation. Und doch liegen bei doppelseitiger Affektion die Verhältnisse für das Erlernen des Gehens auf den Stümpfen viel ungünstiger, weil sonst stets die gesunde Extremität zu Hilfe genommen werden kann.

Abgesehen von den weiten Grenzen, innerhalb welcher also die Sehnenplastik Erfolg verspricht, möchte ich als Vorzug dieser Methode vor der Bierschen nochmals anführen die einfache Technik, die eine besondere Vorübung überflüssig erscheinen läßt.

Beiden Methoden gemeinsam sind die Vorteile tragfähiger Stümpfe an sich: Das Ausbleiben der Atrophie der Knochen wegen erhaltener passiver Funktion (das Körpergewicht zu tragen) und das Ausbleiben der Atrophie der Haut wegen erhaltener Funktion (Druck und Reibung auszuhalten). Der geschicktere, sichere Gang; denn die Prothese findet an einer quer verlaufenden Stützfläche einen viel besseren Halt, als an einer schräg geneigten Fläche (den Tibiakondylen und Weichteilen, die bei jedem Schritte zusammengepreßt werden). Die leichtere, billigere und einfachere (zu improvisierende) Prothese.

Um der schwierigen und vielumstrittenen Frage nach den letzten Gründen der Tragfähigkeit von Stümpfen etwas näher zu treten, will ich zunächst die von Bier[1]) festgelegten Tatsachen über das Schicksal eines Amputationsstumpfes kurz nach der Operation und später kurz anführen: Nach Bier entwickelt sich bei gewöhnlichen Amputationsstümpfen alsbald aus der Markhöhle ein Kallus (eine Art hypertrophische Narbe, vergleichbar dem Keloid der Hautnarbe oder dem Amputationsneurom des Nerven). Derselbe ist wie jeder Kallus druckempfindlich. Auch bei seitlicher Lage der Hautnarbe verwächst die Haut mit diesem Kallus und erzeugt dann durch Zerrung an dem Kallus bei jedem Versuche aufzutreten Schmerzen.

Nach Jahren tritt eine Inaktivitätsatrophie von Haut, Muskulatur und Knochen ein, welche die bekannte Konicität der alten Amputationsstümpfe bedingt. Die stachlich gewordene Knochennarbe drückt auf die Weichteilnarbe. Knochen und Haut sind völlig ungeeignet, die Last des Körpergewichtes zu tragen. Der Gedanke, daß der primäre Verschluß der Sägefläche des Knochens nicht durch ein zweites Knochenstück, wie Bier meint, nötig sei, sondern daß auch das Bedecken mit einem andern widerstandsfähigen Polster genüge, um diese Knochenwucherung und die große Empfindlichkeit der Knochennarbe

1) Bier, Weitere Mitteilungen über tragfähige Amputationsstümpfe im Bereiche der Diaphysen. Verhandl. der deutschen Gesellschaft f. Chirurgie. 1895.

zu beschränken und ein Verwachsen von Knochennarbe und Haut zu verhüten, hat zur Ausbildung der neuen Methode geführt.

Die zwischen Knochen und Haut gelagerte Sehne macht ein Verwachsen von Knochen und Haut ganz unmöglich; beseitigt also die Empfindlichkeit der Hautnarbe und verhindert, daß bei Hautverschiebung an der Knochennarbe gezerrt wird.

Die Sehne überdeckt ferner schützend die empfindliche Markhöhle und verringert somit die Empfindlichkeit der Knochennarbe — die Wirkung des festen und dabei doch elastischen Sehnengewebes ist hierbei der eines Puffers am Eisenbahnwagen zu vergleichen. Sie schränkt den von der Markhöhle ausgehenden Knochenneubildungsprozeß ein (event. auch die vom Periost ausgehende Wucherung) erzielt eine glatte Knochenfläche statt des scharfrandigen, zackigen Markkallus.

Es fragt sich nun, ob sich das Sehnengewebe wirklich als solches oder umgewandelt in ein Ersatzgewebe dauernd erhält. Ich nehme an, daß sich das Sehnengewebe in dieser Beziehung ganz anders verhält als Muskelgewebe. Muskelgewebe verfällt mit absoluter Sicherheit binnen kurzem der Atrophie, wenn der Muskel dauernd außer Tätigkeit gesetzt ist. Aber die Funktion der Sehne ist eine im Gegensatz zu der des Muskels von vornherein rein passive, nämlich die, Zug auszuhalten. Es leuchtet ein, daß bei Wegfall dieser eine etwas andere, aber ebenfalls rein passive Funktion, nämlich die, Druck auszuhalten, die ursprüngliche vollständig ersetzen kann, derart, daß dadurch eine Inaktivitätsatrophie völlig vermieden wird. Dieser Annahme entspricht auch der Befund, daß man in allen Fällen noch nach 1—1½ Jahr eine gewisse derbelastische Deckschicht über der Tibiasägefläche fühlt, die über der ungedeckten Fibula sowie dem von der Rektussehne wieder entblößten Femurstumpfe im Fall 3 sicher nicht zu fühlen ist. Absolut beweisend würde jedoch nur der mikroskopische Nachweis von Sehnengewebe über dem Knochenstumpf mehrere Jahre nach der Operation sein.

Doch selbst wenn das Sehnengewebe sich als solches nicht dauernd erhalten sollte, oder nicht in ein entsprechendes Ersatzgewebe umwandeln sollte, wird — wie die operierten Fälle beweisen — Tragfähigkeit des Stumpfes erzielt, wenn nur die Nachbehandlung zur Kräftigung und Tätigmachung von Haut und Knochen rasch und energisch durchgeführt wird, solange das schützende Polster noch da ist, d. h. so lange die Nachbehandlung ohne zu große Schmerzen ausführbar ist. Schon Bunge[1]) kommt zu der Überzeugung, daß schon

1) Bunge, Zur Technik und Kasuistik der osteoplastischen Unterschenkelamputation nach Bier. Deutsche med. Wochenschr. 25. Bd. 1899.

ein temporärer, d. h. mehrere Wochen (vielleicht bis zum Abschluß der Knochenneubildung am unteren Stumpfende) dauernder Verschluß der Markhöhle hinreichen kann, um eine glatte, zum Auftreten geeignete Fläche zu schaffen, weil er die interessante Beobachtung gemacht hat, daß in einem nach der osteoplastischen Methode von Bier behandelten Falle trotz Abstoßung des Knochendeckels 5 Monate nach der Operation dennoch die Tragfähigkeit unvermindert fortbestand. Ich nehme an, daß schon nach den ersten Monaten nach der Operation das Schicksal eines jeden Amputationsstumpfes in der Hauptsache entschieden ist: gelingt es nicht in den ersten Monaten durch Deckung der Knochensägefläche mit anderem Knochen oder mit Sehnengewebe diese unempfindlich zu machen und frühzeitig ohne zu große Schmerzen mit einer energischen Bearbeitung von Haut und Knochen zu beginnen, so verfällt der Stumpf einem im stillen unaufhaltsam wirkenden destruktiven Prozeß, während auf der anderen Seite ein rechtzeitig tragfähig gemachter Stumpf — wenigstens bei regelmäßiger Inanspruchnahme — schon nach 1 Jahre die Garantie für dauernde Gebrauchsfähigkeit bietet.

Möge diese Veröffentlichung uns dem Ziele um einen Schritt näher bringen, bei Absetzung von Teilen der Gliedmaßen recht zahlreiche tragfähige Stümpfe, d. h. keine bloßen Anhängsel, nur befähigt die Prothese fortzutragen, sondern funktions- und lebenskräftige Gebilde zu erzielen.

XX.

Zur Exstirpation der Beckengeschwülste.

Von

Dr. **Oskar Zeller** in Berlin,
früh. 1. Assistent des Herrn Geheimrat Sonnenburg.

(Nach einem Vortrage in der freien Vereinigung der Chirurgen Berlins.)

Trotz einzelner günstiger Erfolge, die besonders seit der Veröffentlichung des Herrn v. Bergmann bei Exstirpation von Beckentumoren erzielt sind, ist, soweit aus der Literatur erkenntlich, die Zahl der operativ in Angriff genommenen Geschwülste dieser Art doch noch recht gering. Der verborgene Sitz, die Schwierigkeit, diese meist malignen Geschwülste genügend freizulegen, die Blutungsgefahr und der Umstand, daß sie meist erst in sehr vorgeschrittener Entwicklung in die Hände des Chirurgen kommen, geben dafür die Erklärung.

Die Mitteilung eines erfolgreich operierten und nach fast zwei Jahren rezidivfreien Falles dürfte daher einiges Interesse bieten.

Die von mir im November 1901 operierte, damals 38 jährige Frau R. war wegen einer Beckengeschwulst zweimal mittelst Kaiserschnitts entbunden, das erstemal 1890 in der Königlichen Frauenklinik von Herrn Olshausen, das zweitemal zwei Jahre später von Herrn Dührßen. Das letzte Kind lebt.

Die Patientin hatte früher niemals Unterleibsbeschwerden gehabt, war überhaupt ganz gesund gewesen und hatte die Operationen gut überstanden. Erst in der letzten Zeit machte sich die Beckengeschwulst unangenehm bemerkbar: Schmerzen, Stuhlverhaltung und besonders Urinbeschwerden stellten sich ein, heftiger Harndrang, öfters Harnverhaltung, Kolikschmerzen in der rechten Lende wurden in den letzten 5 Wochen immer stärker und häufiger.

Am 29. Oktober 1901 wurde Patientin mir von Herrn Dührßen mit folgendem Status zur Operation zugeschickt.

Kleine, elende, blasse, anämische Frau. — Irreponibler Netzbruch in der Laparotomienarbe der Linea alba.

Hintere Scheidewand durch einen Tumor bis zum Introitus vorgedrängt. Der Tumor ragt auch handbreit über die Symphyse nach oben. Er füllt das kleine Becken fast ganz aus, hat Blase und Uterus bis über

die Symphyse nach oben verdrängt. Die Portio ist mit einem Finger links oberhalb der Symphyse eben erreichbar, wenn man den Uterus von außen stark nach unten drängt. Nur vorn und links vom Tumor kann man einen Finger zwischen ihm und Beckenwand einzwängen. Rechts hinten dagegen sitzt der Tumor, wie auch die von außen palpierende Hand nachweist, der Beckenwand, Gegend der rechten Synchondr. sacroiliaca und innere Fläche des Sitzbeins, fest auf. Die Scheidenwand ist auf dem Tumor etwas verschieblich, ebenso die Mastdarmwand, der Tumor selbst aber absolut unbeweglich.

Auch bei den Operationen war als Ausgangspunkt des Tumors die Gegend der rechten Synchondr. sacroiliaca festgestellt.

Seitdem war er mächtig gewachsen. Er fühlt sich fest und hart an, nur in seinen unteren Partien etwas elastisch. Die Oberfläche ist ziemlich glatt, kugelig, zeigt nur geringe Knollenbildung.

Von dem mit der Laparotomienarbe verwachsenen Netzklumpen läßt sich der Tumor nicht abgrenzen.

Urin frei von abnormen Bestandteilen, an Herz und Lungen nichts Abnormes nachweisbar.

Am 5. November 1901 schritt ich zur Operation. Die Chloroformäthernarkose wurde gut vertragen. In starker Beckenhochlagerung Laparotomie rechts neben dem Rektus, um nicht durch Verwachsungen an der alten Narbe behindert zu sein. Die ziemlich glatte Geschwulst sitzt retroperitoneal fest an der rechten und hinteren Wand des kleinen Beckens, dessen Organe meist nach links oben verdrängt sind.

Uterus sowie das Netz mit der Bauchnarbe verwachsen. Rechte Tube am Ende verschlossen, mit Flüssigkeit gefüllt, wird daher entfernt (ist mit zähem, grünlichem Eiter gefüllt).

Der daumendicke, rechte Ureter, der durch Harn ausgedehnt ist, zieht vorn über die Geschwulst. Die Vasa iliaca desgleichen. Die befürchteten Verwachsungen mit Netz und Darm finden sich nur in geringem Maße, so daß sie gelöst werden können. Dann wird mit Vermeidung des Uterus und der großen Gefäße das hintere Peritoneum gespalten und die Geschwulst recht mühsam mit Schonung der genannten Gebilde ausgeschält bis zu dem der rechten hinteren Wand des kleinen Beckens in Ausdehnung von etwa Handtellergröße fest aufsitzenden Fuß. Die Geschwulst erweist sich zwar als sehr fest, jedoch nicht knöchern oder knorplig. Der elastische untere Teil bildet eine mit bräunlicher, serös-schleimiger Flüssigkeit gefüllte Zyste. Mit starker Schere, Resektionsmesser und nach Bildhauerart geführtem Meißel wird der Fuß der Geschwulst aus der Beckenwand ausgegraben, was nicht leicht war. Die dann bleibende freie Knochenfläche zeigte sich glatt und fest und durch einen ziemlich scharfen First geteilt. Mit dem scharfen Löffel ließ sich nichts von derselben abkratzen; die Geschwulst war also periostal, eine Beckenresektion nicht nötig.

Ich schloß dann durch Vernähen des Schlitzes im hinteren Bauchfell mit Uterus, verwachsenem Netz und dem unteren Ende der Bauchwunde die Bauchhöhle, die natürlich vorher durch sterile Bäusche geschützt gewesen war, vollkommen von dem Geschwulstbett ab, tamponierte dieses fest und führte die Gaze aus einer Öffnung dicht oberhalb des

rechten Schambeins heraus, während ich den größten oberen Teil der Laparotomiewunde durch Schichtnaht schloß.

Die Blutung war während der Ausschälung der Geschwulst nicht sehr stark gewesen und ließ sich auch nach Abtragung derselben vom Knochen durch Tamponade mit Jodoformgaze beherrschen.

In den ersten Tagen nach der Operation war der Puls frequent und klein, die Patientin fühlte sich sehr schlecht und erbrach öfters. Leib weich, aber etwas druckempfindlich. — Wegen der Möglichkeit einer Kompression des Darmes durch die feste Tamponade wurde diese schon am 7. November, also am zweiten Tage nach der Operation, entfernt und lockerer erneuert.

Die Patientin erhielt keinerlei Nahrung, dagegen morgens und abends eine Kochsalzinfusion.

Am 8. November subjektives Befinden besser. Blähungen gingen ab, Puls aber noch sehr klein und frequent, 140. — Der Urin enthielt eine Spur von Eiweiß, wurde alle Augenblicke in ganz kleinen Mengen entleert.

Vom 9. November nachmittags an wurde flüssige Nahrung gereicht und vertragen. Der Puls besserte sich, es erfolgte Stuhlgang.

Am 18. November plötzlich Stiche in der linken unteren Brustseite, wo auch etwas Rasseln nachgewiesen wurde, und Fieber, also wohl eine Embolie.

Am 29. November, also 24 Tage nach der Operation, legte ich, da sich in der Tiefe der Wunde immer etwas Sekret ansammelte, eine Gegenöffnung nach der Scheide an — leider: denn nun fieberte die Patientin mehrere Tage lang. Erst vom 5. Dezember an blieb die Temperatur normal.

Urin- und Stuhlentleerung wurden allmählich normal. Am 24. Dezember konnte ich die Patientin geheilt in gutem Kräftezustand entlassen.

Ich habe sie seitdem von Zeit zu Zeit gesehen, sie auch heute (13. Juli 1903) untersucht: man fühlt von der Scheide aus an der rechten hinteren Beckenwand eine glatte flache Mulde, die von einem niedrigen, anscheinend knöchernen Wall umgrenzt ist. Es handelt sich wohl, ähnlich wie beim Zephalhämatom der Neugeborenen, um neugebildete Knochensubstanz an der Grenze des ehemaligen Geschwulstursprungs und um eine geringe Atrophie des Knochens in der Mitte. Dieser Knochenwall ist in den $1\frac{1}{2}$ Jahren, die seit der Operation verflossen sind, allmählich kleiner geworden. — Es besteht keine Spur eines Rezidivs.

Die Geschwulst stellte sich bei der durch Herrn Dr. Graupner und Herrn Prof. Langerhans freundlich vorgenommenen pathologisch-anatomischen Untersuchung als ein Fibro-Sarcoma-myxomatodes cysticum heraus. Sie sehen an dem konservierten Teil weißere, streifige Stellen, die nahezu rein bindegewebig sind, und schwach rötliche, die sarkomatösen Charakter haben. Von einigen größeren Zysten des unteren Geschwulstteils, aus denen der serös-schleimige Inhalt ausgeflossen ist, sehen sie die Wandung.

Das eine der aufgestellten mikroskopischen Präparate zeigt

größtenteils bindegewebige Massen und stellenweise myxomatöse Entartung, d. h. Lücken im Gewebe, die mit myxomatösen Massen gefüllt waren, wie am frischen Präparat nachweisbar war, im anderen sehen sie stellenweise reines Sarkom, wieder an anderen Stellen Zapfen von kleinen runden und anderen mehr spindelförmigen Zellen, die sich in das Bindegewebe hineinschieben. Es handelt sich also um eine Übergangsform zum Sarkom, wenn schon die langsame Entwicklung der Geschwust, die sicher mehr als 11 Jahre gewährt hat, ohne daß Metastasen auftraten, sie als relativ gutartig erscheinen läßt. Immerhin dürfte Vorsicht bei der Beurteilung am Platze sein, sind doch sogar Fälle von Langerhans und 1898 von Gangolphe und Duplant veröffentlicht, in denen reine Fibromyome Metastasen in Lungen und Leber gemacht haben, ganz abgesehen davon, daß in unserem Falle die Beseitigung der Geschwulst wegen drohender Urämie und Darmkompression dringend erforderlich war.

Auf die angeborenen Geschwülste der Kreuzbein-Steißbeingegend wollen wir nicht eingehen. Die gutartigen Fibrome des Beckens, die rein fibrösen sowohl, wie die myxomatösen und petrifizierenden, sind solitär, wachsen von ihrem Zentrum aus, verdrängen nur das Nachbargewebe, ohne mit ihm innige Verwachsungen einzugehen, sind ausschälbar und machen keine Metastasen. Sie lassen den Knochen, von dem sie ausgehen, ganz unversehrt, bewirken höchstens eine geringe Atrophie in der Mitte ihres Fußpunkts. Für ihre Entstehung kommt nach Virchow eine lokale Prädisposition in Betracht, wofür die freilich seltenen Fälle von kongenitalen Fibromen sprechen, die auf geringe Reize ein vermehrtes Wachstum zeigen und sich zu großen Geschwülsten ausbilden. Öfters werden geringe Traumen als die veranlassende Ursache für die Entwicklung von Fibromen angegeben, so kommen nach Nélaton (Gaz. des hop. 1862. S. 77) fibröse Geschwülste der Fossa iliaca, die von der Christa ilei nahe der Spin. il. ant. sup. ausgehen, fast nur bei Frauen vor, die geboren haben; hier würde also die Geburt, bezw. die Gravidität als Trauma für den Ansatz der Bauchdecken am Darmbeinrand aufzufassen sein. Der Darmbeinrand ist überhaupt die Prädilektionsstelle für den Ursprung der Fibrome; doch kommen sie auch am Os sacrum, Os coccygeum, Os pubis und Os ischii vor, wie das die Fälle von Tillaux (Tumor d. r. Fossa ischii-rectalis mit fingerdicken Stiel vom Steißbein), von Nicaise (gestieltes Fibrom von der Tuberositas ischii nach der Innenseite des Beckens, von Walter A. Leslie (riesiges äußeres Fibrom gestielt am Kreuz- und Steißbein), von Massarenti (große Geschwulst vom Periost der horizontalen stark verdickten Schambeinäste, die während

der Schwangerschaft rasch gewachsen war) beweisen. Depant berichtet im Bullet. de la soc. de chir. 1877 p. 741 (das Original ist mir nicht zugänglich) über einen 1260 g schweren, 33 cm im Durchmesser haltenden fibrösen Tumor bei einer Patientin, der sich in den For. intervertebralia der beiden letzten Lendenwirbel links und im Canal. sacralis des 3. Sakralwirbels links gebildet haben soll.

Aus allen diesen Beobachtungen geht hervor, daß das Entwicklungsgebiet der fibrösen Beckengeschwülste da liegt, wo das Periost dem Knochen besonders fest anhaftet, bezw. überhaupt nicht zu differenzieren ist. Da dies besonders an den schmalen Rändern und spitzen Vorsprüngen, an denen Muskeln inserieren, der Fall ist, erklärt es sich leicht, daß selbst riesige fibröse Tumoren, die wie z. B. der Fall von R. Beveridge, die ganze Bauchhöhle und das Becken ausfüllen, Ureteren und Vasa iliaca umwachsen haben und mit der hinteren Blasenfläche und der Bauchwand verklebt sind, doch nur durch Stiele oder schmale Membranen am Becken fixiert sind. Die Fibrome besitzen daher eine gewisse Verschieblichkeit und sind verhältnismäßig leicht zu exstirpieren.

In chirurgischer Hinsicht schließen sich den Fibromen die knorpligen Exostosen an, die analog den Exostosen an den Extremitäten gutartig sind, gestielt vom Knochen ausgehen und, schon in der Kindheit entstehend, ihrem Träger erst Beschwerden und Schaden bringen, wenn sie bei ungünstigem Sitz oder stärkerem Wachstum auf wichtige Organe drücken oder bei Frauen den Beckenausgang verlegen. Der Lieblingssitz der inneren Beckenexostosen ist die Gegend der Synchondr. sacroiliaca, aber mehr nach außen von dieser und der Lin. innom., derjenige der äußeren die untere Beckengegend, der absteigende Schambeinast oder der aufsteigende Sitzbeinast. Sehr oft wird in Fällen multipler Exostosen auch an diesen Stellen eine starke Exkreszenz gefunden. In dem von Kramer operierten Falle saß die innere Exostose ausnahmsweise an der hinteren Fläche des Schambeins und würde so ein Geburtshindernis abgegeben haben, wäre sie nicht während der Schwangerschaft entfernt worden. Braunsteins Statistik führt ferner eine Anzahl von Exostosen auf, die von der Vorderfläche des Kreuzbeins ausgegangen waren. Meist waren diese nicht so ausgesprochen gestielt, wie man es bei den knorpeligen Exostosen gewöhnt ist, sondern erstreckten sich auch am Fuße über mehrere Kreuzbeinwirbel und erreichten gewöhnlich bei Menschen in den 20er Jahren eine so beträchtliche Größe, daß sie erhebliche Stuhlbeschwerden verursachten und bei Frauen absolute Geburtshindernisse bildeten. Im allgemeinen bestanden sie aus spongiöser Knochensub-

stanz und enthielten nur wenig Knorpelgewebe an der Oberfläche. Wenn nicht in pathologisch-anatomischer, so nehmen sie in chirurgischer Beziehung eine Sonderstellung ein, da die Größe ihre Beseitigung erforderlich macht, ihr breitbasiges Aufsitzen auf dem Mutterboden sie erschwert. Ich möchte sie deshalb zur Unterscheidung von den gestielten Exostosen als „Osteome" bezeichnen. Neuerdings hat A. J. Wallace bei einem 34jährigen Mädchen solch ein „steinhartes" Osteom beobachtet, das breitbasig und unbeweglich auf dem 2., 3. und 4. Kreuzwirbel aufsaß und den größten Teil des kleinen Beckens ausfüllte. In dem schmalen vorn und links bleibenden halbmondförmigen Raum lagen der Mastdarm und nach oben gedrängt der Uterus. Vor 9 Jahren schon hatte Patientin „Ischias in beiden Hüften," seit einiger Zeit mangelhafte Gesundheit, Schmerzen im Unterleib, die bei Nacht stärker wurden und hartnäckige Verstopfung.

Eigenartig ist auch die von Ebstein in Virchows Archiv Bd. 51 S. 414 veröffentlichte Beobachtung eines vom linken Hüftbeinkamm ausgehenden „hypertrophischen Osteoms" und einer beweglichen Knochengeschwulst, die in den Musc. psoas. min. eingebettet war und mit dem Proc. trancv. des 3. und 4. Lendenwirbels artikulierte. Letztere wurde als ein durch das als Irritament wirkende erste Osteom aus dem Bindegewebe des Muskels entstandenes Muskelosteom aufgefaßt.

Große Verwandtschaft im Bau und im Sitz mit den knorpeligen Exostosen haben die Beckenenchondrome, die in einem jugendlichen Stadium der Entwicklung kaum von kleineren Exostosen zu unterscheiden sind, später aber durch ihr schnelleres Wachstum, ihre knollige Oberfläche und die stellenweisen Erweichungen differenziert werden können. Oft wird ein Trauma als ursächliches Moment für ihre Entstehung oder ihr stärkeres Wachstum beschuldigt. Aus reinem Knorpelgewebe der verschiedenen Arten bestehende, periphere Geschwülste erscheinen sie anfänglich als gutartig, rufen aber doch nicht selten durch Einbruch wuchernder Knorpelsprossen in die größeren Beckenvenen, wie die wichtigen Beobachtungen Webers gelehrt haben, Metastasen in den Lungen und dann auch in anderen Organen hervor. Für das chirurgische Handeln ist diese Tatsache von wesentlicher Bedeutung. v. Bergmann hat in seinem großartigen Falle die Konsequenz gezogen, indem er die Vena und auch die Arteria iliaca, die schon in die Knorpelgeschwulst eingebettet waren, und zwar ohne Schaden für die Extremität, unterband. Er schloß so rechtzeitig die Einfallspforte für die gefährlichen Eindringlinge.

Abweichungen von dem typischen Sitze kommen auch bei den

Enchondromen vor; in dem 1895 von Rißmann mitgeteilten Falle war das zum Kaiserschnitt führende Enchondrom vom rechten oberen Schambeinast und der Pfannengegend bis zur Lin. innom. ausgegangen.

Ist die Geschwulst nicht, wie gewöhnlich, gestielt, sondern breitbasig aus dem Knochen hervorgegangen, wie z. B. in den Fällen Billroths, dem 4. Falle Gussenbauers und dem durch v. Noorden veröffentlichten Falle v. Mikulicz, so macht sie schon eher den Eindruck einer Neubildung von bösartigem Charakter. In der Tat ist der gründlichen Ausräumung in Mikulicz Falle vor Ablauf eines Jahres ein mächtiges Rezidiv gefolgt. Und doch hatte die genaue mikroskopische Untersuchung reines hyalines Chondrom mit zum Teil myxomatöser Degeneration, aber nirgends Chondrosarkom ergeben. Die Weichteile hatten sich stumpf und das Bauchfell unversehrt von der Geschwulst abheben lassen, ein Zeichen, daß die letztere noch nicht infizierend per continuitatem und per contiguitatem gewirkt hatte. Das Rezidiv war mehr nach hinten von der Reg. sacroiliaca ausgegangen, zog in zahlreichen Knollen neben der Wirbelseite aufwärts, in versprengten oder kettenförmigen Knollen zur Blase und entlang den großen Gefäßen zum Lig. Pouparti und hatte durch große Knollen Dickdarm und Dünndärme auseinandergedrängt. Die Ursache des Rezidivs sind demnach entweder zurückgebliebene Geschwulstreste in der breiten, nur abgemeißelten, nicht resezierten Basis oder schon bei der ersten Operation in die Lymphwege verschleppte Geschwulstkeime gewesen.

In dem einen Falle Webers begleiteten knorplig degenerierte Lymphdrüsen in knotigen Strängen die großen Beckengefäße. Ähnliches finden wir bei anderen Autoren erwähnt. Also auch durch die Lymphbahnen kann bei vorgeschrittener Entwicklung eine Propagation der Endronchome geschehen.

Mit der Gefahr des Zurückbleibens von Geschwulstkeimen ist nun weit mehr noch zu rechnen bei den Sarkomen, der am häufigsten im Bereich der Beckenknochen beobachteten Geschwulstform. Sie haben zweifellos bösartigen Charakter, allerdings, wie auch an anderen Körperstellen, in verschiedenen Graden und Abstufungen. Unter den Sarkomen der Knochen selbst sind die relativ unschädlichsten die myelogenen Riesenzellensarkome (Virchow), die im Innern des Knochens von erster Spongiosa (Markgewebe) entstehen, sehr gefäßreich sind, daher zu Blutungen neigen, die das Knochengewebe zum Schwunde bringen, im Anfange aber noch eine dünne, blasig vorgetriebene, eindrückbare Knochenschale über sich haben.

Erst wenn diese aufgezehrt oder durchbrochen ist, wuchern sie rasch in das benachbarte Gewebe hinein, verwachsen mit ihm und durchdringen es, so daß sie nur unvollkommen oder gar nicht abzugrenzen sind.

Der glücklich operierte Fall v. Volkmanns ist ein klassisches Beispiel für diesen Entwicklungsgang. Die Operation wurde erst ausgeführt, als ein großer Teil der dünnen Knochenschale des Kreuzbeins schon aufgezehrt war, und die Geschwulst nach hinten und nach vorn in die Weichteile zu wuchern begann. Doch war sie noch im gesunden Gewebe auszulösen, also ein Dauererfolg zu erwarten.

Ungünstiger lag der 5. Fall Gussenbauers: hier war das ebenfalls im Kreuzbeininnern entstandene myelogene Riesenzellensarkom schon in den Mastdarm durchgebrochen und im Wirbelkanal nach oben gewuchert, so daß die Patientin, auch wenn sie die Operation überstanden hätte, doch wohl bald ihrem fortschreitenden Leiden erlegen wäre.

Die andere Form der aus dem Knochen selbst hervorgehenden Sarkome, das Chondrosarkom, ist noch bösartiger. Es wächst sehr schnell und macht früh Metastasen. So hätte auch die von Czerny lokal im gesunden ausgeführte, durch Sepsis tödlich endende Resektion der Darmbeinschaufel keinen Erfolg haben können, da die Sektion zahlreiche Metastasen aufdeckte.

Die periostalen und parostealen Sarkome sind kleinzellige, sehr schnell wachsende, äußerst bösartige Geschwülste. Sie sind sehr gefäßreich, oft derartig von großen Gefäßen durchzogen, daß sie deutlich pulsieren. Ja, sie täuschen zuweilen Aneurysmen vor. In dem von Simon operierten Falle war von autoritativer interner Seite die Diagnose auf Aneurysma gestellt worden. In anderen Fällen hat man wohl, von dieser Diagnose geleitet, die zuführende Arterie unterbunden, natürlich ohne Erfolg. Auch die periostalen Sarkome zerstören den Knochen, auf dem sie sitzen. Der Endeffekt ist also, was diagnostisch von Bedeutung sein kann, bei ihnen ein ähnlicher, wie bei den myelogenen, nur daß sie noch weicher zu sein pflegen, als die letzteren und nirgends eine Knochenschale haben.

Was den Sitz der Beckensarkome anlangt, so findet man sie meistens am Darmbein auf der Innen- und Außenseite, sehr oft auch am Kreuzbein, seltener am Scham- und Sitzbein. — Nach der mir zugänglichen Statistik kommen die myelogenen Riesenzellensarkome häufiger am Kreuzbein, die periostalen Sarkome häufiger am Darmbein, von dem auch die Chondrosarkome auszugehen pflegen, vor. Aber man hat auch myelogene Riesenzellensarkome am Darmbein, kleinzellige, pulsierende, periostale Sarkome am Kreuzbein gefunden.

Die Gegend des Darmbeins lateralwärts von der Synchondr. sacroiliaca und der Lin. innom. ist die Prädilektionsstelle für die verschiedensten Mischgeschwülste, Fibrosarkom, Myxosarkom, Fibromyxosarkom und andere, die meist von einer ziemlich festen Kapsel umgeben, sich stumpf ausschälen lassen, und sich von den reinen Fibromen durch die meist weniger glatte Oberfläche, sowie durch die Verschiedenheit der Konsistenz an den fibromatösen, den sarkomatösen und den myxomatös entarteten Stellen unterscheiden.

Mein Fall ist betreffs des Sitzes eine der schon zur Regel gewordenen Ausnahmen: die Mischgeschwulst saß an der rechten hinteren Wand des kleinen Beckens. In dem von Toporski aus der Breslauer Klinik veröffentlichten Falle hatte sie sich von der hinteren Schambeinfläche entwickelt. —

Die Indikationsstellung für die Exstirpation der gutartigen Beckengeschwülste muß wegen der besonderen Gefahren, die sie dem weiblichen Geschlechte bringen können, bei Frauen, die Aussicht haben, schwanger zu werden, eine ganz andere sein, als bei Männern.

Gutartige Beckengeschwülste, die ihrem Sitze und ihrer Gestalt nach zum Geburtshindernis werden können, also wesentlich die von der Innenwand des kleinen Beckens ausgehenden, sind zu exstirpieren, oder wenigstens ist den Trägerinnen deren Exstirpation anzuempfehlen, wenn nicht eine aus dem Sitz oder der Beschaffenheit der Geschwulst oder dem Allgemeinzustande der Patientin sich ergebende außergewöhnliche Gefährlichkeit der Operation die Verhütung der Konzeption oder vorzeitige Unterbrechung der Schwangerschaft als rätlicher erscheinen läßt. Immerhin werden die Gefahren der Operation gemeinhin überschätzt, und wird daher dieser prophylaktischen Exstirpation gegenüber eine zu große Zurückhaltung beobachtet, obwohl doch gerade sie die günstigsten Verhältnisse und Aussichten bietet.

Wann man im übrigen bei Männern und Frauen der Entfernung einer gutartigen Beckengeschwulst näher treten soll, hängt von deren Neigung zum Wachsen und den Beschwerden, die sie verursacht, ab. Gegen diese Momente ist von Fall zu Fall die Gefährlichkeit der Operation abzuwägen, aber allzu zurückhaltend braucht man m. E. nicht zu sein.

Exostosen und Osteome, die noch nicht durch Druck auf Nerven oder andere benachbarte Organe Beschwerden machen, sind zu beobachten. Wachsen sie erheblich, so ist zur Operation zu raten Denn hochgradige Beschwerden und schwere Schädigungen der Gesundheit sind dann mit größter Wahrscheinlichkeit zu erwarten. Die Operation aber ist um so leichter und ungefährlicher, je früher man

an sie herangeht. Besonders schwer kann die Entscheidung werden bei breitbasigen Osteomen: die große Knochenwunde, die bei ihrer Abmeißelung entsteht, macht naturgemäß die Operation bedenklicher, als die einer gestielten Exostose. Aber andererseits lehren auch oben mitgeteilte Beobachtungen, daß sie eine kolossale Größe erreichen können. Dann dürfte eine Abmeißelung kaum mehr möglich sein. Man muß also, wenn ein Wachstum der Geschwulst sicher beobachtet ist, frühzeitig auf Operation dringen.

Zur Exstirpation der Fibrome, namentlich derjenigen des kleinen Beckens, ist wohl immer zu raten, da sie erfahrungsgemäß zum Wachstum neigen und dann je nach dem Sitze zu Darmverschluß oder Urämie durch Kompression der Urethra oder der Ureteren führen, Folgezuständen, durch die nach Ausweis der Literatur zahlreiche Todesfälle verursacht sind.

Auch ist stets zu bedenken, daß durch die Untersuchung in vielen Fällen eine durchaus zuverlässige Erkenntnis der anatomischen Natur der Geschwulst nicht zu gewinnen ist, und eine auch nur zum Teil bösartige Geschwulst natürlich so schnell wie möglich entfernt werden muß.

Über die Indikation zur möglichst schleunigen Ausrottung der als äußerst bösartig bekannten Geschwülste, also namentlich der weichen Sarkome und der Chondrosarkome, kann wohl kein Zweifel obwalten. Die Geschwulst bringt ihren Träger rettungslos zum Tode, also ist auch eine gefährliche Operation angezeigt, wenn sie Aussicht auf Heilung bietet. Diese Aussicht ist im höchsten Maße vorhanden bei allen ausschälbaren Tumoren des Periosts und bei den gestielten Tumoren des Knochens, z. B. den meisten Enchondromen. Die nicht gestielten, breitbasig aus dem Knochen hervorgegangenen, sowie die gleichzeitig auf der innern und äußern Seite der Knochen gewachsenen Enchondrome sind in operativ-chirurgischer Hinsicht den aus dem Knocheninnern selbst hervorgewachsenen zuzugesellen, da zur Beseitigung beider eine ausgedehnte Resektion der Beckenknochen notwendig ist. Wir können jetzt die von v. Bergmann 1885 aufgestellte Grenze der Operabilität nicht mehr gelten lassen. Denn daß auch nicht gestielte Geschwülste operativ geheilt werden können, beweisen die Erfolge v. Volkmanns beim myelogenen Sarkom des Kreuzbeins, Trendelenburgs und Kochers beim Chondrosarkom und Gussenbauers beim breitbasigen Enchondrom des Darmbeins. — Über einen Dauererfolg bei den weichen periostalen Sarkomen, die breit auf den Knochen übergegriffen haben, kann ich nicht berichten. Jedenfalls haben eine Anzahl der operierten Patienten

äußerst ausgedehnte Operationen überstanden. Und wir werden auch die Rezidive wenigstens in manchen Fällen vermeiden lernen durch frühzeitigere Stellung der Diagnose und durch noch radikalere Operation.

Von größter Bedeutung ist die Feststellung, ob die Geschwulst verschieblich oder nicht verschieblich, gestielt oder nicht gestielt ist ob sie mit dem Nachbargewebe verwachsen ist oder nicht. Im übrigen ergibt sich die Diagnose selbst aus dem oben über die Beschaffenheit, die Gestalt, die Konsistenz, den Sitz und das Wachstum der verschiedenen Geschwülste Gesagte.

Allerdings darf man nicht vergessen, daß die Beurteilung der Konsistenz einer tiefliegenden Geschwulst äußerst unsicher ist, daß man sich gar zu leicht täuscht. Wie oft hat die Operation ganz etwas anderes aufgedeckt, als nach der Palpation vermutet war. Nur auf einige differential-diagnostische Momente sei noch hingewiesen. Während die übrigen Geschwülste sich anfänglich symptomlos, schleichend entwickeln, machen die Sarkome schon Schmerzen zu einer Zeit, wo kaum ein Tumor palpierbar ist. Entweder ist es ein unbestimmter Schmerz, der sich durch Druck auf eine bestimmte Stelle, nämlich die, an der sich die Geschwulst bildet, lokalisieren läßt, oder die Patienten werden bei vollkommenem Gesundheitsgefühl ganz plötzlich von einem heftigen Schmerz befallen, so daß sie aufhören müssen, zu arbeiten und zu gehen. Zuweilen endlich fordern oft wiederkehrende Schmerzen, ähnlich einer heftigen Neuralgie, auf zum Fahnden auf eine bösartige Geschwulst. Vielleicht wird die Untersuchung mit Röntgenstrahlen hier den kalkarmen Knochenherd erkennen lassen, noch ehe der palpierende Finger ihn fühlen kann. Gummigeschwülste sind gewöhnlich multipel und werden sich außer durch genaue Untersuchung des ganzen Körpers durch entsprechende antisyphilitische Kuren ausschließen lassen.

Die spontane Schmerzhaftigkeit und die Druckempfindlichkeit ist den bösartigen Geschwülsten mit entzündlichen Anschwellungen gemein. Das die entzündlichen Affektionen begleitende Fieber ist unter Umständen doch nicht für diese beweisend, denn auch bei Sarkomen ist gelegentlich Fieber beobachtet, sei es infolge dieser Erkrankung selbst, sei es infolge zufälliger, jedoch nicht nachweisbarer Komplikationen.

Die von starken Gefäßen durchzogene Haut über Sarkomen kann der Bedeckung von Abszessen sehr ähnlich sehen, das Sarkom Fluktuation vortäuschen. Doch wird sich Verwechslung mit einem Abszess, wie sie nach Havages Schilderung bei einem Mädchen

vorgekommen ist, das in der Reg. sacroiliaca dextra ein fluktuierendes Sarkom, außerdem eine Vereiterung des rechten Kniegelenks und Kontraktur im rechten Knie und in der rechten Hüfte hatte, in der Regel durch Probepunktion vermeiden lassen, obschon auch diese bei negativem Ausfall nicht völlig sicher ist. Wie schwer die Unterscheidung zwischen Neubildung im kleinen Becken und entzündlichen Geschwülsten derselben Stelle sein kann, habe ich kürzlich bei einem jungen Kollegen erlebt. Vor etwa 1¼ Jahren war bei diesem als die mutmaßliche Ursache zeitweiliger Schmerzen im Unterbauch und der Harnröhre eine äußerst harte, dem linken Kreuzbeinflügel dicht unterhalb des Promontoriums fest und unverschieblich aufsitzende Geschwulst festgestellt worden. Gelegentlich der Operation einer Parulis konnte auch ich in Narkose die harte, eigroße, unverschiebliche Geschwulst fühlen, die ich als eine Exostose oder ein Enchondrom ansprach, und, falls sie größer würde, zu exstirpieren riet. In letzter Zeit war die Geschwulst auf die Größe zweier Fäuste angewachsen, war weicher geworden und sehr schmerzhaft auf Druck. Der Patient fieberte ein wenig und hatte sehr starke Beschwerden, Schmerzen im Unterbauch, Schmerzen in der Harnröhre. Auch wurde er zusehends elender. Störungen von seiten des Darms oder des Bauchfells waren nicht beobachtet. Ein kolikartiger Anfall vor etwa 4 Monaten war auf die wachsende Geschwulst bezogen worden. So glaubte auch ich, eine stark wachsende, wahrscheinlich bösartige Neubildung der vorderen Kreuzbeinfläche mit Erweichungsherd bezw. weichen Partien in der Peripherie vor mir zu haben. Das Röntgenbild zeigte nichts Abnormes. Bei der Laparotomie entpuppte sich die große Geschwulst als ein vom Dickdarm mit stark verdickten, infiltrierten Append. epiploicae, infiltriertem Netz und einer Dünndarmschlinge gebildeter Klumpen, in dessen Mitte sich etwas Eiter fand. Der Wurmfortsatz stand nicht in unmittelbarem Zusammenhang mit der links am Kreuzbein und der hinteren Blasenfläche festgewachsenen Geschwulst, war aber stark injiziert, verdickt und mit schleimig-eitrigem Sekret gefüllt. Patient ist in guter Heilung. Nachträglich ist es nicht schwer, den Kolikanfall als durch die Perforation des ursprünglichen kleinen Entzündungsherdes entfachte Peritonitis des kleinen Beckens zu deuten. Auch vor der Operation war von mir die äußerst auffällige Erscheinung in Erwägung gezogen, daß die an der linken Vorderfläche des Kreuzbeins vermutete Geschwulst nur den Nerv. pudendo-hämorrhoidalis mit dem Nerv. perineus alteriert haben sollte, nicht aber den ebenfalls aus den Sakralwurzeln sich zusammensetzenden Nerv. ischiadicus.

Für bösartige Neubildungen, die schon eine gewisse Größe erreicht haben, gilt Auftreten von Ödemen der Umgebung als charakteristisch.

Schon gedacht haben wir der Ähnlichkeit der weichen teleangiektatischen Beckensarkome mit Aneurysmen der Art. iliaca, die blasende Geräusche, Konsistenz, Wechsel im Füllungszustande gemeinsam haben.

Lefort (bei Braunstein) erzählt in Dict. encycl. A. IV. p. 562 und 563 von einem Kranken, dessen wirkliches Aneurysma der Art. iliaca für einen bösartigen Tumor gehalten war. Der Patient hatte in der Fosso iliaca und der Analgegend eine pulsierende Geschwulst, im Becken einen großen, nicht pulsierenden Tumor. Nach dem durch arterielle Blutung aus der schon halb vernarbten Wunde bewirkten Tode stellte sich die nicht pulsierende Beckengeschwulst als das in diesem Teil mit soliden Thromben angefüllte Aneurysma heraus.

Die genaue Untersuchung der Knochenstelle, der die pulsierende Geschwulst aufsitzt, wird meist vor einer Verwechslung schützen. Das myelogene Sarkom, das an einzelnen Stellen seine Knochenschale durchbrochen hat und nun pulsierend vorliegt, wird stellenweise noch Pergamentknistern zeigen. Die periostalen Sarkome werden den Knochen wie angefressen erkennen lassen, wobei allerdings nicht zu vergessen ist, daß auch Aneurysmen anliegende Knochen zum Schwunde bringen können. Aus diesem Grunde dürfte auch der Olliersche Versuch, eine feine goldene Nadel in die pulsierende Geschwulst einzustechen und so die Beschaffenheit des darunter liegenden Knochens, der bei Sarkom leicht durchdrungen wird, zu prüfen, in seltenen Fällen im Stiche lassen können.

Ich stelle die Fälle von inneren Beckengeschwülsten, die, soweit ich aus der mir zugänglichen Literatur ersehen kann, bisher operiert sind, hierunter zusammen, erwähne von operierten äußeren Beckentumoren nur diejenigen, welche wegen ausgedehnter Resektion von Beckenknochen oder aus anderen Gründen besonderes Interesse bieten.

A. Ausschälbare und gestielte Geschwülste.

I. Fibrome und Fibromyxome.

1. Drew (von Meckel in der Vorrede zur Übersetzung von Abernethys mediz.-chir. Bemerkungen. Edinb. Med. und Surg. Journ. Jan. 1805), Arzt zu Fermoz in Cork, hatte eine Frau mit einer großen Beckengeschwulst unter Urinbeschwerden und schließlich an Urämie zugrunde gehen sehen. Ein Jahr später fand er bei einer Kreißenden eine Geschwulst, die das ganze Becken ausfüllte. Schnitt an der rechten Seite des Perineums neben dem Anus bis zum Steißbein. Drew entwickelte durch stumpfe Lösung von den Nachbarorganen nach Durchneidung des

Stiels den Tumor. Arterielle Blutung durch Schwammkompression gestillt. Die Frau mit der Zange entbunden, vollständig geheilt.

2. Tillaux (Bull. de la soc. de chir. 1875. p. 884. Nach Braunsteins Statistik).

47jähriger Mann. Seit 20 Jahren im hinteren Teil der rechten Fossa ischio-rect. Geschwulst von Hühnereigröße bemerkt, die langsam, ohne Schmerzen zu verursachen, gewachsen war. Vor einem Jahr Krankenhausbehandlung wegen Ischias. Seit fünf Monaten Störung der Defäkation.

Unregelmäßig gestalteter, höckriger Tumor von Kindskopfgröße. Konsistenz hart, stellenweise elastisch. Die Geschwulst ist, besonders im unteren Teile, beweglich, während sie mit dem oberen am Steißbein oder Kreuzbein festzusitzen scheint. Rektum und Blase zusammengedrückt.

Operation. Das myxomatöse Fibrom saß mit einem fingerdicken Strange am Steißbein. Heilung nach 6 Wochen.

3. Walter A. Leslie (The Madras quaterly Journ. of med. science. IV. 1862. S. 411. Nach Braunsteins Statistik) entfernte bei einem 16jährigen Hinduknaben eine seit der Geburt bestehende, 13 Pfund schwere, fibröse Geschwulst vom Kreuz- und Steißbeine. Der Tumor hing beinahe bis zu den Kniekehlen. Die Ausschälung war schwierig und blutig.

4. J. Tansini veröffentlichte nach Braunsteins Statistik folgenden Fall:

Bottini exstirpierte einem 20jährigen Manne ein 500 g schweres Fibrom, das der Vorderseite des Beckens, dem aufsteigenden Sitz- und absteigenden Schambeinaste unbeweglich aufsaß. Schiefer Hautschnitt von außen oben nach unten innen von der Emin. ilei pectinea zum Sitzknochen, Durchtrennung der Muskeln. Die Art. femor. prof. fand sich in einer Rinne der Geschwulst eingebettet, wurde abgerissen und war schwierig zu unterbinden, erst nach Ablösung und Abdrehung der Geschwulst. Heilung in einem Monat.

5. Joubert (Zentr.-Bl. f. Gynäk. 1891. S. 619. — Brit. Gesellsch. f. Gynäk.) berichtet über einen Fall von fibröser Geschwulst des Beckens, die eine Ovarialgeschwulst vortäuschte, mit breiter Basis angewachsen war und sich vom rechten Beckeneingang bis zu den falschen Rippen erstreckte. Das Bauchfell war über der Geschwulst verschieblich, Uterus und Anhänge gesund, standen mit der Geschwulst in keiner Verbindung. Die Operation blieb unvollendet. Die Kranke starb. Die Geschwulst ging aus von dem subperitonealen Bindegewebe der Bauch- und Beckenwand. Rein fibröses Gewebe, 15 Pfund.

II. Exostosen.

1. Henking teilt in Virch. Arch. Bd. 77. S. 364 einen Fall von multipler Exost. cartilag. aus der chirurgischen Klinik in Leipzig mit.

34jähriger Handarbeiter, 1878 aufgenommen. Vor 7 Jahren hat Patient außer schon lange bestehenden festen Geschwülsten in der Gegend der Knie eine ähnliche Geschwulst in der rechten Schenkelbeuge bemerkt, die anfangs langsam, in der letzten Zeit schneller gewachsen

ist, ohne Schmerzen zu verursachen. Doch ist der Tumor seit 2 Jahren dem Patienten beschwerlich.

In der rechten Schenkelbeuge mannskopfgroße Geschwulst. Haut über derselben normal und verschieblich. Nur die Adduktion des Oberschenkels ist durch den Tumor beeinträchtigt, der Tumor bewegt sich nicht mit. Der Tumor springt nach dem Beckeninnern nicht vor. Die Inguinal- und Femoraldrüsen sind nicht geschwollen.

Die Geschwulst wurde leicht freigelegt, war durch eine Bindegewebskapsel gegen die Umgebung scharf abgegrenzt. Sie hatte vom rechten Scham- bezw. Sitzbein ihren Ausgang genommen und engte das For. ovale von innen her ein. Mit Hammer, breitem Meißel und Knochenzange wurde sie bis zum Niveau des For. ovale ohne Schwierigkeit abgetragen, da sie aus spongiöser Knochensubstanz bestand. 5 Stunden nach der Operation kollabierte der Patient. Exitus letalis.

Die Beckengeschwulst bestand wesentlich aus spongiöser Knochensubstanz. Den größten Teil ihrer Oberfläche bildeten knollige, haselbis walnußgroße hyaline Knorpelmassen. Auf dem Durchschnitt zeigte sich, daß eine mehr oder weniger breite, verkalkte Zone den allmählichen Übergang von der Knorpel- zur Knochensubstanz bildet. Das ganze Knochensystem war in nahezu symmetrischer Weise von der Exostosis cartil. befallen. Auch das Becken zeigte verschiedene höckerige Exostosen. Außer der abgetragenen größten Exostose des rechten Scham- und Sitzbeines befinden sich an der Innenseite der Darmbeinschaufel mehrere Prominenzen.

2. Duplay (Havage, Thèse de Paris. 1882. S. 116, nach Braunsteins Statistik) teilt folgenden Fall mit:

Ladengehilfe von 37 Jahren hat seit zwei Jahren auf der rechten Seite des Schambeines eine Geschwulst bemerkt, etwa nußgroß. Angeblich kein Trauma vorhergegangen. Die Geschwulst ist allmählich gewachsen; seit zwei Monaten Schmerzen in den Hoden und im Unterleib, die nach den Lenden und dem Rücken ausstrahlen. Syphilis und Tuberkulose ausgeschlossen.

Geschwulst von Apfelgröße mit 2—3 Vorsprüngen, knöchern, unbeweglich. Die Basis ist schmäler als der freie Teil.

Am übrigen Skelett kein ähnlicher Tumor nachweisbar.

Operation. Die Geschwulst wurde leicht exstirpiert. Heilung nach Erysipel.

3. Kramer-Glogau (Z.-Bl. f. Chir. 1898. Nr. 9) hatte bei einer 21jährigen Primipara am 16. Oktober 1896 wegen einer mannsfaustgroßen inneren Exostose des rechten Schambeins mit gutem Erfolg den konservativen Kaiserschnitt ausgeführt und ihr geraten, bald nach der Entbindung zur Entfernung der Geschwulst wiederzukommen.

Sie stellte sich aber erst am 24. September 1897 ein, am Ende des sechsten Monats einer zweiten Schwangerschaft stehend. Kramer entschied sich wegen der Gutartigkeit der Geschwulst, ihres relativ günstigen Sitzes und ihres nicht allzu großen Umfangs, das Geburtshindernis während der Schwangerschaft zu beseitigen, und zwar vom Beckenausgang her, um auf den graviden Uterus ungünstig wirkende Manipulationen zu vermeiden.

26. September 1897. Operation in Steinschnittlage. Schnitt etwas oberhalb der Symphyse beginnend, parallel und 2,5 cm nach außen vom rechten Labium majus 15 cm lang nach abwärts verlaufend. Nach Abmeißelung der Muskelansätze des Grazilis und der rechten Adduktoren vom rechten Schambein stumpfes Vordringen unter Schonung der stark erweiterten Venen und Scheidenwand und Ablösung der letzteren von dem medialen Teil des Tumors, die nur an den höckerigen Teilen desselben erschwert war. Nachdem die Geschwulst nach allen Seiten hin bis zu ihrer Basis freigelegt war, allerdings so, daß nur ein kleiner Teil von ihr übersehen werden konnte, Abmeißelung der Exostose, die wegen der elfenbeinernen Härte derselben recht schwierig war. Glättung der 5—6 cm im Durchmesser haltenden Knochenwundfläche mit dem scharfen Löffel. Die mäßige Blutung aus dem Knochen kam durch Tamponade bald zum Stillstand, auch sonst keine Ligatur erforderlich. Ausstopfung der Wunde mit Jodoformgaze, die aus dem unteren Ende der im übrigen vernähten Wunde herausgeleitet wurde.

Glatte Heilung. Am 31. Oktober 1897 mit normalem Beckenkanal entlassen.

Am 8. Januar 1898 wurde die Frau ohne ärztliche Hilfe von einem kräftigen Kinde entbunden und hat ein normales Wochenbett durchgemacht. Kein Rezidiv.

Die kuglige, stellenweise mit Höckern versehene, 24 cm im Umfang messende mannsfaustgroße Geschwulst bestand aus mit gelbem Marke gefülltem, sehr hartem spongiösem Knochen und war mit einer 2 mm dicken Schicht hyalinen Knorpelgewebes überzogen. Also isolierte, wahrscheinlich vom Symphysenknorpel aus einer Ekchondrose entstandenen Exostose. Ähnliche Geschwülste am übrigen Knochensystem nicht vorhanden, auch bei den Verwandten nicht zur Beobachtung gekommen. Besondere Anlässe, Trauma oder dergl. nicht feststellbar.

III. Gestielte Enchondrome.

1. (Soc. de chirurgie, mars 1852, nach Braunstein.) Enchondrom unterhalb der rechten Inguinalgegend. Konsistenz stellenweise hart, stellenweise fluktuierend. Operation.

2. A. Cooper, obs. 556 (nach Braunstein). Mann, 21 Jahre alt, Enchondrom am linken Os pubis, seit 5 Jahren bestehend. Abtragung, Heilung.

3. Colsen und Dolbeau (nach Braunstein). Mann, 48 Jahre alt. In der rechten Analgegend eine Geschwulst von der Größe eines kleinen Kindskopfs, die sich seit 15 Jahren entwickelt hatte. Eine in den Tumor eingestochene Nadel stieß bald auf einen festen Knochen. Exstirpation, Heilung.

4. Marcuse-Lücke (Deutsch. Ztschr. f. Chir. Bd. 7. S. 546, nach Braunstein).

16jähriges Mädchen, bis zum 12. Jahre gesund, bemerkte damals in der rechten Reg. inguin. dicht unterhalb des horizontalen Schambeinastes eine harte, nicht verschiebbare Geschwulst von unregelmäßig rundlicher Gestalt und Nußgröße. Kein Trauma. — Allmähliches, schmerzloses

Wachstum; die Oberfläche wurde höckeriger. Als vor einem Jahre die kindskopfgroße Geschwulst beim Gehen und sonstigen Verrichtungen lästig wurde, erhielt Pat. vom konsultierten Arzt den Bescheid, daß die Geschwulst wegen ihrer Größe und der Blutungsgefahr nicht mehr operabel wäre. — Weiteres Wachstum, jedoch ohne daß das Allgemeinbefinden gelitten hätte, oder daß Funktionsstörungen der Beckenorgane durch die Geschwulst bewirkt wären.

Lücke fand folgendes: An der inneren und oberen Seite des rechten Oberschenkels mannskopfgroße, höckerige, von normaler Haut bedeckte Geschwulst, die bis Mitte des Oberschenkels und Tuber oss. ischii nach hinten reicht, nach oben den horizontalen Schambeinast überragt und sich nach außen bis zu den Spinae ilei erstreckt. Tumor knorpelhart, stellenweise hart elastisch, sitzt nur mit ziemlich breiter Basis dem rechten Os ischii und Os pubis fest auf. Das rechte For. ovale wird von der Geschwulst völlig verdeckt. Lymphdrüsen nicht affiziert, keine venöse Stauung.

Die Exstirpation gelang vollständig mit dem Messer und Meißel. Sitz- und Schambein überall verknöchert, so daß die Kontinuität dieser Knochen erhalten bleiben konnte.

Nach 3 Monaten wurde Patientin im Besitz aller normaler Funktionen entlassen.

Anatomische Untersuchung: Enchondrom von exquisit lappigem Bau, die Lappen durch derbe Bindegewebszüge getrennt. An einzelnen Stellen unregelmäßige, ziemlich glattwandige Höhlen, die durch Einschmelzung von Knorpelgewebe entstanden sind. Hyaliner Knorpel mit großen Knorpelkapseln. Marcuse nimmt an, daß die Geschwulst von der nicht verknöcherten Knorpelfuge zwischen Scham- und Sitzbein, die zuweilen bis zum 12. Jahre nicht ossifiziert, ausgegangen sei.

5. Wartmann-Lücke (Recherches sur l'enchondrome etc. 1880, nach Braunstein).

51 jähriger kräftiger Patient. Vor 5 Jahren Tritt von einem Ochsen gegen den Unterleib, wonach er einige Tage heftige Schmerzen verspürte. Es bildete sich ein kleiner Tumor, den man zuerst für eine Schenkelhernie hielt. Lymphdrüsen oberhalb des Poupartschen Bandes rechts stark geschwollen. Langsames Wachstum ohne Schmerzen. Aber Schwäche und Behinderung des Gehens durch den Tumor. In Straßburg wurde derselbe nach Unterbindung der Art. obturatoria von Prof. Lücke stückweise exstirpiert. Er war gestielt wie ein Champignon und erstreckte sich bis unter die Adduktoren. Der Stiel saß am rechten aufsteigenden Schambeinast.

Heilung in 3 Wochen.

Der Tumor bestand aus Abteilungen hyalinen Knorpels, die durch Bindegewebsbündel voneinander getrennt waren, hatte stellenweise Kalkablagerungen, war im Innern erweicht. Konsistenz knorpelhart bis elastisch, wie Gummi. — Kindskopfgröße.

6. Beaudoux (Perichondrôme volumineux développé sur l'os iliaque, opéré par le Dr. Thiriar. La presse méd. belge. 1884, nach Braunstein).

34 jährige Frau hatte vor 5 Jahren eine leichte Hemmung in der rechten Hüfte und leichtes Stechen bemerkt. Vor 2½ Jahren hatte sie

einen nußgroßen Tumor an der Crista ilei gefühlt, der stets an Größe zunahm. Dr. Thiriar fand einen kindskopfgroßen Tumor in der rechten Fossa iliaca von gleichmäßiger Härte. Größter Durchmesser 25 cm. Der Tumor war nicht verschieblich und reichte nach oben über die Crista ilei, nach unten bis zum Sitzbein, hinten bis zur Symph. sacro-iliaca, vorn bis zur Spin. oss. il. ant. sup.

Mit Hilfe des Hohlmeißels und stellenweiser stumpfer Gewalt gelang die Entfernung des Tumors ohne Nebenverletzung.

Heilung normal.

Oberfläche des Tumors höckerig, rosig, die Substanz durchscheinend, durchzogen von weißlichen Bindegewebszügen. Hyalines Knorpelgewebe.

7. v. Bergmann (Deutsche med. Wochenschr. 1885. Nr. 42 u. 43). 10jähriges Mädchen von grazilem Körperbau, blasser Hautfarbe und zarter Konstitution, stammt aus gesunder Familie.

Seit Anfang Februar Unbehagen, Druck und auch Schmerz im Unterleibe, Schwund des Appetits und der guten Laune, Stuhl angehalten, auf Rizinusöl Entleerungen unter kolikartigen Schmerzen. Temperatur 38,3°.

Der Arzt fand einen Tumor in der linken hypogastrischen Gegend unter äußerst empfindlichen Bauchdecken.

Am 4. März Untersuchung in Chloroformnarkose: Anzusehen ist dem Bauche nichts, aber die Palpation erweist einen höckerigen, nahezu knochenharten, mannsfaustgroßen Tumor, der der Darmbeinschaufel dicht anliegt und fest aufsitzt, aber sich nach der Basis zuspitzt.

Da die Geschwulst im Laufe der nächsten beiden Monate wuchs und neue Knospen an der Oberfläche trieb, entschloß sich v. Bergmann zur Operation.

2. Mai. Extraperitonealer Flankenschnitt von der 12. Rippe zur Mitte des Poupartschen Bandes, vorsichtige Durchschneidung der Bauchdecken und stumpfe Freilegung der Geschwulst, die den Musc. psoas nach außen gedrängt hatte. Arteria und Vena iliaca lagen in einer tiefen Furche der Geschwulst gerade mit der Stelle ihrer Gabelung in Hypogastrica und Iliaca ext., die Arteria mit der Geschwulst fest verwachsen, die Vena iliaca communis sogar von einem Zapfen derselben überbrückt. Bei dem Bemühen, sie zu lösen, riß die Vene ein. Arteria und Vene mußten doppelt unterbunden und durchschnitten werden, das verwachsene Stück blieb im Zusammenhang mit der Geschwulst, die sich nun leicht bis auf den dünnen Stiel isolieren und mit einem Meißelschlage von dem hintersten Teile der Linea arcuata interna abtrennen ließ. Der Nerv. crur., der nach außen vom Psoas lag, kam gar nicht zu Gesicht. Der Ureter war mit dem Bauchfell medianwärts gezogen worden. Sorgfältige Blutstillung. Ausgießung der bis ins kleine Becken reichenden Wundhöhle mit Jodoformäther. Drainage, teilweise Naht, fest angedrückter Verband. Das Kind hatte die Operation gut überstanden.

Das linke Bein war eiskalt und blaß, hatte aber die Empfindung nicht verloren.

Unter Hochlagerung und Einwickelung mit einer Flanellbinde stellte sich die Zirkulation innerhalb weniger Tage wieder her, während Schmerzen in den Zehen und im Unterschenkel noch Wochen bestehen blieben.

Der Heilungsverlauf war nur dadurch gestört, daß infolge von Beschmutzung des Verbandes mit Urin der untere Wundwinkel etwas infiziert wurde. In der ersten Juniwoche war die Heilung mit tiefer Narbeneinziehung beendet.

Mehr als sechs Monate nach der Operation befand sich das Kind ausgezeichnet.

8. v. Noorden-v. Mikulicz (Deutsche mediz. Wochenschr. 1893. Nr. 16).

46jähriger Schneider. Niemals Beckentrauma. Seit Februar 1890 eigroßer harter Knoten an der linken Seite des Bauches, ca. 3 Querfinger einwärts von der Spin. ant. sup., unmittelbar unter den Bauchdecken, schmerzlos. Dauerndes Wachstum nach unten ins kleine Becken und nach oben in den Bauchraum. Darm- und Blasenbeschwerden fehlten. Seit 3 Wochen leichte Beinödeme.

Hämoglobingehalt 60 Prozent. Sehr fester Tumor mit erweichter Stelle vorn oben, von der Reg. lumbalis sin. bis in die Reg. suprapub. dextra und Reg. epigast. dextr. Die ganze Darmbeinschaufel schien darin aufgegangen. Die großen Gefäße nach der Mittellinie hin verdrängt. Die Harnblase hat normale Kapazität und Retentionsvermögen, Geschlechtsfunktionen unberührt. — Durch Untersuchung vom Mastdarm aus wird die Reg. sacro iliaca frei befunden.

10. Dezember 1890. Operation: 24 cm langer Flankenschnitt von der Lumbalgegend bis zum Poupartschen Bande. Weichteile stumpf abgehoben. Das Peritoneum bleibt unversehrt. Tumor stückweise entfernt. Die blutenden Stellen mit Jodoformgaze Penghawar-Yambee (trocken in Dampf sterilisiert) beherrscht. Der Tumor sitzt 8 cm lang auf der Lin. innom. und wird hier abgemeißelt. Verlängerung des Weichteilschnittes nach unten und Exstirpation dieses Teiles der im ganzen mannskopfgroßen Geschwulst.

Bis Mitte 1891, also gut $^1/_2$ Jahr, kein Rezidiv bemerkt.

17. Januar 1892. Großes Rezidiv, das jetzt mehr nach hinten von der Reg. sacroiliaca ausgegangen war, in zahlreichen Knollen neben der Wirbelsäule über dem Promontorium aufwärts, in zersprengten oder kettenförmigen Knollen zur Blase und längs der großen Gefäße zum Lig. Poupartii zog und Dickdarm und Dünndärme durch Knollen auseinandergedrängt hatte.

Diesmal Operation von der Bauchhöhle in der alten Narbe.

Der Hämoglobingehalt ging infolge der Operation erheblich herunter, erreichte dann aber wieder die alte Höhe. 10. Dezember 1890: 60. Nach 10 und 20 Tagen 45 und 50, nach $^1/_4$ Jahr 70, nach 1 Jahr bei der zweiten Operation 70—75, 4 Tage später 50—55, nach $^1/_2$ Jahr 60 (v. Fleischlscher Apparat).

Anatomischer Befund: Aus großen und kleinen Knollen zusammengesetztes rosiges, stellenweise durchscheinendes Gewächs. Knollen zum Teil von echter Knorpelkonsistenz, andere weicher, im Zentrum mit schleimiger, fadenziehender, klebriger, rötlich-gelber Flüssigkeit. Die Wandungen wie das übrige Gewebe, hyalines Knorpelgewebe mit sternförmig verzweigten Zellen. In der Höhlenflüssigkeit Knorpelzellen, Blutzellen, verfettete Zellen, Körnchen, auch Fettkristalle.

Nirgends Chondrosarkom gefunden.

Dieser Fall steht auf der Grenze der gestielten Enchondrome: der mannskopfgroße Tumor saß 8 cm lang dem Knochen auf, war nachweisbar nicht in denselben eingedrungen und auf eine Seite desselben beschränkt. Der nächste zu berichtende Fall Hadras nähert sich noch mehr den breitbasigen Enchondromen an, da ein Darmbeinstück von 15:6 cm mit abgemeißelt werden mußte. Immerhin verjüngte sich der Tumor doch noch erheblich zur Basis und war nur auf einer Seite des Darmbeins entwickelt.

9. Domke-Hadra (v. Langenbecks Archiv. Bd. L. Heft 1).

Bei einer 30jährigen Frau, die vor 6 Jahren, 1887, eine starke Kontusion der betr. Hüfte erlitten hatte, entwickelte sich allmählich die sehr große Geschwulst, die Frühjahr 1894 fast bis zu den Rippen reichte. Die Exstirpation wurde ebenfalls von einem großen Flankenschnitt aus gemacht, ein Darmbeinstück von 15:6 cm mit abgemeißelt. Wegen großer Gefäßarmut des Knorpelgewebes gelang die Ausschälung fast ohne Blutverlust. Die Geschwulst wog 860 g und maß 12 cm im größten Durchmesser. Die Heilung ging gut von statten, doch entleerten sich aus einer erbsengroßen Fistel noch lange Knochensplitter. Die Patientin war nach 1 Jahre rezidivfrei.

Mikroskopisch war die Geschwulst ein reines Enchondrom, teils aus Fasern, teils aus hyalinem Knorpel bestehend.

10. P. Berger (Bull. et mém. de la soc. de chir. de Paris. T. XXIII. p. 330. — Zentralbl. f. Chir. 1898. Nr. 36).

49jähriger, sehr heruntergekommener Mann. Das Chondromyxom des Beckens füllte die linke Fossa iliaca, die Lendengegend und einen Teil des Hypochondriums aus, reichte von der Crista ilei bis unter die unteren Rippen, von der Wirbelsäule bis 2-Querfingerbreit nach rechts von der Mittellinie, ging mit breitem Stiel von der Gegend der linken Art. sacroiliaca aus, hatte die Vasa iliaca und den Nerv. cruralis nach vorn gedrängt und durch Druck auf den letzteren unerträgliche Schmerzen und eine völlige Lähmung des Quadrizeps erzeugt.

Trotz langdauernder Eiterung vollständige Genesung.

IV. Ausschälbare Sarkome und sarkomatöse Mischgeschwülste, Fibrosarkome, Myxosarkome.

1. Bartscher (Monatschr. f. Geburtskunde 1861. Februar. S. 121. Nach Braunsteins Statistik).

Tumor sacralis congenitus, der rechts von der Synchondr. sacroiliaca begann, die ersten Wirbel des Kreuzbeins bis über den Hiatus sacralis nach links deckte, nach unten sich über das Os coccygis und den Anus erstreckte, hart, ohne Fluktuationen und nur zum Teil höckerig, dabei gegen Druck unempfindlich, nicht reponibel, nicht durchscheinend war. Er wurde als gewöhnliches Sarkom erkannt und exstirpiert.

Der Tumor wog 6 Pfund, war von der Haut, wenigem Zellgewebe und einer der Albaginea des Hodens ähnlichen zellulösen Membran bedeckt. Die Geschwulst zeigte ein fibröses festes Gewebe, in dessen Mitte sich eine einzige Zyste befand, die mit einer knorpeligen Membran

ausgekleidet war und eine geringe Menge eines trüben serösen Fluidums enthielt. Die ziemlich beträchtliche Wunde war in 12 Tagen geheilt. Das Kind genas vollständig.

2. Toporski (Beitrag zur Kasuistik der Beckengeschwülste usw. Dissert. Breslau 1884. S. 23. Fall IV. Nach Braunsteins Statistik).

25jährige Frau kam 6. Dezember 1882 in die Breslauer Klinik, um sich wegen einer Geschwulst im Leibe untersuchen zu lassen. Patientin leugnet die Möglichkeit einer Schwangerschaft, da ihr Mann impotent sei. Letzte Periode Mitte Juli 1882. Seit 6 Monaten allmähliche Zunahme des Leibesumfangs, Schmerzen im Kreuze, Harndrang, Obstipation.

Der Tumor im Leibe wurde als der gravide Uterus erkannt. Außerdem aber fühlte man innerlich hinter der Symphyse, median und nach links sich erstreckend, einen kinderkopfgroßen, kombiniert leicht zu umtastenden Tumor von Fibromkonsistenz, der von außen herabgedrückt werden kann und dann die vordere Scheidewand nach unten hervorwölbt.

Zwischen ihm und der vorderen Beckenwand kann man bequem eindringen. Portio ganz rechts und oben, kaum mit dem Finger zu erreichen. Bei Bewegung des Uterus bewegt sich der Tumor nicht mit. Auch in Narkose ist die Geschwulst nach oben nicht verschieblich. Der Sitz des Tumors wurde als subserös angenommen, seine Natur blieb unentschieden.

Die Patientin kam erst am 24. April kreißend wieder, nachdem das Fruchtwasser abgeflossen war. Da sie leicht fieberte und den Kaiserschnitt ablehnte, für eine Entbindung durch zerkleinernde Operation auch Raum genug war, wurde das in Steißlage befindliche Kind mittelst Perforation des nachfolgenden Kopfes entwickelt.

Am 4. Juni wurde Patientin behufs Operation der Geschwulst wieder in die Klinik aufgenommen.

Oberhalb des linken Schambeins eine ovoide, die vordere Beckenwand 3—4 cm überragende, bei stärkerem Druck schmerzhafte, solide Geschwulst. Die obere Hälfte der linken Scheidenwand durch den kindskopfgroßen Tumor nach der Scheidenlichtung hin vorgebuchtet, die gegen ihre Umgebung verschiebliche Geschwulst reicht über das Scheidengewölbe hinweg nach oben. Wegen der Unmöglichkeit, von einem Scheidenschnitt aus die Wunde genau zu übersehen und die Blutung zu beherrschen, wurde die Laparotomie in der Lin. alba gewählt.

7. Juni. Nachdem das der Oberfläche der Geschwulst bekleidende Peritoneum inzidiert ist, wird die Geschwulst mit vieler Mühe aus ihrer Umgebung herausgeschält. Die kolossale Blutung ist nur sehr schwer zu stillen, so daß die Patientin hochgradig anämisch wird. Am Schluß der Operation wird vom Geschwulstbett aus durch die linke Vaginalwand drainiert, das andere Ende des Drainrohres wird in den unteren Winkel der Bauchwunde eingenäht, da die Blutung nicht völlig steht. Operationsdauer 2 Stunden.

Nachblutung erfolgte zwar nicht, doch starb die Patientin am 12. Juni „an protrahiertem Shok", ohne daß Fieber eingetreten wäre.

Mikroskopische Diagnose: Myxosarkom.

3. Ackermann (Gynäk. Gesellsch. zu Lemberg. 14. Juni 1899. Zentralbl. f. Gynäk. 1899. S. 1096).

Kaiserschnitt vor Wehenbeginn nach Porro und Ausschälung der kolossalen, das kleine und das große Becken und einen Teil der Bauchhöhle ausfüllenden Geschwulst, welche retroperitoneal sitzt und 11 kg wiegt. Tamponade des retroperitonealen Raums und Vernähung des Randes des Bauchfells zusammen mit dem Stiel der Gebärmutter im unteren Bauchdeckenmundwinkel. Am 17. Tage nach der Operation, Tod an Peritonitis.

Mikroskopischer Befund der Geschwulst: Sarkom:

4. Zeller (vergl. oben).

B. Breitbasige Geschwülste, deren Entfernung ausgedehnte Beckenresektion erfordert.

I. Breitbasige Enchondrome.

1. C. O. Weber, v. Bardeleben (die Knochengeschwülste usw. S. 95. Beobachtung 19. Nach Braunsteins Statistik).

17jähriger gesunder Bauer war vor 6 Monaten auf die linke Hinterbacke gefallen und hatte eine unangenehme Empfindung zurückbehalten. Schmerzen an der Stelle führten zum Auffinden einer Geschwulst, die in den letzten 6 Wochen sehr schnell wuchs, 6¼ Zoll lang, 4¼ Zoll breit. Kugelig, unbeweglich, knochenhart, bei starkem Druck schmerzhaft.

Am 28. Mai 1851 machte Bardeleben die Exstirpation der Geschwulst, konnte sie indes wegen Gefahr, ins Becken selbst einzudringen, und wegen heftiger Blutung nicht gründlich vollenden. Die entfernte Masse hat 1—2 Zoll Dicke und 4 Zoll Durchmesser, ist knotig, mit den Muskeln teilweise verwachsen. Auf dem Durchschnitt zeigt sich ein weißlicher oder bläulich-rötlicher, durch Zellgewebsscheiden in einzelne Räume geschiedener Knorpel. In allen Teilen verknöcherte Partikeln, gegen die Basis häufiger. In der Knorpelsubstanz Knorpelzellen, teilweise mit Fettkörncheninhalt. Die Bindegewebszellen zeigen längliche, den Periostkörperchen ähnliche Ossifikationszellen. Bloß in der Basis wirkliche Verknöcherung, sonst vielfach amorphe Kalkablagerung. Einzelne Knorpelknoten zeigen mit zäher Flüssigkeit gefüllte Hohlräume mit Knorpelelementen. Auch außerhalb der Bindegewebshülle der Geschwulst im Bindegewebe und in den fettig degenerierten Muskeln ein- oder mehrkernige Knorpelzellen.

Der Kranke erlag am 38. Tage nach der Operation der Pyämie. Lobuläre Abszesse in den Lungen, Eiter in den Venis crur. und iliacis, besonders aber in der Vena hypogastrica. Die hintere Fläche des Os ilium ist mit rauhen, warzenförmigen Exkreszenzen besetzt. Man konnte 3 corticale Schichten, welche 2 spongiöse umschlossen, unterscheiden. Im Knorpel des Enchondroms finden sich die Haversschen Kanäle in unmittelbarer Fortsetzung zu denen der Knochen. Eine Stelle des Hüftbeins war kariös.

2. Billroth (chirurgische Klinik Wien 1869—1870 S. 110 und 1870—1876). Kurze Mitteilung von 3 Fällen von Chondrom.

Vom Ramus ascendens oss. ischii ausgehendes, äußeres und inneres

Enchondrom, bei welchem der Tod am 7. Tage infolge einer von der Wundhöhle ausgegangenen septischen Infektion erfolgte.

3. Billroth (Wiener medizinische Wochenschrift 1875. S. 26).

Mannskopfgroßer Tumor bei 29jähriger Köchin, außen vom linken horizontalen Schambeinast ausgegangen und ebenso großer Tumor im Innern des Beckens mit unbestimmbarem Ausgangspunkt. Heftige Beschwerden infolge von Kompression der Blase und des Mastdarms.

Operation unter Anlegung eines Aortenkompressoriums. Der äußere Ausgangspunkt des Tumors glich dem Ausschnitt des Vorderarms eines Erwachsenen, der innere Tumor saß mit sehr breiter Basis an der Innenfläche des Darmbeins. Resektion des Scham- und Sitzbeins mit großer Mühe, stundenlange Dauer, großer Blutverlust. Tod auf Transfusion von menschlichem Blut.

4. Beckermann-Maas (Beiträge zur Lehre von den Beckentumoren. Würzburg 1885).

Fall von Maas operiert.

5. Gussenbauer (Zeitschrift für Heilkunde Bd. XI. S. 473) 3. Fall.

46jährige Patientin hat seit einem Jahre eine Geschwulst in der rechten Beckenhälfte bemerkt, die infolge einer Verletzung entstanden sein soll. — Mannskopfgroße Geschwulst, höckrig, hart, die am rechten Darmbein fest aufsitzt, dicht über der Spin. ant. sup. beginnt und sich bis zur Symphysis sacroiliaca ausdehnt, deren obere Grenze den Darmbeinkamm weit überragt, deren untere Grenze sich 4 cm oberhalb des Trochanter major befindet, und die von Scheide und Mastdarm nicht zu erreichen ist.

Die Basis des Tumors hatte 55 cm Umfang. Subperiostale Ausmeißelung der Geschwulst. Günstiger Verlauf, nachdem in den ersten Tagen durch zu starken Druck des Verbandes auf den Blinddarm Darmverschluß entstanden war. — Vielappiges hyalines Enchondrom. — Nach 2 Jahren rezidivfrei, Hernia iliaca.

6. Wilms-Trendelenburg (Kongr. d. deutsch. Ges. f. Chir. 1900. S. 183).

45jähriger Patient bemerkte seit 3 Monaten eine Geschwulstbildung in der Gegend der Symphyse, die sich rasch vergrößerte. Die Symphyse, sowie die oberen und unteren Schambeinäste und die unteren Sitzbeinäste beiderseits waren eingeschlossen in einen sehr harten, großknolligen Tumor von der Größe etwa einer doppelten Faust. Die der Geschwulst benachbarten Organe, speziell Blase und Urethra, waren durch die Geschwulst nicht verändert, sondern nur beiseite gedrängt.

Juni 1899. Operation durch Herrn Trendelenburg. Durch einen queren Schnitt über der Symphyse obere Fläche der Geschwulst freigelegt. Peritoneum und Blase ließen sich in Beckenhochlagerung leicht vom Tumor ablösen. Zwei Hautschnitte senkrecht zum ersteren in der Richtung nach dem Darme, Haut schürzenartig nach abwärts geklappt. Ausschälung des Tumors von unten ohne besondere Schwierigkeiten. Nach Durchtrennung der Adduktorenansätze ließen sich darauf die seitlichen Grenzen der Geschwulst, die beiderseits bis unter die großen Schenkelgefäße reichte, freilegen. Die Gefäße wurden mit stumpfen Haken beiseite gezogen, und die oberen Schambeinäste in der Nähe des

Acetabulum, die unteren Sitzbeinäste etwas nach innen von den Tub. ischii durchgemeißelt. Auf diese Weise konnte der Tumor, in welchem ein bedeutendes Stück des ganzen vorderen Beckenringes steckte, entfernt werden. Die schürzenartig herabhängende Haut wurde nach reichlicher Unterbindung venöser Gefäße zur Deckung der Blase und des Peritoneums nach oben geklappt und vernäht.

Mikroskopisch: Enchondrom.

Reaktionsloser Wundverlauf. — Nach der Operation eigenartige Sprachstörungen (die Patientin verwechselte Worte und Buchstaben, wiederholte dieselben Worte 10 bis 20mal und schien auch die an sie gestellten Fragen nicht zu verstehen), die wohl mit der langen Narkose und der langen Beckenhochlagerung im Zusammenhang zu bringen sind.

Nach 4 Wochen konnte die Patientin aufstehen und zeigte eine auffallend geringe Störung des Ganges. Sie geht eine Stunde lang, ohne sich auszuruhen und klagt nicht über Schmerzen. Blase und Mastdarm funktionieren normal.

Um einen Deszensus der Eingeweide zu verhindern, trägt die Kranke einen an einem Korsett befestigten Tragriemen, der den Damm und die Gegend des Mons Veneris stützt.

II. Sarkome der Beckenknochen (Osteosarkome, Chondrosarkome) und des Periosts.

1. Th. Jaffé-Simon (Langenbecks Archiv. Bd. 17).

25jähriger Seilergeselle. Vor ca. 1/2 Jahre öfters Kreuzschmerzen, namentlich in der linken Gesäßhälfte. Die Schmerzen kehrten mit größerer Intensität wieder, begleitet von Mattigkeit und Schwäche im linken Bein. Dezember 1871 bemerkte zufällig sein Mitgeselle eine Geschwulst über der linken Hinterbacke. Bald konnte Patient vor Schmerzen und Schwäche nicht mehr arbeiten. Patient gibt auf Befragen an, daß seine Hinterbacken, da er bei seinem Handwerk stets rückwärts gehen müsse, öfters Stößen ausgesetzt gewesen seien.

April 1872. Kräftiger Patient. An den inneren Organen nichts Abnormes. — Auf dem linken Darmbein eine fast faustgroße, pulsierende Geschwulst, in der blasende Geräusche zu hören sind. Grenzen der Geschwulst: nach unten eine Linie vom Trochanter zur Spin. post. sup., nach oben 2 Querfinger von der Crista ilei, medianwärts 2 1/2 Finger von den Process. spin. oss. sacri, lateralwärts 2 Finger breit von einer Linie gezogen vom Trochanter zur Spin. ant. sup. Größte Länge der Geschwulst 20 cm, größte Breite 23 cm. — Rheumatische Schmerzen im linken Bein, die längst dem Plex. ischiad. herabziehen. Zeitweise ähnliche Schmerzen rechts. Er schleift das linke Bein nach.

Die Diagnose schwankte zwischen Aneurysma art. glut. sup. und Osteosarcoma oss. ilei. Simon nahm das letztere an, Erb das erstere und machte daher mehrfach ohne Erfolg die Elektropunktur nach Ciniselli.

Da Patient immer mehr herunterkam und zur Operation drängte, Versuch der Exstirpation durch Herrn Hofrat Simon. Nachdem der Musc. glut. max. freigelegt, zeigte sich eine solide Geschwulst. Die Operation war außerordentlich blutig. Man mußte sich darauf beschränken

den größten Teil der Geschwulst zu entfernen. Der Patient erlag der Operation am selben Tage.

Sektion: Anämie. — Pseudomembranöse Verwachsungen der Pleurablätter. Unter der Pleura pulmonalis eine große Anzahl von hirsekorn- bis kirschkerngroßen grauroten Knoten, ebenso die Lunge von Sarkomknoten durchsetzt. Der Tumor selbst ist ein äußerst gefäßreiches, kleinzelliges, periostales Sarkom, das das Darmbein und Kreuzbein in großer Ausdehnung usuriert hat.

2. Krönlein-v. Langenbeck (Bericht über die v. Langenbecksche Klinik und Poliklinik. Supplem. z. 21. Bd. d. Arch. f. kl. Chir. 1877. S. 197).

34jährige Patientin, war im 6. Monat schwanger, als sie Weihnachten 1874 eine kirschgroße, nicht schmerzhafte Geschwulst in der linken Leistengegend bemerkte, die nach der im Apil 1875 erfolgten Entbindung sich rasch vergrößerte und schmerzhaft wurde. Ausstrahlende Schmerzen im ganzen linken Bein.

6. August 1875 Aufnahme in der Klinik.

Zweifaustgroße, weiche Geschwulst, die, unter der Haut der linken inneren Leistengegend liegend, mit dem Ram. ascend. oss. ischii fest verwachsen zu sein schien und in die Tiefe sich fortsetzte. Patientin sehr elend und abgemagert. Exstirpation der Geschwulst bei stark adduzierten Oberschenkeln. Äußerst weiches, fast zerfließendes Sarkom, das unerreichbar tief in die Beckenhöhle sich erstreckte, den Ram. ascend. oss. ischii und Ram. desc. oss. pubis bereits vollkommen zerstört hatte und sämtliche von diesen Teilen entspringende Muskeln des Oberschenkels durchsetzte. An eine völlige Entfernung der ganzen Geschwulst war nicht zu denken; daher wurde nur der zugängliche Teil derselben abgetragen und der Rest nach Möglichkeit mit dem scharfen Löffel ausgekratzt. Die großen Gefäße, die nach außen von der Geschwulst verliefen, kamen nicht in Betracht. Aber die Blutung aus den weichen Geschwulstmassen war eine sehr profuse, so daß die Wundhöhle mit Scharpie temporiert werden mußte.

Die Patientin ertrug die Abstoßung nekrotischer Gewebs- und Geschwulsttrümmer sehr gut und erholte sich sichtlich. Bald aber begann die Wundhöhle zu jauchen und die Patientin verließ in verzweifeltem Zustande am 28. September die Klinik.

3. R. Volkmann (Deutsche med. Wochenschr. 1876. Nr. 24).

23jährige, kräftige Gutsbesitzerin, seit einem Jahre Schmerzen im Kreuzbein und im Mastdarm. Seit ca. 3/4 Jahren ein stetig wachsender Tumor auf der äußeren Fläche des Kreuzbeins bemerkt. Patientin wurde beim Gehen und Setzen mehr und mehr behindert, Stuhlentleerung schwierig und schmerzhaft. Bei der 1/2 Jahr vor der Operation vorgenommenen ersten Untersuchung findet sich ein in der linken unteren Hälfte des Kreuzbeins flach aufsitzender, hühnereigroßer, derb elastischer Tumor. Der Tumor prominiert ins Rektum, welches aber auf ihm verschieblich ist. Druck auf die Geschwulst vom Mastdarm aus pflanzt sich auf dem äußeren Kreuzbeintumor fort. Das Kreuzbein muß also unter der Geschwulst völlig zerstört sein.

Erst Anfang März 1875 entschloß sich Patientin zur Operation.

Durch einen großen Schnitt wird der linke Rand des Kreuzbeins von der Synchondrosis sacroiliaca bis zur Spitze freigelegt. Er ist durch die im Mark des Knochens entwickelte Geschwulst zu einer schaligen Masse aufgebläht, die sich gegen die Incis. ischii maj. und die Spin. ischii verwölbt. Durchmeißelung des Kreuzbeins dicht unter den For. sacr. post. sin. II erst quer, dann rechts von dem Proc. spin. senkrecht abwärts, so daß von der rechten Kreuzbeinseite eine 2 cm breite Spange stehen bleibt. Untere Durchmeißelung zwischen Kreuz- und Steißbein, um den letzteren gesunden Knochen mit den Muskelansätzen zu schonen. Die Blutung war ziemlich erheblich. — Der nach links umgeworfene Tumor wird mit Messer und Schere vom Mastdarm gelöst, wobei einige stark blutende Gefäße unterbunden werden mußten. Zuletzt wird der linke freie Rand völlig abgetrennt. Tamponade der männerfaustgroßen Wundhöhle mit antiseptischer Gaze.

Verlauf günstig. Es entstand keine Reizung des Rückenmarkes. Nach sechs Wochen konnte die Patientin mit flacher Granulationsrinne entlassen werden. Sie steigt Treppen und geht lange spazieren. Einzige Störung: Unvermögen, den Urin lange zurückzuhalten, und Schmerzen im Rektum, ähnlich denen bei Fissura ani. — Juni 1896 sind auch diese Beschwerden fast ganz geschwunden.

Die Geschwulst ist ein im Innern des Kreuzbeines entstandenes, bezw. von erster Spongiosa ausgegangenes, sehr gefäßreiches, zum Teil pigmentiertes Riesenzellensarkom (zentrales Osteomsarkom, Myeloid, Tumeur à myeloplaxes), das ursprünglich eine blasige Knochenschale gehabt hat, die aber an der inneren und äußeren Seite aufgezehrt war. An verschiedenen Stellen zystoide, mit veränderter Blutflüssigkeit gefüllte Höhlen.

4. Doll-Czerny (Arch. f. klin. Chir. Bd. 37. S. 154).

22jähriges Mädchen. Seit wenigen Wochen rasch wachsende Geschwulst in der Hüftgegend.

Grazil gebautes, leidlich gesund aussehendes Mädchen. — In der rechten Reg. glutea breitbasig der Außenfläche des Os ilei aufsitzender Tumor von höckeriger Oberfläche und derber, nur an einzelnen Stellen etwas weicherer Konsistenz, ohne pulsatorische Phänomene. Nach oben reicht er beinahe bis an die Crista ilei, nach unten überragt er noch die Gegend des For. ischiad. Vorn beginnt er daumenbreit hinter der Spin. ant. sup., hinten reicht er bis an die Massa later. des Kreuzbeins. An der Innenseite der Darmbeinschaufel fühlt man eine ähnliche Vorragung, welche bis zur Lin. innom. herabzugehen scheint, aber vom Rektum aus nicht zu erreichen ist. Ebensowenig Drüsen von hier aus nachzuweisen. Bewegung des Hüftgelenks vollkommen frei.

Diagnose: Periostales Sarkom des Darmbeins.

17. Dezember 1878. Operation: Bauchlage, rechts etwas erhöht. Hautschnitt über die größte Länge der Geschwulst, etwa der Symph. sacro-il. entsprechend, von da bogenförmig nach vorn der Crista ilei entlang bis zur Sp. ant. sup. Der Musc. glut. max. wird leicht von der Neubildung, die teilweise die Faszie durchwachsen hatte, gelöst. Im Periost sprang die Geschwulst auf der inneren und äußeren Seite gegen die Sp. ant. sup. vor. Etwa 1½ cm entfernt von der Neubildung wurde

diese durch eine Meißelfurche umschrieben, die bogenförmig von dicht hinter der Sp. ant. sup. zur Symph. sacroiliaca verlief, oberhalb der Incis. isch. eine fingerbreite gesunde Knochenspange stehen ließ. Dagegen hatte die Geschwulst das Kreuzbein bis gegen die Mitte hin usuriert, so daß die For. sacral. post. für den Daumen durchgängig waren. Darauf wurden auch die breiten Bauchmuskeln von dem Quadrat. lumborum dicht am Darmbeinkamme abgelöst, die Fasc. iliaca durchschnitten (Unterbindung der Art. circumfl. il.), der Musc. iliacus von der Geschwulst bis gegen die Lin. innom. abgeschält. Mit großer Knochenschere und in der Gegend der Lin. innominata mit Meißel wird nun die ganze Darmbeinschaufel entsprechend der Meißelfurche abgetragen, die adhärenten Muskelpartien durchschnitten. Dieser Akt war ziemlich unblutig. An der Hinterfläche des Kreuzbeins desselben wird noch verdächtiges Gewebe mit dem Hohlmeißel entfernt. Ätzung der Wunde mit 5 proz. Chlorzink usw. Drainage und Naht.

Starker Kollaps, Temperatur 34,5°. Karbolharn. Doch erholte sich der Patient.

Nach zwei Tagen aber Tod an Sepsis.

Die Geschwulst war ein gefäßarmes, teilweise erweichtes Chondrosarkom.

Sektion: Septikämie, jauchige Gasphlegmone der rechten Hüfte und des Oberschenkels. Metastatische Knoten in der rechten Lungenspitze.

5. Witzel (nach Braunstein. S. 147).

46jähriger, früher gesunder Ackerer. Krankheitsbeginn mit Hinken und Schmerzen im linken Bein. Anschwellung links unter dem Kreuzbein. Starke Druckempfindlichkeit an der linken Synchondr. sacroiliaca. Die obere Glutäalgegend ist von einer starken, gleichmäßigen Vorwölbung eingenommen, die undeutlich fluktuiert.

Diagnose: Sarkom der Beckenschaufel.

Die Exstirpation des Tumors wurde auf Verlangen des Patienten von Witzel mit teilweiser Resektion des linken Darmbeins ausgeführt. 5 Tage später Exitus letalis.

6. Köhler (Charité-Annalen. 1886. Berlin 1888. XIII. 567).

Osteosarcoma oss. il. Exstirpation. 1 Monat später Rezidiv. Tod 2 Monate später.

7. Trendelenburg (Braunstein, über Beckengeschwülste. Dissert. Bonn 1888).

29jähriger Schreiner bemerkte vor 6 Monaten zuerst eine kleine Geschwulst auf dem linken Hüftknochen, daumendick. Zeitweise verursachte die Anschwellung Schmerzen, die ins Bein ausstrahlten. Nach zwei Monaten Geschwulst apfelgroß. Beständiger, starker Schmerz, Appetitlosigkeit.

Status: Schlank gebauter, etwas blaß aussehender Mann, klagt über ziehende Schmerzen im Bereich des Nerv. isch., die bis zur Fußsohle gehen. In der linken Reg. glut. breitbasig der Außenfläche des Os ilei aufsitzender Tumor von flacher, halbkugeliger Gestalt, fester Konsistenz und ohne pulsatorische Erscheinungen. Die Haut über demselben ist von ektatischen Venen durchzogen, sonst unverändert. — Obere Grenze Crista ilei, untere die Incis. ischiad., die mediane die Symph. sacroiliaca

In Narkose ist auf der Innenseite des Darmbeins eine der äußeren entsprechende Protuberanz zu fühlen, die bis zur Lin. innom. herabzugehen scheint. Vom Mastdarm aus ist das untere Ende dieser Geschwulstmasse nicht festzustellen. Auch keine Drüsen nachzuweisen. Hüftgelenk in seinen Bewegungen nicht gehindert.

Diagnose: Sarcoma fossae il. ext. et internae.

25. Januar 1888. Operation.

Bauchlage, links etwas erhöht. Haut über dem Tumor durch einen Längsschnitt von 25 cm Länge, ungefähr der Symph. sacroil. entsprechend, und einen Querschnitt von 18 cm gespalten. Beim Lospräparieren der Weichteile fand man, daß sich einzelne größere und kleinere Geschwulstknoten in das Muskelgewebe fortsetzten. Doch geschah die Lösung der Muskeln von der Neubildung leicht und ohne größeren Blutverlust. Die Art. glut. sup. mußte unterbunden werden. — Der Tumor saß dem Darmbein breit auf, von einer bindegewebigen Kapsel umhüllt. Nach Abreißung des Tumors von seiner Unterlage finden sich an seiner Ansatzstelle Knochenpartikelchen: der Knochen ist von der Geschwulstmasse durchsetzt.

Um der inneren Geschwulst beizukommen, extraperitonealer Schnitt parallel dem Poupartschen Bande. Die Geschwulst dehnt sich diffus auf der Innenfläche des Darmbeins aus und überschreitet die Synchondr. sacroil. Der durchsetzte Knochen einschließlich des erkrankten Teils des Kreuzbeins wurde mit Hammer und Meißel abgemeißelt und mit kräftigen Elevatorien herausgehoben. Nach vollständiger Blutstillung Tamponade der Wundhöhle mit Jodoformgaze, Drainage und teilweise Naht.

29. Januar. Verbandwechsel. Wundränder gut vereinigt. Wegen mäßiger Eiterung aus der Tiefe und abendlichen Temperatursteigerungen bis 40° jeden dritten Tag Verbandwechsel.

Der Puls war in den ersten Tagen nach der Operation 143, vom sechsten Tage an wieder normal.

Mitte März konnte Patient den größten Teil des Tages außer Bett zubringen und, auf einen Stock gestützt, ohne große Beschwerden gehen.

5. Mai. Die Wunde ist fast vernarbt. Patient kann ohne Stock gehen, wird entlassen mit der Weisung, sich von Zeit zu Zeit sehen zu lassen. Mikroskopische Untersuchung: Chondrosarkom.

8. Gussenbauer (Zeitschr. f. Heilk. 1891. Bd. XI. S. 473).

Melanosarkom des rechten Darmbeins bei einer 45jährigen Frau, seit 1½ Jahren unter Schmerzen in der Hüfte, die gegen das Knie ausstrahlten, gewachsen, seit 8 Wochen tastbar. Über gänseeigroße Geschwulst an der inneren Darmbeinfläche von der Spin. ant. sup. bis auf den horizontalen Schambeinast und bis auf die Lin. innom. Sehr weiche, fast fluktuierende Geschwulst. Exstirpation, starke arterielle Blutung bei der Auskratzung des Knochens. Deutliche Anämie der Kranken. — Offenbar durch die Auskratzung unvollkommene Operation. — Die Patientin starb nach zwei Monaten an Verjauchung der Geschwulst.

9. Gussenbauer.

Sarc. oss. il. sin. Exstirpation mittelst Resektion fast der ganzen Darmbeinschaufel mit dem M. iliacus. Heilung. Wahrscheinlich Rezidiv. Selbstmord.

Bei 25jährigem Mann, angeblich nach Verletzung, innerhalb eines

Jahres Geschwulst der linken Darmbeinschaufel, myelogenen Ursprungs, nach beiden Seiten den Knochen durchwachsend. Heilung.

10. Gussenbauer. Myxosarcoma oss. sacri. von festen Bindegewebssepten durchzogen. Exstirpation mittelst Resektion des Kreuzbeins. Heilung. — Die Operation wurde von hinten unten her mit Durchschneidung des Lig. tuberoso-sacr. und spinoso-sacr., sowie des Ursprungs des Musc. pyriform. ausgeführt. Eiterung, aber Heilung in 2½ Monaten. Hernia sacralis. — Nach mehrmaligen Rezidivoperationen gestorben 2¼ Jahr nach der ersten Operation.

11. Gussenbauer.

Myelogenes Sarkom des Kreuzbeins. Versuch der Resektion. Tod bei der Operation.

35jährige Frau, nach der letzten Entbindung vor 2 Jahren, bei der manuelle Lösung der Plazenta gemacht war, mehrmalige, unter Schmerz und Fieber entstandene Anschwellung der Kreuzbeingegend mit Durchbruch in Scheide und Mastdarm. — Kreuzschmerzen, die in die unteren Extremitäten ausstrahlten, hartnäckigste Verstopfung, Harnverhaltung. — Hochgradige Blutarmut und Schwäche. — Von Gussenbauer wurde ein zentrales Sarkom des Kreuzbeins, das Mastdarm und Scheide nach vorn, Gebärmutter und Anhänge, sowie Blase noch oben vorn und rechts verdrängte und nach außen in der unteren Kreuzbeingegend zum Vorschein kam, aufgefunden. Die Neubildung war fest, knochenhart, gab stellenweise Pergamentknittern. Keine Lähmung der unteren Extremitäten.

Operation von hinten: Die Bloßlegung der hinteren Kreuzbein- und Geschwulstoberfläche und Ablösung des Mastdarms verlief glatt. Oberer Teil der Geschwulst mit dem Mastdarm verwachsen. Einriß ins Bauchfell. Beim Durchmeißeln des ersten Kreuzbeinwirbels im Bereiche der Geschwulst gewaltige Blutung, Auskratzung der Geschwulstmassen, Tamponade — Tod. — Riesenzellensarkom, das bin in den fünften Lendenwirbel und in den Wirbelkanal gewachsen und offenbar schon früher mehrfach in dem Mastdarm durchgebrochen war.

12. Gussenbauer. Sarcoma periost. oss. il. dextr. Exstirpation, Rezidiv.

13. G. Braun (Z.-Bl. f. Gyn. 1892 S. 887) berichtet in der geburtshilfl.-gyn. Gesellschaft in Wien über einen Fall von Osteosarcoma pelvis.

25jährige Frau, bei der am 5. August 1891 eine im Lig. latum sin. befindliche Anschwellung als Beckenexsudat diagnostiziert wurde. Im Oktober Geschwulst um das Fünffache vergrößert, dabei linker Oberschenkel und Unterschenkel bedeutend angeschwollen.

Dezember reicht die Geschwulst bis zum linken Rippenbogen. Wegen drohender Berstung machte Braun in der Nähe der Crista eine 6½ cm lange Probeinzision, worauf Osteosarkom diagnostiziert wurde. Exitus nach 6 Wochen.

Resektion einer Beckenhälfte.

14. Kocher (Chirurg. Operationslehre, 4. Aufl.).

51jähriger Mann. Die Geschwulst, Osteoidchondrosarkom, hatte sich angeblich 6 Wochen vor seiner Aufnahme auf ein Trauma

hin entwickelt und war rasch größer geworden unter Schmerzen und Funktionsstörung. Die unregelmäßige, derbe, höckerige Geschwulst nahm fast die ganze rechte Darmbeinschaufel ein, bot stellenweise eine dünne Knochenschale dar, wölbte sich gegen die Glutäen vor, war empfindlich auf Druck. Im Hüftgelenk Knacken.

9. Dezember 1884. Operation. Scham- und Sitzbein 2 cm medianwärts von der Pfanne durchsägt, die Lösung hinten in der Synchondr. sacroiliaca gemacht. Auch das obere Femurende mußte reseziert werden. Am 19. Januar 1885 konnte Patient Gehversuche machen, am 16. März mit Krücke und Stock entlassen werden.

13. Juli 1888. Patient ist seit der Operation gesund gewesen, hat 1 Monat nach der Entlassung angefangen, leichte Arbeit zu verrichten. Jetzt ist er bei der Landarbeit behilflich. Er kann 1 Stunde weit gehen ohne Unterstützung.

Er hinkt, wie ein Hüftgelenkresezierter, geht auf der Fußspitze, setzt sein Bein in Schleuderbewegung vor. Das Bein hat eine natürliche Stellung, das Knie kann gestreckt werden. Die Verkürzung beträgt 10 cm. Passiv besteht ein Schlottergelenk, aktiv abnorme Außenrotation möglich, Flexion aktiv auf 105°. Streckung aktiv normal, passiv Hyperextension

15. Roux, ähnliche Operation mit Erfolg.

16. Kocher (Chirurg. Operationslehre. 4. Aufl.).

13jähriger Knabe. Schnitt von der Synchondr. sacroiliaca entlang der Crista und dem Poupartschen Bande. Nach oben wird die Fascia transv. mit dem Peritoneum vom Tumor emporgehoben bis an die großen Gefäße, welche samt dem Nerv. crur. medianwärts abgehoben werden. Kleinere Nerven müssen durchschnitten, die Art. circumfl. ant. und post. abgeklemmt werden.

Abwärts werden erst unter der Lig. Poupartii die Muskeln lateral von den großen Gefäßen gelöst und getrennt: Rect. femor., Sartorius, Tensor fasciae, dann stumpf die Ansätze des Glut. med. und min. unter der Crista abgehoben und getrennt bis zur Synchondrose.

Dann wird Iliopsoas und Gelenkkapsel mit Lig. Bertini durchschnitten und medianwärts das Scham- und Sitzbein subperiostal freigemacht und durchschnitten. Jetzt Trennung der Synchondr. sacroiliaca mit kräftigem Messer und Luxation der Beckenhälfte abwärts. Es bleibt noch der Rest der Rückfläche des Beckens stumpf frei zu machen und die Flexoren am Sitzknorren, sowie die starken Lig. sacroiliaca abzutrennen. Blutung wegen der langen Dauer der Operation nicht unbeträchtlich, indes werden keine größeren Gefäße verletzt. Keine einzige Ligatur, sämtliche Klemmpinzetten abgedreht. Der Kranke ist per primam geheilt.

17. Kocher rät, nach einer Erfahrung bei einem älteren, heruntergekommenen Patienten, bei dem er einen Todesfall erlebte, die Vasa iliaca interna behufs Verhütung zu starken Blutverlustes zu unterbinden.

Exarticulatio interileo-abdominalis.

Wegen Oberschenkelsarkoms, das auf das Becken übergegriffen hat, und wegen Beckensarkoms.

18. Billroth (Salistcheff, Archiv f. klin. Chir. 1900).

1899, erste derartige Operation. Schneller Tod.

19. Jaboulay (In Gazet, Prov. méd. 1895 nach Savariaud. Rev. chir. 1902).

66jähriger Patient. Seit 3 Monaten Tumor des Schenkels, Adduktorengegend, rezidiviert nach partieller Abtragung, Hämorrhagien. Operation 1 Stunde. Blutung nicht bedeutender als bei Oberschenkelamputationen.

Tod am folgenden Abend an Sepsis. 39,6° Temperatur.

20. und 21. Jaboulay hat noch zweimal mit tödlichem Ausgange operiert.

22. Cacciopoli (Rif. med. 1894).

17jähriger Patient. Anfang der Krankheit vor zwei Jahren mit Schmerzen. Tumor des Trochanter, für einen kalten Abszeß gehalten, von der Crista ilei bis zur Mitte des Oberschenkels. Spontanfraktur des Femur. Dauer der Operation 45 Minuten. Tod nach 3 Stunden. Sarkomknoten in der rechten Lungenspitze. Sekundärer Knoten im Os iliac.

23. Girard (Congr. chir. 1895).

17jähriges Mädchen. Riesiges Sarkom des oberen Oberschenkelendes.

23. Mai 1894. Oberschenkel exartikuliert.

18. Februar 1895 kam die Patientin wieder mit Rezidiv. An den inneren Organen nichts Krankhaftes nachweisbar. Fruchtlose Behandlung mit Streptokokkentoxin.

27. März 1895. Exartikulation der Beckenhälfte mit Zurücklassung des Schambeinteils nahe der Symphyse, um die Insertion des Abdominalmuskels zu erhalten.

Nach 3 Wochen stand sie auf, nach 6 Wochen ging sie nach Haus. Keine Störung der Defäkation und der Harnentleerung. Kein Bruch. Sie kann 2 km zu Fuß in den Bergen machen. Nach 6 Monaten lokales Rezidiv.

24. Girard (Congr. chir. 1898).

Sarkom des oberen Femurendes, seit 6—8 Monaten ausgebreitet unter der Fossa iliaca ext. Sehr starke Schmerzen im Bereich des Nerv. ischiad. Schnelle Heilung trotz leichter Eiterung. Gutes funktionelles Resultat. Tod nach 6 Monaten an Lungenmetastasen.

25. Salistcheff (Arch. f. klin. Chir. 1900).

Kräftiger Patient von 38 Jahren, schlecht genährt, mit welker Haut. Seit September 1896 beständiger Schmerz in der rechten Beckenhälfte und immer zunehmende Außenrotation des rechten Beins. Wochenlang kein Schlaf.

März 1898 bemerkte Patient eine Geschwulst in der rechten Leistengegend von Gänseeigröße. Kolossaler Umfang der oberen Hälfte des rechten Oberschenkels und der rechten Beckenhälfte durch eine Geschwulst von ovaler Form mit einigen Knollen, die sich nach oben bis etwas über den Kamm des Os innom. und bis zum Niveau des Nabels erstreckt, von dort in einem Bogen bis zur Symphyse herabgeht. Unten teilt sie sich durch eine scharfe Grenzlinie von der unteren Hälfte des Oberschenkels ab, der ebenso, wie der Unterschenkel angeschwollen ist. Haut auf der Geschwulst normal. Das Bein steht in Abduktion und Rotation nach außen. Jede Bewegung verursacht unerträgliche Schmerzen. Aus der Fossa iliaca interna ragt die Geschwulst wie ein scharf umrissener Knollen empor. Ihre Spitze entspricht der Spin. ant. sup. op. il., liegt aber höher als diese, und der obere Rand des Knollens senkt sich in einem allmählichen Bogen bis zur Lin. innom.

Hinter der Geschwulst hier das Pulsieren der Art. iliaca com. durchzufühlen. Unten legt sich die Geschwulst in Art eines kugelförmigen Körpers an die innere Seite des Femur, dessen äußerer Rand dem Anschein nach von Neubildungen frei ist. Länge 38 cm, Breite 30 cm. Umfang des rechten Oberschenkels oben 97 cm, des linken 46 cm. Verschiedene Konsistenz, stellenweise fluktuierend, an anderen Stellen nachgiebig und elastisch, zum größten Teile fest wie Knorpel. Vom Rektum aus keine Veränderungen fühlbar.

8. Dezember 1898. Operation. Schnitt vom Ende der 12. Rippe bis zum Tuberc. pub. Bauchfell leicht und frei abgehoben. Gefäße mit der Neubildung verwachsen, ebenso der Psoas. Daher Art. il. und Ven. il. com., nur 3 cm von der Teilungsstelle der Aorta unterbunden. Becken mit ovalem Schnitt umkreist, der einerseits eine Fortsetzung des ersten Schnittes nach unten bildete, entsprechend der Richtung des absteigenden Schambein- und des aufsteigenden Sitzbeinastes bis zum Tub. ischii, andererseits aber von dem ersten Schnitt an der Mitte des Hüftbeinkammes ausging. Abtrennung der Bauchmuskeln, Samenstrang beiseite geschoben, Lig. susp. penis abgetrennt, Corp. cavernosa, Musc. ischio cavern., Diaphragma urogenitale usw. desgl. Schambeinfuge durchschnitten. Crista befreit, Psoas und Nerv. crur. im Niveau der unterbundenen Gefäße durchschnitten, weil der unterhalb gelegene Teil des Muskels und des M. iliacus in die Neubildung mit einbegriffen war. Vasa obturatoria und Nerv. obturatorius durchschnitten, Nervengeflecht am For. ischiad. abgetrennt. Jetzt lag die vordere Fläche der Synchondr. sacroiliaca vor und wurde durchtrennt. In der Wunde bluteten die Äste der Art. iliaca int. nicht sehr stark, wurden schnell unterbunden. Die Blutung war geringer, als bei Oberschenkelexartikulation.

Hintere und vordere Muskeln vernäht. Schluß der Wunde bis auf den vorderen Winkel, der tamponiert wurde. Dauer 1 1/4 Stunde.

Günstige Heilung bei gutem Befinden. Etwas beunruhigend das Schluchzen, das den ganzen zweiten Tag und die nächste Nacht anhielt und sich am achten Tage wiederholte. Keine Schmerzen mehr, Appetit und Schlaf gut.

Am zweiten Tage nach der Operation Temperatur 38,5°, dann normal. Vom achten Tage an wieder 38,5 abends bei Leibesverstopfung. Im Laufe der ersten Wochen Beschwerden beim Harnen: Der Kranke mußte die Bauchpresse stark anspannen und zuweilen 1/2 Stunde warten, bis Urin kam.

Leichte Störung der Wundheilung durch starke Sekretion serösen Charakters. Kein Vorfall des Bauchinhalts.

Nach 3 Wochen konnte Patient sitzen, nach 5 Wochen begann er an Krücken zu gehen.

Am 23. März in ausgezeichnetem Zustande entlassen.

Die Geschwulst war aus dem Zentrum des Os innom. nach innen in der Richtung auf die Bauchhöhle zu und durch die For. obturat. nach unten auf den Oberschenkel gewachsen. In das Oberschenkelbein selbst war sie nur am Kopfe eingedrungen. Das Os innom. war im Zentrum und im Schambeinteile vollständig zerstört, während das Os ilei sich unter der Geschwulst gut erhalten hatte.

In der kompakten Geschwulst einige Höhlen. Die ganze Geschwulst von einer dicken, faserigen Kapsel umgeben. Hauptsächlich Periostalsarkom. Mehr oder weniger große spindelförmige Zellen. Häufig auch Rundzellen mit bedeutender Menge homogener Zwischensubstanz. Seltener Osteoidgewebe und Inselchen von Knorpelgewebe, beide hauptsächlich im Zentrum.

Wegen der Kapsel stellt Salistcheff die Prognose günstig.

26. Kocher hat die Operation wegen eines pulsierenden, weit gediehenen Beckensarkoms bei einem Knaben mit unglücklichem Ausgange ausgeführt.

27. Kadjan hat ebenfalls unglücklich operiert.

28. J. L. Faure (Revue gynécol. 1899).

16jähriges Mädchen. Enormes Osteosarkom des Os ilei. Ödem der unteren Extremität.

Laparotomie in der Mittellinie. Temporäre Ligatur der Aorta, dann der Art. iliaca.

Heftige Blutung der Unterhaut- und der Unterperitonealvenen. Inzision längs des Darmbeinrandes. Riesige Blutung, Abbruch der Operation. Tod.

29. Nanu (Congr. int. de Méd. Paris 1900).

50jähriger, sehr geschwächter Patient. Heftige Schmerzen in den unteren Extremitäten, Anfang vor 16 Monaten mit Schmerzen des Knies. Später Erscheinung einer Geschwulst der Leistengegend, 2 Finger vom Nabel und die Mittellinie überschreitend. Schenkel unbeweglich in Abduktion. Äthernarkose. Esmarchsche Binde vom Fuß bis zum Tumor. Ligatur der Art. iliaca com. vom Flankenschnitt schwierig infolge der Größe des Tumors. Lappenbildung nach Jaboulay. Blutung fast gleich Null, außer in der Incis. isch. maj. und der Synchondr. sacroiliaca. Dauer 1¼ Stunde. Der Tumor umfaßte das Os pubis, Os ischii, die Cavitas cotyloid., den Kopf und den Hals des Femur.

Myxosarkom.

Am ersten Nachmittage Synkope, Anurie, subnormale Temperatur 36,4—36,8°. Die Shokerscheinungen schwanden allmählich.

Am 4. Tage Brandigwerden der Wundränder, am 20. Tage Tod.

Durch die Unterbindung der Art. iliaca comm. soll eine Thrombose bis über die Gabelung der Aorta entstanden sein und eine Embolie gemacht haben.

30. Herm. Meyer-de Ruyter (Dissert. Leipzig 1902).

45jähriger Patient. Im Frühjahr 1901 zuerst Gehstörungen im linken Hüftgelenk. Damals wurde Patient wegen eines prallen, runden Tumors in einem Berliner Krankenhause exspektativ behandelt. Seit Anfang 1902 soll die Geschwulst weich geworden sein, seit Februar sollen spontane Schmerzen in der linken Hüfte aufgetreten sein.

Gewichtsabnahme seit Anfang 1901 etwa 40 Pfund.

17. April 1902. Aufnahme ins Paul Gerhardtstift-Krankenhaus. Stark abgemagerter, elender Patient.

In der Nähe des Trochanter kleine Fistel, aus der sich gelbweiße, trübe Flüssigkeit entleert.

An der Außenseite der linken Hüfte große, rundliche Vorwölbung, die sich unterhalb der Weiche bis zur Innenseite des Oberschenkels fort-

setzt. Die Geschwulst hat die Größe eines Kindskopfs und zeigt mäßige Fluktuation. Große Schmerzen.

18. April 1902. Probeinzision. Entleerung von gelblich-bräunlicher Flüssigkeit und grauweißlichen, bröckeligen Massen. Man gelangt mit dem Finger bis an die Innenseite des Oberschenkels. Der rauhe Schenkelhals bricht bei passiven Bewegungen durch.

Mikroskopischer Befund des bröckeligen Masse: Spindelzellensarkom.

Der Patient drängt auf Operation. Wegen sehr großer Schwäche wird die Operation verschoben und Patient sehr kräftig ernährt.

22. April. In Chloroformnarkose. Schnitt entlang der Crista ilei und dem Poupartschen Bande bis zur Symphysengegend. Die Art. und Ven. iliaca comm. werden unterbunden. Hautmuskellappen mit der Basis hinten und seitlich. Durchmeißelung bezw. Durchsägung des Os ilei in der Mitte zwischen Lin. glut. ant. und post. Darauf wird das Schambein und der aufsteigende Sitzbeinast durchtrennt und nach weiterer Muskelablösung das Bein samt dem Becken entfernt. Tamponade und teilweise Naht. Mäßige Blutung, aber das Blut von wässeriger Beschaffenheit. Gegen Schluß der Operation, die etwa 1 Stunde dauerte, kollabiert der Patient. Kochsalzinfusion, Kampfer usw. Eine Stunde nach der Operation Exitus.

Die Sektion ergab Anämie und schwere Myokarditis.

31. Savariaud (Rev. de chir. 1902. S. 345).

7jähriges Kind. Kindskopfgroße Geschwulst der linken Beckenhälfte, seit 3 Monaten heftige Schmerzen im Bereiche des Nerv. ischiad.

Die Geschwulst reicht oben bis zur Crista ilei, vorn bis zum Trochanter major. Unten läßt sie das Os ischii fühlen. Innen greift sie auf das Os sacrum über. Fest, unbeweglich und unter den Glutäalmuskeln gelegen. Vom Mastdarm aus deutlicher Vorsprung in die Beckenhöhle fühlbar. Gehen und Aufrechtstehen fast unmöglich. Das Kind liegt mit gebeugtem, aber beweglichem Hüftgelenk. Der geringste Druck auf die Geschwulst löst schmerzhafte Krämpfe im Gebiet des Nerv. ischiadicus aus, Streichen der Haut eine „Krise".

Diagnose: Sarkom. Keine Metastasenbildung.

Besonders wegen der Umhüllung des Nerv. isch. durch den Tumor Exartikulation. Der Schnitt wird jedoch so geführt (längs dem Darmbeinende und dem Poupartschen Bande), daß bis zum letzten Augenblick Resektion oder Exartikulation möglich war. Die Exartikulation schien unvermeidlich. Art. iliaca int. und ext. unterbunden. Innerer Lappen mit den Adduktoren, Durchschneidung des Schambein- und des Sitzbeinastes, Ablösung des Peritoneum mit dem Musc. obt. int. Vertikale Abmeißelung des linken Kreuzbeinflügels, auf den der Tumor übergreift. Abfluß von Zerebrospinalflüssigkeit, mäßige Blutung.

Kind blaß, ziemlicher Kollaps, erholt sich bald, kann sprechen. Bei der Visite Befinden gut, kurz nachher Synkope, Tod. Besondere Todesursache nicht gefunden.

Der Tumor war nicht vom Knochen ausgegangen, sondern hing am Periost der Incis. ischiad. major, sanduhrförmig. Kleinzelliges Sarkom, ohne Knochengewebe.

Es erscheint mindestens zweifelhaft, ob die harte Neubildung nicht ausschälbar gewesen wäre. Jedenfalls war die Abmeißelung des Kreuzbeinflügels nicht nötig, also Komplikation des Abflusses von Zerebrospinalflüssigkeit vermeidbar.

Die Operation ist, wie sich aus dieser Zusammenstellung ergibt, bei allen Arten von Beckengeschwülsten, besonders inneren Beckengeschwülsten, eine sehr gefährliche. Man darf sie wohl noch weit gefährlicher schätzen, da sehr viel mehr glückliche als ungünstig verlaufene Fälle veröffentlicht zu werden pflegen.

Wie können wir ihre Aussichten günstiger gestalten?

Die ausschälbaren Tumoren des inneren Beckens, welche außerhalb der Synchondr. sacroiliaca der Lin. innom. ihren Sitz haben, sind immer von einem Flankenschnitt mit Schonung des Bauchfells in Angriff zu nehmen, wie v. Bergmann es in seiner Veröffentlichung gelehrt hat. Das gilt sowohl für die gestielten Enchondrome, wie die in dem Gebiete lateralwärts von der Gefäß- und Nervenscheide am häufigsten vorkommenden Fibrome und Mischgeschwülste. So wird die Gefahr einer Bauchfellinfektion mit Geschwulstkeimen oder Entzündungserregern sicher vermieden.

Zu gleichartigen Tumoren des kleinen Beckens selbst haben je nach dem Sitze der Geschwulst hinten oder vorn, nahe dem Beckeneingang oder Ausgang parasakrale, perineale und vaginale Schnitte oder Laparotomien den Zugang eröffnet. Auf dem Wege von unten hat W. Kramer eine große Exostose der hinteren Fläche des Schambeins während der Schwangerschaft mit gutem Erfolge exstirpieren können.

Fast 100 Jahre früher schon hatte Drew es mit Glück gewagt, einer Kreißenden von einem perinealen Schnitt eine das ganze Becken ausfüllende Geschwulst, anscheinend ein gestieltes Fibrom, zu exstirpieren, und dann die Patientin mit der Zange entbunden. Trotz des glänzenden Erfolges dürfte dieses Verfahren, das doch ein Operieren im Dunklen bedeutet, nur nachzuahmen sein, wenn es sich um leicht ausschälbare Tumoren nahe dem Mastdarm handelt. Gestielte am Steißbein oder der Spitze des Kreuzbeins sitzende Fibrome, wie in dem Falle Tillaux, würden sich gut von hier aus entfernen lassen. Man kann ja den Schnitt beliebig weit neben dem Steißbein oder dem Kreuzbein verlängern, um sich Platz zu schaffen.

Die parasakralen Schnitte sind bisher meist nur vorbereitende Akte zur Resektion des Kreuzbeins gewesen. Immerhin ist anzuerkennen, daß durch einen ausgiebigen parasakralen Schnitt, nötigenfalls verbunden mit temporärer Kreuzbeinresektion, der hintere Teil

des kleinen Beckens gut zugänglich gemacht wird. Lexer hat auf diesem Wege ein ausgedehntes Mastdarmmyom, das sich nach hinten entwickelt hatte, entfernen können. Größere Geschwülste, die zwar in derselben Gegend liegen, aber nicht vom Darm, sondern von der hinteren oder der hinteren seitlichen Beckenwand ausgegangen sind und dieser festgemauert aufsitzen, würden allerdings die hinten geschaffene Öffnung versperren und weder Instrumenten noch der Hand des Operateurs das Arbeiten gestatten. Für solche Geschwülste, beispielsweise die von mir exstirpierte, die fast handtellergroß an die Beckenwand unverrückbar angeheftet war und das Becken ganz ausfüllte, der Beckenwand fest anlag, kommt wohl in erster Linie die Laparotomie in Frage, die ja auch Lexer z. B. für diejenigen Mastdarmmyome, die sich mehr nach vorn in die Bauchhöhle hinein entwickelt haben, empfiehlt. Die Laparotomie hat z. B. auch Herr F. König gewählt, um einen retroperitonealen Tumor, ein 22 Pfund schweres Fibrolipom, zu exstirpiere. Wenn in diesem Falle 7 Tage nach der zunächst glücklich verlaufenen Operation Herzkollaps den Tod herbeiführte, so fällt dieses unglückliche Ereignis nicht dem Operationsverfahren zur Last.

Der Bauchschnitt gewährt, namentlich bei Beckenhochlagerung, eine vorzügliche Übersicht über die Beziehungen der Geschwulst zu den Organen des kleinen Beckens. Diese Erwägung war für mich ein Hauptgrund zur Wahl der Laparotomie. Wenn ich dann auch die Verwachsungen der Geschwulst mit dem Netz und Darm nicht so erheblich fand, wie ich erwartet hatte, so konnte ich doch die großen Gefäße, die über die Geschwulst liefen und den stark erweiterten rechten Ureter mit großer Sicherheit schonen. Wäre eine Resektion am Becken selbst nötig geworden, so würde ich nicht gezögert haben, einen parasakralen Schnitt anzuschließen. Ob ich freilich in einem Falle, wie dem von Toporski aus der Breslauer Klinik veröffentlichten — es handelte sich um eine kindskopfgroße, die vordere Beckenwand um 3—4 cm überragende, gegen ihre Umgebung ein wenig verschiebliche, anscheinend von der hinteren Schambeinfläche ausgegangene solide Neubildung, wie sich nachher erwies, um ein Myxosarkom — von vorneherein die Laparotomie gewählt hätte, erscheint mir zweifelhaft. Ein großer suprasymphysärer, extraperitonealer Schnitt würde meines Erachtens die Geschwulst vorzüglich freigelegt und wohl die Blutung verringert haben. Das Peritoneum hätte in jedem Augenblick, wenn nötig, eröffnet werden können. Doch liegt mir die Behauptung fern, daß dieses Verfahren den Ausgang sicher gebessert hätte.

In jenem Falle sowohl, wie in dem des Herrn König ist der Operateur der Forderung gerecht geworden, die Bauchhöhle während der Operation zu schützen, was ja eigentlich selbstverständlich, aber auch das Geschwulstbett nach vollendeter Exstirpation von der Bauchhöhle abzuschließen und die Tampons nach außen zu leiten. Ich selbst habe den Abschluß der Bauchhöhle und die Tamponade von außen dadurch ermöglicht, daß ich den oberen Teil des hinteren Peritonealschnittes schloß, die Ränder des unteren Teiles mit der neben dem Rektus gelegenen Bauchwunde und dem Uterus vernähte. Auch der obere Teil des Bauchschnittes wurde geschlossen, so daß ich die Drainageöffnung für die Tampons im unteren Wundwinkel, dicht oberhalb des Poupartschen Bandes erhielt. In dem Falle Toporskis war durch die linke Vaginalwand drainiert worden. Bei Tumoren der hinteren Wand des kleinen Beckens, die man vom Bauchschnitt aus exstirpiert hat, würde man, wenn die Schaffung einer vorderen Drainageöffnung mit Verschluß der Bauchhöhle Schwierigkeiten macht, leicht ein Drainageloch für die Tampons neben dem Kreuzbein anlegen können.

Besonders häufig kommen Patientinnen mit großen Tumoren des kleinen Beckens in die Hände der Gynäkologen während der Schwangerschaft oder, während die schon begonnene Geburt durch den Beckenverschluß gehindert wird. Wie sollen sie sich verhalten?

War der Beckenverschluß kein vollkommener, so kam zuweilen die Frühgeburt spontan zustande, mehrfach wurde das Kind zerstückelt. Eine auf diese Weise entbundene Patientin stellte Keitler in der Geburtshülfl.-Gynäkol. Gesellschaft in Wien am 5. November 1901 vor. Sie trug eine Geschwulst, die von der vorderen Kreuzbeinfläche ausging, knorpelhart war und das kleine Becken dergestalt verengte, daß der Raum in der rechten Beckenhälfte einen geraden Durchmesser von weniger als 3 cm, in der linken von 3—3½ cm besaß. Die Frau hatte sich trotz Streptokokkeninfektion erholt; die Geschwulst wurde im Wochenbett kleiner und weicher. Er erklärt sie für eine gutartige Geschwulst von einem Anteil der Beckenfaszie.

Meist war das Geburtshindernis absolut. Das schon erwähnte Beispiel Drews, so glänzend es ist, hat keine Nachahmer gefunden, nur während der Schwangerschaft, aber 3 Monate vor der Geburt, hat Kramer die gefährlich drohende innere Exostose des Schambeins von unten glücklich entfernt. Fast immer wurde der Kaiserschnitt gemacht. Die Statistik der Beckengeschwülste von Braunstein aus den früheren Jahren bildet ein langes Register von Todesfällen durch Kaiserschnitt. Neuerdings sind die Ergebnisse besser geworden, so

daß schon eine stattliche Anzahl glücklicher Erfolge für Mutter und Kind vorliegen, aber Todesfälle kommen auch jetzt noch häufig genug vor. v. Swiericki (D. Frauenarzt 1890, 12) hat 12 Fälle von Beckenenchondrom, die ein Geburtshindernis abgeben, mit 5 mal glücklichem Ausgang für Mutter und Kind durch Kaiserschnitt zusammengestellt. Goders Dissertation (Halle 1895) bringt 81 Fälle von Beckentumoren, die eine operative Entbindung nötig machten, darunter einen Kaiserschnitt mit tödlichem Ausgange von Olshausen aus dem Jahre 1886. Rißmann (Z.-Bl. f. Chir. 1895, S. 808) teilt ebenfalls einen tödlich geendeten Kaiserschnitt mit, der wegen eines 46 cm im Umfang messenden, hinten vom rechten oberen Schambeinast ausgehenden Enchondroms gemacht werden mußte. Der Kaiserschnitt an sich ist also trotz der vollkommeneren Asepsis und Technik der neueren Zeit ein so schwerer Eingriff, daß die Komplizierung desselben mit der Beseiseitigung der die Geburt hindernden Neubildung zu widerraten ist. Die Beschränkung auf das allerdings nur palliative Mittel des Kaiserschnitts, wie sie auch bei meiner Patientin zuerst Olshausen, dann Dührßen geübt haben, dürfte wohl das richtige sein, namentlich da die starke Blutfüllung der Beckenorgane während des Endes der Schwangerschaft eine ungünstige Beigabe für die Exstirpation der Geschwulst bildet. Der einzige Fall, den ich in der Literatur gefunden habe, in welchem Ackermann an den Kaiserschnitt nach Porro die Ausschälung der kolossalen, das kleine und das große Becken ansfüllenden retroperitonealen Geschwulst von 11 kg Gewicht anschloß, endete tödlich und zwar an Peritonitis 17 Tage nach der Operation. Und doch hatte A. das Geschwulstbett mit dem Gebärmutterstiel extraperitoneal im unteren Bauchschnittwinkel zu versorgen gesucht.

Der Laparotomie vorbehalten bleiben müssen wohl auch die inneren Exostosen und Osteome, welche von der Gegend des Promontorium und der oberen Kreuzbeinwirbel ausgehen, während solche, deren Stiel dem Rand des Kreuzbeins nahe sitzt, vielleicht parasakral abzumeißeln sind. Eine parasakrale Drainageöffnung wird bei der ersten Gruppe hinzuzufügen sein.

Die Beseitigung aller nicht ausschälbaren und nicht gestielten Geschwülste des Beckens, und zwar sowohl der äußeren, wie der inneren, erfordert eine ausgedehnte Resektion der Beckenknochen. Hierher sind also außer den periostalen und myelogenen Sarkomen und den Chondrosarkomen auch diejenigen Enchondrome zu rechnen, die nicht gestielt sind, sondern breitbasig aus dem Knochen hervorgehen oder sogar auf beiden Seiten desselben sich entwickelten. An der Grenze der vorigen Gruppe stehen die Fälle v. Mikulicz,

Hadras und der ältere Bardelebens, zweifellos hierher gehören die Enchondromfälle Billroths, Gussenbauers und Trendelenburgs und dann selbstverständlich die Sarkomfälle v. Volkmanns, Köhlers, Gussenbauers, Jaboulays, Kochers usw.

Die Resektion einer derartigen Knochengeschwulst, die bedeckt ist von dicken Muskelschichten und mit diesen oftmals ausgedehnte Verwachsungen eingeht, die durchzogen und übersponnen ist von zahlreichen Gefäßen großen Kalibers, die oft mit wichtigen Organen des Beckeninnern verwachsen ist, ist naturgemäß eine äußerst eingreifende Operation, vor der lange Zeit selbst die kühnsten Chirurgen zurückschreckten, und von der die ersten, die sie gewagt hatten, abrieten. Selbst Männer wie Billroth und Gussenbauer mußten Patienten auf dem Operationstisch zugrunde gehen sehen, und auch bei gelungener Operation waren die Dauererfolge meist schlecht genug. Dennoch ist, glaube ich, durch die Erfolge der letzten beiden Jahrzehnte der Bann gebrochen; auch diese bösen Tumoren können und müssen in geeigneten Fällen chirurgisch in Angriff genommen werden. Der Schwere des Eingriffs werden immer noch viele Patienten erliegen; der Hauptgefahr aber, der unstillbaren Blutung, werden wir durch Beherzigung der aus den bisherigen Versuchen sich ergebenden Lehren begegnen können.

Die Durchmusterung der Operationsberichte lehrt, daß die breite Freilegung der Geschwulst durch große Lappenschnitte, die sorgfältige Unterbindung der größeren Gefäße vor der Durchschneidung, vor allem die Ausschneidung der Neubildung, möglichst weit im gesunden Gewebe die Blutung auf ein Mindestmaß beschränkte, selbst bei der Durchmeißelung des Knochens. Sie wurde erst beängstigend, verderblich, wenn die überaus gefäßreiche Geschwulstmasse angerissen wurde, oder zurückgebliebene Geschwulstmassen aus dem Knochen entfernt werden mußten. Das sehen wir bei Simon, bei Gussenbauer und den übrigen Operateuren, während die Blutung auch aus den durchmeißelten Knochen bei dem Operieren im Gesunden von Volkmann, in dem Falle Czernys, sowie dem Trendelenburgs ausdrücklich als verhältnismäßig gering bezeichnet wird. Das Knorpelgewebe der Enchondrome allein ist weniger blutreich, so daß dessen stückweise Entfernung keine gefährliche Blutung hervorruft, wie das die Fälle von Mikulicz und Hadras zeigen.

Das Streben, die Neubildung radikal auszurotten und so die Dauerresultate zu bessern, gibt dem Operationsverfahren dieselbe Richtung, wie dasjenige, die Blutung zu verringern. Je weiter und sicherer wir im Gesunden operieren, um so geringer ist die Gefahr,

Geschwulstkeime in die Wundfläche einzupflanzen und Geschwulstreste zurückzulassen, desto geringer oder wenigstens desto leichter zu beherrschen aber auch die Blutung. Das muß also unser Ziel sein, die Tumoren unverletzt, im Ganzen, weit im Gesunden auszuschneiden. Die Schnittführung muß sich aus den Verhältnissen des einzelnen Falles ergeben, meist wird von einem großen Flankenschnitt längs der Crista ilei und dem Poupartschen Bande, der über die Ausdehnung der Geschwulst Klarheit schafft, auszugehen sein. Stets aber müssen die Schnitte so ausgiebig geführt werden, daß eine gründliche Freilegung der Geschwulst erzielt wird.

Es ist interessant, wie diese Ziele Gussenbauer bei seinen Operationen immer klarer vorschwebten, wie er von stückweiser Entfernung und Auskratzung zu immer radikalerer Resektion im Gesunden schritt Auch Czerny hat diesem Ziele nachgestrebt und es lokal annähernd erreicht: daß bei der Patientin schon Lungenmetastasen bestanden, die nicht nachweisbar waren, ist ein Unglück, dem uns die Symptomlosigkeit beginnender Sarkomknoten in der Lunge leider immer aussetzt.

Trendelenburg hat die Resektion eines großen Teils des Beckenrings im Gesunden 2mal mit Erfolg ausführen können.

Noch radikaler sind Kocher und bald nach ihm Roux vorgegangen, die die ganze erkrankte Beckenhälfte resezierten. Und auch in Kochers Fällen und in denjenigen Roux, bewährte sich die Ausschneidung im Gesunden fern von der gefäßreichen Neubildung als das beste Mittel, die Blutung zu beherrschen: von 4 operierten Fällen sind 3 glücklich ausgegangen. In einem Falle brauchte Kocher keine einzige Ligatur anzulegen. Das von ihnen eingeschlagene Operationsverfahren ist in den Krankheitsberichten beschrieben.

Die Grenzen der Operationsmöglichkeit sind nicht allgemein festzulegen: jeder Operateur wird sie subjektiv verschieden ziehen, jeder auch verschieden nach der Individualität und dem Zustande des Patienten. Eine strikte Kontraindikation bilden meines Erachtens nachweisbare oder selbst nur zu vermutende Metastasen.

Verwachsungen mit Organen der Bauchhöhle können die Operation unmöglich machen. Doch braucht man auch vor der Laparotomie sich nicht zu scheuen, um Verwachsungen der Geschwulst mit den Därmen, der Blase oder anderen im Bereich der Beckenhöhle liegenden Organen zu trennen. Mit dem Bauchschnitt wären dann seitliche oder hintere Schnitte zur Auslösung des Knochens zu verbinden.

Nur wenn die Geschwulst schon auf die genannten Organe über-

gegriffen hat, oder wenn sie z. B. Zapfen hoch in den Wirbelkanal hinaufgeschickt hat, dürfte jeder Exstirpationsversuch aussichtslos sein.

Die Größe der Geschwulst bildet dagegen — das beweisen schon die bisher ausgeführten Operationen, so leicht keine Kontraindikation. Selbst wenn die Ausdehnung des Sarkoms es nicht gestattet, von einer Beckenhälfte etwas zurückzulassen, wenn auch die großen Gefäße umwachen sind, so daß die Extremität nach der Resektion ihrer Ernährer beraubt wäre, so bleibt das heroische Mittel der Exartikulation der Beckenhälfte, die bei häufiger Wiederholung und bei Ausführung an noch nicht allzu sehr heruntergekommenen Patienten wohl auch einiges von ihrer Gefährlichkeit verlieren wird, die jedenfalls dem Streben, die Geschwulst unversehrt im Gesunden herauszulösen, am vollkommensten gerecht wird.

Die Indikationen für sie sind nach Bardenheuer und Girard gegeben, wenn bösartige Neubildungen gleichzeitig den Oberschenkel und die Beckenabteilung der unteren Extremität einnehmen, ferner bei bösartigen Wucherungen des Beckens selbst, bei denen die Kochersche Resektion der Beckenhälfte unausführbar ist, namentlich wenn die großen Gefäße und Nerven von der Geschwulst umwachsen sind Endlich tritt diese verstümmelnde Operation in ihr Recht bei bösartigen Geschwülsten des Oberschenkels von solcher Größe, daß Exartikulation im Hüftgelenk die Gefahr des Rezidivs in sich schließt. Sie ist auch, was hier beiläufig erwähnt sei, von Girard und von Bardenheuer, und zwar von letzterem in einem Falle mit gutem Erfolge, ausgeführt worden, bei tiefen, weitverbreiteten Entzündungsprozessen im Beckenabschnitt der unteren Extremität und bei weitausgedehnten Affektionen des Hüftgelenkes, besonders des Pfannenteils.

Nachdem Kocher und Roux durch ihre glänzenden Fälle von Beckenresektionen gezeigt hatten, daß selbst diese eingreifende Operation meist mit gutem Erfolge durchführbar ist, erscheint es wunderbar, daß alle die ersten Versuche der Exartikulation des Beins mit der Beckenhälfte zum Tode geführt haben. Ich möchte den Grund dieses auffälligen Unterschiedes darin sehen, daß bei der Resektion ein großer Schnitt von der Synchondrosis sacroiliaca längs der Crista ilei und dem Poupartschen Bande, also ohne Durchtrennung zahlreicher größerer Gefäße genügt, bei der Exartikulation aber alle die Aste der Glutäal- und Lumbalgefäße in den Schnitt fallen, und daß daher die Blutung eine wesentlich größere wird. Außerdem ist die Absetzung eines so mächtigen Körperschnittes an sich ein wesentlich schwererer Eingriff.

Immerhin haben nach den Mißerfolgen Billroths, der als erster

im Jahre 1889 die Operation unternahm, Jaboulay und Cacciopolis die beiden ersten Fälle Girards die Möglichkeit und Durchführbarkeit der Operation erwiesen. Handelte es sich in diesen auch nur um Oberschenkelsarkome, die auf das Becken übergegriffen hatten, bei denen also die Operation gegenüber den Beckensarkomen selbst erheblich leichter ist, so ist doch durch Salistcheffs Fall aus dem Jahre 1898, durch diese Exartikulation wegen eines äußerst umfangreichen Beckensarkoms, das bis nahe an die Symphyse heranreichte, und die Vasa iliaca umwachsen hatte, die Beschränkung auf Erkrankungen der äußeren Beckenwand in der Gegend des Hüftgelenks gefallen. Wir dürfen auch bei weit vorgeschrittenen Sarkomen der Beckenknochen die Rettung des Kranken versuchen, obwohl das Heilmittel ein furchtbares ist.

Die funktionellen Ergebnisse sind in den gelungenen Fällen besser ausgefallen, als man hätte erwarten sollen. Girards erste Patientin konnte 3 Wochen nach der Operation aufstehen, 6 Wochen nach derselben nach Hause gehen und später 2 Kilometer zu Fuß in den Bergen machen. Sie hatte keine Störung der Stuhl- und Harnentleerung, keinen Bruch. Ähnlich günstig war der funktionelle Erfolg in Girards zweitem Falle.

Und selbst Salistcheffs Patient, bei dem vom Schambein nichts zurückgelassen werden konnte, bei dem also auch alle die Muskelansätze am horizontalen und absteigenden Schambeinaste wegfielen, hatte keine Erschwerung der Stuhl- und Harnentleerungen und konnte leidlich gehen.

Die Dauererfolge der Operation sind allerdings bis jetzt noch schlecht: von den Patienten Girards ist nach 6 Monaten der eine von lokalem Rezidiv befallen, der andere an Lungenmetastasen zugrunde gegangen. Über den Fall Salistcheffs fehlen Angaben aus späterer Zeit, doch stellte Salistcheff wegen der Abkapselung des Sarkoms eine günstige Prognose.

Jedenfalls sind Dauerheilungen zu erwarten, wenn man sich zu der gefürchteten Operation etwas früher entschließt, als es bisher der Fall gewesen ist.

Bezüglich der Operationstechnik würde ich, falls nicht die besonderen Fälle eine Änderung erfordern, die Methode Girards, mit dem ersten Schnitt längs des Poupartschen Bandes über dem Tumor in die Tiefe zu dringen und dann Art. und Ven. iliaca ext. und hypogastr., oder womöglich deren Äste einzeln zu unterbinden, sowie das Scham- und Sitzbein subperiostal zu resezieren, vor derjenigen Jaboulays bevorzugen, der die Art. und Ven. iliaca comm.

vor der Teilung auf einem weniger bequemen Wege aufsucht und unterbindet, und der die Symphyse selbst durchtrennt. Die Unterbindung der Gefäßäste, nicht der Stämme oder wenigstens der Art. il. ext. und hypogastr. nach der Teilung ist das Erstrebenswerte, doch muß man die Gefäße höher hinauf, selbst bis dicht an die Aorta hinan opfern, wenn die Geschwulst sie umwachsen hat. Wünschenswert ist es, einen Teil des Schambeins und des aufsteigenden Sitzbeinastes zu erhalten, um die Ansätze des geraden Bauchmuskels, der Beckenmuskeln und des Corp. cavernosa zu schonen. Darin liegt ein Gewinn für die spätere Funktion und für die Verringerung der Blutung. Doch darf natürlich unter dem Bestreben, ein Stück des Beckens zu erhalten, die radikale Beseitigung der Geschwulst nicht zu kurz kommen: hat sich die bösartige Wucherung der Symphyse bedenklich genähert, so muß die Trennung des Knochens hier vorgenommen werden.

Die Schnittführung in der Haut und den übrigen Weichteilen halte ich für weniger wichtig: je nach dem Sitze und der Ausdehnung der Geschwulst wird man einen größeren äußeren oder inneren Lappen wählen. Im allgemeinen scheint mir die Bildung eines dicken lateralen und hinteren Hautmuskellappens zur sicheren Bedeckung des Peritoneums, und zu diesem Zwecke die Schnittführung Salistcheffs empfehlenswert zu sein, der den Flankenschnitt längs der Crista ilei und des Poupartschen Bandes vorn nach unten bis zum Tuber ischii verlängert, von hier hinten in der Gefäßschenkelfalte den Oberschenkel umkreist und, an der lateralen Seite in die Höhe gehend, den ersten Schnitt an der Crista ilei wieder erreicht hat.

Völlige Beherrschung der gut ausgebildeten Technik dieser selten vorkommenden gewaltigen Operation, sorgfältige Blutstillung, möglichste Blutsparung durch Esmarchsche Blutleere der zu exartikulierenden Extremität, die bis zu einer gewissen Entfernung von der Geschwulst unbedenklich eingewickelt werden darf, ausgiebige Anwendung von subkutanen Kochsalzinfusionen schon vor der Operation, von intravenösen während und nach derselben sind die Mittel, um nach Möglichkeit den Gefahren dieses Eingriffs zu begegnen. Zur Besserung der unmittelbaren und der dauernden Erfolge aber wird besonders die Inangriffnahme von derartigen Krankheitsfällen beitragen, die noch nicht, wie meistens bisher, zu hochgradiger Anämie und Kachexie gediehen sind.

Verzeichnis der Literatur, soweit sie nicht bereits erwähnt ist.

Riedinger, Fibrom an der Crista oss. il. Würzburg 1879.

Pennell, W. W., Hist. of an obscure pelvic fum. Med. and Surgical Reporter. Philadephia 1880. XIII. 177—180.

Virchow, Enchondr. malign. mit multiplen knorpligen Exostosen. Charité-Annalen. 1878. Berlin 1880. 736—741.

Hille, Albert, Beitrag zur Lehre vom Enchondrom. Marburg 1880.

Kastagir, AL, A pelvis tumor resolved etc. Ind. med. Gaz. Calcutta 1881.

Smith, Abdom. and pelv. fum. Dublin 1881.

Forward, H. T., Osteoid. chondr. of pelvis. Phil. M. Times, 1881—82. VII. p. 538.

M. Dowell (F. V.), Case of fibroms tumor growing from sacrum. Med. press & circ. London 1882.

Gorney Panev, Fibroma de la region sacrocoxigea. An. de cirg. Madrid 1882.

Hers, Een fibrom van den Buikwand. Amsterdam 1884.

Eve, Tumors with colloid deg. Lancet. London 1886.

Potter, Case of ench. of the pelvis. Westminster Hosp. London 1887. p. 170—173.

N. N. Death, From Sarcoma in the pelvis. Pittsburgh M. Rec. 1888.

Margarit, F., La amputacion del iliaco. Grac. med. Barcelona. 1888. XV.

Dewandre, Sarcome myeloide vasculaire du bassin. Presse méd. belge. Brüssel 1889. XII.

Hall, W. W., Sarcoma of the pelvis. Cinc. M. J. 1889. IV.

Péan, Des exostoses du bassin. Leç. de clin. chir. 1888.

Clark, Ench. of pelvis. S. Th. Hospital Rep. 1887. London 1889.

Hans Chiari, Über 2 Fälle von Tumor des Beckens und zwar des Os sacrum. Münchner med. Wochenschr. 1878. Nr. 9.

Pfeiffer, Beitrag zur Lehre von den Enchondroms. Inaug.-Diss. Erlangen 1890.

Andrée, Virchows Archiv. 61. Bd. S. 383.

Weber, Ebenda. 35. Bd.

v. Swiecicki, Die Beckenknochengeschwulst. Der Frauenarzt. 1890. 12.

Rißmann, Zur Kasuistik der Enchondrome des Beckens. Zentralbl. f. Chirurgie. 1895. S. 808.

Varnier, Soc. d'obstétrique. Paris 1901. Zentralbl. f. Gynäkologie. 1901. S. 873.

Keitler, Geburtsh.-gynäk. Gesellschaft in Wien. 5. November 1901.

XXI.

Aus der Grazer chirurgischen Universitätsklinik. Gewes. suppl. Vorstand Prof. Dr. Erwin Payr.

Exstirpation eines Beckenmelanomes.

Von

Dr. **A. Martina.**

(Mit 1 Abbildung.)

Die Melanome des Beckens, die entsprechend der fast allgemein geltenden Anschauung als Metastasen von Muttergeschwülsten in der Chorioidea und in der Haut aufzufassen sind — ob die Melanome noch von anderen, normalerweise Pigment führenden Zellen anderer Organe ihren Ausgangspunkt nehmen können, ist derzeit noch nicht sicher entschieden — gehören trotz der außerordentlichen Verbreitungsfähigkeit der Melanome zu den Seltenheiten. So sind unter 112 Fällen von Pigmentsarkomen, die Just aus der Literatur zusammengestellt hat, nur dreimal Metastasen am Becken gefunden worden. Die sekundären Melanome beanspruchen im allgemeinen nur geringes chirurgisches Interesse, da ihre Therapie mit Rücksicht auf die rasche Rezidivfähigkeit und auf das multiple Auftreten noch aussichtsloser erscheint, als bei den anderen malignen Geschwülsten. Schon die primären Pigmentsarkome geben infolge ihrer meist rasch erfolgenden Rezidive und frühzeitigen Metastasenbildung eine so ungünstige Prognose, daß ihre Behandlung von vielen Chirurgen abgelehnt wird. Wenn schon bei den Muttergeschwülsten mit nicht zu langer Dauer und vermutlicher Lokalisation auf die Ursprungsstätte der Versuch auf Entfernung derselben nicht unterlassen werden soll, da es nicht an Mitteilungen von radikaler Heilung derartiger maligner Geschwülste fehlt, so werden die Metastasen sehr selten Gegenstand einer chirurgischen Behandlung. So berichtet Gussenbauer über einen Fall von Exstirpation eines Melanomes am rechten Darmbeinteller; der Patient starb 7 Wochen nach der Operation an Metastasen. Im

Gegensatze zu früher, wo man sich häufiger an die chirurgische Behandlung dieser Geschwülste, teils in Unkenntnis ihrer Bösartigkeit, teils infolge unrichtiger Diagnose heranwagte, fühlt sich der Chirurg heutzutage nur aus ganz besonderen Indikationen genötigt, einzugreifen. Ein derartig seltener Fall, wo eine infolge falscher Diagnose von anderer Seite gemachte Inzision an einem metastasischen Melanom eine so schwere Blutung hervorrief, daß ohne Rücksicht auf die Genese der Geschwulst die sofortige Exstirpation notwendig war aus vitaler Indikation, ist der vorliegende.

Die Krankengeschichte ist folgende:

R. A., 52 Jahre, aufgenommen am 13. April 1903. Melanoma oss. ilei dextri. Entlassen am 11. Mai 1903. Gestorben am 26. Juni 1903.

Anamnese: Patient war früher stets gesund. Vor 2 Jahren erkrankte er anläßlich einer Erkältung an einer rechtsseitigen Rippenfellentzündung und einem Bronchialkatarrh (?), wiederholt entleerte er übelriechenden Eiter aus der Lunge, häufig mit Blut gemischt. Reines Blut soll er nie exspektoriert haben.

Seit dieser Zeit leidet Patient an öfter sich einstellenden katarrhalischen Erkrankungen der Lunge mit blutig gefärbtem Auswurf. Vor 2 Jahren hatte Patient auch Schmerzen im rechten Beine, die sich derart steigerten, daß Patient am Gange gehindert war. Die Schmerzen schwanden ohne Behandlung.

Zur gleichen Zeit bemerkte Patient, daß eine kleine pigmentierte Stelle am Hautteil des Präputium nahe dem Rande der Duplikatur zu wachsen begann. Da die „Warze" stetig an Größe zunahm, begab sich Patient 2 Monate später in ärztliche Behandlung. Es wurde das Präputium entfernt. Bis vor 3 Monaten hatte Patient, abgesehen von der Lungenaffektion, keine Beschwerden. Um diese Zeit bemerkte Patient eine faustgroße Resistenz im rechten Hypogastrium und zwar am Darmbeinteller. Er legte anfangs seiner Wahrnehmung keine Bedeutung bei, da er keine Schmerzen fühlte. Von einem Monate traten Schmerzen im rechten Beine auf, die bis in die Kniegegend ausstrahlten, so daß Patient in letzter Zeit stark hinkte.

Da die Geschwulst am Darmbein vermehrtes Wachstum zeigte, suchte Patient ärztliche Hilfe auf. Der Arzt vermutete einen tuberkulösen Prozeß im Os ilei und suchte sich über den Inhalt der Geschwulst erst durch die Punktion mit einem feinen Troikart, dann durch die Inzision zu orientieren.

Aus der Inzisionswunde entleerte sich massenhaft frisches Blut. Alle Versuche, die Blutung zu stillen, waren vergeblich, da alle Tampons mit Blut durchtränkt wurden. Seit dieser Zeit (seit 4 Tagen) blutet Patient fortwährend aus der Wunde. Die klebende Jodoformgaze muß häufig gewechselt werden, wobei die Blutung stärker wird. Patient wird am Abend des 4. Tages seit der Inzision in stark anämischen Zustand ins Krankenhaus eingebracht. Sehstörungen oder sonstige Affektionen der Augen bestanden niemals.

Befund: Mittelgroßer, mäßig kräftig gebauter Mann von ziemlich

Die Geschwulst ist zweifaustgroß, zeigt in dem inneren Anteil eine kraterförmige Vertiefung, die mit geronnenem Blute ausgefüllt ist. An einzelnen Stellen lassen sich weichere Stellen erkennen, die eine schwärzliche, aus nekrotischem Gewebe bestehende Masse enthalten. Das in Keilform resezierte Os ilei dextr. war in der bereits oben beschriebenen Weise vom Tumor durchbrochen. Die Exstirpation der Geschwulst war allseits weit im gesunden Gewebe vorgenommen worden, innen war der Musculus iliacus, der in den dem Tumor angrenzenden Partien sich von Geschwulstmassen infiltriert erwies und der Musculus psoas major gänzlich entfernt, außen der Musculus glutaeus medius. Auch der Knochen war weit im gesunden Gewebe entfernt worden.

Mikroskopischer Befund (siehe Abbildung).

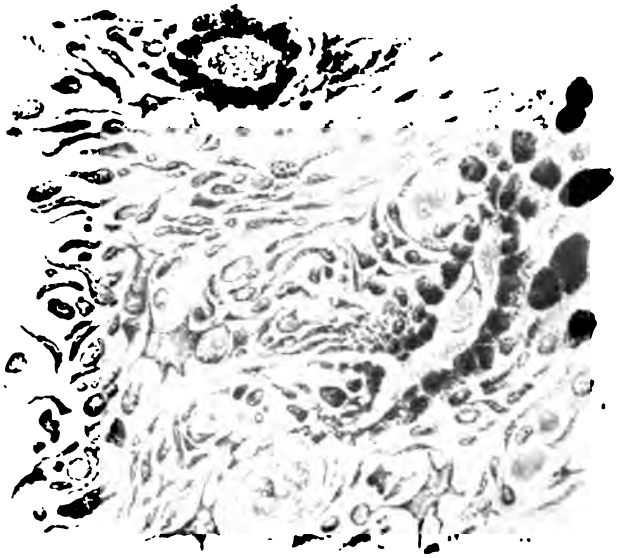

Das mikroskopische Bild ist sehr mannigfaltig; besonders auffallend sind zwei Erscheinungen: die stellenweise reichlich entwickelten Kapillaren und die pigmentführenden Zellen. Ob der Reichtum an ersteren auf die Lokalisation zurückzuführen oder der Geschwulst eigentümlich ist, läßt sich nicht entscheiden, da Knochengeschwülste und Melanome gleich gut vaskularisiert sind. Die Pigment führenden Zellen stehen im Vordergrunde des Interesses, da ihre histologische Beschaffenheit für die Frage nach ihrer Herkunft, ob sie ektodermalen (Unna, Delbanco, Kromayer) oder mesodermalen Ursprunges (Ribbert) sind, von größter Wichtigkeit ist. Was ihre Form betrifft, ist diese ziemlichen Schwankungen unterworfen. In der Regel weisen die Zellen einen spindelförmigen Bau auf, besonders dort, wo sie in reichlicher Anordnung auftreten, so in der Mitte des Tumors, entsprechend dem höheren Alter der Zellen. An anderen Stellen, wo die Zellen zerstreuter liegen, weisen sie

einen etwas komplizierten Bau auf. Sie lassen deutlich protoplasmatische Fortsätze erkennen, die in verschiedener Zahl (bis zu sechs) vorhanden sein können. Bei aufmerksamer Betrachtung kann man sehen, wie die Protoplasmafortsätze zusammenstoßen und ein feines Netzwerk bilden, dessen freie Räume verschieden geformten Zellen zum Aufenthalte dienen. Natürlich lassen sich diese Details nur an solchen Zellen erkennen, die wenig Pigment führen. Gegen die Peripherie des Tumors ist das Bild einförmiger. Das Gesichtsfeld nehmen meist Rundzellen ein, die kleiner als die Spindelzellen sind und wohl als Jugendformen der Spindelzellen aufgefaßt werden müssen, weil sie wenig oder gar kein Pigment führen. Die stärker pigmentierten Rundzellen sind Querschnitte durch die Spindelzellen. Mehr gegen die Mitte der Geschwulst finden sich in verschiedener Menge große Zellen, mit massenhaftem Pigment. Ein Teil von ihnen dürfte Zellen im Kontraktionszustande (Ribbert) vorstellen, andere dürften durch Zusammenschmelzen zweier oder mehrerer Zellen entstanden sein, da sie tiefe Einschnürungen erkennen lassen, die Reste der früheren Zellgrenzen. An weniger reichlich pigmentierten Stellen kann man, eingestreut zwischen die Zellen, Gebilde von merkwürdigen Formen, bald keulenförmig, bald gabelförmig, bald kleeblattähnlich, meist feinste Pigmentkörnchen enthaltend und ohne Kern beobachten, die offenbar durch den Schnitt abgetrennte Protoplasmafortsätze bedeuten. Die Anordnung der Zellen ahmt den typischen alveolären Bau von gewissen Sarkomformen nach. Mit Vorliebe reihen sich die Zellen um die Gefäße an, die sie oft scheidenartig umgeben, was auf Längs- und Querschnitten durch die Kapillaren zum Ausdruck kommt. Die Zellen um die Gefäße sind am stärksten pigmentiert. An einzelnen Stellen finden sich die Zellen durch ein Ödem auseinandergedrängt. Die nicht pigmentierten Zellen lassen Kernteilungsfiguren erkennen.

Auch die Pigmentverteilung wechselt sehr stark. Während in den Rundzellen, den Jugendformen, das Pigment in Form einzelner kleinster Körner vorkommt, führen die Spindelzellen mehr Pigment, oft in seltsamer Anordnung, so daß manchmal das Pigment als feine Körner in einer oder zwei konzentrischen Reihen im die Peripherie der Zelle eingestreut erscheint. In den Zellen mit den Protoplasmafortsätzen kommt es nicht selten vor, daß in den Ausläufern die Pigmentkörner in einer oder zwei Reihen auftritt, während die Zelle selbst pigmentfrei sein kann. An manchen Stellen verdichtet sich das Pigment in diesen Zellen derart, daß man von der Struktur der Zelle und ihrem Kerne nichts zu erkennen vermag. Noch stärker macht sich dieser Vorgang in den großen Zellen geltend, wo entweder mehrere grobe Schollen die Zelle füllen oder ein einziger mächtiger Pigmenthaufen, anscheinend aus einem Stücke bestehend, äußerlich die Konfiguration einer Zelle nachahmt. An manchen Stellen erscheint das Pigment als feine Körner zwischen den Zellen gelagert; es läßt sich jedoch nicht entscheiden, ob es durch die technische Behandlung des Schnittes dahin gelangt ist oder durch Zerfall der Zellen oder ob es doch in dem Zelleibe eingeschlossen ist, dessen Grenzen man nicht feststellen kann. Ob es sich übrigens in allen Fällen um Pigment durch die Tätigkeit der Chromatophoren handelt oder auch um verändertes Hämoglobin, läßt sich mikroskopisch nicht bestimmen. Die vereinzelt vor-

kommenden, ganz unregelmäßigen Formen von Pigment zwischen den Zellen lassen ihre Abstammung aus dem Hämoglobin vermuten. Die Farbe des Pigmentes weist zwischen hellgelb und tiefschwarz alle Schattierungen auf.

Von Interesse ist es, ob das mikroskopische Bild die Frage entscheiden könne, daß es sich um ein primäres oder metastatisches Melanom handelt. Zwar ist man nach allem, was über die Genese dieser Geschwülste bekannt ist, zur Annahme berechtigt, daß ein metastatisches Melanom vorliegt. Doch ist es bis jetzt noch nicht unzweifelhaft sichergestellt, ob diese Geschwülste nur von der Chorioidea und der Haut ihren Ursprung nehmen können, oder ob nicht auch Bindegewebszellen, an anderen Stellen des Körpers, auf irgendeinen Reiz hin eine metabolische Tätigkeit entfaltend, sich zu Chromatophoren mit gesteigerter Wachstumfähigkeit umbilden können. Für den sekundären Ursprung des vorliegenden Tumors scheint folgender Befund zu sprechen. Man kann in Längsschnitten von Kapillaren mitten zwischen den roten Blutkörperchen die oben beschriebenen Chromatophoren nicht selten reihenweise angeordnet beobachtet. Diese Befunde sind so häufig, daß man wohl kaum in allen Fällen eine künstliche Verlagerung dieser Pigmentzellen durch die Präparation annehmen muß. Diese Beobachtung erklärt gleichzeitg den Weg, auf dem die Verschleppung der Geschwulstkeime stattfand.

Mikrochemischer Befund: Die mit 2proz. Ferrocyankaliumlösung und 1proz. Salzsäurealkohol angestellte Eisenprobe ergibt insofern ein positives Resultat, als zwischen den Zellen mit ihrem unverändert bleibendem Pigment stellenweise kleine blaue oder blaugrau gefärbte Körnchen bemerkbar sind. Dieser Befund beweist, daß es sich im vorliegenden Falle um zwei chemisch verschiedene Pigmentformen handelt, um solche, welche in den Zellen gelegen sind, keine Eisenreaktion gibt und durch die metabolische Tätigkeit der Chromatophoren entstanden sind, und um solche, welche allerdings in geringer Menge zwischen den Zellen liegen, eisenhaltig und verändertes Hämoglobin ist, herrührend von Hämorrhagien, die bei der reichlichen Vaskularisation dieser Geschwülste nicht selten sind.

Optischer Befund: Bei Beleuchtung des Präparates von oben erkennt man, daß das in den Zellen liegende Pigment eine kristallinische Struktur aufweist, während das die Eisenreaktion gebende Pigment amorph ist. Es ergibt sich somit auch in der Art der Kristallisation ein wesentlicher Unterschied zwischen beiden Pigmentformen.

Der vorliegende Fall beansprucht in mehrfacher Beziehung einiges

Interesse. Entsprechend der fast allgemein geltenden Anschauung über die Entstehung der Melanome aus der Chorioidea oder aus der Haut, die in diesem Fall durch den Befund von Chromatophoren in den Kapillaren vielleicht eine Stütze findet, ist, wie bereits oben erwähnt, die Annahme gerechtfertigt, daß ein metastatisches Melanom vorliegt. Es handelt sich somit um die Frage, wo die primäre Geschwulst saß. Erinnern wir uns an die Anamnese des Patienten, daß vor 2 Jahren eine plötzlich wachsende „Warze" am Präputium entfernt wurde, wird die Zusammengehörigkeit der beiden Affektionen und die Bedeutung des wenig beachteten damaligen Leidens für den jetzigen Zustand ohne weiteres klar. Die „Warze" am Präputium war das primäre Melanom, die Geschwulst am Becken seine Metastase.

Die primären Melanome des Penis sind nicht häufig. Da seit der Publikation von Prof. Payr meines Wissens keine weitere Mitteilung über diesen Gegenstand erfolgt ist, so wäre dies der fünfte hierher gehörige Fall. Leider liegen über das primäre Melanom nur die Angaben des Patienten vor. Die Exstirpation des primären Melanoms war insofern radikal, als lokal keine Rezidive erfolgten, anscheinend wegen der geringen Ausdehnung und leichten Entfernbarkeit der Geschwulst.

Es ist eine häufig beobachtete Tatsache, daß die primären Melanome oft sehr klein sind. Vielfach handelt es sich um ganz geringfügig vergrößerte „Warzen", manchmal lassen sie überhaupt kein Wachstum erkennen, mikroskopisch zeigen sie nur eine geringe Wucherung der Chromatophoren; zuweilen bilden gar nicht veränderte Pigmentanhäufungen in der Haut den Ausgangspunkt der Metastasen, so daß die primäre Erkrankung übersehen wird und die Metastasen als primäre Geschwülste imponieren. So ist in dem Falle von Gussenbauer die Frage nach dem primären Herde unberücksichtigt geblieben.

Interessant ist es ferner, daß die inguinalen Lymphdrüsen, die dem primären Krankheitsherde zunächst lagen, frei von der Metastasierung geblieben sind. Da auch sonst keine Lymphdrüsenschwellungen nachweisbar waren, erscheint die Annahme berechtigt, daß im vorliegenden Falle die Blutbahn die Ausstreuung der Geschwulstkeime vermittelte, eine Anschauung, die durch den mikroskopischen Befund von Geschwulstzellen innerhalb der Gefäße an Wahrcheinlichkeit gewinnt. Früher war die Meinung, daß das Gefäßsystem bei den Sarkomen überhaupt ausschließlich die Metastasenbildung besorge, sehr verbreitert. Anfüllung der Lymphgefäße mit Sarkommasse sind fast gar nicht bekannt, und die häufige Immunität der Lymphdrüsen weist

darauf hin, daß die metastatische Infektion bei den Sarkomen durch das Blut erfolgt" (c. n. Just).

Schon Just weist diese Behauptung als irrig zurück mit dem Hinweis auf 60 Fälle von Melanomen, bei denen 51 mal die Lymphdrüsen erkrankt waren. Just hält vielmehr das Lymphgefäßsystem als den gewöhnlichen Weg der Metastasenbildung für die Melanome. Die späteren Erfahrungen konnten die Ansicht von Just bestätigen.

Es wurde bereits oben erwähnt, daß Metastasen von Melanomen nur aus bestimmten Indikationen Gegenstand einer chirurgischen Behandlung werden können. In dem vorliegenden Falle zwang die unstillbare Blutung aus der Inzisionswunde zu energischem Einschreiten. Seit vier Tagen blutete Patient fortwährend aus der Wunde; die verschiedensten Versuche, durch lokal angewendete Mittel die Blutung zu beherrschen, waren vergeblich. Die stark zunehmende Anämie des mehr schwächlich gebauten Menschen forderte schleunigste Hilfe, die radikal nur in der Exstirpation der Geschwulst bestehen konnte. Die Diagnose konnte allerdings nur mit einer gewissen Wahrscheinlichkeit auf einen malignen Tumor gestellt werden. Die Röntgenuntersuchung, die über die Beschaffenheit des vorliegenden Krankheitsbildes gewisse Aufschlüsse hätte geben können, ist leider unterblieben.

Gerade wegen der starken Blutung lag die Annahme einer vom Knochen ausgehenden Geschwulst nahe, wiewohl viele Gründe (schwächlicher Bau, Dämpfung über dem rechten After, häufig wiederkehrende katarrhalische Erkrankungen der Lunge mit Exspektoration von Blut, rechtsseitige Pleuritis) für einen tuberkulösen Prozeß im Knochen sprachen. Übrigens hätte die sichere Diagnose den Entschluß zum operativen Einschreiten bei dem bekannten Gefäßreichtum der malignen Knochengeschwülste nur befestigen können; eine lokale Blutstillung ist oft erfolglos, Verblutungen aus spontanen exulzerierten oder infolge falscher Diagnose eröffneten Knochentumoren nicht selten. Übrigens ist auch die Exstirpation dieser malignen Knochentumoren infolge ihrer Vaskularisation sehr schwierig; gerade bei den bösartigen Geschwülsten des Beckens erwies sich die Operation wegen der kolossalen Blutung so eingreifend, daß selbst hervorragende Chirurgen von der Vollendung der Operation abstehen mußten oder den Patienten an Verblutung auf dem Operationstische verloren. So mußte in dem Falle von Gussenbauer der Eingriff unvollendet gelassen werden, da die enorme Blutung aus dem Tumor die Entfernung der Geschwulst unmöglich machte. Allerdings hatte Gussenbauer den Tumor mit dem scharfen Löffel beseitigen wollen und dabei viele Blutgefäße er-

öffnet. Außerordentliche Schnelligkeit, Freilegung der Grenzen der Geschwulst, absolute Vermeidung, den Tumor während der Exstirpation zu verletzen, sind die Haupterfordernisse für den Erfolg. In dem vorliegenden Falle gelang die Exstirpation so vollkommen, daß ein lokales Rezidiv ausblieb; allerdings ist die Zeit der Beobachtung (7 Wochen) viel zu kurz, um dieses ausschließen zu können.

Aus dem Krankheitsverlaufe und dem raschen Tode muß als wahrscheinlich angenommen werden, daß noch andere Metastasen bestanden, die zur Zeit der Operation nicht sicher nachgewiesen werden konnten. Von seiten der Lunge lagen allerdings verschiedene Erscheinungen vor, die eine schwere Erkrankung derselben annehmen ließen. Doch waren die Symptome so zweideutig, daß außer an Metastasenbildung auch an die Möglichkeit einer Tuberkulose gedacht werden mußte, zumal da die Symptome beider Erkrankungen einander sehr ähnlich sind. Da eine Sektion nicht gemacht werden konnte, so muß unentschieden bleiben, ob die pathologischen Veränderungen in der Lunge durch 2 Jahre gleich von Anfang an durch Metastasen bedingt waren oder ob eine konkomitterende Tuberkulose das Krankheitsbild komplizierte. Die bestimmte Angabe der Angehörigen des Patienten, daß derselbe in der letzten Zeit größere Gewebsstücke aushustete, spricht allerdings sehr für die Annahme frühzeitiger Metastasen in den Lungen; leider fehlt der mikroskopische Befund der exspektorierten Massen. Die Lungenblutung, der der Kranke erlag, schließt keine der beiden in Frage kommenden Erkrankungen aus. Ob der Kranke auch an Metastasen im Gehirn litt, ist mangels des Sektionsbefundes nicht zu entscheiden. Ich halte es nach dem plötzlichen Auftreten, der relativ kurzen Dauer mit stets gleichbleibender Intensität, dem gänzlichen Verschwinden der Kopfschmerzen auf Applikation interner Mittel die Anwesenheit von Metastase nicht für sehr wahrscheinlich. Der in der letzten Zeit schwarz gefärbte Urin läßt allerdings auf eine massenhafte Propagation der Geschwulstkeime und reichlicher Metastasenbildung (Niere?) schließen. Es macht den Eindruck, als ob die Exstirpation der einen Metastase das Wachstum der anderen beschleunigt habe, eine bei den Melanomen bereits längst gemachte Erfahrung.

Interesse verdient schließlich auch das große Intervall zwischen der Exstirpation des primären Melanom und dem sichtbaren Auftreten der Metastase am Os ilei, fast zwei Jahre. Von verschiedenen Autoren ist bereits genügend der große Unterschied der Malignität der Melanome hervorgehoben worden; manche Metastasen treten einige Wochen nach der Exstirpation der primären Geschwulst auf, andere erst im

Laufe einiger Jahre; ob in diesen letzteren Fällen die etappenweise Verschleppung der Tumormassen längere Zeit in Anspruch nimmt oder ob die Metastasen ausnahmsweise langsam wachsen, ist unbekannt.

Was den histologischen Befund des exstirpierten Tumor anbelangt, so ist überflüssig, auf die strittige Frage nach der Genese der Geschwulststellen und des Pigmentes näher einzugehen. Ribbert hat eine vollkommen ausreichende und ungezwungene Erklärung gegeben und sei somit auf seine ausgezeichneten Untersuchungen verwiesen. Neue Details zu den ausführlichen Beschreibungen von Ribbert und den seine Anschauungen bestätigenden und stützenden Arbeiten von Payr, Wiener kann ich nicht geben. Hervorgehoben sei nur die eigentümliche Formation der Geschwulstzellen mit den vielfachen Ausläufern, welche den pigmentierten Stellen der Haut und der Chorioidea vorkommenden Chromatophoren vollkommen gleichen, ein Befund, wie er bereits von Ribbert in den Metastasen erhoben wurde. Somit dürfte der vorliegende Fall geeignet sein, einen Beitrag zur Lehre von der Entstehung der Melanome zu liefern und die Behauptung von Ribbert, daß die Metastasen durch Verschleppung der Chromatophoren der primären Melanome entstehen, zu stützen. Auch die Ansicht von Berdez und Nencki über die Verschiedenheit des in den Chromatophoren befindlichen Pigmentes von dem aus dem Blute stammenden wird durch den mikrochemischen Nachweis bestätigt, denn anders ist der erhobene Befund nicht zu deuten.

Herrn Professor Payr bin ich für die Überlassung des Falles zu besonderem Danke verpflichtet.

Literaturverzeichnis.

Bauer, Virchows Archiv. 142. Bd.
Berdez und Nencki, Archiv f. Pharmak. u. Path. 20. Bd.
Brandl und Pfeiffer, Zeitschr. f. Biologie. 26. Bd.
Braunstein, Inaug.-Diss. Bonn 1888.
Chiari, Prager med. Wochenschr. 1883.
Delbanco, Monatshefte f. prakt. Dermatol. 22. Bd.
Fischer, Deutsche Zeitschr. f. Chirurgie. 25. Bd.
Green, Virchows Archiv. 134. Bd.
Gussenbauer, Ebenda. 63. Bd.
Derselbe, Zeitschr. f. Heilkunde. 1890.
Just, Inaug.-Diss. Straßburg 1888.
Kromayer, Dermatol. Zeitschr. 3. Bd.
Langhaus, Virchows Archiv. 49. Bd.
Lang, Schmidts Jahrbücher. 1891.

Laraß, Beitrag zur Kenntnis der melanot. Neubildung. Wiesbaden.
Lehmann, Deutsche med. Wochenschr. 1892. Nr. 43.
Lubarsch und Ostertag, Erg. d. allg. path. Morphol. u. Physiol. d. Menschen u. d. Tiere. 1895. S. 374.
Mörner, Zeitschr. f. physiol. Chemie. 1887. 21. Bd.
Oppenheimer, Virchows Archiv. 103. Bd.
Payr, Deutsche Zeitschr. f. Chirurgie. 53. Bd.
Ravenna, Virchows Archiv. 171. Bd.
Ribbert, Zieglers Beiträge. 21. Bd.
Rydygier, Langenbecks Archiv. 42. Bd.
Szenes, Schmidts Jahrbücher. 1901.
Schmidt, Virchows Archiv. 115. Bd.
Muna, Histopathologie der Hautkrankheiten.
Derselbe, Berliner klin. Wochenschr. 1892.
Virchow, Virchows Archiv. 1. u. 2. Bd.
Wallach, Virchows Archiv. 119. Bd.
Wiener, Zieglers Beiträge. 25. Bd.
Zimmermann, Inaug.-Diss. Göttingen 1889.

XXII.

Aus der chirurgischen Privatklinik des Dr. Hartmann zu Cassel.

Über einige ösophagoskopische Fälle.

Von

Dr. med. Otto Hartmann in Kassel.

(Verkürzt vorgetragen auf der 75. Naturforscherversammlung in Kassel, am 3. Sitzungstage.)

(Mit 8 Abbildungen.)

Im letzten Jahre sind in meiner Praxis mehrere Fälle von Speiseröhrenerkrankung vorgekommen, von denen ich einige nicht versäumen will, der hohen Gesellschaft in Bildern zu demonstrieren, zumal da derartige Reproduktionen bisher, soweit mir die Literatur bekannt ist, noch nicht veröffentlicht sind. Der Grund hiervon liegt wohl darin, daß die Ösophagoskopie eine noch zu junge und wenig verbreitete Wissenschaft ist, und daß es äußerst schwer ist, trotzdem die Beleuchtung von Tumoren und anderen pathologischen Prozessen meistens gut gelingt, sie in plastischen Bildern wiederzugeben. Auch diese Bilder, die während und gleich nach der ösophagoskopischen Untersuchung angefertigt sind, haben natürlich in der Darstellung ihre Mängel, aber ich glaube doch, daß sie wenigstens in so weit gelungen sind, daß viele, die sich weiter nicht mit der Ösophagoskopie beschäftigt haben, eine Vorstellung von der von Jahr zu Jahr fortschreitenden Technik der Ösophagoskopie bekommen werden.

Bei der Ösophagoskopie hat man es ja nicht mit einer indirekten Beleuchtungsmethode zu tun, die erst systematisch erlernt sein will, an die das Auge sich erst gewöhnen muß, sondern man sieht hier direkt — wenn die Lichtquelle gut ist — auf ein schön beleuchtetes und bestrahltes Objekt.

Die Kunst liegt demnach bei der Ösophagoskopie weniger in dem Sehen und Deuten des Gesehenen, als vielmehr in der Einführung des Ösophagoskopes, das bisweilen nicht leicht, häufig genug äußerst schwierig, ja unmöglich sein kann.

Ich bediene mich nun bei meinen Untersuchungen des Mikuliczschen Ösophagoskopes, das im wesentlichen zum Unterschiede von dem Kellingschen aus einem starren Rohre besteht, und als Beleuchtungsquelle benutze ich das äußerst handliche Casparsche Panelektroskop, das mit dem Straßenstrom mittelst einer Schalttafel in Verbindung steht.

Nach einer gründlichen Vorbereitung des Patienten [1]) lege ich den Hauptwert auf eine systematische Kokainisierung, ohne die eine ungestörte Untersuchung nicht möglich ist. Sie wird in der Weise ausgeführt, das mittelst eines kleines Tupfers, der an der Krauseschen Pinzette angebracht ist und mit einer 10proz. Kokainlösung oder einer 15proz. Tropakokainlösung [2]) getränkt ist, der Zungengrund, weicher und harter Gaumen, hintere Pharynxwand anästhetisch gemacht wird. Mit je einem weiteren Tupfer fährt man den rechten und linken Sinus pyriformis hinab. Jetzt nimmt man den Kehlkopfspiegel zu Hilfe und bestreicht mit dem vierten Tupfer unter seiner Führung die hintere Epiglottisgegend, mit dem fünften die vordere Epiglottisgegend, mit dem sechsten und letzten Tupfer den Kehlkopfeingang und den Ösophaguseingang, und zwar letzteren während eines Schluckaktes von seiten des Patienten. Diese Anästhesierung nimmt 3—4 Minuten in Anspruch. Ist dieselbe gut ausgeführt, so empfindet der Patient bei Bewegungen des starren Instrumentes keine Schmerzen, wodurch so leicht die natürliche Angst gesteigert wird.

Nachdem dann der Patient richtig in rechter Seitenlage auf einer Lederrolle gelagert ist und die Anweisungen erhalten hat: Nicht zu sprechen, ruhig zu atmen, den Speichel einfach aus dem Munde fließen zu lassen und bei etwaigem Druckgefühl nur die linke Hand zu erheben, wird mit Einführung des Ösophagoskopes begonnen. Während der Assistent den Kopf mit beiden Händen nach rückwärts gebeugt hält, aber im übrigen allen Bewegungen, die der Untersucher mit dem Instrument vornimmt, folgt, wird das mit Ol oder Vaseline bestrichene Ösophagoskop am hinteren Ende in die volle Hand genommen, sodaß die abgeschrägte Partie des Mandrins nach hinten, dem Pharynx sieht, und vom rechten Mundwinkel aus über den Zungenrücken hinweg bis zur hinteren Pharynxwand geführt, wobei gleichzeitig die Zunge nach vorn gedrängt wird. Hat man dann das Ösophagoskop etwas

1) Vgl. Gottstein, Technik und Klinik der Ösophagoskopie. Mitteilungen aus den Grenzgebieten der Medizin und Chirurgie. Bd. VI, Heft 4 u. 5.

2) Das Tropakokain scheint die unangenehmen, die Mundschleimhaut reizenden Eigenschaften des Kokains nicht zu besitzen.

gehoben, daß es mit der Medianlinie ungefähr einen Winkel von 5° bildet, wird Patient aufgefordert, eine Schluckbewegung zu machen, wobei das Instrument mit sanftem Druck gegen den Eingang des Schlundes geschoben wird. Ist der Eingang passiert, so soll das Ösophagoskop unter leicht drehenden Bewegungen wie von selbst hinabgleiten.

Ist aber das Ösophagoskop auf ein Hindernis gestoßen, so zieht man das Mandrin heraus, schiebt das Casparsche Elektroskop mittelst einer kleinen Drehung ein. Dann setzt man sich bequem zu Häupten des Patienten und kann nun, nachdem man den eventuell vorhandenen Schleim fortgetupft hat, das Innere der Speiseröhre betrachten. Dadurch, daß man das Ösophagoskop hin- und herschieben kann, vermag man ein zusammenhängendes Bild von der Speiseröhre, soweit sie sichtbar ist, zu gewinnen.

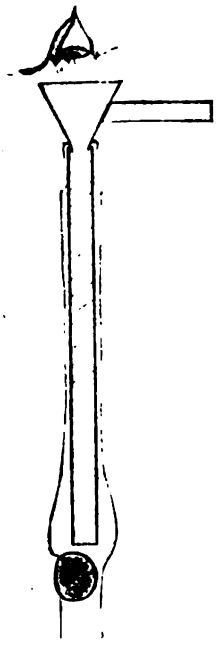

Fig. 1.

Ich erlaube mir, ihnen eine schematische Zeichnung (Fig. 1) zu reichen, die einen Längsschnitt durch eine pathologische Speiseröhre darstellen soll, die ein Ösophagoskop beherbergt. Die Wandung der Speiseröhre hat sich überall dem Ösophagoskop angeschmiegt, und die Speiseröhre ist dadurch vom Munde bis zum Tumor (aerob) in ein gerades Rohr verwandelt entgegen aller früheren Ansicht, nach der der Weg vom Munde bis in die Tiefe des Ösophagus nur ein winkelig gekrümmter sein könnte. Das Ende des Ösophagoskopes taucht in eine annähernd gleichmäßige Ausbuchtung der Speiseröhre, wie es ja oberhalb einer Stenose die Regel ist. Vom Tumor selbst ist nur die dem Auge zugekehrte, vordere Fläche zu sehen,

Fig. 2.

die sich auf der Zeichnung von der oberen Wandung der Speiseröhre scharf abhebt, um nach unten in den Rest des Lumens der Speiseröhre zu verschwinden. Da die hintere Partie des Tumors für den Beschauer unsichtbar bleibt, kann man leider von der Ausdehnung der Geschwulst im Sinne der Längsachse keine Vorstellung gewinnen. Man kann ja wohl, indem man einen mit einem Tupfer versehenen Tupferhalter durch die Stenose hindurchzwängt, die Ausdehnung

der Stenose sogar nach Zentimetern auf einer am Tupferhalter angebrachten Skala ablesen, aber im großen und ganzen, und namentlich wenn die Geschwülste komplizierter Natur sind, bleibt man von der Größe und dem weiteren äußeren Aufbau der Geschwulst in der Tiefe doch ununterrichtet.

In dem ersten Falle handelt es sich um einen ca. 48jährigen Mann, der seit 3/4 Jahren an zunehmenden Schlingbeschwerden leidet und ungefähr vor 5 Wochen gastrostomiert ist.

Status: Kachektisches Aussehen. Über dem Sternum keine Dämpfung. Sonde stößt 27 cm hinter der Zahnreihe auf Widerstand.

Ösophagoskopische Untersuchung. Nach gründlicher Kokainisierung gleitet das Ösophagoskop 27 cm hinab. Nachdem das Mandrin entfernt ist, sieht man sogleich in einen annähernd in horizontaler Richtung verlaufenden, etwas unregelmäßigen Spalt, der portioartig von starrem Gewebe umrahmt wird. Während oben die verdickte Schleimhaut blaß aussieht, aber in allen Teilen vollständig erhalten ist, findet sich unten eine mehr in die Augen springende, rötliche Verwölbung, die bereits zum größten Teile, namentlich links, exulzeriert erscheint. Zwischen den über hirsekorngroßen Wucherungen sieht man scharfe Vertiefungen, die mit schmieriggelbem Belag ausgefüllt sind. Der Schleimhautrand ist leicht blutend, wie auch aus dem verengten Lumen blutig tingierter Schleim fortgetupft wird. Oberhalb dieser Stelle Dilatation der Speiseröhre (Fig. 2).

Die Ösophagoskopie bietet beim Karzinom jedenfalls die größte Sicherheit zur Stellung der Diagnose, wenn man auch zugeben muß, daß man in dem Anfangsstadium, bis die Geschwürsbildung manifest wird oder deutliche krebsige Protuberanzen erkennbar sind, sich mit der Wahrscheinlichkeitsdiagnose begnügen muß. Aber in der scharfen Löffelzange, mit der durch das Ösophagoskop hindurch kleine Stücke zur mikroskopischen Untersuchung exzidiert werden können, sind wir doch meistens in die Lage versetzt, eine exakte Diagnose zu stellen, obschon uns das Auge in Stich zu lassen droht. Durch diesen kleinen Eingriff wird uns jedenfalls auf dem Wege der Ösophagoskopie in vielen Fällen die Möglichkeit geboten, die Frühdiagnose des Karzinoms zu stellen und auch das Karzinom von anderen Erkrankungen zu unterscheiden.

Ich sollte nun meinen, meine Herren, daß man in diesem Falle schon auf den ersten Blick die Diagnose auf Karzinom stellen müßte, sieht man doch hier beide Stadien verwirklicht. Während die obere Wandung der Speiseröhre durch die krebsige Infiltration starr und respiratorisch nicht verschieblich ist, sehen wir unterhalb des verengten, spaltförmigen Lumens exulzerierte, karzinomatöse Wucherungen, die gerade hier so oft in der Gestalt einer Himbeere ähnlich sind. Die geschwürigen Partien sind von rötlich-grauen Granulationen bedeckt, die hie und da mit einem schmierigen Hauch überzogen sind. Die

mikroskopische Untersuchung einer solchen Protuberanz bestätigte die makroskopische Diagnose: Karzinom.

M. S., 75 Jahr alt.

Anamnese: Familienanamnese belanglos. Patient selbst früher stets gesund gewesen. Seit November 1899 ist das jetzige Leiden bemerkt, das in einer allmählich zunehmenden Verengerung der Speiseröhre bestand. Im Frühjahr 1901 verschlimmerte sich das Leiden derartig, daß er kaum noch feste Speisen herunterbringen konnte. Im November 1901 wurde im Landkrankenhause die Gastrostomie vorgenommen.

Status: Abgemagerter Mann, der nicht kachektisch aussieht. Die elastische Sonde stößt 27 cm hinter der Zahnreihe auf ein unüberwindliches Hindernis. Über dem Sternum keine Dämpfung.

1. Ösophagoskopische Untersuchung 26. Februar 1902. Nach systematischer Kokainisierung wird das Ösophagoskop leicht eingeführt und stößt 27 cm hinter der Zahnreihe auf einen festen Widerstand. Aus der Wandung der Speiseröhre erhebt sich von rechts unten her ein kugelig in das Lumen der Speiseröhre vorspringender Tumor, dessen Oberfläche vollkommen glatt erscheint. Er ist von hellroter Farbe, sich

Fig. 3a.

Fig. 3b.

deutlich von der Farbe der übrigen Speiseröhrenwandung abhebend. Äußerst zarte Gefäße schlängeln sich auf der Oberfläche dahin. Zwischen diesem Tumor und der gegenüberliegenden Wandung der Speiseröhe ist ein mondsichelförmiger Spalt übrig geblieben. Das Lumen der Speiseröhre oberhalb des Tumors ist erweitert, die Wandung leicht gefaltet, blaßrot erscheinend; Exzision eines kleinen Tumorstückes mit der scharfen Löffelzange (Fig. 3a).

2. Ösophagoskopische Untersuchung am 18. April 1902: Es zeigt sich nach Einführung des Ösophagoskopes ein ähnlich vorspringender Tumor, wie bei der früheren Untersuchung, nur erscheint seine Oberfläche nicht mehr glatt, sondern unregelmäßig, gerunzelt; auf seiner Oberfläche befinden sich scharf begrenzte, tiefe Furchen. Der spaltförmige Raum ist auf Minimum reduziert und befindet sich im Bilde oben links. Bei stärkeren Würgebewegungen erweitert sich das Lumen, dessen verdickte Ränder sich bei diesen Bewegungen verwölben. Die Farbe des Tumors ist hellrot, seine Oberfläche von zarten Gefäßen überzogen. Der Tumor macht sonst einen vollkommen soliden Eindruck. Oberhalb dieses

Tumors befindet sich eine ausgedehnte Dilatation der Speiseröhre. Die Farbe der Schleimhaut ist hier blaß, Gefäße sind nicht zu erkennen (Fig. 3 b).

Hier hat sich also im Verlaufe von 7 Wochen aus einem größeren mondsichelförmigen Spalt eine ganz kleine, unregelmäßige Öffnung gebildet, die kaum einigen Tropfen Flüssigkeit Durchlaß gewährt. Auch die Beschaffenheit der Oberfläche hat sich dementsprechend verändert; sie zeigt nicht mehr ein glattes Aussehen, wie bei der ersten Untersuchung, sondern es ziehen tiefe Furchen darüber hin und am Rande erkennt man deutlich Ein- und Ausbuchtungen, eine Erscheinung, die darauf hindeutet, daß bei der Volumenszunahme der Geschwulst doch auch Schrumpfungsprozesse im Innern sich abgespielt haben, wie sie bei Karzinom so typisch sind. Aber abgesehen von dem 2½ Jahre langen Verlaufe der Krankheit und dem relativ guten Aussehen des Patienten ergab auch die mikroskopische Untersuchung nichts von einer malignen Neubildung.

Heinrich Kr., 55 Jahre alt, Dachdeckermeister aus Wickenrode bei Großalmerode.

Fig. 4.

Anamnese: Familienanamnese belanglos. Patient selbst in seiner Jugend stets gesund, ist mehreremals in seinem Leben aus beträchlicher Höhe herabgestürzt, das letzte Mal vor 10 Jahren. Ende 1895 litt Patient an Magenkatarrh, so daß er sich nur von flüssigen und leicht verdaulichen Speisen ernähren konnte. Im Herbst 1902 bemerkte er eines Tages, daß er beim Essen die Wurst nicht mehr herunterbringen konnte. Die Schluckbeschwerden verschlimmerten sich dann im Laufe der Zeit, so daß Patient, der früher hastig zu essen gewohnt war, nur langsam und nur flüssige Speisen zu sich nehmen konnte.

Status: In dem Ernährungszustande etwas reduzierter Mann. Keine Dämpfung über den Lungen und dem Mediastinum. Leib nicht aufgetrieben, überall weich. Zwei Querfinger breit unterhalb des Processus ensiformis in der Medianlinie eine druckempfindliche Stelle. Die Schlundsonde, die vom Patienten selbst eingeführt wird, stößt 46½ cm auf einen elastischen Widerstand.

Ösophagoskopische Untersuchung am 20. Februar 1903: Nach systematischer Kokainisierung wird der Tubus einzuführen versucht, was anfangs nicht gelingt. Nach nochmaligem Einführen des Tubus, wobei der Zungengrund noch mehr nach vorne bewegt wird, gleitet er unter sanftem Druck in die Speiseröhre langsam hinab, von beiden Zahnreihen sehr eingeengt. Nach langem Suchen findet man im Tubuslumen einen halbmondförmigen Spalt, der ungefähr senkrecht von oben nach unten sich erstreckt und auf der rechten Seite eine Einschnürung erfährt. Links sieht man einen nur wenig prominierenden Tumor, der überall eine gleichmäßige Oberfläche zeigt.

Auch rechts vom Spalt ist eine rigidere Schicht zu sehen, die streckenweise zyanotisch verfärbt ist. Ein Spiel der Cardia, wie es sonst in solcher Tiefe zu sehen ist, wird nicht beobachtet. Oberhalb der Stenose etwas Dilatation der Speiseröhre. Nach Exzision eines kleinen Stückes, das sich später als normales Plattenepithel des Ösophagus erweist, wird der Tubus entfernt (Fig. 4).

Da mikroskopisch keine Karzinombildung nachgewiesen werden konnte, gab man sich auch in diesem Falle der Hoffnung hin, daß es sich ebenfalls um eine gutartige Stenose handeln könnte. Aber durch die Laparotomie, die am 18. März 1903 zwecks Gastrostomie (nach Kader) ausgeführt wurde, wurden wir eines besseren belehrt. Abgesehen von dem Cardiatumor wurden im kleinen Netze zwei bohnengroße, harte Knoten und hinter dem Magen in der Pylorusgegend eine zwei pflaumengroße Geschwulst gefühlt, auf die sich die Pulsation der Aorta fortsetzte. Patient ging dann nach einigen Wochen nach der Operation an Metastasenbildung zugrunde, nachdem er bedeutend leichter Flüssigkeiten auf natürlichem Wege hinunterbringen konnte. Das Karzinom hat sich also in diesem Falle mehr submukös ausgebreitet.

Fr. Robert Drehmann, 49 Jahr alt, Zimmermann aus Kassel.

Anamnese: Patient will vor 20 Jahren Unterleibsentzündung gehabt haben, im übrigen nicht krank gewesen sein. Am 29. April 1901 hat er sich zwei Rippen (die 6. und 7. Rippe links) gebrochen und vier Wochen später die Arbeit wieder aufgenommen. Er will aber nach dem Unfalle Schmerzen beibehalten haben, die sich namentlich beim Bücken und Aufrichten geltend machten. Diese Schmerzen sollen sich später auf die rechte Seite verzogen haben. Bald nach dem Unfalle fiel es Patienten auf, nicht mehr und so viel essen zu können wie früher, namentlich in Gesellschaft mit anderen wurde ihm das Essen von festen Speisen sehr schwer. Auch mußte er sich häufig während und nach dem Essen erbrechen, was im Laufe der Zeit immer schlimmer wurde. In letzter Zeit ist der Zustand derartig geworden, daß er, sobald sich an der einen bestimmten Stelle der Speiseröhre ein Krümchen Brot festsetzt, das Gefühl hat, als ob sich die Speiseröhre krampfartig zusammenzöge, wodurch selbstverständlich nichts heruntergebracht werden kann. Dieser Zustand kann 2, 3 bis 4 Tage andauern, ohne daß Patient etwas zu sich nehmen kann. Infolgedessen hat er 24 Pfund abgenommen. Patient nimmt zur Lösung dieses Krampfes häufig kleine Quantitäten warmer Milch und Kamillentee, die dann allmählich tropfenweise mit einem warmen Gefühl durch die verengte Stelle in den Magen hindurchsickern.

Status: Elend aussehender Mann im mäßigen Ernährungszustande. Abgesehen von einer Auftreibung der 6. und 7. linken Rippe nichts Besonderes. Keine Dämpfung über dem Sternum. Sonde stößt 27—28 cm hinter der Zahnreihe auf Widerstand.

Ösophagoskopische Untersuchung am 17. März 1903: Nach systematischer Kokainisierung gleitet die Sonde äußerst leicht 27 cm hinter

der Zahnreihe hinab und stößt auf einen so elastischen Widerstand, daß das Ösophagoskop nach Nachlassen des Druckes zurückschnurrt. Die Schleimhaut sieht blaßrötlich aus, ist überall glänzend. Nach langem Suchen findet man oben rechts eine dunkle Stelle, die sich als Lumen der Speiseröhre er-



Fig. 5a.

Fig. 5b.

weist. Man gewinnt entschieden den Eindruck, daß die Speiseröhre hier krampfartig kontrahiert ist (Fig. 5a). Nachdem das Lumen der Speiseröhre eingestellt ist, wird versucht einen Tupfer hindurchzuschieben, der ein gutes Stück vorwärts dringt, um dann wieder festgehalten zu werden. Am

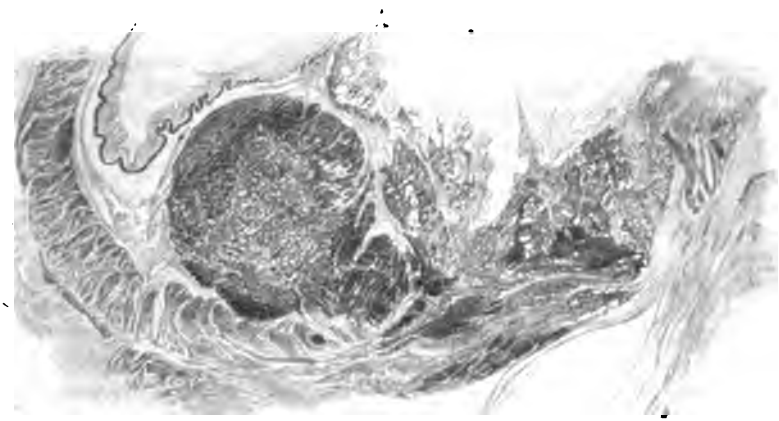

Fig. 6.

Tupfer nur wenig blutig tingierter Schleim. Als das Ösophagoskop zurückgeschoben wird, sieht man in einen schiefen Trichter, dessen linke Wand epiglottisartig über die Öffnung hinüberragt, und der sich infolge einer peristaltischen Bewegung schnell wieder schließt. In größerer Entfer-

nung ist das kontrahierte Lumen deutlicher zu sehen. Nirgends Blutung Fig. 5 (a und b).

Da es Patient vorzog, sich invalidisieren zu lassen, konnte keine weitere Untersuchung oder Eingriff vorgenommen werden. Doch starb er schon am 31. August 1903, angeblich an asthmatischen Erscheinungen. Bei der Sektion, die unter ungünstigen Verhältnissen vorgenommen wurde, fand sich in der Speiseröhre in der Höhe der Bifurkation der Trachea ein ca. dreimarkstückgroßer, erhabener, an der Oberfläche unregelmäßig gestalteter Tumor. Auf der Schnittfläche weist er grauweiße Stränge auf, die im Zentrum bis an das adventitielle Gewebe reichen und in der Peripherie zwischen die Muscularis des Ösophagus vordringen. Der Tumor stößt vorne an die Trachealwandung an.

Die miskroskopische Untersuchung ergibt einen typischen Plattenepithelkrebs des Ösophagus, dessen Epithelstränge in der Peripherie des Tumors in der Submucosa weiter vordringen, während sie im Zentrum des Tumors bereits das adventitielle Gewebe erreicht haben. Sonst ist am Ösophagus weder makroskopisch noch mikroskopisch etwas Pathologisches zu bemerken (Fig. 6).

Daß ein derartiger Ösophagospasmus durch ein Karzinom des Ösophagus ausgelöst wird, ist entschieden sehr selten, am häufigsten geschieht es durch andere Affektionen des Ösophagus, durch Katarrh, Geschwür, Ätzwunden, Fissuren, auch durch Fremdkörper.

XXIII.

Kleinere Mitteilung.

Aus der Leipziger chirurgischen Klinik und Poliklinik. Direktor: Geheimrat Prof. Dr. Trendelenburg.

Zentrale Luxation des Schenkelkopfes.

Von

Dr. **Wilms**,

Privatdozent und I. Assistent.

(Mit Tafel IV.)

Die Seltenheit der Luxatio femoris centralis dürfte aus der Tatsache erhellen, daß die letzte Bearbeitung dieser Verletzung von Katz[1]) nur auf 11, darunter zwei unsichere einschlägige Fälle sich gründet. Vier eigene Beobachtungen, die ich innerhalb 3 Jahren in der Leipziger chirurgischen Klinik und Poliklinik zu machen Gelegenheit hatte, haben mich bezüglich einiger Punkte, speziell der Therapie, belehrt, so daß ich schon aus praktischen Gründen die Mitteilung der Fälle für angebracht halte. Ob diese Luxationen weiter so selten bleiben werden, wie bisher, erscheint mir zweifelhaft, wenn die Untersuchung mit Röntgenstrahlen häufiger vorgenommen wird.

Schicke ich unsere vier Beobachtungen voraus, so möchte ich sie in zwei Gruppen einteilen:

1. solche, von reiner Perforation des Kopfes durch die Pfanne ohne weitere Läsion des Beckens.

2. solche, bei denen gewisse Formen des Beckenbruches das Bild komplizieren.

Man könnte bei Vorhandensein einer Beckenfraktur a priori geneigt sein, die Fälle zu den Frakturen des Beckens zu rechnen und die Luxatio femoris nur als zufällige Begleiterscheinung des Beckenbruchs aufzufassen. Daß diese Auffassung nicht erlaubt ist, wird durch die bestimmte Form des Beckenbruches bewiesen, dessen Abhängigkeit von der zentralen Luxation sich bei Fall 3 und 4 leicht demonstrieren läßt.

Fall 1. 42jähriger Mann ist 5 m hoch heruntergefallen. Er fiel von der Leiter angeblich auf die linke Hüfte. Zwischen den Sprossen

1) Katz, Beiträge z. klin. Chirurgie. 1902. 33. Bd.

will er zuerst mit dem linken Bein hängen geblieben sein. Nach Angaben des Arztes war das linke Bein nach auswärts rotiert, nicht deutlich verkürzt. Die Schmerzen waren am stärksten in der Leistenbeuge vorhanden. Es entwickelten sich angeblich Symptome einer Peritonitis, die wohl durch einen intra- oder extraperitonealen Bluterguß vorgetäuscht waren. Nach 4 Wochen konnte Patient aufstehen und mit einem Stock gehen, doch klagte er noch über starke Schmerzen. Untersuchung 8 Wochen nach dem Unfall in der Poliklinik: Das linke Bein ist etwas nach außen rotiert, keine nennenswerte Verkürzung. Der Schenkelkopf ist unter den Schenkelgefäßen nicht zu fühlen, dagegen läßt sich innen an der Beckenschaufel im Bereich der Pfanne eine halbkugelige knochenharte Vorwölbung nachweisen, die auch vom Rektum aus leicht abzutasten ist. Die Abduktion ist ganz aufgehoben, die Beugung und Adduktion ist stark beschränkt. Das Röntgenbild Fig. 1 auf Taf. I zeigt eine Perforation der Pfanne durch den Kopf, von welchem ein beträchtlicher Teil der Gelenkfläche in das Becken hineinragt. Der obere innere Rand des Trochanter major steht fast am Pfannenrand.

Um eine freiere Bewegung des Beines zu erreichen, glaubte ich eine Verbesserung der Stellung des Kopfes noch versuchen zu müssen, obschon bereits 8 Wochen nach dem Unfall verstrichen waren. Eine Reposition des Kopfes an seine normale Stelle ließ sich durch Extension und starken Zug in Narkose nicht bewerkstelligen, weil der Kopf in seiner abnormen Stellung stark fixiert war. Es wurde deshalb das Bein soweit als möglich in Beugestellung gebracht und dann durch starke Adduktion der Kopf gelöst. Unter deutlichem Krachen trat dabei der Kopf aus seiner abnormen Stellung heraus und Abduktion, sowie Rotation waren freier. Bei Fixierung des Beines in Beugestellung war die Stellung des Kopfes eine relativ gute. Patient sträubte sich aber gegen eine längere Ruhelage und wurde auf Wunsch schon nach wenigen Tagen entlassen.

Er gab an, die Bewegungen des Beines seien freier und weniger schmerzhaft. Das Röntgenbild zeigte, daß der Kopf nach dem Auftreten des Kranken wieder an seine alte Stelle getreten war.

Fall 2. 22jähriger Mann ist 7 Monate, bevor er sich hier vorstellte, aus größerer Höhe auf die rechte Hüfte gefallen. Er hat 5 Wochen gelegen, konnte dann mit Stock gehen. Zur Zeit kann er kurze Zeit, 1/2—1 Stunde, ohne besondere Schmerzen gehen, nach längerem Gehen treten Schmerzen und Ermüdung auf.

Das rechte Bein ist 1 cm kürzer, nach auswärts gedreht. Die Abduktion, Rotation und Beugung sind stärker beschränkt als in dem vorigen Fall. Das Röntgenbild Fig. 2 auf Taf. IV zeigt, daß der Schenkelkopf weit durch die Pfanne durchgetreten ist. Es haben sich Callusmassen um den Kopf gebildet. An der normalen Stelle fehlt die Resistenz des Schenkelkopfes, dagegen fühlt man innen am Becken in der Region der Pfanne sowohl von den Bauchdecken her wie vom Rektum aus, sehr schön die halbkugelige harte Vortreibung. Da schon 7 Monate seit dem Unfall verflossen waren, wurde von einer Reposition des Kopfes abgesehen.

Bei Fall 1 und 2 sind Verletzungen des Beckenringes, mit Ausnahme der Läsion der Pfanne, nicht vorhanden. Bei Fall 3 und 4 kompliziert sich das Bild der Luxation mit einem Stückbruch des Beckenringes, der auffallenderweise in beiden Fällen ein gleichartiger ist.

Fall 3. 20jähriger Mann stürzte von 8 m Höhe durch ein Glasdach auf einen Betonfußboden. Patient, der kurz nach der Verletzung in die Klinik eingeliefert wird, klagt über starke Schmerzen in der linken Hüfte. Das Bein ist nicht nennenswert verkürzt, ist etwas nach außen rotiert. Das Röntgenbild Fig. 3 auf Taf. IV zeigt, daß der Schenkelkopf nicht durch das Acetabulum durchgetreten ist, wie in Fall 1 und 2, sondern, daß die Pfanne in Verbindung mit dem linken Schambein und Sitzbein nach dem Innern des Beckens hineingetrieben worden ist. Es besteht eine weite Diastase der Symphyse. Der als Stückfraktur herausgebrochene vordere Teil der linken Beckenhälfte hat sich in der Weise gedreht, daß der Symphysenteil nach außen sich gewendet hat. Es macht den Eindruck, als wenn bei Verschiebung des mit dem Schenkelkopf eingedrückten Pfannenteiles der vordere symphysäre Teil des Stückbruches sich in umgekehrter Richtung verschoben hätte, als die Pfanne und der Kopf. Es hat demnach eine Drehung des Bruchstückes um ein Achse stattgefunden, die etwa durch den Sitzbeinhöcker und das Foramen obturatorium geht. Die am Sitzbeinhöcker ansetzenden Bandapparate und Muskeln sind wohl die Ursache der Fixierung des Höckers, so daß das Bruckstück um ihn als Achse sich wenden kann.

Der Hinweis auf einen derartigen Mechanismus ist notwendig, um die starke Diastase der Symphyse, also die Verschiebung des vorderen Endes des Knochenfragmentes nach außen, zu erklären.

Es bedarf noch der Erwähnung, daß Druck auf die Darmbeinschaufeln trotz Vorhandensein der Beckenfraktur nicht empfindlich war. Auch fehlte eine Nachgiebigkeit bei Druck auf die Beckenschaufel, weil der hintere Beckenring intakt war. Der lokale Befund bezüglich der Lage und Palpation des Schenkelkopfes entsprach dem der vorigen Fälle. Auf die eventuell vom Rektum nachweisbare Beweglichkeit des Stückbruches wurde nicht geachtet.

Fall 4. 18jähriges Mädchen war aus dem vierten Stockwerk auf das Straßenpflaster gesprungen. Sie wurde mit einem Bruch des linken Oberschenkels und einem Bruch des rechten Oberarmes in die Klinik eingeliefert. Da die Gegend der Symphyse stark druckempfindlich war, wurde an eine Beckenfraktur gedacht, doch war Druck auf die Darmbeinschaufel nicht schmerzhaft. Das rechte Bein war etwas nach außen rotiert, nicht verkürzt, konnte wegen Schmerzen kaum bewegt werden. Das Röntgenbild Fig. 4 auf Taf. IV zeigte eine Fraktur ähnlich der von Fall 3, mit geringer Diastase der Symphyse. Der untere Teil der Pfanne ist wieder im Zusammenhang mit Sitz- und Schambein nach dem Innern des Beckens verschoben. An der Symphyse sieht man außer einer geringen Diastase noch einen Abriß eines kleinen Knochenstückes, der übrigens auch in Fall 3 bei genauer Betrachtung zu erkennen ist.

Bei der ein Jahr nach dem Unfall vorgenommenen Untersuchung ist die Funktion des rechten Beines eine sehr gute. Abduktion, Flexion und Adduktion im Hüftgelenk waren kaum nennenswert beschränkt, während die Rotation in mäßigem Grade beeinträchtigt war.

Bei der Beurteilung der einzelnen Fälle habe ich mich deshalb kurz gefaßt, da bei der Gleichheit der Symptome das klinische Bild leicht im Zusammenhang dargestellt werden kann.

Meist entstanden durch Sturz aus größerer Höhe, wie in allen meinen Fällen, in denen die Patienten auf das abduzierte Bein oder direkt auf die verletzte Hüfte aufgeschlagen sind, ist der Befund folgender. Das verletzte Bein steht etwas abduziert, flektiert und nach außen rotiert, ist meist nicht oder nur wenig verkürzt. Bewegungsversuche sind natürlich sehr schmerzhaft. Unter den Schenkelgefäßen fehlt bei Palpation die Resistenz des Kopfes, dagegen fühlt man bei nicht zu starken Bauchdecken gewöhnlich leicht die schmerzempfindliche, mehr oder weniger glatte Resistenz auf der Innenseite der Beckenschaufel, entsprechend der Pfanne. Diese Resistenz läßt sich vom Rektum aus in Form und Größe sehr gut und leicht abtasten. Genaue Untersuchung der Stellung des Trochanter major läßt die Annäherung an die Spina ilei anterior erkennen, doch verschiebt sich der Trochanter in der Regel nicht nennenswert gegen die Roser-Nélatonsche Linie.

Ausnahmsweise sind in zwei, von Katz zitierten Fällen, Verkürzungen beobachtet worden, so in dem Fall von Katz selbst und in einem 1890 in der „Gazette méd. de Straßburg“ mitgeteilten Fall. Verkürzungen treten ein, wenn der Kopf sehr weit durch die Pfanne durchgetreten ist und schwerere Beckenfrakturen das Bild komplizieren.

Unter den 9 sicheren Fällen, die Katz inklusive der eigenen Beobachtung von zentraler Luxation anführt, ist 3mal die Diagnose gestellt worden. 5 Fälle sind kurze Zeit nach der Verletzung, einer 1 Monat später gestorben, nur drei blieben am Leben. Die Schwere der Läsion wird nach dieser Statistik falsch beurteilt. Von unseren vier Fällen ist keiner gestorben. In dem Fall von Katz war als ungewöhnliche komplizierende Verletzung eine Ruptur des Dickdarmes an der Grenze von Colon descendens und Flexura sigmoidea vorhanden.

Bezüglich der Symptome bei derjenigen Form der zentralen Luxation, die mit Stückbruch des Beckens in oben angeführter Form und Ausdehnung verbunden ist, ist auf ein zur Erkennung der Fraktur geeignetes Symptom hinzuweisen, daß nämlich Druck auf die Symphysengegend schmerzhaft ist, Druck auf die Darmbeinschaufeln nicht. Da der hintere Beckenring mit den Darmbeinschaufeln intakt ist, ist auch keine Nachgiebigkeit der Schaufeln festzustellen. Die Diagnose der Beckenfraktur in bezeichneter Form wird durch die Differenz dieser beiden Symptome erleichtert.

Für unsere Kenntnisse der pathologischen Anatomie sind die Fälle aus der Literatur, von denen fünf ad exitum kamen, gewiß interessant, doch darf nicht vergessen werden, daß bei diesen letal verlaufenen Fällen die Nebenverletzungen, wie Kapselzerreißungen, Blutungen, Beckenfrakturen wohl größer waren, als in den geheilten Fällen. Reine Fälle von Perforation des Acetabulum ohne begleitende Beckenfraktur lagen wohl

nur vor in dem Falle von 1. Coote (Lancet 1856), 2. Lawson (Lancet Vol. I, p. 392, 3. Fall aus Gazette méd. de Straßburg 1873, p. 237 und 4. A. Cooper (Treatise of dislocations and fractures 8ec. Amer. edit. Boston 1837, p. 116).

Frakturen des Beckens zugleich lagen vor in Fall Lendrike (London médic. Gazette March. 1839): Scham- und Sitzbein waren frakturiert.

Fall Moore (Médico-chir. Transactions 1851. XXXIV). Das Becken war entsprechend seiner Zusammensetzung aus drei Knochen im Kindesalter in drei Stücke gesprengt.

Fall Katz (Beiträge zur klinischen Chirurgie 1903). Es fand sich eine Fissur parallel der Articulatio sacroiliaca und eine Fissur am rechten horizontalen Schambeinast.

Ausgedehnte Kapsel- und Bandverletzung, die sich unzweifelhaft nach der Schwere des Traumas richten, kommen nur bei schweren Fällen vor, fehlen wohl sicher bei unseren geheilten Kranken und gehören meiner Meinung nach nicht, wie Katz glaubt, zum gewöhnlichen Bilde der zentralen Luxation.

Wenn ich über den Mechanismus der Entstehung der zentralen Luxation wenige Worte auf Grund unserer eigenen Beobachtungen aussprechen darf, so ist als relativ häufige Entstehungsursache zu nennen, seitlicher Druck oder Stoß auf den Trochanter, der in der Richtung der Achse des Schenkelhalses wirkt, oder Fall auf das abduziert stehende Bein: Möglichkeiten, die auch von anderer Seite, so von Katz, schon hervorgehoben sind. Auf die Frage, welcher Mechanismus m einzelnen Falle in unseren Beobachtungen vorlag, läßt sich eine sichere Antwort nicht geben.

Wie ist der in zwei Fällen bei uns beobachtete gleichartige Stückbruch zu deuten?

Betrachtet man die Lage und Form des Stückbruches, so macht es den Eindruck, als wenn das Stück durch eine am oberen Ende nach innen und etwas nach unten wirkende Kraft einwärts getrieben worden wäre. Die Symphyse ist aber nicht nach einwärts gestoßen, sondern umgekehrt nach außen und etwas nach abwärts. Es hat sich also das Beckenstück gedreht um das Tuber ischii, wie ein zweiarmiger Hebel um seinen Stützpunkt. Wahrscheinlich ist für diese Drehung maßgebend die Fixation des Tuber durch die an ihm ansetzenden Bänder und Muskeln.

Über die Prognose der Luxatio centralis femoris läßt sich nur mit größter Reserve ein Urteil abgeben, da unter Berücksichtigung der Literatur die Verletzungen als sehr gefährlich anzusehen sind, 5 Exitus unter 9 Fällen, bei Betrachtung unserer Fälle allein die Prognose sich direkt als günstig erweist. Die Prognose quoad functionem ist nicht minder schwer zu fixieren, weniger wegen Mangel an genügendem Beobachtungsmaterial als vielmehr aus Mangel an Fällen, bei denen eine zweckentsprechende Therapie zur Ausführung gekommen ist.

Die Störungen in den von uns beobachteten Fällen waren mehr oder weniger hochgradige Fixation im Hüftgelenk, am meisten war die Rotation und Abduktion, weniger Adduktion und Flexion beschränkt. Bei Fall 4 sind keine Beschwerden beim Gehen zurückgeblieben, bei den anderen Fällen

Schmerzen nach längerem Gehen, alle Patienten gehen $^1/_2$—1 Stunde ohne Stock.

Trotzdem ich nicht durch beweisende Resultate die Frage der zweckmäßigsten Therapie beantworten kann, scheint mir doch ein Zweifel berechtigt, ob die am nächsten liegende Behandlung, nämlich durch Extension den Kopf aus seiner falschen Stellung in die normale herauszuziehen, die beste ist. Es müßte die Extensionsbehandlung vielleicht am leicht abduzierten Bein wirken. Sicherer wird, wie ich glaube, die normale Stellung des Kopfes in der Pfanne dadurch erreicht, daß man das Bein im Hüftgelenk beugt und etwas adduziert. Bei den Fällen, wo die einfache Perforation der Pfanne ohne Beckenbruch vorliegt, ist dann ein Hineintreten des Kopfes in die Pfanne durch den Halt des Oberschenkelschaftes am vorderen Beckenring unmöglich. Die Gefahr, daß durch diese abnorme Stellung eine Fixation des Kopfes in Beugestellung eintritt, scheint mir kaum vorhanden, da nach 3 Wochen Ruhestellung wohl das Gelenk wieder in kurzer Zeit beweglich gemacht werden kann. Am einfachsten würde man wohl das Bein in dieser Beugestellung suspendieren oder auf geeigneter Unterlage fixieren.

Es ist die eben vorgeschlagene Therapie daraus hergeleitet, daß in der oben angeführten Beobachtung bei einem Fall, der erst 8 Wochen nach der Verletzung zur Beobachtung kam, der Kopf durch starke Extension nicht aus seiner falschen Stellung zu lösen war, leicht aber durch starke Beugung und Adduktion heraustrat. Ein Dauererfolg wurde aber, weil Patient sich nicht zur längeren Ruhelage bequemen wollte, nicht erzielt. Ist ein Beckenbruch (Stückbruch) zugleich vorhanden, so ist diese Fixierung in Beugestellung nicht am Platze, da der vordere Beckenring als Gegenhalt, wegen des dort vorhandenen Bruches, nicht dienen kann. Hier würde man mit gewöhnlicher Extension versuchen müssen, unter Umständen auch eine Verbesserung der Stellung des Stückbruches des Beckens zu erreichen suchen.

In der Arbeit von Graßner: Zur Kasuistik der Hüftgelenkpfannenbrüche (Deutsche Zeitschr. f. Chir. 64. Bd. Heft 5 und 6) finden sich wohl auch hierher gehörige Fälle, doch hindert der Mangel von Röntgenbildern die Verwertung dieser Fälle für die oben gestellten Fragen.

Erklärung der Abbildungen auf Tafel IV.

Fig. 1. Zentrale Luxation des Kopfes. 42jähriger Mann.

Fig. 2. Zentrale Luxation des Kopfes, 7 Monat nach der Verletzung. 22jähriger Mann.

Fig. 3. Luxatio centralis femoris mit Stückbruch des Beckens. 20jähriger Mann.

Fig. 4. Zentrale Luxation des Femur mit Stückbruch des Beckens. 18jähriges Mädchen.

XXIV.

Besprechungen.

1.

Dr. L. Le Nouëne, Du Traitement chirurgical des Néphrites. Jules Rousset, Paris 1903. 263 pag.

In seiner Thèse bespricht Verfasser die chirurgische Behandlung der Nephritis, ihre Geschichte, ihre Ausübung seitens der verschiedenen Operateure, ihre Erfolge und ihre Indikationen.

Auf Grund der bisher veröffentlichten Resultate und seiner eigenen Beobachtungen als Assistent des Hospital Pasteur (Dr. Sorel) in Le Havre ist Verfasser sehr für die chirurgische Behandlung der Nephritis eingenommen. Seine Statistik ergibt:

Bei akuter aufsteigender Nephritis mit Abszeßbildung: 8 Nephrotomien mit 7 Heilungen, 2 Nephrektomien mit 1 Heilung und eine Heilung durch Dekapsulation (Edebohls).

In 10 Fällen wurde Pyelonephritis mit miliaren Abszessen, in einem Fall ein größerer gonorrhoischer Abszeß der rechten Niere gefunden. Akute aufsteigende, nicht eitrige Nephritis hat man erst 3 mal (Reynès, Loumeau, Sorel) chirurgisch angegriffen und durch Nephrotomie geheilt.

Die hämatogene akute Nephritis mit Abszeßbildung ist 8 mal chirurgisch behandelt worden, 4 mal mit Nephrektomie, 3 mal mit Nephrotomie und 1 mal mit Dekortikation. Nur der von Sorel mit doppelseitiger Dekortikation behandelte Patient starb, die übrigen wurden geheilt.

Vier akute, im Anschluß an Scharlach und Influenza entstandene Nephritiden ohne Abszeßbildung sind von Harrison und Hoeber durch Nephrotomie geheilt worden. Nach der gleichen Operation sah Verfasser eine durch Nephrolithiasis hervorgerufene Nephritis verschwinden. Für die chronische Nephritis stehen sich die Poussonsche Operation, die Nephrotomie und die Dekortikation, welche besonders Edebohls geübt hat, gegenüber.

Obwohl Pousson erst die alarmierenden urämischen Symptome abwartete, hat er doch von 6 Patienten 4 geheilt. Edebohls operiert ehe Zeichen von Urämie vorhanden sind. Verfasser hat über 28 Fälle von Dekortikationen genaueren Bericht gefunden, 9 mal trat Heilung, 12 mal Besserung, einmal (in dem vom Verfasser beobachteten Fall) Exitus ein.

Verfasser betrachtet die Dekortikation als die klassische Behandlungsmethode der Brightschen Krankheit. Er stellt schließlich folgende Thesen auf.

1. Bei den akuten Nephritiden mit miliaren Abszessen scheint die Nephrotomie der Allgemeininfektion Einhalt zu tun und die weitere Vereiterung der Nieren zu verhindern.

2. Bei den nicht eitrigen akuten Nephritiden kann die Nephrotomie der Eiterung vorbeugen und die Restitutio ad integrum zulassen.

3. Bei den chronischen Nephritiden ist die Dekapsulation der Nieren eine wohltätige Operation, durch welche man, nach den veröffentlichten Fällen, die Heilung der Brightschen Krankheit erhoffen kann.

4. In den Fällen chronischer Nephritis mit schweren urämischen Erscheinungen ist die Nephrotomie eine empfehlenswerte Operation, welche die Niere ihre Funktion wieder aufnehmen läßt.

Die fleißige Arbeit enthält viele ausführliche Krankengeschichten und interessante Diskussionen, dazu ein vollständiges Literaturverzeichnis.

Göbell-Kiel.

2.

B. Donath, Die Einrichtungen zur Erzeugung der Röntgenstrahlen. Verlag von Reuther & Reichard, Berlin 1903. 2. verbesserte und vermehrte Auflage. 7 Mk.

Durch umfassende Durcharbeitung und Erweiterung der einzelnen Abschnitte, durch Vermehrung der ihnen angefügten praktischen Beispiele ist das empfehlenswerte Buch in seiner 2. Auflage in erhöhtem Maße zu dem geworden, wozu es in erster Linie bestimmt und durch die übersichtliche Anordnung des Stoffes, die klare, gemeinverständliche Darstellung ganz besonders geeignet ist: zu einem Ratgeber für den nicht fachmännischen Benutzer der Röntgenstrahleneinrichtung, namentlich auch für den, der bei der Anschaffung einer solchen Einrichtung, der Entscheidung über die zweckmäßigste Auswahl der einzelnen Apparate, ihre Zusammensetzung usw. sich von einer doch nicht für alle Fälle ausreichenden Gebrauchsanweisung frei zu machen und in dem Bestreben, nicht allein vom Rat des Fabrikanten abhängig zu sein, ein eigenes Urteil sich zu bilden wünscht.

Nach einem, der Veranschaulichung einiger unumgänglich notwendiger physikalischer Grundbegriffe gewidmeten, einleitenden Kapitel gibt der Verfasser eine übersichtliche Darstellung aller einzelnen für die Röntgenstrahleneinrichtung in Betracht kommenden Faktoren — der Stromquellen, der Induktoren, der Unterbrecher für Gleich- und Wechselstrom, der Vakuumröhren (Abschnitt II—V). Alles, was über Prinzip, Konstruktion, Funktion und Behandlung der in Betracht kommenden Apparate zu wissen wichtig ist, wird in klarer und knapper Weise geschildert. Besonders ausführlich wird des mit so großem Vorteile in der Röntgenpraxis verwandten, elektrolytischen (Wehnelt-)Unterbrechers gedacht.

Abschnitt VI behandelt die Zusammenschaltung der Apparate von der einfachsten Schaltungseinrichtung bis zu der auch den weitgehendsten Anforderungen genügenden. In Abschnitt VII und VIII werden Radio-

skopie und Meßkunde, sowie die Radiographie ausführlich besprochen. In Abschnitt IX endlich macht Verfasser den wohlgelungenen Versuch, eine gemeinverständliche Darstellung der wichtigsten Forschungsresultate über die Natur der Röntgenstrahlen zu geben, der eine kurze Betrachtung über die, nächst den Röntgenstrahlen die Wissenschaft ganz besonders beschäftigenden Becquerelstrahlen angeschlossen ist.

Bei der Bearbeitung ist vor allem dem praktischen Bedürfnis Rechnung getragen, ohne jedoch die Theorie, soweit sie für das Verständnis notwendig, zu vernachlässigen. Eine Reihe von schematischen Zeichnungen und Illustrationen tragen zur Erläuterung des Textes wesentlich bei.

Dr. Grünberg-Kiel.

3.

Dr. M. Miller, Manuale für Untersuchung und Begutachtung Unfallverletzter und Invalider. Verlag von F. C. W. Vogel, Leipzig 1903. 6 Mk.

Verfasser will im vorliegenden Werke durch Aufstellung von Schemen des Untersuchungsganges und Tabellen für typische Befundaufnahmen dem begutachtenden Arzte Erleichterung schaffen; dem weniger geübten Gutachter soll das Buch ein Ratgeber sein. Das Unfallversicherungsgesetz wird in allen für den Arzt wichtigen Punkten eingehend besprochen. Die normalen anatomischen und physiologischen Befunde werden der Begutachtung zugrunde gelegt, die Bedeutung der pathologischen Untersuchungsergebnisse erklärt. Zahlreiche Entscheidungen des Reichsversicherungsamtes in prinzipiell wichtigen Fragen werden dem, der in dem Buche Rat sucht, in schwierigeren Fällen über Zweifel hinweghelfen.

Baum-Kiel.

4.

Die Technik der Lithotripsie, Vorlesungen von Felix Guyon. Mit Ermächtigung des Autors übersetzt und bearbeitet von Dr. Georg Berg. (Frankfurt a. M.). Mit 23 Abbild. J. F. Bergmann, Wiesbaden 1903. 86 Seiten.

Berg hat die in den Jahren 1899 und 1900 in den Annales des maladies des organes génito-urinaires unter dem Titel „Technique de la lithotripsie“ erschienenen Aufsätze Guyons, und eine „Darstellung der Lithotripsie in Abbildungen“ von Guyon und seinem Schüler Pierre Moreau — übersetzt und bearbeitet. Sehr sorgfältig wird jeder einzelne Akt der Lithotripsie, der großen Waschungen der Blase und der Aspiration geschildert und auf alle Fehler, welche möglich sind, hingewiesen und deren Vermeidung gelehrt. Das Buch erhält dadurch einen besonderen Wert, daß im 6. Kapitel instruktive Abbildungen enthalten sind.

Für eine neue Auflage wäre eine Verarbeitung des 6. Kapitels mit den übrigen zu empfehlen. Es bringt den Inhalt der ersten 5 Kapitel in kürzerer Darstellung.

Göbell-Kiel.

5.

Dr. O. Rumpel, Die Diagnose des Nierensteins mit Hilfe der neueren Untersuchungsmethoden. Verlag von Lucas Gräfe & Sillem, Hamburg 1903. Preis 11 Mk.

Das Werk bildet einen Teil von „Archiv und Atlas der normalen und pathologischen Anatomie in typischen Röntgenbildern". Man braucht nur die wundervollen Tafeln des Werkes durchzublättern, um sich davon zu überzeugen, daß die Röntgentechnik es jetzt dahin gebracht hat, auch in der so schwierigen Diagnose der Nierensteine viel zu leisten. Der Text gibt die genaue Darlegung der angewandten technischen Hilfsmittel und der betreffenden Krankengeschichten. Helferich.

6.

Monod et Vanvers, Traité de technique operatoire. Tome II. Masson & Cie., Editeurs. Paris 1902.

Dieser zweite Band ist wie sein Vorgänger von Interesse auch für die deutschen Chirurgen. Derselbe umfaßt die Operationen am Munde, den Speicheldrüsen, dem Pharynx und Ösophagus, ferner Laparotomie, Magen, Darm, Rektum, Anus, Leber, Gallengänge, Milz, Niere, Harnblase, Ureter, Prostata, männliche und weibliche Genitalorgane. Im Texte 975 Illustrationen. Helferich.

7.

Dr. Preiswerk, Lehrbuch und Atlas der Zahnheilkunde mit Einschluß der Mundkrankheiten. Lehmanns med. Hand-Atlanten, Band 30.

Das Werk enthält 44 Tafeln und 152 schwarze Abbildungen im Text, welcher 342 Seiten umfaßt. Es dürfte dem Besten gleichkommen, was auf diesem Gebiete zu leisten ist. Helferich.

8.

Hildebrand, Scholz, Wieting, Sammlung von stereoskopischen Röntgenbildern, Bd. V und VI. Verlag von J. F. Bergmann, Wiesbaden 1903, Preis je Mk. 3,60.

Die vorliegenden Fortsetzungen des schönen Werkes, welches aus dem Krankenhause Hamburg-Eppendorf — erste chirurg. Abt., Oberarzt Dr. Kümmell — hervorgeht, umfassen in V. Fremdkörper (Draht in der Blase, Nadel und Kugel in der Hand, Nadeln und Schrotschuß im Unterschenkel, Schädelschuß), Sarkom (Osteosarcoma femoris, tibiae) und Osteomyelitis (O. femoris mit Sequesterbildung, O. tibiae mit Höhlenbildung). In VI. Deformitäten nnd Mißbildungen (überzählige Rippe, Coxa vara, Coxitis mit Spontanluxation, Rachitis, Pes excavatus, Pes valgus, Pes varus, Resektion des Mittelfußes im Stiefel). Die Bilder sind durch den begleitenden Text aufs beste erläutert und werden jedem Freude machen. Helferich.

9.

Dr. E. Holländer, Die Medizin in der klassischen Malerei. Verlag von Ferd. Enke, Stuttgart 1903. Preis 16 Mk.

Ein schönes, interessantes Werk! Auch Ärzte, welchen sonst die Kunst nicht nähergekommen ist, müssen ihre Freude daran haben. Es fördert das Interesse an der Geschichte der Medizin und bringt schon vermittelst der bildlichen Darstellungen eine solche Fülle des Tatsächlichen, wie es selbst der Sachkundige kaum erwarten mag. Während die treffliche Reproduktion der berühmten Bilder von Rembrandt, Jan Steen, Terborch, Teniers, Brouwer u. a. unser Auge erfreut, für manche eine schöne Erinnerung an den Besuch der Museen im Haag oder in Amsterdam, Paris usw., ist eine Menge wenig bekannter Darstellungen mit in den Bereich der Betrachtung gezogen. Anatomiegemälde, Krankheitsdarstellungen, Innere Medizin, Chirurgie, Hospitäler, Wochenstuben, Heiligenbehandlung — das sind die Hauptkapitel des Werkes, dessen Abfassung dem Verfasser nach seiner eigenen Angabe viel Freude bereitet hat. Helferich.

10.

Dr. Martin, Dr. Bleibtreu und Architekt Ludwig, Das evangelische Krankenhaus Cöln. Verlag von C. Georgi, Bonn 1903.

Es ist den Verfassern Dank zu sagen für dieses Werk, namentlich unserem Fachkollegen Martin, welcher die Einleitung und Vorgeschichte des Baues, die chirurgische Abteilung und Verwaltung nebst Betrieb beschrieben hat, da er außer als leitender Arzt der chirurgischen Abteilung auch als ärztlicher Direktor der ganzen Anstalt fungiert. Die bauliche Ausführung ist vom Architekten A. Ludwig in Leipzig, dessen Plan mit dem I. Preis gekrönt war und der als Bauoberleiter tätig war, die maschinellen Anlagen sind vom leitenden Ingenieur C. Bodifée in Cöln, die medizinische Abteilung vom leitenden Arzt Dr. Bleibtreu beschrieben worden.

Das Krankenhaus ist in passendster Lage errichtet, für 250 Krankenbetten projektiert, von denen jedoch vorerst nur 150 ausgebaut wurden. Die Beschreibung der sehr wohlgelungenen Gesamtanlage wie der einzelnen Teile bietet eine Fülle interessanter, auch ganz neuer Einzelheiten. Die Durchsicht des Werkes wird keinen Fachgenossen unbefriedigt lassen; eine Fülle vortrefflicher Abbildungen erleichtert die Lektüre.

Helferich.

11.

V. Czerny, M. J. von Chelius, C. O. Weber, Gustav Simon.

A. Kehrer, F. A. May und die beiden Naegele. Carl Winters Verlag, Heidelberg 1903.

Die beiden Hefte sind einzeln verkäufliche Abschnitte aus der zweibändigen Festschrift der Universität Heidelberg zur Zentenarfeier ihrer Erneuerung. Die Würdigung seiner gleich ausgezeichneten Vorgänger ist Czerny wohlgelungen. Helferich.

12.

V. Czerny, Über die Entwicklung der Chirurgie während des 19. Jahrhunderts und ihre Beziehung zum Unterricht. Verlag Th. Thomas, Leipzig 1904.

Das Heft enthält die akademische Rede, welche Czerny am Geburtstage des Großherzogs von Baden als zeitiger Prorektor gehalten. Eine auch für Chirurgen interessante Skizze, deren Schluß eine bessere hygienische Erziehungsmethode in den Gymnasien verlangt. „Wenn der Staat die Blüte seiner Jugend zu neunjähriger Schularbeit zwingt, muß er auch dafür sorgen, daß sie dabei nicht nur geistig, sondern auch körperlich gedeiht.“ Wer von uns könnte anderer Meinung sein!

Helferich.

13.

Dr. Reißig, Das ärztliche Hausbuch für Gesunde und Kranke. Verlag von F. C. Vogel, Leipzig 1903. Mk. 15.

Dr. Bartsch, Bis der Arzt kommt. Verlag von O. Peters, Heidelberg 1903. Preis 3 Mk.

Beide Bücher sind demselben Zweck gewidmet: sie wollen zum Gebrauch in Familie und Haus dienen an Stelle der nur allzusehr verbreiteten, von Nichtärzten verfaßten Bücher. Das erstere, ein stattliches Werk von einer größeren Anzahl von Bearbeitern und mit vielen Abbildungen und Tafeln ausgestattet, das zweite in bescheidenerem Gewande. Beide wohlgeeignet, den vorgesetzten Zweck zu erfüllen.

Helferich.

14.

Prof. Dr. Bennecke, Operationsübungen an der Leiche. Ein Leitfaden für Studierende. Verlag von H. Hartung & Sohn, Leipzig 1903.

Das kleine Buch soll zunächst für die Teilnehmer an dem von Geheimrat König und dem Verf. abgehaltenen Operationskurse dienen. Es behandelt in 8 Abschnitten: das Instrumentarium, die Arterienligaturen am Orte der Wahl, die Absetzungen der Extremitäten, die Resektionen der Gelenke, Verschiedenes (Trepanation, Resektion der Trigeminusäste, Rippenresektion, Achillotenotomie, Tracheotomie, Amputatio mammae). Zur Ergänzung des klar und knapp geschriebenen Textes dienen 108 gute, übersichtliche Abbildungen. Trotz des etwas eng begrenzten Inhalts wird das Buch sich noch weitere Freunde erwerben.

Helferich.

15.

Fr. Hessing und Dr. Haßlauer, Orthopädische Therapie. Verlag von Urban & Schwarzenberg, Leipzig und Wien 1903.

Dr. Haßlauer, welcher nach seiner Angabe seit 3 Jahren bei Hessing tätig ist, gibt hier im Verein mit diesem klinisch-technische Mitteilungen über Hessings Behandlungsmethoden. Es ist eine Art

Bericht über die wichtigeren der in den Jahren 1899 bis mit 1902 in der Hessingschen Anstalt in Göppingen behandelten 3259 Fälle. Unter letzteren waren, um nur einiges anzuführen, 270 Fälle von angeborener Hüftgelenksluxation, 538 Fälle von Skoliose, 174 von Spitzfuß und 101 Klumpfüße infolge von Lähmung, 390 Coxitisfälle, viele frische Frakturen, 85 amputierte Beine usw. Der Inhalt des Buches bietet folgende Kapitel: Der Leimverband (S. 7—26), der Kriegsapparat (S. 26—52), die Behandlung frischer Knochenbrüche mit Hessings Schienenhülsenapparat (S. 52—105), die entzündlichen Gelenkerkrankungen (S. 106 bis 145), die angeborene Hüftgelenksluxation (S. 146—139), Nervenerkrankungen (S. 159—180), Skoliosen (181—206), das Frauenkorsett (S. 207 bis 227). Es ist für den Fachmann sehr interessant, diese in der Hauptsache vom Standpunkt des erfindungsreichen, hochbegabten Technikers verfaßten Mitteilungen zu lesen. Referent, welcher schon in seiner Münchener Zeit die vorzüglichen technischen Leistungen Hessings kennen lernte und vielfach benutzte, hat dieses Buch mit Interesse durchgesehen. Daß in allen diesen Krankengeschichten gerade die Hessingsche Behandlungsart besonders gerühmt wird und andere Verfahren, auch die Erfolge namhafter Chirurgen gelegentlich etwas schlecht wegkommen, darf bei dem Charakter des Buches und der begreiflichen Begeisterung der Verfasser für ihre eigenen Leistungen nicht zu tragisch genommen werden. Helferich.

16.

Prof. J. Sobotta, Atlas und Grundriß der deskriptiven Anatomie des Menschen. J. F. Lehmanns Verlag, München 1904.

Der Atlas bildet einen stattlichen Band, dem ein Textband zugehört; neben den Tafeln sind die Erklärungen in besonders übersichtlicher und lehrreicher Weise eingeschaltet. Der Inhalt umfaßt die Knochen, Bänder, Gelenke und Muskel. Zwei weitere Bände sollen die Eingeweide, sowie Nerven, Gefäße und Sinnesorgane enthalten und 1904 erscheinen. Die Abbildungen sind größtenteils farbig, außerordentlich schön und instruktiv. Auch Fascien und Schleimbeutel sind sehr gut zur Darstellung gebracht. Die Absicht des Verfassers, den Atlas sowohl dem Bedürfnisse des angehenden Mediziners wie dem der Ärzte anzupassen, ihn auch speziell für den Gebrauch im Präpariersaal geeignet zu machen, ist vortrefflich gelungen. Ein besonderes Lob der Abbildungen und Tafeln erscheint überflüssig, da die Leistungen des Lehmannschen Verlags auf diesem Gebiete allbekannt sind. Helferich.

17.

G. de Rouville, Consultations sur les maladies des voies urinaires à l'usage des Practiciens. Paris 1903. J. B. Baillière et fils.

Ein vortreffliches Buch! Eine Chirurgie der Notfälle bei den Erkrankungen der Harnwege. Alphabetisch geordnet, werden die Krankheiten und die dabei notwendigen Eingriffe kurz und bündig vorgeführt: z. B. Anuria calculosa. Sehr wichtige Überlegungen: 1. Sobald als möglich

eingreifen; niemals mit dem Eingriff zögern, so lange auch die Anurie schon daure. 2. Ganz von dem Gedanken durchdrungen sein, daß der wirkliche Grund des Eingriffs die schleunigste Wiederherstellung der Nierensekretion ist. Möglichst schnelles Vorgehen. Die Entfernung des Steines nur von sekundärer Bedeutung. 3. Dazu muß man die Niere auf lumbalem Wege öffnen: Nephrostomia lumbalis (eine leichte, schnelle und wenig ernste Operation). 4. Die Extraktion des Steines in derselben Sitzung oder später usw.

Jeder Arzt wird das Buch gern um Rat fragen und sich über die klaren Anweisungen freuen. Göbell-Kiel.

18.

Fernand Cathelin, Le Cloisonnement vesical et la Division des Urines. J. B. Baillère et fils, Paris 1903.

Nach einem geschichtlichen Überblick über die früheren Versuche, den Urin getrennt aufzufangen, beschreibt Cathelin seinen „Diviseur vesical gradué". Er führt die Nachteile der früheren endovesicalen Harnseparatoren von Lambotte, Neumann und Luys auf und die Vorteile seines eigenen. Letztere sind:

1. Die Graduierung, die Möglichkeit, den Apparat jeder Blasengröße anzupassen.

2. Der leise weiche Druck, welcher von dem elastischen Scheidewandrand auf die Blasenwand ausgeübt wird.

3. Der Apparat paßt sich der Form der Blase am besten an.

4. Die Form des Schnabels entspricht der der Lithotriptoren.

5. Der Apparat scheidet die Urine vollkommen.

6. Die beiderseitigen Katheter können die Ureterenmündungen nicht komprimieren.

7. Die Einfachheit des Apparates.

Er erwähnt aber auch als unangenehm bei der Anwendung seines Apparates: pertielle Kontraktion der Blase, Unregelmäßigkeit und Deformität der Blase, Neigung zu Blutung, reflektorische Anurie, Cystitis, zu große Blasenkapazität und Schlaffheit der Blasenwand, zu große Empfindlichkeit des Patienten, zu großer Umfang des Instruments, Verstopfung der Katheter und nötig werdender Membran-(Scheidewand)wechsel.

Alles dies wird nach des Verfassers Meinung aufgewogen: durch die Leichtigkeit der Instandhaltung und der Sterilisation des Apparates, durch die Leichtigkeit des doppelseitigen Katheterismus beim Manne, das völlige Fehlen des Schmerzes in der Mehrzahl der Fälle, die Möglichkeit, bei geringer Blasenkapazität den Urin scheiden zu können, die gleichartige Herkunft der Urine (beide aus der Blase!), die Schnelligkeit, Einfachheit und besonders die Unschädlichkeit der Operation.

Die Resultate der mehr 100 Blasenscheidungen, welche Cathelin mit dem Apparat ausgeführt hat, sind sehr zufriedenstellend. Der Apparat bildet eine undurchlässige Scheidewand. Das beweisen die Fälle von einseitiger Nierenblutung und Niereneiterung, bei denen Cathelin eine völlige Scheidung erzielt hat, und alle Untersuchungen bei Nephrektomierten. Bei ihnen trat auf der Seite der Nephrektomie keine Harnentleerung auf.

Cathelin ist die Scheidung auch bei schmerzhaften Blasen und solchen mit sehr geringer Kapazität (18 g), bei Zystozelen, Rektozelen, bei fixiertem Uteruskarzinom, Prostatahypertrophie, bei Blasen mit alten Operationsnarben und Blasenscheidenfisteln gelungen. Göbell-Kiel.

19.

J. Albarran et L. Imbert. Les Tumeurs du rein. Masson et Cie., Paris 1903. Editeurs. pag. 767.

In diesem sehr ausführlichen hervorragenden Werk haben die Verfasser ihre reichen Erfahrungen und die Resultate ihrer langjährigen Forschungen in dem Gebiete der Nierengeschwülste niedergelegt. Die Geschwülste des Nierenparenchyms bei Erwachsenen, die Nierentumoren bei Kindern, die primären Neubildungen der Nierenbeckens und des Ureters, die Zysten der Niere und die paranephritischen Tumoren finden in jeder Hinsicht eine erschöpfende Darstellung.

Bei den mannigfaltigen Anschauungen, welche über die Herkunft der Nierengeschwülste in den letzten Jahren zutage getreten sind, und weil viele Fragen noch unbeantwortet geblieben sind, gaben die Verfasser nur eine provisorische Einteilung der Geschwülste des Nierenparenchyms.

Grawitz' Pseudolipome, die Struma suprarenalis und das Hypernephrom sind identisch mit den benignen und malignen Néoplasmes à cellules claires. Die Verfasser sind nicht überzeugt von dem suprarenalen Ursprung aller dieser Geschwülste. Für gewisse Nierentumoren dieser Art halten sie aber die Grawitzsche Theorie für hinreichend sicher begründet. — Albarran hat nachgewiesen, daß auch versprengte Nierenkeime in der Nierenkapsel vorkommen und hält die Herkunft gewisser Geschwülste von ihnen für sehr wahrscheinlich.

Die Verfasser halten an der Überlegenheit des Ureterenkatheterismus gegenüber den Harnseparatoren noch mehr bei der Diagnose der Nierentumoren als schon bei der der anderen Nierenerkrankungen fest.

Es genügt, den Ureter der kranken Seite zu katheterisieren und in die Blase einen Nélatonkatheter einzulegen.

Ein Explorativschnitt ist gestattet, wenn die Diagnose nicht klar ist, und wenn die Möglichkeit einer Nephrektomie festgestellt werden soll.

Es gibt keine essentielle Hämaturie, es ist unnütz, ihre Diagnostik zu besprechen, Albarran hat in allen Fällen anatomische Veränderungen (Nephritis mit Sklerose der Glomeruli) gefunden. Ebensowenig sind die Verfasser von dem Vorkommen einer nervösen Hämaturie überzeugt.

Die lumbale Nephrektomie ist vorzuziehen. Die Verfasser haben seit dem Jahre 1890 eine Mortalität von 22 Proz. berechnet. Wirkliche Heilungen, d. h. Fälle, bei denen 4 Jahre nach der Nephrektomie noch kein Rezidiv nachgewiesen werden konnte, haben die Verfasser nur 29 mal feststellen können. (Aus der Gesamtstatistik berechnet!) Von 122 wegen Nierengeschwulst operierten Kindern sind 15 als völlig geheilt anzusehen.

65 primäre Neubildungen des Nierenbeckens und des Ureters haben die Verfasser gesammelt, darunter 5 von ihnen selbst beobachtete, von welchen gute Abbildungen beigefügt sind. Es werden unterschieden: Papillome, papilläre Epitheliome und nicht papilläre Epitheliome.

Die Diagnose kann auf primäre Neubildung des Nierenbeckens oder des Ureters gestellt werden, wenn ein Nierentumor, Hydro- oder Hämatonephrose und Geschwulstzellen nachgewiesen sind, oder wenn Hämatonephrose ohne ein anderes Symptom besteht, oder wenn beim Ureterenkatheterismus Geschwulstzellen entleert werden, endlich wenn ein Tumor aus der Uretermündung hervorragt.

Bei der Zystenniere (rein polykystique) ist die Nephrektomie wenig ermutigend, die operative Mortalität betrug zwar nur 16 Proz., aber nur 9 Kranke von 34 lebten 2—7 Jahre nach der Operation noch.

Im übrigen sei auf das Werk selbst verwiesen, welches eine Fülle interessanter Einzelheiten birgt, viele vortreffliche Krankheitsbilder und sehr anregende Ausführungen über die Pathogenese der Nierengeschwülste enthält, und eine tabellarische Übersicht über 413 Tumoren des Nierenparenchyms, 172 Nierengeschwülste bei Kindern, 53 primäre Neubildungen des Nierenbeckens und des Ureters, 31 seröse Zysten der Niere, 53 Zystennieren und 72 paranephritische Tumoren — und eine ausführliche Bibliographie bringt. Göbell-Kiel.

20.

H. Albers-Schönberg, Die Röntgentechnik. Lehrbuch für Ärzte und Studierende. Lucas Gräfe & Sillem, Hamburg 1903.

Das Buch enthält eine zusammenfassende Darstellung der im Institut des Verfassers ausgeübten Untersuchungstechnik. Die Verdienste und die Erfahrung, welche Verfasser sich auf dem Gebiete der Röntgentechnik erworben, sprechen von vornherein für den Wert des Buches. Wenngleich für das Studium desselben die Anfangsgründe vorausgesetzt werden müssen, ist es doch in erster Linie für den Anfänger als Richtschnur für die praktische Arbeit geschrieben.

Im ersten, allgemeinen Teil gibt Verfasser eine Darstellung des von ihm als zweckmäßig erprobten Röntgeninstrumentariums, der Einrichtung von Laboratorium und Dunkelkammer, sowie des photographischen Verfahrens. Wehneltunterbrecher in Verbindung mit der Walterspaltung werden mit Recht als eine den weitgehendsten Ansprüchen in fast idealer Weise gerecht werdende Einrichtung hingestellt, die verschiedenen empfehlenswerten Röhrenarten, die an sie zu stellenden Anforderungen und ihre Leistungen besprochen. Ein ausführliches Kapitel behandelt die Bleiblendenapparate, auf deren Verwendung Verfasser ganz besonderen Wert legt, ob mit Recht, sei dahingestellt. Wie sich der Untersucher vor unangenehmen Einwirkungen der Röntgenstrahlen zweckentsprechend schützt und wie solche, namentlich die chronische Röntgendermatitis, zu behandeln sind, führt das letzte Kapitel dieses Teiles aus.

Der zweite, spezielle Teil schildert ausführlich die Technik der Radiographie der einzelnen Körperteile. Aus dem reichen Schatz seines Wissens und seiner Erfahrung gibt Verfasser eingehende Ratschläge über zweckentsprechende Lagerung des zu Untersuchenden, Wahl und Einstellung der Röhre, Expositionsdauer usw., auch hierbei namentlich die Anwendung von Bleiblenden, besonders der von ihm angegebenen Kompressionsblende, zur Erzielung guter Bilder empfehlend. Je ein weiteres

Kapitel ist der Durchleuchtung, der Orthodiagraphie, der Fremdkörperbestimmung, der Stereoskopie gewidmet. Gute Abbildungen dienen zur Erläuterung des Textes. Dr. Grünberg (Kiel).

21.

Dr. Eduard Schiff, Erfolge der Röntgentherapie. Verlag von Moritz Perlitz, Wien 1904.

Die kleine Monographie gibt einen zusammenfassenden Überblick über die vom Verfasser selbst und anderen Autoren bei der Behandlung des Lupus, der Karzinome und Sarkome mit Röntgenstrahlen erzielten Erfolge. Fünf vom Verfasser geheilte Fälle von Lupus werden in extenso mitteilt. Der erzielte Erfolg geht aus den beigegebenen, vor und nach beendeter Behandlung aufgenommenen Photographien zur Evidenz hervor. Den zahlreichen Mitteilungen über Heilungen von Epitheliomen schließen sich einige vom Verfasser beobachtete und mit gleichem Erfolg behandelte Fälle an. Daß auch tiefergreifende, inoperable Karzinome der Mamma und ein Melanosarkom am Oberarm günstig beinflußt wurden, wenngleich von einer Heilung nicht gesprochen werden kann, zeigen die Fälle von Mikulicz, Fittig, Exner und ein auch mikroskopisch verfolgter Fall des Verfassers. Leider enthält die Arbeit keine Angaben über event. später aufgetretene Rezidive in den geheilten Fällen.

Dr. Grünberg-Kiel.

Anzeigen literarischer Neuigkeiten, welche der Redaktion zugeschickt worden sind:

Die Therapie der Gegenwart. Heft 1. Januar 1904.

Schultze-Bonn, Über die Bülausche Heberdrainage bei Empyemen.

v. Bruns, Krebsbehandlung mit Röntgenstrahlen.

Lassar, Über Therapie des Ekzems.

Revue de Chirurgie. No. 12. 1903. No. 1. 1904.

Poncet et Leriche, Nanisme ancestral par achondroplasie ethnique (12 fig.).

Gosset, De l'oesophago-gastrotomie transdiaphragmatique (10 fig.).

Le Damany, La luxation congénitale de la hanche. Réfutation des théories pathogéniques. Discussion des traitements actuels. Etude critique et expérimentale (18 fig.).

Mériel, Kyste chyleux du Mésocôlon ascendant (2 fig.).

Gayet, Le traitement du cancer de l'estomac par la gastro-entéro-anastomose au bouton de Jaboulay-Lumière (4 fig.).

Greene-Cumston, Quelques remarques sur les kystes dentifères.

Rivière et Thévenot, L'actinomycose de l'oreille (1 fig.).

Delore et Leriche, Note sur un cancer de l'estomac simulant l'ulcère (1 fig.).

Guibé, Fractures de la cavité cotyloïde par enfoncement.

Duval, L'amputation ostéo-plastique de jambe à lambeau postérieur (4 fig.).

Gaubet et Mercadé, Hypertrophie congénitale des orteils (6 fig.).

Bruneau et Condo de Satriano, Des fibromes du cordon spermatique.

Archives provinciales de Chirurgie. No. 12. Déc. 1903.

Delagénière, Du véritable procédé de Mirault, d'Angers, pour l'opération du bec-de-lièvre (4 fig.).

Roux de Brignoles, Amputation ostéoplastique fémoro-rotulienne de Gritti.

Abadie, Un cas de sarcome du calcanéum (3 fig.).

Bertholet, Hernie inguinale gauche étranglée chez un nourrisson. Kélotomie. Guérison.

Toussaint, Note sur l'hémo-pelvis, suite de contusion de l'abdomen par coup de pied de cheval.

Bulletin of the Johns Hopkins Hospital. Vol. XIV. No. 15. 3. Dec. 1903.

Herter, The influence of Pasteur on medical science.

Sampson, Ascending renal infection: with special reference to the reflux of urine from the Bladder into the ureters as an etiological factor in its causation and maintenance.

The St. Paul Medical Journal. No.-1. Jan. 1904.

Schwyzer, Graves' Disease. With report of five operated cases.

Baker, Congenital dislocation of the hip.

Dunning, Brain tumor in volving the corpus callosum.

Robinson, Functional and Age relations of the ureter.

Nordiskt Medicinskt Arkiv. Kirurgi. 1903. Afd. I. Häft 3.

Wettergren, Hydrocele funiculi bilocularis extra- et intraabdominalis.

Stadfeldt, Über die Cephalocele der Augenhöhle.

Wichmann, Die Behandlung der Darminvagination.

Forssell, Klinische Beiträge zur Kenntnis der akut septischen Eiterungen der Sehnenscheiden der Hohlhand, besonders mit Rücksicht auf die Therapie.

Henriksen, Nervensutur und Nervenregeneration (Schluß).

Revue Française de Médecine et de Chirurgie. No. 57, 58. 1903. No. 1—4. 1904.

Duret, Les indications des opérations curatives et des opérations palliatives en chirurgie cranienne.

Derselbe, Les manifestations des tumeurs du cervelet.

Patel et Viannay, Deux cas de luxation de colonne cervicale.

Djémil-Pacha, Un cas de Myxoedème opératoire survenu à la suite de l'exstirpation des deux mamelles hypertrophiées chez un homme.

Labré, Un cas de pleurésie purulente chez un nouveau-né.

Michel et Gross, Fistule appendiculo-vésicale vraie.

Raymond, Hématome traumatique de la dure mère.

Van Gehuchten, Le traitement chirurgical de la névralgie trifaciale.

Bulletins et Mémoires de la société de Chirurgie de Bucarest. No. 5. Oct. 1903.

Racoviceano, Taille hypogastrique pour calcul chez un enfant.

Von der 2. Auflage des Handbuchs der Zahnheilkunde, Hölder, Wien 1903, ist Lieferung 28 erschienen.

Von „Moderne ärztliche Bibliothek", die seit Januar 1904 unter Leitung von Dr. Karewski im Verlag von Simion-Berlin, erscheint, liegt Lieferung Nr. 1 vor: von Koranyi, Die wissenschaftlichen Grundlagen der Kryoskopie in ihrer klinischen Anwendung.

Die Höchster Farbwerke (vorm. Meister, Lucas & Brüning) haben ein neues umfangreiches Verzeichnis ihrer Pharmazeutischen Produkte herausgegeben.

Baum-Kiel.

GENERAL-REGISTER

DER

DEUTSCHEN ZEITSCHRIFT FÜR CHIRURGIE.

BAND LXI—LXX.

I. SACHREGISTER.

(„bespr." = „besprochen"; geordnet nach Bänden.)

Abdominaltumoren, Vorkommen u. Prognose ders. bei Kindern LXVIII, 563.

Abszesse, azetabulär-ostitische des Beckens: Drainage LXIX, 94. — der Haut im Säuglingsalter: Behandlung LXVIII, 550. — der Leber: tropische LXIII, 119; bei Typhus abdom. LXIII, 111. —, metastatische der Prostata nach Furunkulose LXVIII, 508. —, paranephritische LXII, 280. —, perityphlitische: Behandlung LXIX, 12.

Accessoriusparalyse nach Schädelbasisfrakturen LXVIII, 151 (Aetiologie) 169, (Symptomenbild) 173, (Diagnose) 177.

Achillodynie auf syphil. Basis LXVII, 132.

Adenom, gutartiges der Prostata: Exstirpation (bespr.) LXX, 417. —, solides der Mamma mit Cystenbildung und schleimiger Entartung LXX, 316.

Adhäsionen, peritoneale nach Laparotomie: klin. u. experiment. Beiträge zur Frage ders. LXIII, 296.

Äthernarkose, experimentelle u. klinische Beiträge LXVII, 505. —, technisch wichtige Momente der Aethertropfnarkose LXV, 403.

Ätiologie der Accessoriuslähmung nach Schädelfrakturen LXVIII, 169. — der Aneurysmen der Carotis interna LXVII, 598. — der Blasenblutungen LXIV, 517. — der Cholelithiasis LXVIII, 207. — der Coxa vara LXVI, 89. — der Elephantiasis LXII, 27. — der Entzündung des Meckelschen Divertikels LXII, 528. — inkarzerierter Hernien LXX, 596. — der Influenza: experimentelle Beiträge LXIII, 460. LXIV, 1. — der Ischias LXVII, 151. 158. 162. 166. 172. — der Leberabszesse LXIV, 540. — der Magen- u. Duodenalperforationen LXIX, 110. — der akuten eitrigen Peritonitis LXIII, 10. — des muskulären Schiefhalses LXI, 393. — der Tuberkulose der Schambeinsymphyse LXIV, 221. — der Unterkieferankylose LXVI, 418. — der Wanderniere LXVII, 358.

Akoin in der Chirurgie: Wirkung als Lokalanästheticum LXIX, 457.

Aktinomykose des Bauches: Krankheitsbild u. Entstehung LXIX, 49. — der Nieren, Behandlung LXII, 276.

Albuminurie nach Schädelbasisfraktur LXVI, 515.

Amputation, Ausbildung osteoplastischer Amput.-Methoden (bespr.) LXI, 432. —, doppelseitige des Oberschenkels bei embolischer Gangrän LXX, 339. —, Nachempfindungen nach LXV, 104.

Anästhesie, allgemeine und lokale (Handbuch über; bespr.) LXX, 219. —, Erzeugung peripherer u. regionärer mit Akoin LXIX, 457; mit Eukain B LXV, 461; mit Kokain LXX, 214.

Analfisteln, zur Genese ders. LXII, 399.

Anatomie, normale des Ösophagus LXI, 441 (Lagebeziehungen zu den Pleuren) 451, (Lagebeziehungen zu

der Wirbelsäule) 453. — des Plexus chorioideus LXVI, 509. — der Regio retroperitonealis lateralis LXI, 3. —, topographische des Menschen (Atlas; bespr.) LXI, 438. LXVI, 597; des Rectum LXII, 400 —, topographische u. angewandte (bespr.) LXI, 589. LXVIII, 583.

Anatomie, pathologische der Aneurysmen der Carotis interna LXVII, 600. — der Ganglioneurome LXVII, 244. — der Regio retroperitonealis lateralis XLI, 5. —, spezielle (Lehrbücher; bespr.) LXI, 229. LXVI, 218.

—, physikalische, Einführung in dies. (bespr.) LXV, 397.

Anchyloglosson, angeborenes u. erworbenes: Vorkommen u. chirurg. Behandlung LXVIII, 565.

Aneurysmen, extrakranielle der Carotis interna LXVII, 591. —, Statistik operativ behandelter LXIII, 550. LXVIII, 239. 447.

Angina bei Influenza, chirurg. Interesse ders. LXIII, 465.

Angiome, Behandlung ders. durch Einführung von Magnesiumkrystallen LXIII, 503. —, diffuse u. zirkumskripte bei Kindern LXVIII, 560. —, intramuskuläres kavernöses mit eigenartigen Symptomen LXII, 323.

Ankylosis mandibulae vera LXVI, 399. 436: Aetiologie ders. LXVI, 418. 438; operative Behandlung ders. LXVI, 456 (Verfahren) 460. 465. 467. 476, (Resultate) 479, (Komplikationen bei Ausführung der Operation) 482, (Rezidive) 493; beiderseitige LXVI, 441; Diagnose u. Prognose ders. LXVI, 453; pathologisch-anatom. Veränderungen LXVI. 430. 443; Symptome u. Verlauf ders. LXVI, 444.

Anonyma-Aneurysmen, operative Behandlung ders. LXIII, 550. 563.

Anus praeternaturalis, Darmresektion bei solch. LXI, 204.

Aorta-Aneurysmen, operative Behandlung ders. LXVIII, 447 (der Ao. thoracica) 452. 456, (der Ao. abdominalis) 455. 456.

Appendicitis, Diagnose u. Operation ders. (eine Plauderei über) LXVII, 337. —, Einteilung der Formen ders. LXIX, 4. —, Kombination mit Cholelithiasis resp. Cholecystitis LXVI, 246. —, Magenblutung nach solch. mit tötlich. Ausgang (Pathologie) LXIV, 180. —, Operation bei ders. LXIX, 11. 13. —, rheumatische bei Anginen und Influenza LXVI, 30. 31.

Arrosionsblutungen nach Tracheotomie durch Kanülendecubitus LXIX, 567.

Arteriennaht, Ausbildung, Methoden, Erfolge ders. LXVI, 299. —, zirkuläre: experimenteller Beitrag LXVIII, 1.

Arterienverletzungen, Abreissen der A. thoracica longa von der axillaris bei Schulterverrenkung LXIII, 540. — im Kriege: Prognose LXVII. 19.

Arthritis deformans, insbesondere der kleineren Gelenke: chirurg. Behandlung LXVI, 387.

Arthropathien, tabische: Röntgenbilder solch. 487.

Ascites, chirurg. Behandlung dess. LXII, 141, (klin. Beiträge) 141, (experimentelle Beiträge) 163. — chylosus, durch Laparotomie geheilt LXII. 313.

Atresia et Hypoplasia ilei congenita infolge fötaler Verlagerung in eine Mesenteriallücke LXVI, 364.

Augenerkrankungen durch Influenza, klin. u. experiment. Beobachtungen LXIV, 40. —, Verwendung von Eukain B bei dens. LXV, 425.

Autoplastik nach Radikaloperation des Carcinoma mammae LXIV, 144.

Bakteriologie der Leberabszesse LXVII, 552. 555. —, Nachweis der Tetanusbazillen bei Wundstarrkrampf LXIX, 291; von Tuberkelbazillen im Harn LXVI, 276. —, Wert bakteriologischer Blutbefunde für die chirurg. Praxis LXI, 93.

Balanitis bei Säuglingen u. älteren Kindern: poliklinische Beobachtungen LXVIII, 552.

Bauchbrüche, Radikaloperation ders. LXX, 566, (Resultate) 583.

Bauchchirurgie unter Berücksichtigung von 84 ausgeführten Gallensteinlaparotomien (bespr.) LXI, 433. — bei Elephantiasis der Bauchhaut LXII, 35.

Bauchfelltuberkulose, operative Behandlung ders. LXVII, 208, (u. deren Dauerresultate) LXX, 505.

Bauchhoden, sarkomatöse Entartung dess. LXV, 99, 102.

Bauchkontusion, Darmruptur nach solch.: Art der Gewalteinwirkg. u. operative Behandlung LXIV, 158.

Bauchpunktion bei Ascites. Verletzung der epigastrischen Gefässe bei ders. u. deren Symptome LXIX. 466.

Bauchschüsse, perforierende mit Verletzung des Darms durch Kleinkaliber-

geschosse LXIII, 92. —, Prognose ders. im Feld LXVII, 33.
Bauchwandbrüche, Gangrän ders. LXVII, 83. — nach Laparotomien: Einfluß der Art der Schnittführung u. des Ortes des Einschnittes auf die Entstehung ders. LXVIII, 81. — nach Radikaloperation perityphlitischer Abszesse LXIX, 35.
Beckenabszesse, Drainage ders. durch das Foramen ischiadicum LXIX, 94.
Beckenfrakturen, Diagnose ders. LXIX, 617. —, zur Kasuistik der Pfannenbrüche LXIV, 576.
Belastungsdeformitäten im Kindesalter, statistische Mitteilungen LXVIII, 575.
Bericht über die chirurgischen u. orthopädischen Erkrankungen in der Kinderpoliklinik von Neumann (Berlin) von 1896—1902 LXVIII, 538.
Berichtigungen LXII, 622. LXIII, 601. LXV, 582. LXVIII, 184. 189. LXX, 420.
Blasenblutungen, zur Ätiologie ders. LXIV, 517.
Blasenhalsklappe, muskulöse: zur Kasuistik ders. LXV, 523.
Blasenruptur, Diagnose ders., insbesondere der intraperitonealen LXVI, 578. —, Fall von geheilter traumatischer intraperitonealer LXI, 578.
Blasenschleimhaut, Bilharziakrankheit ders.: chirurg. Behandlung LXVI, 223. —, Tuberkulose ders. LXIX, 364. —, Verhalten ders. gegen Influenzabazillen LXVI, 39.
Blasensteine, Nachweis ders. mit Röntgenstrahlen LXII, 184. —, Zertrümmerung ders. mit nachfolgender Aspiration LXVIII, 291.
Blasentumoren durch Bilharzia haematobia, Operationsverfahren bei LXVI, 223. —, syphilitische, zur Kasuistik ders. LXVII, 383.
Blasenwunden durch Geschosse im Felde, Prognose ders. LXVII, 34.
Blutgefäßkrankheiten, grippale LXVI, 5. 8. —, Verwendung des Magnesium bei Behandlung ders. LXIII, 503. —, systemat. Zusammenstellung u. Einzelbesprechung ders. (bespr.) LXII, 395.
Blutvergiftung, Wesen, Symptome u. Behandlung (bespr.) LXI, 599.
Bronchustamponade, Anwendung u. Ausführung ders. LXVII, 558.
Brucheinklemmung, Behandlung ders. LXIX, 478. —, Darmverengerung nach inkarzerierter Leistenhernie LXVII, 578. —, Darmwandveränderungen bei ders. LXIX, 489. —, Differentialdiagnose u. Ätiologie ders. LXX, 596. —, Komplikationen ders. LXIX, 483. — des Processus vermiformis LXIII, 149. LXIX, 40. — im Säuglingsalter: Bruchsackinhalt LXVIII, 518. 533. —, statistische Mitteilungen über LXIX, 474.
Bruchoperationen, radikale, Aufgaben u. Wege einer Sammelstatistik über LXX, 556. —, Materialsammlung über LXX, 556. —, Resultate ders. LXX, 579. 582. —, Verfahren bei Bauchbrüchen LXX, 566; bei Leistenbrüchen LXX, 563; bei Schenkelhernien LXX, 565.
Bruchsacktuberkulose, operative Behandlung u. deren Resultate LXX, 505. 540.
Brüche s. Frakturen u. Hernien.
Brustdrüsengeschwülste, solides Adenom mit Cystenbildung u. schleimiger Entartung LXX, 316. —, Autoplastik nach Radikaloperation eines Carcinoms LXIV, 144. —, epitheliale krebsverdächtige u. deren operative Entfernung LXVI, 101.
Bursitis traumatica syphilitica LXV, 178.

Caput obstipum musculare congenitum: Ätiologie u. Therapie LXI, 393; Kasuistik LXI, 404. — spasticum, operative Behandlung dess. LXII, 363.
Carcinom der Brustdrüse, Radikaloperation dess. LXIV, 144. — des Cöcum, Exstirpation dess. LXII, 330. — der Haut, Entwicklung dess. LXVI, 101. — des Magens s. Magencarcinom. — des Mastdarms, Behandlung dess. LXI, 496. —, als Parasiten gedeutete Zelleinschlüsse dess. LXIV, 352. —, Statistik über (bespr.) LXII, 396.
Carotis interna, extrakranielle Aneurysmen ders. LXVII, 591, (Ätiologie) 598, (Anatomie u. Pathologie) 600, (Diagnose u. Symptome) 603, (Therapie) 607.
Carpus, Frakturen u. Luxationen dess. (bespr.) LXI, 436; s. auch Handgelenkluxationen u. Handwurzelverletzungen.
Cervicobrachialneuralgie, zur Ätiologie ders. LXVII, 171.
Charakterveränderungen nach Schädelbasisbrüchen LXVIII, 480.
Chirurgie, Abhandlungen über (bespr.) LXVI, 218. 219. — des Darms (bespr.) LXI. 590. —, Enzyklopädie der gesamten (bespr.) LXI, 435. — der Leber LXVII, 543. — des hinteren Media-

stinum LXI, 441. — in Notfällen (bespr.) LXI, 231. LXVIII, 582. —, orthopädische (bespr.) LXII, 394. LXVI, 598. — des Rückenmarks LXIII, 421. — des Schädels und Gehirns: kasuistische u. klin. Bemerkungen LXX, 225. —, Verhandlungen der chirurg. Sektion des XIII. internationa. med. Kongresses 1900 über (bespr.) LXI, 437.

Chirurgische Klinik, Bau u. innere Einrichtung einer solch. LXVIII, 412.

Chloroformwirkung, protrahierte mit tötl. Ausgang LXV, 189.

Cholecystogastrotomie bei chron. Stauungsikterus, mit Erfolg ausgeführt LXVI, 379.

Cholelithiasis s. Gallensteinkrankheit.

Cholesteatome der Schädelknochen, Histologie, Wachstum, Diagnose und Therapie LXX, 353.

Chondroma petrificans retroperitoneale LXI, 577.

Chondrome im Abdomen LXI, 33. 59.

Claviculafrakturen, Diagnose ders. mittelst Perkussion u. Auskultation LXIX, 617. — im Kindesalter: Diagnose u. Behandlung LXVIII, 546.

Cöcumcarcinom, Exstirpation dess. LXII, 330.

Coxa vara, Ätiologie ders. LXVI. 89. LXVIII, 574.

Coxitis tuberculosa, Enderfolge der operativen Behandlung ders. LXV, 1.

Cysten, abdominale: 4 seltene Fälle LXIV, 431. — der Analgegend LXII, 399. 407. — des Darms: angeborene LXV, 330. — der Nieren: Nephrektomie bei solch. LXII, 256. 257. — der Ohrmuschel LXII, 352. — retroperitoneale LXI, 8. 58. 60. 80. 84. 86.

Cystenhygrome, pathologisch-anatomisches Bild ders. LXIV, 305.

Cystitis bei Bilharziakrankheit, chirurg. Behandlung ders. LXVI, 223.

Cystoskopie bei Fremdkörpern in der männl. Blase LXX, 61.

Dampfdesinfektion i. der Chirurgie: Versuche über Dampfsterilisation der Verbandstoffe LXV, 541.

Dampfsterilisator, neuer, für chirurg. u. bakteriolog. Zwecke LXIV, 127.

Darmausschaltung, Dauerresultate ders. LXII, 1. — als präliminare Operation vor Exstirpation grosser Cöcaltumoren LXII, 330.

Darmfisteln, Anlegung einer temporären am Cöcum bei Darmparalyse LXIII, 68. —, Resektionen bei solch. LXI, 204.

Darminvagination, Resektionen bei solch. LXI, 200.

Darmperforation im Bruchsack durch Knochensplitter LXX, 596.

Darmresektionen, ausgeführt in der ersten chirurg. Klinik in Wien LXI. 173. —, Methoden bei Herniotomie LXIX, 480.

Darmstenosen, angeborene des Ileon LXVI, 364. —, narbige u. deren Beseitigung durch Resektion LXI, 204. —, sekundäre nach Brucheinklemmung LXVII, 578. LXIX, 495. —, solitäre: Operation ders. LXV, 360. LXVIII. 184.

Darmtumoren, angeborene Cysten LXV, 330. —, Resektion des Darmes bei malignen LXI, 176, bei tuberkulösen LXI, 191.

Darmverschluss, Ballonsymptom dess. LXVI, 97.

Darmvorfall durch einen spontanen Scheidenriß LXIV, 121.

Darmwandbrüche, akute der Linea alba u. vorderen Bauchwand mit Ausgang in Gangrän LXVII, 83. —, statistische Mitteilungen über LXIX, 488.

Darmzerreißung durch Geschosse im Felde: Prognose LXVII, 34. — durch Hufschlag: Operation mit günstigem Ausgang LXII, 375. —, subkutane nach Bauchkontusionen LXIV. 158.

Deformitäten, poliklin. Beobachtungen über angeborene LXVIII, 564. 570, erworbene bei Kindern LXVIII. 572 (rhachitische) 573, (habituelle) 575. (statische) 577.

Degeneration, adenocarcinomatöse einer retrorektalen teratoiden Geschwulst LXIV, 526.

Dermoidcysten der Lendengegend LXI, 14. 76.

Descensus testiculorum bei Kindern. Formen u. Behandlung dess. LXVIII. 569.

Diabetes, metatraumatischer LXVI. 525.

Diagnose der Accessoriusverletzung LXVIII, 177. —, der Aneurysmen der Carotis interna LXVII, 603. — der Blasenruptur, insbesondere der intraperitonealen LXVI, 578. — der Blasensteine mit Hilfe des Röntgenbilds LXII, 184. — der Entzündung des Meckelschen Divertikels LXII. 541. — der Fremdkörper in der männl. Harnblase LXX, 60. — in-

karzerierter Hernien (differentielle) LXX, 596. — der Influenza LXVI, 51 (mit Blutserum) 57. 62. — der Knochenbrüche durch Perkutieren u. Auskultieren LXIX, 613. — der Leberentzündung nach Ruhr LXIV, 547. — chirurg. Nierenerkrankungen mittelst Katheterismus der Ureteren LXI, 377. — der akuten eitrigen Peritonitis LXIII, 35, (differentielle) 44; der tuberkulösen Peritonitis LXX, 525. 546. — der lateralen Retroperitonealtumoren LXI, 41. — der Rückenmarksverletzungen LXX, 175. — der Tuberkulose der Schambeinsymphyse LXIV, 225. — auf perforiertes Ulcus ventriculi oder duodeni LXIX, 138, (differentielle) 148. 153. — der Unterkieferankylose LXVI, 453. — der Wanderniere LXVII, 362.

Diagnostik, medizinisch-chirurgische: topographischer Atlas ders. (bespr.) LXV, 398. LXX, 417.

Diaphysen-Streifschüsse ohne Eröffnung der Markhöhle LXVII, 613; mit Eröffnung der Markhöhle LXVII, 618.

Diphtherie des Darms nach schweren Operationen bei sehr geschwächten Kranken LXVII, 402.

Distorsionen der Gelenke im Kindesalter, poliklin. Beobachtungen über LXVIII, 548.

Divertikel der Analgegend LXII, 407. —, erworbenes des Darms (falsches): praktische Bedeutung dess. LXVII, 321. —, Meckelsches: Entzündung u. Gangrän dess. LXII, 523.

Drucknekrose des Schädels durch Verband LXIX, 391.

Drüsentuberkulose im Kindesalter, chirurg. Behandlung ders. LXVIII, 555.

Drüsenverletzungen des Unterleibs im Felde, Prognose ders. LXVII, 34.

Ductus omphalo-entericus, offener: ein Fall von Wurmfortsatz-Nabelfistel unter dem Bilde dess. LXX, 84.

Duodenalgeschwüre, akut in die freie Bauchhöhle perforierende LXIX, 101. —, Peritonitis infolge Durchbruchs eines solch. (operative Heilung) LXV, 112.

Echinokokkus der Nieren, operative Behandlung dess. LXII, 260. 273. — der Oberschenkelmuskulatur, spontan vereiterter: färberische Eigenschaft der Echinokokkusmembran LXX, 100. — des Stirnhirns von außergew. Größe nebst Bemerkungen über die Operation dess. LXVII, 271.

Eiterfisteln nach operierten perityphlitischen Abszessen, Behandlung ders. LXIX, 36.

Eiterkokkeninfektion, schwere (bespr.) LXI, 599.

Eiterung, Untersuchungen über das Auftreten Unnascher Plasmazellen bei ders. LXII, 107. 110.

Elephantiasis manus LXII, 188. —, sporadische LXII, 5.

Ellbogengelenkluxation, veraltete: operative Behandlung LXIV, 201.

Empyem im Kindesalter, Behandlung mit Rippenresektion u. Drainage der Pleura LXVIII, 560.

Enkephalomalacie nach Schädeltraumen, Entstehung ders. LXIX, 595; operative Behandlung ders. LXIX, 597.

Entbindungslähmungen, Entstehung, Mechanismus, Prognose ders. LXVIII, 539.

Enterotrib v. Mikuliczs, Anwendung dess. LXIII, 512.

Entzündungen, akute, subakute u. chronische im Kindesalter: poliklin. Beobachtungen LXVIII, 549. —, chronische: Auftreten Unnascher Plasmazellen in ders. LXII, 119.

Epidermiszellen, Überlebungsfähigkeit der menschlichen LXX, 21.

Epidermoide der Schädelknochen LXX, 353.

Epididymitis tuberculosa, Häufigkeit im Kindesalter LXVIII, 560.

Epilepsie, traumatische: Besserung ders. durch osteopl. Schädelresektion LXVII, 532.

Epiphysenlösung, traumatische bei Kindern: Diagnose und Prognose LXVIII, 544.

Epiphysenosteomyelitis, Beiträge zur Kenntnis ders. u. deren Behandlung LXIII, 176.

Epistropheus, Luxation dess. mit Fraktur LXX, 174.

Epitheliome, gutartige, wahrscheinlich kongenitalen Ursprungs LXV, 283.

Epityphlitis, klin. Zeichen der eitrigen und brandigen Formen LXVII, 447 (allgemeine) 449, (örtliche) 451.

Erfrierungen im Kindesalter, Behandlung ders. LXVIII, 543.

Erysipele, Vorkommen u. Behandlung bei Kindern LXVIII, 550.

Erysipeloid, Krankheitsbild LXI, 528.

Eukain, seine Vorgeschichte u. seine Verwendung in der Praxis nebst Beobachtungen und Versuchen mit Eukain B LXV, 417.

Excochleatio der Blase bei Bilharziakrankheit LXVI, 223.

Exophthalmus pulsans, zur Kasuistik dess. LXVIII, 577.
Extensionsmethode bei Behandlung der Spiralbrüche des Unterschenkels LXIX, 561.
Extremitätengefäße, Prognose der Schußverletzungen ders. im Felde LXVII, 20.
Extremitätenknochen, Entwicklung ders. von Geburt bis zum vollendeten Wachstum (bespr.) LXVI, 598. —, Sarkome ders. u. deren Therapie LXX. 1.

Fettbruch, Torsion eines solch. u. ihre Folgen LXV, 388.
Fettgewebsnekrosen bei akuten Pankreaserkrankungen, Pathologie u. Entstehung ders. LXX, 183.
Fibroadenom des Ductus omphalomesentericus LXIX, 469.
Fibroma molluscum vorwiegend der l. Hand mit Steigerung des Knochenwachstums LXIII, 103.
Fibrome des Halses mit Beziehungen zum Rückenmark LXVII, 309. —, multiple der Haut mit Lappenelephantiasis LXIII, 106. —, retroperitoneale LXI, 31. 49.
Fibulafraktur, schräge in der Mitte des Schaftes mit Subluxation des unteren Tibiaendes LXI, 509. —, spiralige LXVII, 455. LXIX, 537.
Fingerverletzungen, Frakturen u. Luxationen der Finger (bespr.) LXI, 436.
Fisteln der Bauchdecken nach Spaltung perityphlit. Abszesse, Entstehung u. Behandlung ders. LXIX, 36.
Frakturen, Diagnostisierung ders.: neue Methode LXIX, 613. — des Epistropheus mit Luxation LXX, 175. — der großen Extremitätenknochen: Behandlungsmethoden und deren Resultate LXIII, 203. —, Heilung ders. mit Knorpelbildung LXX, 13. — im Kindesalter: Entstehung LXVIII, 544. — des Oberschenkels: im Collum LXIV, 63; spiralige LXI. 260; des Trochanter major LXVI, 572. — des Os naviculare carpi nach anatom. Präparaten LXIX, 401. — des Radius, typische LXIII, 596. — der Schädelbasis: Folgezustände LXVI, 512; Prognose LXVIII, 464. — der Unterextremität (in Bildern; bespr.) LXII, 392. LXVI, 219. — des Unterschenkels: spiralige LXVII, 455. LXIX, 524.
Freilegung, diagnostische der Niere ohne Nierenschnitt LXII, 279. 305.
Fremdkörper der männl. Harnblase LXX, 45. — im Herzen, experiment. Untersuchungen über LXVII, 414. 434. — in den Luftwegen: Diagnose u. Entfernung ders. LXIV, 411; Entfernung solch. aus den Bronchien LXVII, 558; Kasuistik ders. (bespr.) LXI, 434. — in der Lunge: Heilung durch Pneumotomie LXIV, 140. — im Ösophagus (verschlucktes Gebiß): Entfernung vom hinteren Mediastinum aus LXI, 441. —, Verletzungen durch solche bei Kindern u. deren Behandlung LXVIII. 543.
Fremdkörpertuberkulose der Zunge in Tumorform, Exstirpation u. Heilung LXIV, 561.
Führungsinstrument für die Gigli'sche Drahtsäge LXVIII, 181.
Furunkulose, Prostatitis suppurativa nach solch. LXVIII, 508.
Fußdeformitäten, angeborene: Behandlung ders. LXVIII, 572.
Fußgelenkluxationen in den Metatarsalgelenken LXIX, 371. — im Talonaviculargelenk LXI, 120. — im Talotibialgelenk mit der Fibula nach hinten LXIX, 514. — im Talus-Calcaneusgelenk LXIX, 382.
Fußgelenkneurosen, Behandlung ders. u. deren Resultate LXVII, 524.
Fußgelenkverletzung, seltene LXI. 507.

Gallenblasendefekte, Deckung ders. durch transplantiertes Netz LXI. 235, (Versuche) 246, (Resultate) 253.
Gallenblasenwunden, Heilung ders. LXI, 235, (Versuche) 236, (Resultate) 244.
Gallensteinkrankheit, bakteriolog. Studien über solche nebst einem Beitrag über ätiolog. Fragen des lithogenen Katarrhs der Gallenblase LXVIII. 207. —, Kombination mit Appendicitis: operative Behandlung ders. LXVI. 246. — Pathogenese, Diagnose u. Behandlung ders. (bespr.) LXVI. 602.
Ganglienzellenneurome des Sympathicus: des linken dorso-lumbalen Strangs LXI, 35. —, multiple LXVII. 239, (anatom. Befund u. Epikrise) 244. (weitere Schicksale) 261.
Gangrän des Darms bei Inkarzerationen LXIX, 489. —, embolische: doppelseitige Oberschenkelamputation bei ders. LXX, 339. — der Hernien der Linea alba u. vorderen Bauchwand LXVII, 83. — des Meckelschen Divertikels LXII, 543.
Gastroenterostomie, Erfolge ders.

LXI, 294: bei benignen Affektionen LXI, 295; bei Magencarcinom LXI, 317.
Gaumenbögen, Lymphgefäße ders. LXVI, 133.
Gaumenspalte, angeborene: operative u. funktionelle Erfolge der Operation ders. LXVII, 92. LXVIII, 564.
Geburtsverletzungen, statistische Mitteilungen LXVIII, 538.
Gedächtnisschwäche nach Schädelbasisfrakturen LXVIII, 478.
Gefäßverletzungen der epigastrischen Gefäße bei Ascitespunktion: ungewöhnliche Erscheinungen LXIX, 466. — durch Geschosse: kasuistische Beiträge LXIII, 90.
Gehirnblutung bei Keuchhusten, Indikation zur Trepanation LXV, 226. —, späte nach Schädeltraumen LXIX, 594.
Gehirnchirurgie, kasuistische u. klin. Bemerkungen zur LXX, 225.
Gehirnerscheinungen der Influenza in chirurg. Beziehung LXIV, 2. —, otitische (bespr.) LXV, 397. — nach Schädelbasisbrüchen LXVIII, 474.
Gehörstörungen nach Brüchen der Schädelbasis LXVIII, 481.
Gelatineinjektionen in Aneurysmen der Subclavia LXVIII, 267.
Gelenkentzündung, grippale LXIII, 482. — nach Herniotomien LXIX, 484. —, luetische LXI, 110; Beziehungen zum Trauma LXV, 172. —, tuberkulöse der großen Gelenke bei Kindern: Therapie LXVIII, 558; des Hüftgelenks: operative Behandlung LXV, 1.
Gelenkkörper, klinische u. pathologanatomische Beiträge zur Lehre von LXX, 363.
Gelenkkontrakturen, angeborene, Entstehung ders. LXVIII, 571.
Gelenkneurosen, chirurg. Behandlung ders. LXVII, 524. —, zur Geschichte ders. LXVII, 1.
Gelenkresektion, Methoden ders. u. dabei erzielte Resultate LXIII, 203.
Gelenkschüsse im Felde, Prognose ders. LXVII, 22.
Genitalerkrankungen, ansteckende: Bekämpfung ders. (bespr.) LXIX, 620. —, gummöse der weibl. Urethra (bespr.) LXVIII, 445. — des Weibes durch Influenzavirus LXVI, 42.
Genitalverletzungen durch Geschosse im Krieg, Prognose ders. LXVII, 35.
Genu valgum u. varum, Entstehung u. Behandlung bei Kindern LXVIII, 574. 575.
Geschoßextraktionen, Indikationen u. Methoden LXIII, 80.
Geschwülste s. Tumoren.
Geschwulstlehre, Beiträge zur LXX, 316.
Gesichtsfrakturen durch Schußverletzungen im Felde, Prognose LXVII, 28.
Gewichtszug, Anwendung bei Oberschenkelfrakturen Neugeborener u. kl. Kinder LXV, 571.
Glycerinum officinale, einige klinisch wichtige Eigenschaften dess. LXX, 421.
Glykosurie nach Schädelbasisbrüchen LXVI, 515.
Gynäkologie, anatom. Grundlagen ders. (bespr.) LXI, 589. —, Lehrbuch ders. (bespr.) LXI, 590.

Hackenfuß, Anatomie u. Mechanik dess. LXVIII, 347. —, traumatischer: Krankheitsbilder dess. LXIV, 470.
Haematolymphangioma mixtum, intraabdominales LXIV, 431, (patholog. Befund) 432.
Hämaturie, Nephrotomie bei einseitiger LXII, 273. —, Nierenexstirpation bei einseitiger LXII, 259.
Halsfisteln, kongenitale: Operation ders. LXVIII, 565.
Halsgefäße, Schußverletzungen ders.: Prognose im Felde LXVII, 20.
Halsgeschwülste: Fibrome des Halses mit Beziehungen zum Rückenmark LXVII, 309.
Halsrippen, chirurgische Bedeutung ders. LXVII', 566.
Handgelenkluxationen, Luxation des Mondbeins auf die Volarseite: operative Behandlung LXVII, 488.
Handwurzelverletzungen, Erfahrungen über solche verglichen mit den Ergebnissen der Varietätenstatistik an den Knochen der Handwurzel LXX, 289.
Harnblase, Fremdkörper in der männlichen LXX, 45, (Natur der eingeführt. Gegenstände) 46, (Folgeerscheinungen) 56, (Lage u. Symptome) 58, (Diagnose) 60, (Therapie) 64, (Kasuistik) 69. 72.
Harnröhrenerkrankung, gummöse beim Weibe (bespr.) LXVIII, 445.
Harnveränderungen nach Schädelbasisbrüchen LXVI, 512.
Hautkrankheiten im Kindesalter, poliklin. Mitteilungen LXVIII, 550. 554. —, Verwendung u. Wirkung des Eukain B bei solch. LXV, 436.
Hernia bilocularis mit properitonealem Sack im kleinen Becken u. Ektopie

des Hodens LXVIII, 408. —, inguinalis praevascularis bei Luxatio suprapubica LXVI, 572. — inguinalis superficialis incarcerata, Operation ders. LVIV, 461. — obturatoria incarcerata LXIX, 489. — traumatica sacralis nach Mastdarmexstirpation mit temporärer Kreuzbeinresektion LXIV, 570. — vaginalis post. nach Scheidenruptur LXIV, 121.
Hernien, Differentialdiagnose u. Ätiologie inkarzerierter LXX, 596. — mit Einschluss des Processus vermiform. im Bruchsack, operative Behandlg. LXIX, 40. —, intraabdominale: Kategorien u. Genese ders. LXIV, 495. — im Kindesalter, Formen ders. LXVIII, 566. — der Linea alba u. vorderen Bauchwand: Gangrän ders. LXVII, 83. —, Radikaloperation ders. (Prognose) LXX, 556. 579, (Kasuistik) 566. —, Tuberkulose ders.: Kasuistik LXX, 505. 540.
Herniotomie, Darmresektion bei ders. LXI, 210. — im Kindesalter, insbesondere bei Säuglingen LXVIII, 518.
Herzaffektionen bei Influenza LXVI, 6. — nach Traumen LXVI, 176.
Herzruptur, subakut verlaufende traumatische LXVI, 176, (Entstehung) 187, (patholog.-anatom. Befund) 197, (Therapie) 201.
Herzwunden, Naht ders. (Indikationen, Methoden, Erfolge) LXIX, 67. — durch Schußverletzungen mit Einheilung des Projektils LXVII, 414; Prognose solch. im Felde LXVII, 32.
Hirndruck, Bedeutung des örtlichen LXVII, 656.
Hirnnervenlähmungen nach Schädelbasisbrüchen LXVIII, 471.
Hirnpathologie, Mitteilungen über, insbesondere zur Pathologie des Stirnhirns LXVII, 656.
Histologie der Rektalschleimhaut LXII, 402.
Hodeneinklemmung LXI, 271, (patholog.-anatom. Definition) 278, (Symptome) 282, (Behandlung u. Prognose) 283.
Hodenektopie bei eingeklemmter biloculärer Leistenhernie LXVIII, 408. — bei Kindern, operative Behandlung ders. LXVIII, 569.
Hodengeschwülste, sarkomatöse Entartung eines Bauchhodens LXV, 102.
Hodeninfarkt, hämorrhagischer infolge Samenstrangtorsion LXV, 99.
Hodentuberkulose, Entstehung ders. LXIX, 356.
Hodenverlagerung unter die Bauchhaut in der Leistengegend LXI, 254.
Hospitalbericht LXVIII, 538; s. auch Bericht.
Hüftgelenkexartikulation, Anzeichen für dies. LXII, 435, (drohender Verblutungstod) 435, (fortschreitender Brand) 442, (erschöpfende Knocheneiterung) 448, (bösartige Neubildungen) 450. —, Gefahren ders. LXII, 427. —, Kasuistik zur LXII. 470. —, Methode ders. nach Rose LXII, 425. 460. —, Resultate ders. LXII, 466. —, Schranken ders. LXII. 430. —, Wertschätzung ders. LXII, 425.
Hüftgelenkluxation, angeborene: Behandlung ders. LXVIII, 572; Pathogenese u. Therapie ders. (bespr.) LXVIII, 582. —, Luxat. suprapubica kompliziert mit Fraktur des Trochanter major u. Hernia praevascularis LXVI. 572. —, Reposition einer veralteten pathologischen LXVI, 204; blutige Rep. einer irreponiblen LXVI, 359. —, spontane im Verlauf akut. Infektionskrankheiten LXII, 588.
Hüftgelenkspfannenbrüche, zur Kasuistik ders. LXIV, 576.
Hydrocelen bei kleinen Kindern. Diagnose u. Behandlung ders. LXVIII, 568.
Hydronephrose, Nephrotomie wegen solch. LXII, 270. —, Nierenexstirpation bei solch. LXII, 246.
Hygroma colli cysticum congenitum. Exstirpation dess. LXIV, 305.
Hyperämie, venöse bei Ischias: Entstehung ders. LXVII, 166; physiolog. Begründung der Entstehung ders. LXVII, 183.
Hypoplasie des Ileon, angeborene mit Atresie LXVI, 364.
Hystero-Epilepsie, Kastration bei ders. mit Heilung LXVII, 528.

Jahresbericht der Hamburger Staatskrankenanstalten pro 1899/1900 (bespr.) LXV, 588. — des Lutherstifts u. der Privatklinik Pernices' in Frankfurt a. O. für 1900 (bespr.) LXVI, 219.
Ileus, bedingt durch seltenere Formen von Volvulus LXIV, 48.
Iliacus internus, Geschwülste dess. LXVIII, 38. 42.
Immunität gegen Influenza, experiment. Untersuchungen über LXVI, 60
Infiltrationsanästhesie, Verwendung von Eukain B zur LXV, 453.
Influenza in chirurgischer Beziehung LXIII, 460. LXIV, 1. LXVI, 1, (Lokalisation u. Pathogenese) 47, (Kompli-

kationen u. Differentialdiagnose) 51. 55, (Immunität gegen dies. u. Serumdiagnose ders.) 57.
Inguinalhernien s. Leistenbrüche.
Inkarzeration s. Darmeinklemmung u. Brucheinklemmung.
Infraktionen im Kindesalter, Entstehung ders. LXVIII, 544.
Interkostalneuralgien, Einfluß des Trauma auf deren Entstehung LXVII, 170.
Intervalloperation nach Appendicitisanfällen, Indikationen u. Ausführung ders. LXIX, 31.
Intervertebrallöcher, Einfluß der Enge u. Länge ders. auf die Entstehung der Ischias u. anderer Neuralgien LXVII, 169.
Invagination der vorderen Magenwand in den Ösophagus LXIX, 60.
Jodkatgut, Präparationsmethode u. Erfahrungen über LXIX, 462.
Jodoformknochenplombe, Anwendung bei operativ behandelter Kniegelenktuberkulose LXVIII, 50. —, Technik ders. LXVI, 589.
Ischämie des Rückenmarks bei tuberkulöser Spondylitis LXX, 112.
Ischiadicusgeschwulst nach Exstirpation eines Neurofibroms des Fußrückens: Exstirpation ders. mit Erhaltung der Kontinuität des Nerven zur Hälfte u. Heilung ohne Rezidiv mit normaler Funktion LXVII, 263.
Ischias, Behandlung ders. mittelst Neurinsarkoklesis (Einlagerung der Nerven in Weichteile) u. Ursache ders. LXVII, 137. —, Pathologie ders. LXVII, 149. —, anatom. Sitz der Auslösung eines Ischiasanfalls LXVII, 179.

Katgut, Sterilisierungsmethode und sterile Aufbewahrung dess. LXIV, 489. LXX, 140.
Kehlkopferkrankungen, Eukainanästhesie bei solch. LXV, 439. — bei Influenza LXIII, 463. —, Lehrbuch über (bespr.) LXIX, 397.
Kehlkopfstenose, chronische, Behandlung ders. LXIV, 424.
Kehlkopfverletzungen durch Geschosse im Felde, Prognose ders. LXVII, 31.
Kephalhämatom, Beobachtungen über Vorkommen u. Sitz dess. sowie Behandlg. LXVIII, 539.
Klappenverletzungen des Herzens, Beitrag zur Kenntnis ders. LXVI, 183.
Klumpfuß, angeborener, Behandlung dess. LXVIII, 572.
Kniegelenkneurose, Behandlung ders. u. deren Erfolg LXVII, 525.
Kniegelenktuberkulose, operative Radikalbehandlung ders. u. Anwendung der Jodoformplombe nach v. Mosetig bei ders. LXVIII, 50.
Kniegelenkverrenkung, kasuistischer Beitrag zu LXX, 204.
Kniescheibenverrenkung s. Patellarluxation.
Knochenerkrankungen bei Influenza, chirurg. Interesse ders. LXIII, 468. — im Röntgenbild (bespr.) LXI, 588. —, syphilitische LXVII, 386; und Trauma LXV, 137. —, tuberkulöse im Kindesalter: Formen u. chirurg. Behandlung LXVIII, 556; des Schädels LXX, 123.
Knochengeschwülste, multiple mit Kalkmetastasen LXIII, 370. — des Oberschenkels: Sarkom (Behandlung) LXIV, 66. —, Vorkommen ders. im Kindesalter LXVIII, 563.
Knochenschüsse, kasuistische Beiträge aus China LXIII, 76. —, Prognose ders. im Felde LXVII, 22.
Knochenwachstum der Extremitätenknochen (bespr.) LXVI, 598. —, mechanische Störungen dess. LXI, 417. —, Steigerung dess. bei Fibroma molluscum LXIII, 103.
Knorpelbildung nach Frakturen, Bedeutung ders. LXX, 13.
Kokainanästhesie, regionäre: zur Geschichte ders. LXX, 214.
Kontentivverbände, Anwendung solcher bei Oberschenkelfrakturen Neugeboren. u. kl. Kinder LXV, 571.
Kontrakturen, habituelle bei Kindern u. deren Behandlung LXVIII, 577.
Kontusionen im Kindesalter LXVIII, 540; der Gelenke LXVIII, 548.
Kotfisteln im Anschluß an operativ behandelte Bauchfelltuberkulose LXX, 529. 550. — nach operativ behandelten perityphlit. Abszessen, Zustandekommen u. Behandlung ders. LXIX, 36.
Krankenpflege, Monatsschrift für (bespr.) LXI, 437.
Krebsforschung, Zeitschrift für (bespr.) LXX, 417.
Kreuzbeinosteomyelitis, Beziehungen zu den Wachstumsvorgängen LXVIII, 95.
Kreuz-Steißbeingeschwülste, angeborene, Entstehung ders. LXVI, 529.
Kriegschirurgie, Betrachtungen über den gegenwärt. Stand ders. LXV, 199.

— und Feldärzte aus der ersten Hälfte des 19. Jahrhunderts (1795 bis 1848) (bespr.) LXI, 230. —, kriegschirurg. Operationen (bespr.) LXI, 432.
Kriegswissenschaft, ärztliche, Vorträge über (bespr.) LXVI, 599.
Krüppelpflege, Darstellung über (bespr.) LXV, 398.
Kruralhernien s. Schenkelhernien.
Kyphose, habituelle bei Kindern: Entstehung u. Korrektur ders. LXVIII, 576. —, rhachitische: Behandlung mit Gipsbett u. Beckenmassage LXVIII, 573.

Lähmungen, Behandlung mit Sehnenüberpflanzung (bespr.) LXVI, 370. — infolge schwerer Geburten LXVIII, 539. —, traumatische des Accessorius LXVIII, 151; nach Schädelbasisfrakturen LXVIII, 471.
Lagerungsvorrichtung für die untere Extremität LXI, 226.
Laparotomie, peritoneale Adhäsionen nach solch. LXIII, 296, (Kasuistik) 298, (Entstehung) 317, (Therapie) 337. — bei Ascites chylosus (Heilung) LXII, 313. — bei Gallensteinkrankheit, Technik ders. (bespr.) LXI, 433. — bei akuten Pankreaserkrankungen LXX, 183.
Leberabszesse, Entstehung u. operative Behandlung ders. LXVII, 543. — nach Ruhr LXIV, 539. 553. —, tropische LXIII, 119. — bei Typhus abdomin. LXIII, 111.
Leberentzündung nach Influenza, klin. u. experimentelle Beobachtungen über LXVI, 32. — nach Ruhr, Symptome u. Behandlung ders. LXIV, 539.
Leberinfarkte nach experiment. Netzresektionen LXI, 518. LXII, 372.
Leberverletzungen, zur Kasuistik der Stich-Schnittwunden der Leber LXIII, 402. —, zur Frage der Rupturen der L. LXIII, 408.
Leistenbrüche, biocularer mit properitonealem Sack im kleinen Becken und Ektopie des Hodens LXVIII, 408. —, Einklemmung eines solch. bei einem Säugling: operat. Behandlung dess. LXVIII, 533; statistische Mitteilungen über LXIX, 475. —, zur Kenntnis der superfizialen LXIV, 461. — im Kindesalter, poliklin. Beobachtungen über LXVIII, 567. —, Radikaloperation ders. LXX, 563 (Resultate) 582.
Leistenhoden, subkutane Verlagerung u. Einklemmung dess. LXI, 271. —, Vorkommen dess. bei Kindern LXVIII, 569.
Lipome, retroperitoneale LXI, 31. 47.
Lipomyxom, rezidivierendes: Histologie dess. LXX, 328.
Lippen, Lymphgefäße ders. LXVI, 134.
Lippenspalten, angeborene: Operationsverfahren bei solch. LXVIII, 564.
Lisfrancsches Gelenk, Luxationen in dems. LXIX, 371, (Entstehung) 379, (Diagnose und Behandlg.) 380.
Lithotriptor, Untersuchung der männl. Harnblase mit dems. bei Fremdkörpern LXX, 61.
Literaturanzeigen LXI, 232. 438. 601. LXII, 397. 621. LXIII, 601. LXV, 399. LXVI, 220. 603. LXVIII, 445. 584. LXIX, 398. LXX, 418.
Lokalanästhesie, allgemeines über dies. und Verwendung von Eukain bei LXV, 417.
Luftwege, obere, Fremdkörper in dens.: Diagnose u. Entfernung LXIV, 411; Kasuistik (bespr.) LXI, 434. —, Influenza ders.: chirurg. Interesse LXIII, 462.
Lungenabszeß bei Kindern, Heilresultate LXVIII, 560.
Lungenverletzungen durch Geschosse im Felde, Prognose ders. LXVII, 31.
Lupusbehandlung mit chem. Lichtstrahlen nach Finsen: Fortschritte ders. LXII, 387.
Luxatio ossis lunati der Hand LXVII, 488. — pedis sub talo nach hinten u. innen LXIX, 382. — suprapubica kompliz. mit Fraktur des Trochanter major u. Hernia praevascularis LXVI, 572. — tibiae anterior LXX, 204; komplete doppelseitige LXVI, 594.
Luxationen im Ellbogengelenk: operat. Behandlg. veralteter LXIV, 201. — des Epistropheus mit Fraktur LXX, 175. — im Handgelenk LXVII, 488. — des Hüftgelenks: Reposition veralteter pathologischer LXIV, 204; spontane im Verlauf akut. Infektionskrankheiten LXII, 588. — im Kindesalter LXVIII, 548. — im Kniegelenk: der Tibia nach vorn LXVI, 594. — der Kniescheibe, habituelle LXI, 127. — im Mittelfuß LXIX, 371. — im unteren Radioulnargelenk: Mechanismus LXVII, 645. — der Schulter: subkorakoideale LXVI, 319. — der Sehnen LXII, 191. — im Talonavikulargelenk: Kasuistik LXI, 120. — im Talotibialgelenk mit der Fibula nach hinten LXIX, 514.

Lymphangiome bei Kindern, Diagnose u. Behandlung ders. LXVIII, 562.
Lymphatischer Apparat, Krankheiten dess. (bespr.) LXII, 395; im Kindesalter LXVIII, 551. — Lymphbahnen des Magens u. des Wurmfortsatzes LXIX, 421; der Wangenschleimhaut LXVI, 122. —, Reaktion dess. auf Influenzavirus LXVI, 15.
Lymphcyste am Cöcum, pathologisch-anatom. Befund LXIV, 445.

Magenblutung bei Appendicitis LXIV, 180. — bei Ulcus ventriculi: operative Eingriffe LXII, 566.
Magencarcinom, Gastroenterostomie bei LXI, 317, LXVII, 500. —, Magenresektion wegen LXIV, 247. LXVII, 500. —, Wachstum u. Verbreitungsweise dess. (bespr.) LXI, 228.
Magengeschwüre, akut in die freie Bauchhöhle perforierende: Operation bei solch. LXIX, 101. — nach experimentellen Netzresektionen LXI, 518. LXII, 372.
Mastdarmcarcinome, Behandlung hochsitzender LXI, 496.
Mastdarmplastik, Verfahren ders. LXIV, 570.
Mastdarmpolypen, Magenblutungen infolge ders. bei Kindern u. deren Behandlg. LXVIII, 564.
Mastitis phlegmonosa bei Säuglingen, Vorkommen u. Heilung ders. LXVIII, 552.
Meckelsches Divertikel, Entzündung dess. LXII, 523 (Aetiologie) 528, (Pathologie) 532, (klin. Verlauf) 528, (Diagnose) 541, (Therapie) 542. —, Gangrän dess. LXII, 523. 543.
Mediastinum, Chirurgie des hinteren LXI, 441 (indizierende Erkrankgen. zu) 459, (Methoden zur Freilegung des Ösophagus) 482. —, syphilit. Neubildungen dess.: Diagnose u. Heilung durch antisyphilit. Kur LXVII, 377.
Meningitis durch Influenzavirus, klin. u. experiment. Studien LXIV, 25.
Mesenterialtumor, großer tuberkulöser: Operation u. Heilung dess. LXIV, 286.
Metacarpus, Frakturen dess. (bespr.) LXI, 436.
Mischgeschwülste, abdominelle LXI, 32. 53. 55.
Mischnarkose mit Äther-Chloroform, experiment. u. klin. Beiträge LXVII, 505. 516.
Missbildungen, angeborene LXVIII, 564. 570, des Dünndarms: zur Kasuistik ders. LXII, 617. — der Extremitäten: Spalthände und Spaltfüße LXIII, 132. — am Hals: flughautähnliche Ausbreitung LXIII, 162.
Mittelfußluxationen LXIX, 371, (totale) 374. 377, (isolierte) 375. 378, (Entstehung ders.) 379, (Diagnose u. Reposition ders.) 380.
Mittelohreiterung, chronische: Radikalbehandlg. ders. (Technik) LXVII, 536.
Mortalität operativ behandelter Aneurysmen der Aorta LXVIII, 449. 461, der Subclavia LXVIII, 247. 254. — operativ behandelter Bauchfelltuberkulose LXX, 531. 539. 545. — der Brucheinklemmung LXIX, 485, (bei Radikaloperation) LXX, 579. — der Operationen bei perforierten Geschwüren des Magens und Duodenums LXIX, 178. — der Schädelbasisbrüche LXVIII, 468.
Mundhöhle, Anwendung von Eukain in ders. LXV, 445. —, Lymphgefäße am Boden ders. LXVI, 137.
Muskeldefekte, kongenitale an Hals u. Schulter bei Hochstand des Schulterblatts LXVIII, 318.
Muskelgeschwülste des Psoas u. Iliacus internus LXVIII. 38.
Muskelrupturen, zur Kasuistik der isolierten subkutanen des Biceps brachii u. des Sartorius LXV, 528.
Myelom mit Kalkmetastasen LXVIII, 370.
Myelomeningocele (Myelocystocele), Operationsresultate bei LXVIII, 569.
Myome im retroperitonealen Raum LXI, 33.
Myositis infectiosa in Japan LXIX, 302. — ossificans traumatica: Arten u. Entstehung ders. LXVIII, 17; mit Bildung von Lymphcysten LXIV, 318.
Myxome der lateral-retroperitonealen Region LXI, 32. 51.

Nabeladenom, wahres, zur Kasuistik dess. LXIX, 469.
Nabelbrüche, angeborene und erworbene im Kindesalter: Behandlung ders. LXVIII, 566. —, Inkarzeration ders. LXIX, 475, (Behandlung) 479
Nabelinfektionen bei Säuglingen, poliklin. Mitteilgen. LXVIII, 550.
Nachempfindungen nach Amputationen LXV, 104.
Narkose, Anwendung des Äthers zur allgemeinen LXV, 403. —, experimentelle u. klin. Beiträge zur Äthernark. u. Äther-Chloroformmischnark. LXVII,

505. —, Chemie der Sauerstoff-Chloroformnarkose LXVI, 213.
Nasenerkrankungen bei Influenza, chirurg. Interesse ders. LXIII, 463. —, Verwendung u. anästhesierende Wirkung des Eukain bei solch. LXV, 438.
Nebennieren, Reaktion ders. auf Influenzavirus LXVI, 38. —, Tumoren der accessorischen LXI, 38. 74. —, erfolgreiche experimentelle Verlagerung von Nebennierengewebe LXX, 453, (Tierversuche) 482.
Nekrolog von Karl Gussenbauer LXIX, Heft 5 u. 6, I; von Eugen Hahn LXVIII, Heft 3 u. 4, I; von Walter v. Heineke LXIII, 519; von Karl Nicoladoni LXVIII, Heft 1 u. 2, I; von Max Schede LXVIII, Heft 5 u. 6. I.
Nephrektomie, statistische Übersicht über LXII, 224. 287.
Nephritis, einseitige: Nephrotomie bei LXII, 273; Nierenexstirpation bei LXII, 259.
Nephrolithiasis, Operationsverfahren bei ders. LXII, 251. 268.
Nephropexie, Gefahren u. Heilresultate bei LXVII, 364. —, Methoden u. Erfolge ders. LXII, 282.
Nephrotomie, Indikationen u. Erfolge ders. LXII, 264. 301. — nach Nephrektomie, Wirkung ders. LXVI, 287.
Nervenaffektionen, Einfluß des Periosts auf die Entstehung solch. LXVII, 172. — bei Influenza: periphere LXIV, 30; zentrale LXIV, 1.
Nervendehnung, blutige, Wirkung ders. LXVII, 190.
Nervenexzision u. -evulsion, Indikationen u. Resultate ders. LXVII, 193.
Nervenplastik nach Resektion des Medianus u. Ulnaris mit Herstellung der Funktion LXVII, 266.
Nervenpfropfung des Ulnaris in den Medianus LXII, 40.
Nervenverletzungen durch Schußwaffen, kasuistische Beiträge LXIII, 84; Prognose ders. LXVII, 21. —, isolierte des Sympathicus im Halsteil durch Stichverletzg. LXIV, 96.
Netzplastik, praktische Verwertbarkeit ders. LXI, 545.
Netzresektionen, experimentelle: Entstehung von Magengeschwüren u. Leberinfarkten durch solch. LXI, 518. LXII, 372.
Neuralgien, Entstehung ders. LXVII, 169. 172. —, grippale LXIV, 30. —, Wirkung d. verschiedenen therapeut. Mittel gegen LXVII, 190.
Neurinsarkoklesis (Einlagerg. d. Nerven in Weichteile) bei Ischias LXVII, 137, (Ausführung durch partielle Resektion) 196.
Neurofibrom des Fußrückens, Exstirpation dess. u. deren Resultat LXVII, 263.
Neurome, Ganglienneurome u. andere Geschwülste des peripheren Nervensystems LXVII, 239. — der Lendenregion LXI, 34.
Neurosen im Gefolge von Influenza LXIV, 5. —, leichte u. schwere LXVII. 524.
Nierendegeneration, kleincystische, operat. Verfahren bei LXII, 256. 276.
Nierenkrankheiten, Erfolge der chirurg. Behandlnng ders. LXII, 205. — bei Influenza LXVI, 34. —, chirurg. Klinik ders. (bespr.) LXI, 595.
Nierenresektion, Indikationen u. Endresultate ders. LXII, 277. 305.
Nierentuberkulose, operative Verfahren bei ders. LXII, 240. 272.
Nierentumoren, Exstirpation solitärer Cysten LXII, 257, gutartiger Neubildgen. LXII, 259, maligner LXII, 232. —, Nephrotomie bei solitären Cysten LXII, 276. —, multiple Papillome der Niere LXVIII, 306.
Nierenverletzungen, Ätiologie u. Mechanismus ders., sowie deren konservative Behandlg. LXIV, 99. —, kasuistische Beiträge aus dem Krankenhaus Friedrichhain LXV, 87. —, Operationsverfahren bei LXII, 253. 275. —, subkutane intraperitoneale LXII, 58.
Nothilfe bei Verletzungen (bespr.) LXVI, 602. LXVIII, 582.

Obduktionstechnik, gerichtliche (bespr.) LXI, 600.
Oberarmbrüche, Diagnose ders. LXIX, 617. — Neugeborener u. kleiner Kinder: Behandlung LXV, 570. 576. LXVIII, 547; Diagnose LXVIII, 540. 547.
Oberarmzermalmung bis auf eine schmale Weichteilbrücke mit Schulterverrenkung kompl.: Erhaltung eines brauchbaren Arms LXII, 614.
Oberschenkelauslösung, doppelseitige bei embolischer Gangrän LXX, 339. —, Rose'sche Methode ders. LXII, 425. 460, (Ergebnisse) 466, (Kasuistik) 470.
Oberschenkelfrakturen, Behandlung ders. bei Neugeborenen u. klein. Kindern LXV, 570. LXVIII, 540. 547.

—, Diagnose ders. LXIX, 617. 618. —, spiralförmige LXI, 260.
Oberschenkelgeschwülste, Sarkome des Femur und deren operative Behandlung LXIV, 66.
Ösophagotomie vom hinteren Mediastinum aus zur Entfernung eines verschluckten Gebisses LXI, 441.
Ösophagusgeschwülste, Sarkom des Ösophag. LXV, 380.
Ösophagusresektion wegen Narbenstriktur LXI, 511.
Ösophagusverletzungen durch Schußwaffen im Felde, Prognose ders. LXVII, 30.
Ohrenheilkunde, Verwendung des Eukain B in ders. LXV, 438.
Ohrmuscheln, abstehende: operative Behandlung ders. LXVIII, 565. —, seröse Cysten ders. LXII, 353.
Operationslehre, chirurgische (bespr.) LXV, 396. 580. —, geburtshilfliche (bespr.) LXI, 231. —, kriegschirurgische (bespr.) LXI, 432.
Operationstechnik der Coxitis LXV, 16. — zur Freilegung des Ösophagus vom hinteren Mediastinum aus LXI, 482. 486. — bei perforiertem Magen- u. Duodenalgeschwür LXIX, 163. — dringlicher Operationen (bespr.) LXVI, 219. — bei Peritonitis LXIII, 64, tuberculosa LXX, 526. — der Unterkieferankylose LXVI, 460. 465 (1. Akt) 467, (2. Akt) 476.
Orbitawunden durch Schußverletzungen im Kriege, Prognose ders. LXVII, 28.
Orchitis, experimentelle Erzeugung durch Inokulation von Influenzavirus LXVI, 41. — syphilitica bei Kindern LXVIII, 560.
Orthopädie, Abhandlungen über (bespr.) LXII, 394. LXVI, 598. — der Ovarien LXII, 325.
Os lunatum carpi, Luxation dess. u. dess. operative Entfernung LXVII, 488. — naviculare carpi, Frakturen dess. nach anatom. Präparaten LXIX, 401; bipartitum u. tripartitum LXX, 254.
Osteochondritis dissecans, ätiolog. Beziehungen zu den Gelenkmäusen LXX, 363.
Osteomalacia chronica deformans hypertrophica (Paget), pathолog.-histologische Untersuchungen über LXX, 207.
Osteomyelitis, akute bei Kindern: Diagnose u. Behandlung LXVIII. 553. — der Epiphysen u. deren Behandlung LXIII, 176. —, Lokalisation ders. in den Seitenteilen des Os sacrum u. ihre Beziehg. zu den Wachstumsvorgängen LXVIII, 95. —, Symptomenbild der sakralen LXVIII, 123.
Otitis, Erkrankungen des Hirns, der Hirnhäute u. Blutleiter nach (bespr.) LXV, 397. —, grippale in chirurg. Beziehung LXIII, 493. — nach Schädelbasisbrüchen LXVIII, 481.
Ovarialhernien im Säuglingsalter, Inkarzeration ders. u. deren operative Behandlung LXVIII, 534. 568.
Ovarialkystome LXI, 10. 59.

Pankreaserkrankungen, akute: Pathologie u. Therapie ders. nebst Mitteilung zweier durch Laparotomie geheilter Fälle LXX, 183.
Pankreasnekrose, operative Heilung ders. LXV, 302.
Papillome, multiple der harnführenden u. harnbereitenden Wege der Niere LXVIII, 306. —, Zottenpapillome des Uterus: histolog. Bau ders. LXVIII, 391.
Paranephritische Abszesse, Spaltung ders. (statistischer Überblick) LXII, 280. 305.
Paraplegien nach Wirbelfrakturen, chirurg. Behandlung ders. LXIII, 426.
Parasiten im Krebs u. Sarkom des Menschen (bespr.) LXI, 438. — als solche gedeutete Zelleinschlüsse im Carcinom LXIV, 352.
Parotistuberkulose, ein Fall primärer LXI, 290.
Patellarluxationen, habituelle LXI, 127 (angeborene) 143, (traumatischen Ursprungs) 148, (patholog. Ursprungs) 151.
Pathogenese des Erbrechens (bespr.) LXIX, 397. — der Influenza LXVI, 47. — des Soor LXII, 548.
Pathologie der Aneurysmen der Carotis interna LXVII, 600. —, Darstellung der allgemeinen u. speziellen (bespr.) LXI, 600. LXVI, 218. — der Duodenalperforation LXIX, 119. — der Influenza: experimenteller Beitrag LXIII, 460. LXIV, 1. — der Ischias LXVII, 149. — der Magenperforation LXIX, 113. — des entzündeten Meckelschen Divertikels LXII, 532. — der akuten Pankreaserkrankungen LXX, 183. — der akuten eitrigen Peritonitis LXIII, 20. — der Symphysentuberkulose LXIV, 223. — der Unterkieferankylose LXVI, 430.
Perforation von Magen- u. Duodenalgeschwüren in die freie Bauchhöhle LXIX, 101: Kasuistik ders. LXIX,

219; Therapie ders. LXIX, 161 (Operationsverfahren) 163.
Periostitis purulenta bei Influenza LXIII, 470.
Peripleuritis, primäre: operative Behandlung ders. LXVIII, 552.
Peritonitis, akute eitrige LXIII, 1 (Ätiologie) 10, (patholog.-anatom. Erscheinungen) 20, (Symptome) 35, (Differentialdiagnose) 44, (Therapie) 49. 54, (Nachbehandlung) 70. —, diffuse eitrige vom Processus vermiformis ausgehend: chirurg. Behandlung ders. (bespr.) LXI, 591. LXIX, 24. 26. 29. — nach Durchbruch von Magen- u. Duodenalgeschwüren, operative Behandlg. ders. LXV. 112. LXIX, 121. — durch Inokulation von Influenzavirus LXVI, 18. —, tuberkulöse: operative Behandlung ders. u. deren Resultate LXX, 505, (der aszitischen Form) 507. 532. 539, (der adhäsiv plastischen oder Tumorform) 521. 534.
Perityphlitis, zur Kenntnis ders. LXIX, 1: Intervalloperation bei ders. LXIX, 31; durch Komplikationen ausgezeichnete Fälle ders. LXIX, 36; nicht operativ behandelte Fälle zirkumskripter LXIX, 5 (Rezidive dies.) 7; operierte Fälle zirkumskripter LXIX, 11 (Rezidive dies.) 18; diffuse Peritonitis im Anschluß an dies. LXIX, 24; Trauma als ätiolog. Moment ders. LXIX, 42.
Pes calcaneus s. Hackenfuss. — valgus s. Plattfuss. — varus s. Klumpfuss.
Phalloplastika bei Elephantiasis penis LXII, 31.
Phlebarteriektasie, genuine diffuse an der oberen Extremität LXVIII, 364.
Phlegmonen im Kindesalter, Heiltendenz u. Behandlung ders. LXVIII, 550.
Phonendoskop, Benutzung dess. zur Diagnostisierung von Knochenbrüchen LXIX, 615.
Physiologie des Marsches (bespr.) LXII, 392.
Pigmentmäler, angeborene, chirurg. Behandlung u. Prognose ders. LXVIII, 562.
Plasmazellen, Unnasche LXII, 82, (Allgemeines über solche) 87, (Untersuchg. von Operationswunden auf solche) 90, (Versuche mit Terpentininjektionen an Meerschweinchen über) 96, (Versuche mit intraperitonealer Einverleibg. von Hollundermark über) 99, (Ätzungsversuche der Leber mit Karbolsäure über das Auftreten solch.) 100, (Vorkommen ders. bei akut. Eiterungen) 107, (Untersuchg. normaler Wundgranulationen auf solche) 110, (Vorkommen bei chron. Entzündgen.) 119, (Vorkommen in Neubildungen) 125.
Plastik, operative am Mastdarm LXIV, 570. — an Nerven LXVII, 266. — am Schädel bei komplizierten Schädel- u. Gehirnverletzungen LXX, 225. — an den Sehnen LXV, 392. —, Verwendung des Netzes zu plast. Zwecken LXI, 545.
Plattfuß, angeborener: Statistik über LXVIII, 572. —, Anatomie u. Mechanik dess. LXVIII, 347. —, Bedeutung des Musc. tibialis posticus u. der Sohlenmuskeln für die Entstehung dess. LXVII, 348. —, funktioneller mit besond. Berücksichtg. seines Entstehens durch Trauma LXVI, 336. —, Therapie dess. bei nach unten durchgebogener Sohle LXIII, 168.
Plexus brachialis, pulsierende Geschwülste dess. in der Fossa supraclavicularis LXIV, 228.
Plexus chorioideus, Beitrag zur Anatomie dess. LXVI, 509.
Plombierung von Knochenhöhlen mit Jodoform LXVI, 589.
Pneumotomie bei Lungenabszeß durch Fremdkörper (Heilung) LXIV, 140.
Polydaktylie, statistische Mitteilungen über LXVIII, 571.
Porencephalie, traumatische: osteoplastische Schädelresektion bei ders. (Heilung u. Besserung der bestehenden Epilepsie) LXVII, 532.
Processus coronoideus mandibulae als Ursache der Unbeweglichkeit des Unterkiefers LXVI, 438. — mastoideus, Schussverletzungen dess. u. deren Prognose LXVII, 28.
Prostata, akute Entzündung ders. mit Abszeßbildung nach Furunkulose LXVIII, 508. —, Totalexstirpation ders. wegen gutartigen Adenoms (bespr.) LXX, 417. —, Tuberkulose ders.: Entstehung LXIX, 362. —, Verletzungen u. Erkrankungen ders. (bespr.) LXVI, 598.
Prothesen für den Unterkiefer LXI, 560.
Pseudodivertikel als Bruchinhalt LXX, 600.
Psoasgeschwülste, Diagnose und klin. Interesse ders. LXVIII, 38. 39.
Psychosen durch Influenzainfektion LXIV, 3.

Pterygium colli, operative Behandlung dess. LXIII, 162.
Pyelolithotomie, Erfolge ders. LXII, 276. 305.
Pyelonephritis, Operationsverfahren bei ders. u. deren Resultate LXII, 251. 268.
Pyeloplastik bei Nierenbeckenfistel LXII, 307.
Pylorektomie, zur Geschichte der zirkulären (eine Erwiderung an Rydygier) LXI, 222.
Pyonephrose, Operationsverfahren bei LXII, 249. 266.

Quetschmethoden, Verwendung solcher in der Darmchirurgie LXIII, 512.

Rachenerkrankungen, chirurg. u. interne Behandlung ders. (bespr.) LXI, 597. —, Verwendung u. anästhesierende Wirkung des Eukain B bei solch. LXV, 438.
Rachenverletzungen durch Schußwaffen im Kriege, Prognose ders. LXVII, 30.
Radiographie im Dienste der Chirurgie (bespr.) LXVI, 220. — zum Nachweis von Blasensteinen LXII, 184, von Fremdkörpern in der männl. Blase LXX, 61. — tabischer Gelenkleiden LXV, 488. — in Verbindung mit Ureterenkatheterismus zu diagnost. Zwecken LXII, 132.
Radioulnargelenk, Luxation im unteren: Mechanismus LXVII, 645.
Radiusfraktur, typische: Mechanismus ders. LXIII, 596.
Reparationsprozesse der Schädelknochen mit Bezug auf die gewöhnlich angewandten Methoden der Kranioresektion LXV, 236.
Resektion der Blase, partielle bei Bilharziakrankheit LXVI, 223. — des Darms s. Darmresektion. — der Gelenke, Methoden u. die dadurch erzielten Resultate LXIII, 203. — des Magens wegen Carcinoms LXIV, 247. — des Netzes, experimentelle u. deren Folgen LXI, 518. LXII, 372. — der Nieren LXII, 277. — des Ösophagus wegen Narbenstriktur LXI, 511. — der Schädelknochen LXV, 236.
Retrocollis spasmodicus, operative Behandlung dess. LXII, 363.
Retroperitonealgeschwülste, Diagnose u. Operation ders. LXV, 75.
Rhachitis, Ätiologie, Prophylaxe u. Therapie ders. (bespr.) LXV, 396. —, chirurg. Behandlung rhachit. Deformitäten LXVIII, 573.
Rhinitis purulenta bei Influenza LXIII, 463.
Rippenbrüche, Diagnose ders. mittelst Perkussion u. Auskultation LXIX, 617.
Röntgenuntersuchung s. Radiographie.
Rückenmarksanästhesie, Tierversuche über LXVII, 37.
Rückenmarkskrankheiten nach Influenza LXIV, 2. 12. —, ischämische Affektion bei tuberkulöser Spondylitis LXX, 112.
Rückenmarksverletzungen, zur Diagnose u. Prognose ders. LXX, 175. —, chirurgische Eingriffe bei solch. LXIII, 421, (bei Wirbelfrakturen mit Paraplegien) 426, (bei Stich- und Schussverletzungen) 437, (bei Kompression des R.-M.) 446.
Rundzellensarkom, periostales mit Kalkmetastasen LXIII, 370.

Sakralgeschwülste, angeborene, Entstehung ders. LXVI, 529.
Samenstrangtorsion, hämorrhag. Infarkt des Hodens durch dies. LXV, 99.
Sarkom eines Bauchhodens LXV, 99. 102. — des Femur: Behandlung u. deren Resultate LXIV, 66. —, lateralretroperitoneales LXI, 35. 60. 62. 66. 68. 70. 72. — des Plexus brachialis in der Fossa supraclavicul. LXIV, 234. — der langen Röhrenknochen LXX, 1. —, primäres des Sinus frontalis LXIV, 29. — der Speiseröhre LXV, 380.
Schädelfrakturen, Accessoriuslähmung nach Brüchen der Basis LXVIII, 151. —, Diagnose ders. LXIX, 616. —, seltenere Folgezustände nach Basisfraktur LXVI, 512. — im Kindesalter, poliklin. Mitteilungen über LXVIII, 546. —, Prognose der Basisfrakturen LXVIII, 464: der durch Geschosse entstandenen im Felde LXVII, 26.
Schädelnekrose durch Verbanddruck LXIX, 391.
Schädeloperationen, Reparationsprozesse der Schädelknochen nach Resektion LXV, 236.
Schädelplastik durch Verlagerung reimplantierter Schädelbruchstücke zwischen die Lamellen der Schädelkapsel LXX, 225.
Schädeltraumen, Späterkrankungen zentralen u. peripheren Ursprungs nach solch. LXIX, 593.

Scheidenruptur, spontane mit kolossalem Darmvorfall LXIV, 121.
Schenkelhalsfraktur mit Verlängerung des Beins LXIV, 63.
Schenkelhernie, äußere (Hesselbach-Bähr) LXII, 189. —, Inkarzeration ders. LXIX, 475. — im Kindesalter LXVIII, 567. —, Radikaloperation ders. LXX, 565, (Resultate) 583.
Schienenverbände bei Oberschenkelfrakturen Neugeborener u. kl. Kinder LXV, 571.
Schilddrüsenkrankheiten, Abhandlung ders. (bespr.) LXI, 433.
Schläfenbeinschußverletzungen im Felde, Prognose ders. LXVII, 28.
Schulterblatthochstand, angeborener: Behandlung dess. LXVIII, 572; klin. Befund und Aetiologie dess. LXVIII, 566. — mit kongenitalen Hals- u. Schultermuskeldefekten LXVIII, 318.
Schulterfrakturen, Diagnostisierung ders. mittelst Perkussion LXIX, 617.
Schulterverrenkung mit Abreißen der A. thoracica longa von der Axillaris LXIII, 540. —, komplizierte LXII, 614. —, subkorakoideale: anatom. Hindernis der Reposition veralteter u. deren blutige Einrichtung LXVI, 319.
Schußverletzungen, kasuist. Beiträge aus Peking zu LXIII, 75, (Heilungen ohne Behandlg.) 75, (der Knochen) 76, (der Nerven) 84, (der Gefäße) 90, (der Bauchhöhle) 92. — im Felde u. deren Prognose LXVII, 10. — des Herzens LXVII, 414. — des Rückenmarks LXIII, 437. —, Verhalten der Knochen bei Streifschüssen aus modernen Kriegswaffen LXVII, 612. —, Wert des Röntgenverfahrens bei solch. (bespr.) LXV, 581.
Sectio alta u. mediana bei Cystitis u. Blasentumoren durch Bilharzia haematobia LXVI, 223.
Sehnendefekte, plastischer Ersatz ders. nach neuer Methode LXV, 392. 582.
Sehnenluxationen LXVII, 191.
Sehnenüberpflanzung u. ihre Verwertung bei Behandlg. der Lähmungen (bespr.) LXVI, 370.
Septische Krankheiten, zur Aetiologie u. Terminologie ders. mit Berücksichtigung des Wertes bakteriolog. Blutbefunde für die chirurg. Praxis LXI, 93.
Serodiagnose der Influenza, Versuche über LXVI, 57. 62.
Sinus frontalis, primäre Sarkome dess. LXIV, 291. — Herrmanni (rectales): cystische Entartung ders. u. deren Behandlg. LXII, 399. —, longitudinalis durae matris: subkutane Zerreißung dess. LXII, 383.
Skoliose, angeborene: poliklin. Mitteilgn. über LXVIII, 569. —, Entstehung u. Behandlung ders. (bespr.) LXVI. 601. —, habituelle bei Kindern LXVIII, 575. —, Morphologie u. Mechanismus ders. (bespr.) LXII. 393. —, rhachitische: Behandlg. ders. m. Gipsbett u. Rückenmassage LXVIII, 573. —, heutiger Stand der Behandlung ders. (bespr.) LXII, 393.
Sondierung der männl. Harnblase auf Fremdkörper LXX, 60.
Soorinfektion, ein Fall von solch. als Beitrag zur Pathogenese des Soor LXII, 548.
Soziale Wohlfahrtseinrichtungen, ein Beitrag zur Geschichte ders. LXVII, 68.
Spätapoplexien nach Schädeltraumen LXIX, 594. 600.
Spalthand, kasuistischer Beitrag zur LXIII, 123.
Speicheldrüsen, Reaktion ders. auf Influenzavirus LXVI, 33.
Spina bifida, operative Behandlung ders. LXVII, 569. — ventosa bei Kindern, Symptome u. Behandlung ders. LXVIII, 557.
Spiralfrakturen des Oberschenkels LXI, 260. — des Unterschenkels LXIX, 524; Behandlung ders. LXIX, 557; typische Form ders. LXVII, 455.
Spondylitis tuberculosa, ischämische Rückenmarksaffektion bei ders. LXX, 112. — bei Kindern, chirurg. Behandlung ders. LXVIII, 556.
Spongiosa der Knochen, Wirkung der Schußverletzungen auf diese LXVII, 626.
Statistik operativ behandelter Aneurysmen LXIII, 550. LXVIII, 239. 447. — operativ behandelter Bauchfelltuberkulose LXX, 505. 531. — über Erfolge u. Fortschritte der Nierenchirurgie LXII, 205. — der Krebskrankheit (bespr.) LXII, 396. — über Magen-Darmperforation LXIX, 103. — über Radikaloperation bei Hernien (Aufgaben u. Wege) LXX, 556, (Ergebnisse) 579.
Steinkrankheit der Blase, Diagnose ders. mit Röntgenbild LXII, 184. — des Nierenbeckens, Nephrektomie wegen ders. LXII, 251.
Sternalfrakturen, Diagnose ders.

mittelst Perkussion u. Auskultation LXIX, 617.
Stichverletzungen der Leber, Behandlung der Blutung bei solch. mit Gelatineinjektion LXI, 430. – des Herzens, Naht ders. LXIX, 67. — des Rückenmarks u. deren Behandlung LXIII, 437. — des Sympathicus, Symptome ders. LXIV, 96.
Stich-Schnittverletzungen der Leber, zur Kasuistik ders. LXIII, 402.
Stirnhirn, Mitteilungen zur Pathologie dess. LXVII, 656.
Streckverband, Volkmann'scher: leicht verstellbare Gewichtsstütze für dens. LXIV, 284.
Streifschüsse der Knochen aus modernen Kriegswaffen LXVII, 612: der Diaphysen (ohne Eröffnung der Markhöhle) LXVII, 613, (mit Eröffnung d. Markhöhle) 618; der Spongiosa LXVII, 626.
Strumae suprarenales aberratae, Beitrag zur Lehre von LXX, 453.
Subclavia-Aneurysmen, Behandlung ders. mit Gelatineinjektion LXVIII, 267; indifferente (medikamentöse, galvanische) LXVIII, 264; nach Macewens Methode LXVIII, 266; operative LXVIII, 239.
Subluxation des unteren Tibiaendes nach der medialen Seite mit Schrägbruch der Fibula in d. Mitte LXI, 509.
Sympathicusverletzung, isolierte im Halsteil oberhalb des Gangl. supremum LXIV, 96. — durch Schußwaffen im Felde, Prognose ders. LXVII, 22.
Symphysentuberkulose, Krankheitsbild ders. LXIV, 217.
Symptomatologie der Accessoriusverletzung LXVIII, 173. – der Aneurysmen der Carotis interna LXVII, 603. — der Darmcysten LXV, 353. — der Darmokklusion LXVI, 97. — der Entzündung des Meckelschen Divertikels LXII, 538. — der eitrigen u. brandigen Epityphlitis LXVII, 447. — der Fremdkörper in der männl. Harnblase LXX, 58. — der lateralretroperitonealen Tumoren LXI, 37. — der Leberentzündung nach Ruhr LXIV, 542. —, perforierender Magen- u. Duodenalgeschwüre LXIX, 126. — der Osteomyelitis des Os sacrum LXVIII, 123. — der akuten eitrigen Peritonitis (allgemeine) LXIII, 35, (lokale inflammatorische u. Reflexsymdtome) 40. — der Schädelbasisbrüche LXVIII, 470. 474. — der Symphysentuberkulose LXIV, 225. — des Tetanus traumaticus LXIX, 287. — der Unterkieferankylose LXVI, 444. — der Wanderniere LXVII, 361.
Syndaktylie, Formen ders. an Hand u. Fuß u. deren operative Trennung LXVIII, 571.
Syphilis, Beziehungen zum Trauma in gerichtlich- u. versicherungsrechtlich-medizin. Hinsicht LXV, 117. 582. — zur Lehre der chirurgischen LXVII, 375. — der Weichteile u. des Skeletts im Kindesalter LXVIII, 559.
Syringomyelie, Symptomenkomplex ders. (bespr.) LXII, 396.

Tabes dorsalis, Gelenkerkrankungen bei ders. LXV, 487.
Talmasche Operation, mit Erfolg ausgeführt u. längere Zeit beobachtet LXVI, 373.
Talo-naviculargelenk, traumat. Luxationen in dems.: zur Kasuistik LXI, 120.
Tarso-metatarsalgelenke, Neurose ders. u. deren Heilung LXVII, 527.
Taschenbildung, eigentümliche des Peritoneum LXVI, 208.
Teleangiektasien der Blase, Symptomenkomplex u. Behandlung ders. LXIV, 517.
Tendinitis u. Tendovaginitis traumatica syphilitica LXV, 178.
Teratoide Geschwülste, retrorektale mit adenocarcinomatöser Degeneration LXIV, 526.
Tetanie gastrischen Ursprungs im Anschluß an eine Verletzung LXVII, 330.
Tetanus nach subkutaner Gelatineinjektion LXI, 427. 430. 584. — traumaticus LXIX, 236, (Kasuistik) 237, (Statistik) 280, (Inkubation) 285, (Symptome) 287, (bakteriolog. Befunde) 291, (Therapie) 293.
Therapeutische Verwendung animalischer Produkte (bespr.) LXI, 597.
Therapie, chirurgische der Aneurysmen der Carotis interna LXVII, 607. — der Arthritis deformans LXVI, 387. — des Ascites LXII, 141. — der Bauchfelltuberkulose LXVII, 208. LXX, 505. — der Coxitis tuberculosa (Endresultate) LXV, 1. — des Caput obstipum musculare congenitum LXI, 393. — bei Elephantiasis LXII, 29. — veralteter Ellenbogenluxationen LXIV, 201. — der Entzündung des Meckelschen Divertikels LXII, 542.

— der Frakturen der großen Extrem.-Knochen LXIII, 203. — bei Fremdkörpern in der männl. Blase (unblutige) LXX, 64, (blutige) 68. — der Leberabszesse LXIV, 549. — des Magencarcinoms LXVII, 500. — hochsitzender Mastdarmcarcinome LXI, 496. — der akuten Pankreaserkrankungen LXX, 183. — der akuten eitrigen Peritonitis LXIII, 54, der diffusen eitrigen LXI, 591. — retroperitonealer Tumoren LXI, 43. — der Sarkome der langen Röhrenknochen LXX, 1. — der Symphysentuberkulose LXIV, 227. — des Tetanus traumaticus LXIX, 293. — der Ulcusperforation von Magen u. Duodenum LXIX, 161, (Verfahren) 163. — der Unterkieferankylose LXVI, 456. — der Wanderniere LXVII, 363.

—, medikamentöse bei akuter eitriger Peritonitis LXIII, 49.

Thoraxdeformitäten, rhachitische, Behandlungsresultate bei solch. LXVIII, 573.

Tibiafrakturen, isolierte spiralige LXVII, 472. LXIX, 528.

Tibialuxation im Kniegelenk, kasuistischer Beitrag LXX, 204.

Tonsillen, Knorpel- u. Knochenbildung in dens. LXVI, 559. —, Lymphgefäße ders. LXVI, 133.

Tracheaerkrankungen, Pathologie u. Therapie ders. (bespr.) LXIX, 397.

Tracheawunden durch Schußverletzungen im Kriege, Prognose ders. LXVII, 31.

Tracheotomie, Arrosionsblutungen nach derselben durch Kanülendruck LXIX, 567.

Transsudationsvorgang am Bauchfell, experiment. Beiträge zur Keuntnis dess. LXX, 421.

Traumen als Ursache der Ischias LXVII, 152; von Magentetanie LXVII, 330; der Perityphlitis LXIX, 42.

Trepanation bei Gehirnblutung im Verlauf des Keuchhustens, Indikation ders. LXV, 226.

Trigeminusneuralgie, Operationsverfahren bei Neuralgie des zweiten Astes LXVII, 194. —, venöse Stase bei ders. u. deren Entwicklung LXVII, 163.

Tuberkelbazillen im Harn, Nachweis ders. mit verbesserter Methode LXVI, 276.

Tuberkulose des Bauchfells, operat. Behandlg. ders. LXVII, 208. LXX, 505. — des Bruchsacks, operative Behandlg. u. deren Resultate LXX, 505. — des männl. Harn- u. Geschlechtsapparats LXIX, 318. — des Hüftgelenks, operat. Behandlg. ders. (Endresultate) LXV, 1. — im Kindesalter, poliklin. Beobachtungen LXVIII, 554. — des Kniegelenks, operat. Radikalbehandlg. ders. LXVIII, 50. —, Latenz ders. LXIX. 354. — der knöchernen Schädeldecke LXX, 123. — der Schambeinsymphyse LXIV, 217. — u. Skrofulose, Abhandlung über (bespr.) LXVI, 597.

Tumoren des Abdomen: Cysten LXIV. 431. — der Achselhöhle: rezidiviert. Lipomyxom LXX, 328. — des Coecum, Exstirpation ders. LXII, 330. — des Darms: angeborene Cysten LXV, 330. —, gutartige Epitheliome LXV, 283. — des Halses: Cystenhygrome LXIV, 305; Fibrome LXVII, 309. — der Harnblase: syphilitische LXVII, 383. — im Kindesalter: poliklin. Beobachtungen über LXVIII, 560. — der Knochen, multiple mit Kalkmetastasen LXIII, 370; des Oberschenkels (Sarkom) LXIV, 66; der langen Röhrenknochen (Sarkome) LXX, 1; der Schädelknochen (Cholesteatom) LXX. 353. — der Kreuz- u. Steißbeingegend LXVI, 529. —, lateral-retroperitoneale LXI, 1. — der Mamma: Adenom mit Cysteubildg. u. schleim. Entartg. LXX. 316. — des Mediastinum, syphilitische XXVII, 377. — des Mesenterium, tuberkulöse LXIV, 286. — der Muskeln (des Psoas u. Iliacus intern.) LXVIII, 38. — der peripheren Nerven LXVII, 239. 263. 266. — der Nieren: Cysten LXII, 256; maligne LXII, 232; multiple Papillome LXVIII, 306. — des Osophagus (Sarkom) LXV, 380. — des Plexus brachialis in der Fossa supraclavicularis LXIV, 228. — der Prostata u. deren Exstirpation (bespr.) LXX, 417. —, retroperitoneale LXV, 75. —, retrorektale teratoide LXIV, 526. — des Sinus frontalis (Sarkom) LXIV, 291. —, Untersuchung solch. auf Unnasche Plasmazellen LXII, 125.

Typhlitis (stercoralis), primäre akute LXX, 591.

Ulcus ventriculi, lebensdrohende Magenblutung bei solch. u. deren Behandlg. LXII, 566.

Unfallheilkunde, Abhandlg. über das Unfallkrankenhaus in Strassburg i/E. (bespr.) LXVI, 600.

Unterarmbrüche, Diagnose ders. durch Perkussion u. Auskultat. LXIX, 617.

Unterkieferankylose, operat. Be-

handlg. der wahren LXVI, 399, (Resultate) 479. —, Rezidive der operierten LXVI, 493.
Unterkieferprothesen u. ein neuer künstl. Unterkiefer LXI, 560.
Unterschenkelbrüche, Diagnose ders. LXIX, 618. —, Konsolidation ders. bei Kindern LXVIII. 547. —, spiralförmige LXIX, 524, beider Knochen LXIX, 540, typische Form ders. LXVII, 455, isolierte der Fibula LXIX, 537, der Tibia LXVII. 472. LXIX, 528; supramalleoläre LXVII, 476.
Unterschenkelluxation, doppelseitige vollständige nach vorn LXVI, 594.
Ureterenkatheterismus im Dienste einiger neuerer Methoden der Nierendiagnostik LXI, 377. — u. Radiographie LXII, 132.
Ureterfisteln, Nierenexstirpation wegen LXII. 255.
Ureterverletzungen, operative als Indikation der Nierenexstirpation LXII, 255.
Urogenitalerkrankung durch Influenzavirus LXVI, 34. 42. —, tuberkulöse beim Mann: Ausbreitung u. Entstehungsweise LXIX, 318. —, Verwendg. u. anästhesierende Wirkung des Eukain B bei solch. LXV, 436.
Uteruspapillom, Exstirpation dess. u. patholog.-anatom. Befund LXVIII, 391.

Variationen an den Handwurzelknochen, verglichen mit den Erfahrungen über Handwurzelverletzungen LXX, 289; des Os naviculare LXX, 254
Varikozele, kongenitale, poliklin. Beobachtungen über LXVIII, 569.
Venenschußverletzungen im Krieg, Sterblichkeit bei solch. LXVII, 19.
Venöse Stase bei Trigeminusneuralgie, Art der Entwicklung LXVII, 163.
Ventralhernien s. Bauchbrüche u. Bauchwandbrüche.
Verbandlehre, Abhandlung über (bespr.) LXI, 436.
Verbildungen, angeborene der unt. Extremitäten (bespr.) LXV, 580.
Verbrennungen bei Kindern, Behandlung ders. LXVIII, 543.
Verdauungstraktus, Verhalten dess. bei Influenza LXIII, 462. 464. LXVI, 21.
Verengerungen der Luftwege, Abhandlg. (bespr.) LXI, 589.
Verlängerung der Unterextremität bei Schenkelhalsfraktur LXIV, 63.
Vioform, klin. Erfahrungen über LXI, 552.
Volvulus durch Darmgeschwülste LXV, 354. — des Jejunum, Ileum, Coecum u. absteigend. Colon LXIV, 48. — einer Ileumschlinge durch ein Mesenterialloch hindurch LXIV, 53. — im Säuglingsalter LXVIII, 185. LXIX, 90.
Vorderarmknochen, Frakturen ders. (bespr.) LXI, 436: bei Kindern (Diagnose u. Behandlg.) LXVIII, 547.

Wandernieren, Entstehung, Symptome, Diagnose u. operative Verfahren bei LXVII, 354. —, Exstirpation gesunder LXII, 258. LXIX, 40.
Wangenschleimhaut, Lymphbahnen ders. LXVI, 122. 136. 138.
Weichteilschüsse, Prognose ders. im Krieg LXVII, 19.
Wirbelfrakturen mit Paraplegien, operative Behandlung ders. LXIII, 426. — durch Schußverletzungen im Felde, Prognose ders. LXVII, 29.
Wundbehandlung, moderne, Grundlagen, Hilfsmittel u. Erfolge ders. (bespr.) LXI, 229.
Wundheilung, Auftreten Unnascher Plasmazellen bei ders. LXII, 90. 96. 99. 110. —, Darstellung über einschliessl. Transplantation (bespr.) LXI, 599. — in der Niere (experimentelle Untersuchg.) LXVI, 287.
Wurmfortsatz, operative Entfernung dess. nach Appendicitisattacken LXIX, 35. —, Inkarzeration dess. LXIII, 149. LXIX, 487. —, Lymphbahnen dess. LXIX, 421. 422. —, Veränderungen dess. bei gynäkolog. Erkrankungen LXVIII, 191.
Wurmfortsatz-Nabelfistel unter dem Bilde des offenen Ductus omphalo-entericus LXX, 84.

Zahnfleisch, Lymphgefäße dess. LXVI, 129.
Zelleinschlüsse im Carcinom, Wesen ders. LXIV, 350.
Zirkulation in der Schädelhöhle LXV, 222.
Zirkulationsapparat, Verhalten dess. bei Influenza LXVI, 1.
Zungentumor durch Fremdkörpertuberkulose LXIV, 561. —, Endotheliom der Zunge (bespr.) LXI, 230.
Zylindrurie nach Schädelbasisfraktur LXVI, 515.

II. AUTORENREGISTER.

Amberg, Hans LXVIII, 1.

Bähr, Ferd. LXII, 189.
Bannes, F. LXIX, 371.
Bardenheuer LXVII, 137.
Barth, A. LXIII, 149.
Baum, E. Wilh. LXIV, 286. LXVII, 645. LXIX, 466.
Bayer, Josef LXIX, 524.
Becker, Adolf LXVI, 246.
Becker, Ph. Ferd. LXIII, 176.
Beckmann, R. LXIV, 127. 140.
Bender, Otto LXIII, 370. LXX, 316.
Beneke, R. LXVII, 239.
Berliner, Alfred LXIV, 517.
Bernstein, Rich. LXX, 175.
Bertelsmann-Hamburg LXIX, 382.
Blecher-Brandenburg a. H. LXIV, 48. LXV, 112. LXVI, 578. LXX, 353.
Blumberg, J. LXVI, 97.
Boerner, E. LXVII, 309. LXX, 363.
Borchard-Posen LXI, 110. LXVI, 512. 572. LXVIII, 17.
Braatz, Egbert LXV, 541.
Braun, Heinr. LXI, 511.
van der Briele, Georg LXIV, 96. LXV, 104.
Brunner, Friedr. LXIX, 101.

Canon-Berlin LXI, 93.
Caspersohn-Altona LXVII, 500.
Chlumsky, V. LXVIII, 412.
Claudius, M. LXIV, 489. LXIX, 462.
Cohn, Max LXIV, 189.
Colley, F. LXIX, 593.

Daconto, Saverio LXIX, 457.
Damianos, Nikolaus LXVIII, 50.
Delbanco, Ernst LXX, 100.
Denecke-Helmstedt LXII, 523. 548.
Derlin-Stettin LXV, 99.
Dietzer, Wilh. LXI, 260. LXIV, 63.
Dittrich, Franz, LXVII, 375.
Dohrn, Karl LXII, 184.
Dollinger, Jul. LXV, 570. LXVI, 319.
Dumstrey, Fritz LXII, 40.

Ebbinghaus, Heinr. LXVI, 176.
Eden-Greifswald LXVII, 37.
v. Eiken, Karl LXV, 380.
Elsässer, Armin LXIX, 237.
Elter, J. LXVI, 387.
Enderlen-Marburg LXI, 235. 441. LXII, 82. LXIX, 60.
Engelhardt, G. LXII, 372. LXIX, 514.

Finkelstein, B. K. LXIII, 408.
Fischer, Franz LXVI, 594.
Forssell, Olof Hson LXVI, 276.
Franke, Felix LXVII, 271.
Friedberg, LXI, 393.
Friedrich, P. L. LXVII, 656.
Fritzsche, Kurt LXI, 560.
Fuchsig, Ernst LXI, 173. LXVI, 364. LXIX, 474.
Funke-Melle i. H. LXIII, 162.
Funkenstein, O. LXIV, 495. LXVI, 208.

Gatzky, P. LXVII, 330.
Georgi, C. (Dresden) LXVII, 321.
Georgi-Flensburg LXI, 430.
Gerulanos-Kiel LXI, 427.
Gfeller, L. LXV, 330.
Goebel, Karl LXVI, 223.
Göbell, Rudolf LXI, 1. LXIV, 144. 461. LXVII, 578.
Goldstein-Berlin LXV, 87.
Graessner, Rudolf LXIV, 576.
Graf-Berlin LXVIII, 464.
Graff, H. LXII, 588. LXIV, 526. LXVIII, Heft 5 u. 6. I.
Graser, Ernst LXIII, 519.
Grekow, J. J. LXIII, 402.
Gross, Heinr. LXVIII, 95.
Grunert-Magdeburg LXVIII, 518.

Haberern, Jonathan Paul LXII, 191.
v. Hacker-Innsbruck LXVIII, 184.
Haedke, M. LXVI, 89. 359.
Hahn, Eugen LXIII, 421. LXVII, 354.
Haim, Emil LXIX, 474.
Hartmann, Otto LXV, 75. LXVIII. 207.
Helferich-Kiel LXVII, 558.
Herhold-Altona LXVI, 336.
Hermes-Berlin LXI, 545. LXVIII, 191.
Hertle, Josef LXV, 392. 582.
Herz, Paul LXIV, 217.
Hildebrand, O. LXVI, 373. 379. LXVII. 543.
Hildebrandt-Berlin LXII, 10.
Hilger LXV, 104.
Hirsch, M. LXVIII, 81. LXX, 45.
Hirt, Willi LXV, 523.
Hofmann, C. LXV, 403.
Hofmann, Max LXVIII, 347.
Hoppe, W. LXVI, 529.

Jacobsthal, H. LXIII, 550. LXVIII, 38. 239. 447.
Jenckel, Adolf LXI, 578. LXIV, 66.
v. Illéys, Géza LXI, 377. LXII, 132.

Ito, H. LXII, 141. LXIX, 302.
Justi-Marburg LXI, 235. LXII, 82.

Kaiser, Oskar LXI, 294.
Kappeler, O. LXIV, 247. LXVII, 92.
Kattenbracker-Spandau LXII, 387.
Kaupe, Walther LXII, 566.
Kayser LXVIII, 318.
Kayser, Fritz LXX, 225.
Klapp, Rudolf LXI, 227.
Köhler, A. LXVII. 68.
König-Berlin LXVII, 1.
Koslowski, B. S. LXIX, 469.
Krähenmann, Josef LXVIII, 151.
Kraemer, C. LXIX, 318.
Kramm LXIV, 539.
Kredel, L. LXVII, 239. LXIX, 91.
Krogius, Ali LXIV, 291. LXX, 214.
Krüger, C. LXVIII, 291.
Küster, E. LXVII, 447.
Kuhn-Königsberg i. Pr. LXIII, 596.

Läwen-Leipzig LXVIII, 364.
Lange, F. LXVII, 337.
Langemak, O. LXII, 330. LXVI, 287.
Lauenstein, Karl LXVII, 455.
Lennander-Upsala LXIII, 1.
v. Lesser, L. LXVII, 488.
Lettau, Georg LXX, 84.
Lilienfeld, S. LXII, 617.
Loevy-Berlin LXV, 226.
Lorenz, Hans LXI, 584.

Maas, H. LXI, 417.
Manninger, Wilh. LXV, 1.
Marcinowski-Sanator. Woltersdorfer Schleuse LXV, 417.
Martina, A. LXIX, 567. LXX, 140.
Matsuoka, M. LXVIII, 306. LXX, 13.
Matthiolius-Kiel LXV, 199.
Merkens, W. LXVI, 101.
Mertens-Leipzig LXI, 507.
Michaelis, L. LXVI, 213.
Mintz, W. LXI, 290. LXII. 363.
Mühsam, Rich. LXX, 339.

v. Navratril, Desider LXVI, 122. LXIX, 421.
Neck, K. LXII, 372.
Nello Biagi-Rom LXV, 236. LXVIII, 391.
Neuhaus LXIX, 1.
Neumann, A. LXIV, 158. LXVIII, Heft 3 u. 4, I.
Nicoladoni, C. LXIII, 168. LXVII, 348.
Nitzsche, E. LXIV, 180.
Nösske, Hans LXIV, 352. LXVI, 559.
v. Noorden, W. LXII, 352. LXIII, 540.

Oertel-Kiel LXVII, 612.
Omi, K. LXII, 141.
Orlow, L. W. LXII, 5. LXVI, 399.
Ossig, C. LXII, 614.

Pagenstecher, E. LXII, 313. LXVII, 208.
Payr, Erwin LXIII, 503. 512. LXVIII, Heft 1 u. 2, I. LXVIII, 181.
Peiser, Eugen LXV, 302.
Pels-Leusden, Friedr. LXX, 183.
Penkert, M. LXIV, 431.
Perez, G. LXIII, 460. LXIV, 1. LXVI, 1.
Perthes, Georg LXIII, 75. 103. 111. 119. 132. LXV, 283.
Pescatore, M. LXVIII, 185.
Plesch, Johann LXIX, 613.
Pólya, A. E. LXVI, 122. LXIX, 421.
Poppert-Giessen LXVII, 505.
Pott, Otto LXX, 556.
Pupovas, Dominik LXIX, Heft 5 u. 6, I.

de Quervain, F. LXI, 271. LXII, 58.

Raif Effendi LXX, 123.
Regling LXV, 360.
Reichel, P. LXVII, 536.
Reinitz LXX. 204.
Riedel-Jena LXVII, 402.
Riegner-Breslau LXII, 375. 383.
Riethus, O. LXVII, 414.
Ritter, Karl LXIV, 284.
Romm, Georg LXI, 577. LXII, 188.
Rommel. R. LXIV, 121.
Rose, Edm. LXII, 325. 425.

Schirren, C. LXVII, 132.
Schlender LXIV, 411.
Schmidt, Meinhard LXIX, 94.
Schmidt, W. LXVIII, 408.
Schmieden, Viktor LXI, 552. LXII, 205. LXIV, 305. LXX, 207. 453.
Schmitz, Herm. LXVI, 299.
Schoemaker, J. LXVI, 204.
Schrader, Gust. LXIV, 228. LXX, 421.
Schüssler, H. LXVII, 524.
Sick, Paul LXVII, 566. LXX, 591. 596.
Silbermark, M. LXIV, 561. LXVI, 589. LXVIII, 81.
Sinnaka, S. LXIX, 302.
Söhngen, August LXVIII, 508.
Springer, C. LXIX, 391.
Sthamer, Eduard LXI, 518.
Stieda, Alfr. LXI, 222. LXV, 528.
Stolper, P. LXV, 117. 582.
Strauch, C. LXII, 323.

Tavel, E. LXI, 528. LXII, 399.
Thierry, Jean H. LXVIII, 577.

Thoenes, Karl LXX, 505.
Tietze, Alex. LXIV, 570.

Vogel, Karl LXIII, 296. LXVI, 344. LXX, 1.

Waldvogel-Göttingen LXIV, 99.
Weber, F. LXIV, 201.
Wendel, Walter LXV, 388.
Wentscher, J. LXX, 21.
Werner, J. LXVII, 591.
Wilde, K. LXV, 487.
Wiemuth LXI, 127.
Wiesinger, A. LXI, 496. LXII, 1. LXVII, 83.
Wieting, J. LXX, 112. 123.
Wittek, Arnold LXIV, 470.
Wodarz, A. LXI, 120.
Wolff-Danzig LXIX, 67.
Wolff, Rich. LXIX, 401. LXX, 254. 289.
Wolkowitsch, Nikolai LXIII, 203. LXIV, 424.
Wolter, Otto LXIV, 318.

Ziegler-München LXV, 222. LXVI, 509.
Zondek, M. LXIX, 49.

III. BESPRECHUNGEN.

Beauregard, H., Matière médicale Zoologique. Paris, C. Maud, 3 Rue Racine. 1901. (Baum-Kiel.) LXI, 598.

Beck, Karl, Dr., Die Röntgenstrahlen im Dienste der Chirurgie. Verlag von Seitz & Schauer, München. 1902. (Helferich.) LXVI, 220.

Bock u. Hasenknopf, Kriegschirurgen und Feldärzte aus der ersten Hälfte des 19. Jahrhunderts (1795—1848). 18. Heft aus Veröffentlichungen aus dem Gebiete des Militärsanitätswesens, herausgegeb. von d. Medizinalabteilg. des Kgl. preuß. Kriegsministeriums. Berlin 1901. Aug. Hirschwald. 336 Stn., 17 Porträts, 8 Abbild. u. 7 Tafeln. (Sick-Kiel.) LXI, 230.

Borrmann, I. Assist. am path.-anat. Instit. Marburg, Das Wachstum u. die Verbreitungsweise des Magencarcinoms vom anat. u. klin. Standpunkt. Mit 16 Tafeln u. 21 Abbild. im Text. 369 Stn. Jena, Gust. Fischer, 1901. Pr. 16 Mk. (1. Suppl.-Bd. der Mitteilungen aus den Grenzgebieten der Medizin u. Chirurgie.) (Sick-Kiel.) LXI, 228.

Chantemesse et Podwyssotsky, Pathologie générale et expérimentale; Les processus généraux. I. Paris, C. Maud, éditeur. 1901. (Werner-Kiel.) LXI, 600.

Czerny, Vincenz, Prof. Dr. u. F. Völker, Dr., Über Totalexstirpation der Prostata wegen gutartigen Adenoms. Estratto dal volume Memoire Chirurgiche publicate in onore di Enrico Rossini. (Baum-Kiel.) LXX, 417.

Dumont, F. L., Prof. Dr., Oberarzt d. Diakonissenhauses Bern, Handbuch der allgemeinen u. lokalen Anästhesie für Ärzte u. Studierende. Urban & Schwarzenberg. Wien u. Berlin 1903. 234 Stn. (Edm. Rose-Berlin.) LXX, 219.

van Eden, P. H., Verbandlehre. Mit 225 Abbild. Jena, Verlag von Gust. Fischer. 1901. Preis 6 Mk. (Göbell-Kiel.) LXI, 436.

v. Eiselsberg, Die Krankheiten der Schilddrüse. Lieferg. 38 der „Deutsch. Chirurgie". Stuttgart, Verlag von Ferd. Enke. 1901. (Helferich-Kiel.) LXI, 433.

Entres, Handbuch der gerichtl. Obduktionstechnik. München, Seitz & Schauer. 1901. (Baum-Kiel.) LXI, 600.

Escat, E., Traité medico-chirurgical des maladies du pharynx (nasopharynx, oropharynx, laryngopharynx). Paris, Georges Carré et C. Maud, éditeurs. 3 Rue Racine. 1901. (Baum-Kiel.) LXI, 597.

Fessler, Jul., Dr., Privatdozent an der Universität München, Nothilfe bei Verletzungen. Mit 20 Figg. Veröffentlichungen des deutsch. Vereins für Volkshygiene. Im Auftrage des Zentralvorstandes in zwanglosen Heften herausgegeb. von Dr. K. Beerwald-Berlin. Heft III. München u. Berlin. Druck u. Verlag von R. Oldenbourg. 1902. (Oertel-Kiel.) LXVI. 602.

Fischer, F., Krankheiten der Lymphgefäße, Lymphdrüsen u. Blutgefäße. Deutsche Chirurgie. Lief. 24a. 1901. (Gerulanos-Kiel.) LXII, 395.

Fischer, H., Leitfaden der kriegschirurgischen Operationen. Mit 56 Abbild. Berlin 1901. Verlag von Aug. Hirschwald. (Helferich-Kiel.) LXI, 432.

Graser, Prof. in Erlangen, Über die Grundlagen, Hilfsmittel und Erfolge der modernen Wundbehandlung. Sonderabdruck aus d. Festschr. der Universität Erlangen zur Feier des 80. Geburtstages des Prinzregenten. Erlangen u. Leipzig, A. Deichertsche Verlagsbuchhandlg. Nachfolg. 1901. 40 Stn. 1,20 Mk. (Sick-Kiel.) LXI, 229.

Hansemann, Prof., u. Georg Meyer, Prof. in Berlin, Zeitschrift für Krebsforschung. Verlag von Gust. Fischer in Jena. 1903. Pr. pro Bd. (40 Druckbogen) 20 Mk. (Helferich.) LXX, 417.

Hildebrand, O., Tuberkulose u. Skrofulose. Ferd. Enke, Stuttgart 1902. (Helferich.) LXVI, 597.

Hildebrand, Scholz, Wieting, Frakturen der unteren Extremität. Wiesbaden, J. F. Bergmann. 1901. (Helferich.) LXII, 392. LXVI, 219.

Hoffa, A., Lehrbuch der orthopädischen Chirurgie. 4. Aufl. Ferd. Enke, Stuttgart. 1902. (Helferich.) LXVI, 598.

Jahrbücher der Hamburgischen Staatskrankenanstalten. Band VII. Jahrgang 1899/1900. Hamburg und Leipzig, Verlag von Leopold Voss. 1902. (Helferich.) LXV, 588.

Janowski, W., Allgemeine Semiotik des Erbrechens. Verlag von Gust. Fischer. Jena 1903. 108 Stn. Preis 2,40 Mk. (Baum-Kiel.) LXIX, 397.

Jeannel, M., Chirurgie de l'Intestin. Paris 1901. (Gerulanos-Kiel.) LXI, 590.

Joachimsthal, Dr., Die angeborenen Verbildungen der unteren Extremitäten. Hamburg, Lucas Gräfe & Sillem. 1902. (Helferich.) LXV, 580.

Israel, I., Chirurgische Klinik der Nierenkrankheiten. Berlin 1901. Verlag von Aug. Hirschwald. (Helferich.) LXI, 598.

Kaposi, H. (Heidelberg), Chirurgie der Notfälle. Verlag von J. F. Bergmann, Wiesbaden. 1903. (Baum-Kiel.) LXVIII, 582.

Kaufmann, Prof. (Basel), Lehrbuch der spez. pathol. Anatomie für Studierende und Aerzte. 2. neu bearbeit. u. vermehrt. Auflage mit 561 Abbild. u. 2 Tafeln. 1152 Stn. Berlin, Druck u. Verlag von Reimer. 1901. (Sick-Kiel.) LXI, 229.

Kehr, Prof., Berger, Dr. u. Welp, Dr., Beiträge zur Bauchchirurgie unter besond. Berücksichtigung der im letzten Jahre ausgeführten 84 Gallensteinlaparotomien. Berlin, Fischer's med. Buchhandlung. 1901. (Helferich-Kiel.) LXI, 433.

Kocher, Th., Chirurgische Operationslehre. IV. Aufl. Jena, G. Fischer. 1902. (Helferich-Kiel.) LXV, 396.

Kocher u. de Quervain, Encyklopädie der gesamten Chirurgie. Leipzig, F. C. W. Vogel. 1901. (Helferich-Kiel.) LXI, 435.

Köhler, Alban, Ass.-Arzt an d. chir. Abth. des St. Josephspitals zu Wiesbaden (San.-R. Cramer), Knochenerkrankungen im Röntgenbilde. Mit 20 Taf. u. 17 Abbild. im Text. Wiesbaden, Verlag von J. F. Bergmann. 1901. 78 Stn. Pr. 20 Mk. (Sick-Kiel.) LXI, 588.

Körner, O., Die otitischen Erkrankungen des Hirns, der Hirnhäute und der Blutleiter. III. Aufl. Wiesbaden, Verlag von J. F. Bergmann. 1902. (Helferich.) LXV, 397.

Kriegswissenschaft, ärztliche. Vierzehn Vorträge, herausgegeben vom Centralcomité für das ärztliche Fortbildungswesen in Preußen. Abdruck aus dem klin. Jahrbuch. Jena 1902. Verlag von G. Fischer. (Oertel-Kiel.) LXVI, 599.

Krogius, Ali, Ueber die vom Proc. vermiformis ausgehende diffuse eitrige Peritonitis u. ihre chirurg. Behandlung. Jena, Verlag von Gust. Fischer. 1901. 4°. 240 Stn. (Gerulanos-Kiel.) LXI, 591.

v. Krüger, Privatdocent in Erlangen, Eine seltene Geschwulstbildung in der Zunge (Endotheliom). Mit 2 Taf. Aus d. Festschr. d. Univers. Erlangen zur Feier des 80. Geburtstags des Prinzregenten. Erlangen u. Leipzig, A. Deichert'sche Verlagsbuchh. Nachf. 1901. 22 Stn. 1 Mk. 60 Pf. (Sick-Kiel.) LXI, 230.

Laspeyres, R., Ein Beitrag zur Krebs-

statistik. Centralbl. f. allg. Gesundheitspflege. Jahrg. XX. (Baum-Kiel.) LXII, 396.
Léjars, F., Traité de chirurgie d'urgence. III. édition. Paris, Masson & Cie. éditeurs. 1901. (Helferich-Kiel.) LXI, 231.
Derselbe, Dasselbe. Übersetzung nach der 3. Aufl. ins Deutsche von Dr. Hans Strehl. Jena, Verlag von G. Fischer. 1902. Preis 18 Mk. (Helferich.) LXVI, 219.
Leser, E., Prof. Dr., Die spezielle Chirurgie in 60 Vorlesungen. 5. Aufl. Jena, Verlag von G. Fischer. 1902. (Helferich.) LXVI, 218.
Löwenbach, Dr. Georg, Die gummöse Erkrankung der weiblichen Urethra. Verlag von Wilh. Braumüller, Wien und Leipzig 1903. (Baum-Kiel). LXVIII, 445.
Ludloff, Karl (Königsberg), Zur Pathogenese u. Therapie der angeborenen Hüftgelenksluxation. 136 Stn. mit 152 Abbildgn. im Text u. 14 Tafeln. Verlag von Gust. Fischer. Jena 1902. (Baum-Kiel.) LXVIII, 582.

Marchand, F., Der Prozeß der Wundheilung mit Einschluß der Transplantation. Stuttgart, Verlag von F. Enke. 1901. (Helferich-Kiel.) LXI, 599.
Mendelssohn, M. (Berlin), Die Krankenpflege. Monatsschr. für die gesamten Zweige der Krankenpflege und Krankenbehandlung in Wissenschaft u. Praxis. Verlag von G. Reimer, Berlin. (Helferich-Kiel.) LXI, 437.
Meyer, Georg, Ueber schwere Eiterkokkeninfektion (sog. „Blutvergiftung"). Volkm. klin. Vortr. 282. 1900. (Werner-Kiel.) LXI, 599.
Mitteilungen der deutschen Gesellschaft für Bekämpfung der Geschlechtskrankheiten. Herausgegeben von Dr. Blaschko, Prof. Dr. Lesser u. Geh.-Med.-R. Prof. Dr. A. Neisser. 8°. Leipzig, Joh. Ambros. Barth. Bd. I, Heft 1—3. (Edm. Rose.) LXIX, 620.
Monod et Vanverts, Traité de technique opératoire. Tome I, Paris, Masson & Cie. 1902. (Helferich-Kiel.) LXV, 580.

Oberst, Die Frakturen und Luxationen der Finger und des Carpus, die Frakturen des Metacarpus u. der Vorderarmknochen. Hamburg, Gräfe und Sillem. 1901. (Helferich-Kiel. LXI, 436.

Pernice, L., Dr., Jahresbericht des Lutherstifts u. der Privatklinik zu Frankfurt a. O. für 1900. (Helferich.) LXVI, 219.
Petit, Paul, Éléments d'anatomie gynécologique, clinique et opératoire. Paris, Carré et Maud. 1901. 207 Stn. (Fuchs-Kiel.) LXI, 589.
Pieniažek, Die Verengerungen der Luftwege. Leipzig u. Wien, Fr. Deuticke. 1901. (Gerulanos-Kiel.) LXI, 589.
Ponfick, Topographischer Atlas der medicinisch-chirurgischen Diagnostik. Lieferg. 2 u. 3. Jena, Gust. Fischer. 1901 u. 1902. (Helferich.) LXV, 398.
Derselbe, Dasselbe. Lieferung 4. Jena, Gust. Fischer. 1903. (Helferich.) LXX, 417.

Ribbert, H. Prof., Lehrbuch der speziellen Pathologie u. der speziellen patholog. Anatomie. Leipzig, Verlag von F. C. W. Vogel. 1902. (Helferich.) LXVI, 218.
Riedel, B., Die Pathogenese, Diagnose u. Behandlung des Gallensteinleidens. (3,60 Mk.) Verlag von G. Fischer, Jena. 1903. (Helferich.) LXVI, 602.
Riedinger, J., Morphologie u. Mechanismus der Skoliose. Wiesbaden. Verlag von J. F. Bergmann. 1901. (Gerulanos-Kiel.) LXII, 393.
Royal Whitman, A. Treatise on orthopaedic Sugery. London, Henry Kimpton. 1901. 4°. 650 Stn. (Gerulanos-Kiel.) LXII, 394.

Samfirescu, Z., Amputations ostéoplastiques expérimentales. Jassy, 1901. (Helferich-Kiel.) LXI, 432.
Schech, Dr. Prof. (München), Die Krankheiten des Kehlkopfes u. der Luftröhre. Zweite vollständig umgearbeitete u. vermehrte Auflage. Verlag von Franz Deuticke. Leipzig u. Wien 1903. 331 Stn. Preis 7 Mk. (Baum-Kiel.) LXIX, 397.
Schjerning, Dr. Generalarzt, Thöle, Dr. Stabsarzt, und Voss, Dr. Stabsarzt, Die Schußverletzungen. Hamburg, Lucas Gräfe & Sillem. 1902. (Helferich-Kiel.) LXV, 581.
Schlesinger, H., Die Syringomyelie. 611 Stn. 2. vollständig umgearb. u. bedeutend vermehrte Aufl. Leipzig

u. Wien, F. Deuticke. 1902. (Baum-Kiel.) LXII, 396.
v. Schrötter, Leopold, Zur Kasuistik der Fremdkörper in den Luftwegen. Stuttgart, Verlag von Ferd. Enke. 1901. (Gerulanos-Kiel.) LXI, 434.
Schüller, Max, Prof. Dr., Die Parasiten im Krebs und Sarkom des Menschen. Mit 3 Tafeln u. 64 Abbild. im Text. Jena, Gust. Fischer. 1901. (Helferich-Kiel.) LXI, 438.
Schultze, O., Prof. (Würzburg), Atlas u. Grundriß der topographischen u. angewandten Anatomie. München, J. F. Lehmann's Verlag 1903. (Helferich.) LXVIII, 583.
Silbergleit, Heinr., Dr. Direktor des statist. Amts der Stadt Magdeburg, Die Lage der preußischen Schlachthöfe u. die Freizügigkeit des frischen Fleisches. Im Auftrage der im Herrenhause vertretenen Städte herausgegeben von der Stadt Magdeburg. (R. Zacharias, Magdeburg-N. 1903. gr. 8°. 52 Stn u. 80 Stn. Tabellen.) (Edm. Rose.) LXIX, 619.
Skutsch, Geburtshilfliche Operationslehre. — Jena 1901. Gust. Fischer. (Holzapfel-Kiel.) LXI, 231.
Socin, A. u. Burckhardt, E., Die Verletzungen u. Krankheiten der Prostata. Ferd. Enke, Stuttgart. 1902. (Helferich.) LXVI, 598.

Triepel, H., Einführung in die physikalische Anatomie. Wiesbaden, J. F. Bergmann. 1902. (Helferich-Kiel.) LXV, 397.

Ullmann, E., Dr., Die Fortschritte der Chirurgie in den letzten Jahren. Leipzig u. Wien, Franz Deuticke. 1902. (Helferich.) LXVI, 219.
Unfallkrankenhaus zu Strassburg i. E. Festschrift zur Erinnerung an die Einweihung des Hauses am 27. November 1901. Strassburger Druckerei u. Verlagsanstalt von R. Schultz & Cie. 1902. (Oertel-Kiel.) LXVI, 600.

Vulpius, Der heutige Stand der Skoliosenbehandlung. München 1900. Verlag von Seitz & Schauer. (Gerulanos-Kiel.) LXII, 393.
Derselbe, Das Krüppelheim. Heidelberg 1902. C. Winters Verlag. (Helferich.) LXV, 398.
Derselbe, Die Sehnenüberpflanzung u. ihre Verwerthung in der Behandlung von Lähmungen. Leipzig, Verlag von Veit & Comp. 1902. 244 Stn. Preis 6 Mk. (Baum-Kiel.) LXVI, 370.

Walther, M. Ch., Section de chirurgie générale. Comptes rendus. Paris, Masson & Cie. (Helferich-Kiel.) LXI, 437.
Wilms u. Sick, Die Entwicklung der Knochen der Extremitäten von der Geburt bis zum vollendeten Wachstum. Röntgen-Archiv Bd. 9. (16 Mk.) L. Gräfe u. Sillem, Hamburg. 1902. (Helferich.) LXVI, 598.
Wullstein, Dr. L., Privatdozent, Assistent der Kgl. chirurg. Universitätsklinik zu Halle a. S., Die Skoliose in ihrer Behandluug u. Entstehung nach klin. u. experiment. Studien. Verlag von Ferd. Enke, Stuttgart. 1902. (Oertel-Kiel.) LXVI, 601.

Zuckerkandl, E., Atlas der topographischen Anatomie des Menschen. II. u. III. Heft. Wien u. Leipzig, W. Braumüller. 1901. (Helferich-Kiel.) LXI, 438.
Derselbe, Dasselbe. IV. Heft (10 Mk.). W. Braumüller, Wien u. Leipzig 1902. (Helferich.) LXVI, 597.
Zuntz, Dr. u. Schumburg, Dr., Studien zu einer Physiologie des Marsches. Berlin 1901. Verlag von Aug. Hirschwald. (Oertel-Kiel.) LXII. 392.
Zweifel, P., Aetiologie, Prophylaxis u. Therapie der Rhachitis. Leipzig 1900. Verlag von S. Hirzel. (Helferich-Kiel.) LXV, 396.

Fig. 1.

Fig. 2.

Fig. 3.

Fig. 4.

Fig. 5.

Fig. 6.

Fig. 7.

Fig. 8.

Fig. 9.

Fig. 12.

ig. 10.

Fig. 11.

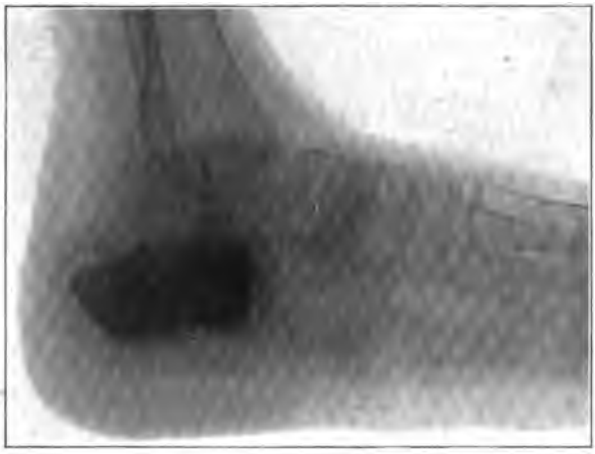

Fig. 13.



Fig. 14.

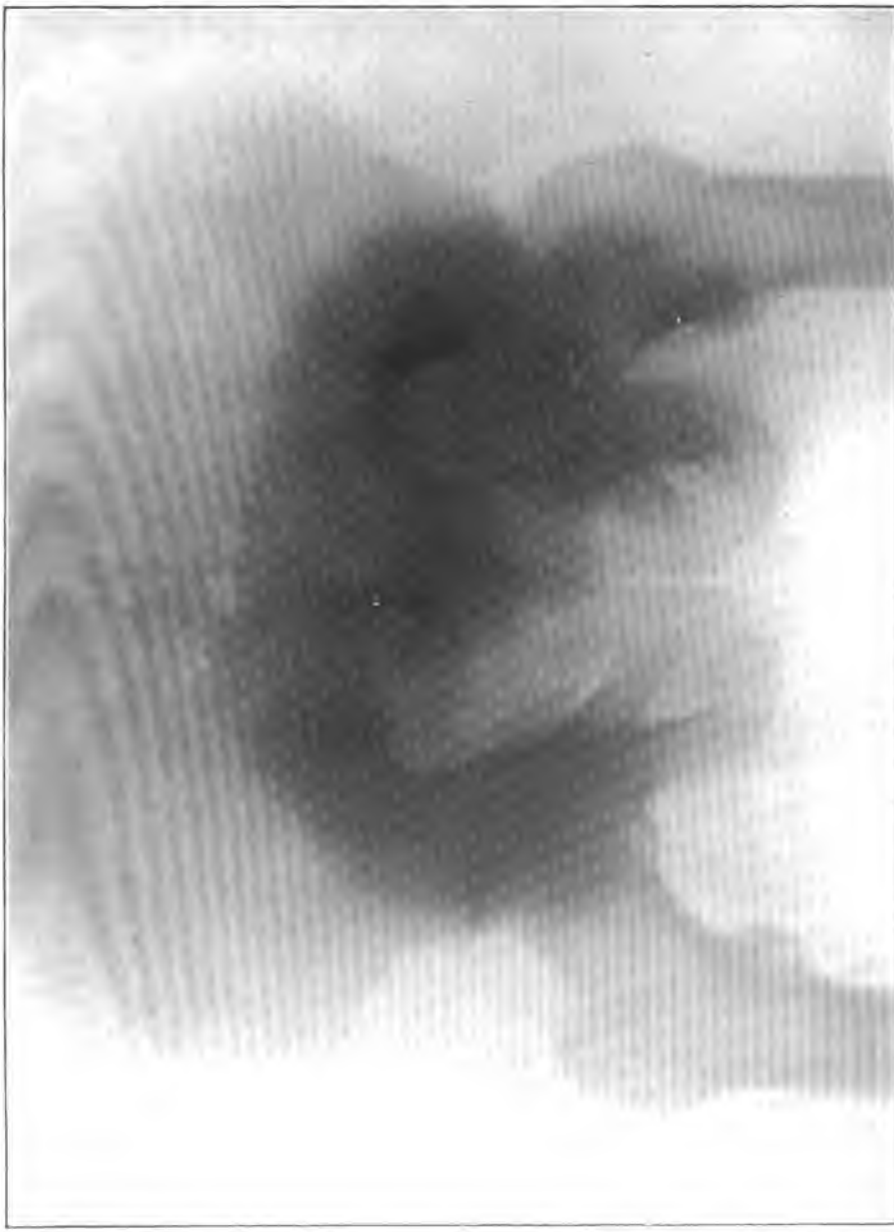

Fig. 1.

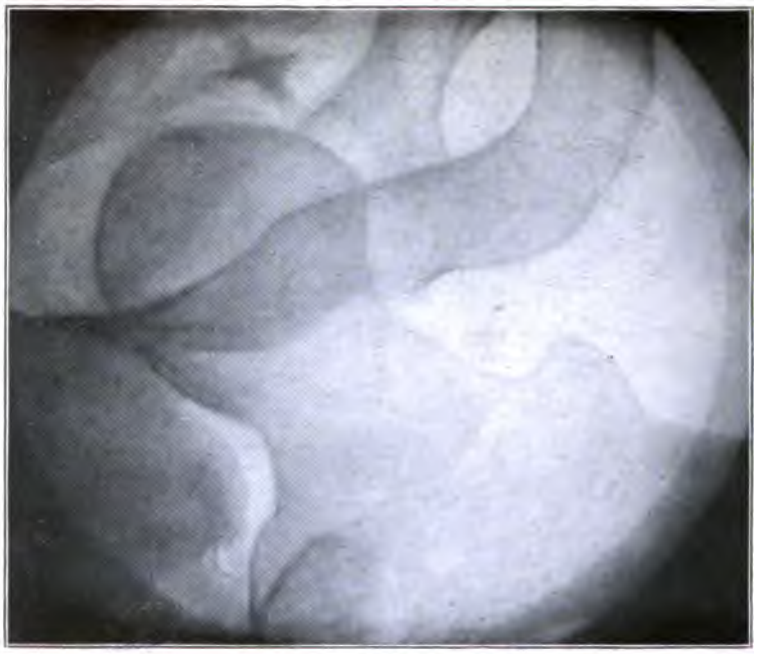

Fig. 2.

Fig. 4.

Fig. 3.

Vogel in Leipzig.

Druck von Richard Hahn (H. Otto), Leipzig.

ST

172231